

**SVEUČILIŠTE U ZAGREBU
MEDICINSKI FAKULTET**

Fadi Almahariq

**Anatomska podjela subtalamičke
jezgre**

DISERTACIJA



Zagreb, 2020.

**SVEUČILIŠTE U ZAGREBU
MEDICINSKI FAKULTET**

Fadi Almahariq

**Anatomska podjela subtalamičke
jezgre**

DISERTACIJA

Zagreb, 2020.

Disertacija je izrađena u Laboratoriju za neurohistologiju i kemijsku neuroanatomiju Hrvatskog instituta za istraživanje mozga Medicinskog fakulteta Sveučilišta u Zagrebu i Zavodu za neurokirurgiju Kliničke bolnice Dubrava, Zagreb.

Voditelj rada: prof. dr. sc. Miloš Judaš

Su-voditelj rada: doc. dr. sc. Darko Chudy

Zahvaljujem se mentoru, profesoru Milošu Judašu i komentoru docentu Darku Chudyju na vođenju, potpori i pomoći prilikom izrade disertacije.

Zahvaljujem se prijatelju docentu Goranu Sedmaku na velikoj pomoći, savjetima i trudu prilikom izrade disertacije.

Zahvaljujem se svim djelatnicima Hrvatskog instituta za istraživanje mozga na Medicinskom fakultetu u Zagrebu i na Zavodu za neurokirurgiju Kliničke bolnice Dubrava koji su mi nesebično pomogli i otvorili svoja vrata kako bih dovršio istraživanje i disertaciju.

Zahvaljujem se ocu Ismailu i majci Ankici na svemu što su mi nesebično nudili tijekom edukacije.

Zahvaljujem se svojoj obitelji posebno supruzi i kćeri na motivaciji, odricanju i stalnoj potpori.

SADRŽAJ

1. UVOD I SVRHA RADA	1
1.1. Uvod	1
1.2. Anatomska podjela subtalamičke jezgre	5
1.3. Sastav neurona, citokemija i razvojno porijeklo	9
1.4. Uporaba metoda slikovnog prikaza mozga u vizualizaciji i delineaciji STN	10
1.5. Klinička važnost STN	12
1.6. Neriješena pitanja anatomske podjele subtalamičke jezgre i svrha doktorata	16
2. HIPOTEZA	18
3. CILJEVI RADA	19
4. MATERIJALI I METODE	20
4.1. Histološka analiza anatomske podjele subtalamičke jezgre	20
4.1.1. Imunohistokemijska analiza subtalamičke jezgre	20
4.1.2. Stereološka analiza preparata	25
4.2. In vivo analiza subtalamičke jezgre	25
4.2.1. Ispitanici i MR snimanje	25
4.2.2. Preoperativni slikovni prikaz i priprema zahvata	33
4.3. Duboka mozgovna stimulacija	37
4.3.1. Protokol postavljanja DBS elektroda	37
4.3.2. Postoperativna procedura i protokol stimulacije	38
5. REZULTATI	39
5.1. Citoarhitektonska građa subtalamičke jezgre	39
5.2. Stereološka analiza subtalamičke jezgre	42
5.3. Prostorna distribucija STN neurona	50
5.4. Analiza segmenata STN na MR snimkama	53
5.5. Klinička preciznost određivanja segmenata STN	55

5.6. Stimulacijski protokol	74
5.7. Klinička uspješnost zahvata	74
6. RASPRAVA	78
6.1. Subtalamička jezgra je sastavljena od glutamatergičkih i GABAergičkih neurona	78
6.2. Brojnost subtalamičkih neurona	79
6.3. Prostorna distribucija neurona i segmentacija subtalamičke jezgre	81
6.4. Važnost detaljne anatomske podjele STN u kliničkoj primjeni	83
6.5. Utjecaj detaljne anatomske podjele STN na primjenu različitih DBS pristupa	85
6.6. Prednost postavljanja elektrode na temelju histološko-anatomske podjele nad MER pristupom	87
6.7. Anatomska podjela subtalamičke jezgre u budućnosti	89
7. ZAKLJUČAK	92
8. SAŽETAK	93
9. SUMMARY	94
10. POPIS LITERATURE	95
11. ŽIVOTOPIS	117

Popis kratica

STN – subtalamička jezgra

ED – euklidska udaljenost

DBS – duboka mozgovna stimulacija

PD – Parkinsonova bolest

MR – magnetska rezonanca

CT – kompjuterizirana tomografija

PARV – puferski protein za kalcij parvalbumin

CALB – puferski protein za kalcij kalbindin

CALR – puferski protein za kalcij kalretinin

NADPH – nikotinamid adenin dinukleotid fosfat

nNOS – dušični oksid sintetaza izražena u neuronima

HS – *Homo sapiens*, čovjek

NČM – ne-čovjekoliki majmuni

SMA – eng. *Supplementary motor area* – dodatno motoričko područje

FEF – eng. *Frontal eye field* – čeono područje za nadzor očiju

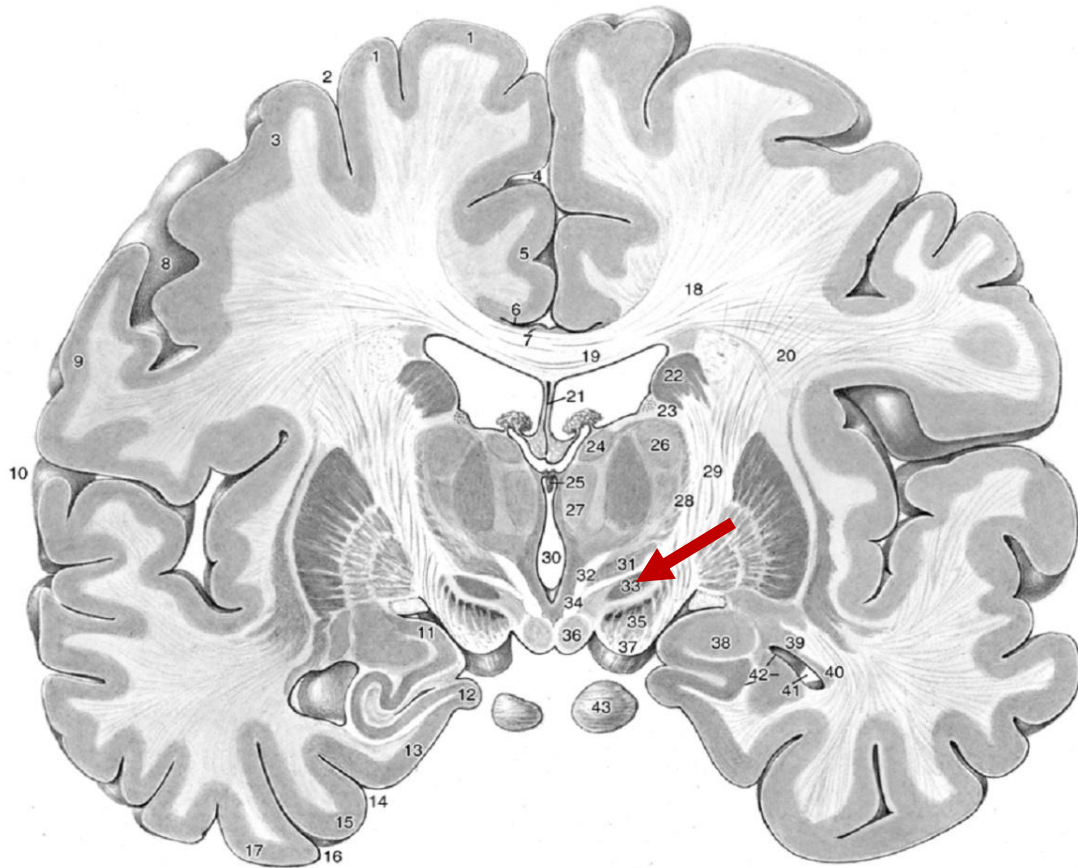
1. Uvod i svrha rada

1.1. Uvod

Subtalamička jezgra (STN) je mala, bikonveksna jezgra smještena ventralno od zone incerta i dorzalno od stražnjeg dijela capsula interna (Slika 1), a prvi ju je 1865. opisao Jules Bernard Luys (Parent 2002). Subtalamička jezgra je dio mreže bazalnih ganglija, a sudjeluje u nadzoru izlaznih projekcija (Keuken i sur. 2012). Uvođenjem duboke mozgovne stimulacije (eng. *deep brain stimulation*, DBS) kao načina smanjivanja simptoma Parkinsonove bolesti (PD) subtalamička jezgra postaje klinički značajna anatomski struktura (Moreau i sur. 2008; Fraix i sur. 2008; Benabid i sur. 2009). Nakon ove procedure neki pacijenti, nažalost razviju neke od sljedećih poremećaja: gubitak kognitivnih funkcija, anksioznost, apatija, depresija, hiperseksualnost, hipomanija ili čak postanu suicidalni (Burkhard i sur. 2004; Funkiewiez i sur. 2004; Temel i sur. 2005; Drapier i sur. 2006; Keuken i sur. 2012; Kim i sur. 2015). Svi ovi poremećaji se mogu objasniti funkcionalnom organizacijom bazalnih ganglija i njihovih motoričkih, okulomotoričkih, prefrontalnih i limbičkih veza (Alexander i Crutcher 1990). Drugim riječima stimulacija određenih dijelova subtalamičke jezgre dovodi do ovakvih simptoma ovisno o zahvaćenim projekcijama (Keuken i sur. 2012). Iako mnoga pregledna istraživanja podupiru ovaj stav (DeLong i sur. 1985; Parent 1990; Parent i Hazrati 1995a,b; Joel i Weiner 1997; Nakano 2000; Rodriguez-Oroz i sur. 2001, 2009; Hamani i sur. 2004; Temel i sur. 2005; Obeso i sur. 2008; Krack i sur. 2010), pregled originalnih istraživanja ne govori u prilog ovoj tezi.

Najčešće i najraširenije je vjerovanje da se subtalamička jezgra može podijeliti u tri segmenta: kognitivni, limbički i motorički (Keuken i sur. 2012) što potvrđuju i mnogi pregledni radovi (DeLong i sur. 1985; Parent 1990; Parent i Hazrati 1995a,b; Joel i Weiner

1997; Nakano 2000; Rodriguez-Oroz i sur. 2001, 2009; Hamani i sur. 2004; Temel i sur. 2005; Obeso i sur. 2008; Krack i sur. 2010). No, uvidom u izvorne radove koji se bave segmentacijom subtalamičke jezgre dolazi se do drugačijeg zaključka (Keuken i sur. 2012). U razdoblju od 1925. do 2012. godine 33 studije su se bavile segmentacijom subtalamičke jezgre na temelju citoarhitektonske analize ili veza subtalamičke jezgre kod čovjeka i nižih primata (Keuken i sur 2012; Slika 2 i 3). Broj segmenata koji se spominju u tim studijama varira od 0 do 4 (Slika 2 i 3). Razvrstavanjem studija prema broju opisanih segmenata vidi se sljedeće: a) u 6 studija se navodi kako se subtalamička jezgra ne može podijeliti u segmente i kako predstavlja jedinstvenu arhitektonsku cjelinu (Nauta i Mehler 1966; Kim i sur. 1976; DeVito i Anderson 1982; Lavoie i Parent 1994; Sato i sur. 2000; Rico i sur. 2010); b) u 16 studija ona se dijeli u dva segmenta (Monakow i sur. 1978; Nauta i Cole 1978; Carpenter i sur. 1981a, b; Parent i sur. 1984; Smith i Parent 1986; Parent i Smith 1987; Nakano i sur. 1990; Smith i sur. 1990; Sadikot i sur. 1992; Shink i sur. 1996; Nambu i sur. 1997; Inase i sur. 1999; Takada i sur. 2001; Kelly i Strick 2004; Bostan i sur. 2010); c) u 4 studije ona se dijeli u tri segmenta (Carpenter i sur. 1968; Parent i sur. 1989; Nambu i sur. 1996; Karachi i sur. 2004); d) napokon, u 3 studije ona se dijeli u četiri segmenta (Carpenter i sur. 1981a, b; Miyachi i sur. 2006; Tablica 1). Iz ovih podataka je jasno kako trenutno prevladavajuću podjelu subtalamičke jezgre u tri segmenta podupire tek mali dio objavljenih studija te da ne postoji konsenzus oko točnog broja segmenata subtalamičke jezgre. Nadalje, iz navedenih studija vidljivo je kako ne postoji ni konsenzus oko točnog prostornog smještaja segmenata subtalamičke jezgre. Čak i studije koje se slažu u pogledu broja segmenata često se ne slažu u pogledu njihovog prostornog smještaja (Keuken i sur. 2012). Ovaj nalaz također nije uvjetovan godinom publikacije, metodološkim razlikama između studija i vrstama koje su se koristile u studijama (Keuken i sur. 2012). U nastavku ćemo detaljno prikazati pojedine razlike između dostupnih studija u broju i prostornom razmještaju segmenata STN.



Slika 1. Prikaz lokacije subtalamičke jezgre u mozgu čovjeka. Strelica pokazuje na STN.

Preuzeto iz NR. Nieuwenhuys J. Voogd C. van Huijzen, The Human Central Nervous System.

Tablica 1. Analiza studija koje su obrađivale podjelu subtalamičke jezgre do sada. Većina rezultata ovih studija temelji se na studijama analize veza dok je manji broj studija analizirao citoarhitektoniku STN. Uočite kako su u ovim studijama samo četiri učinjene na ljudskom tkivu. Preuzeto i modificirano iz Keuken i sur. 2012.

BROJ PODJELA	STUDIJE ANALIZA VEZA	LEZIJSKE STUDIJE	CITOARHITEKTONSKE STUDIJE	VRSTA
JEDAN	5	1	1	1 HS 7 NČM
DVA	15	0	5	3 HS 17 NČM
TRI	3	0	1	0 HS 4 NČM
ČETIRI	2	0	0	0 HS 2 NČM
UKUPNO	25	1	7	4 HS 2 NČM

1.2. Anatomska podjela subtalamičke jezgre

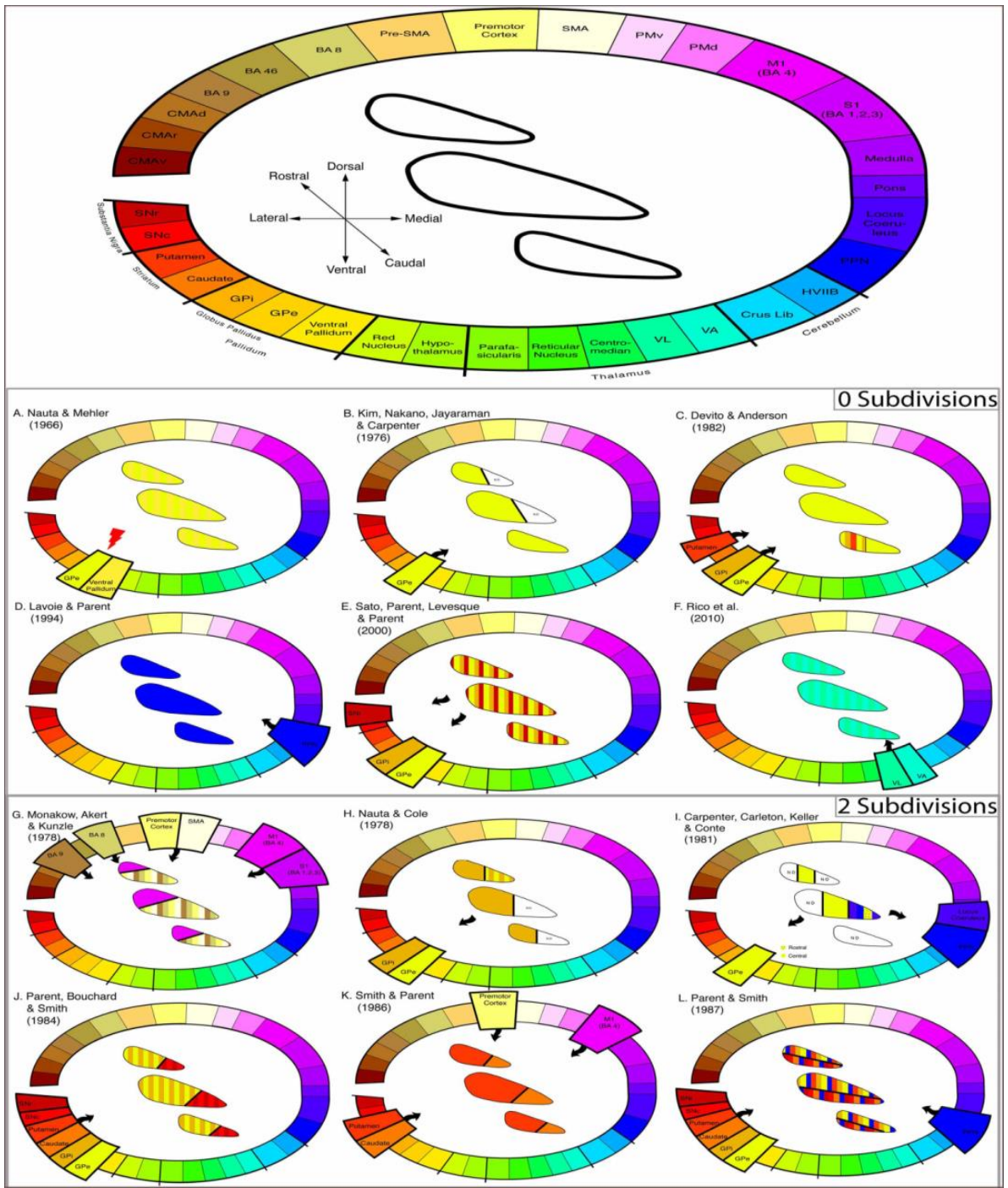
Ideja o tripartitnoj podjeli STN proizlazi iz utjecajnog preglednog rada (Joel i Weiner 1997). Joel i Weiner (1997) su na temelju analize veza u STN primata u svom preglednom članku ponudili podjelu na tri dijela. Autori su svoju podjelu na tri segmenta temeljili na prethodnim originalnim i revijskim člancima o podjeli bazalnih ganglija. Parent i Hazrati su takvu tripartitnu podjelu već opisali za stijatam i bazalne ganglije (Parent i Hazrati 1993, 1994, 1995). Kako je STN funkcionalno uključena u neuronske krugove bazalnih ganglija, ideja o sličnoj podjeli STN je bila iznimno primamljiva. Stoga je ideja o tri dijela subtalamičke jezgre još i danas prihvaćena, pogotovo u kliničkoj praksi.

Međutim kada se uzmu u obzir originalna istraživanja o citoarhitektonici i vezama STN ne postoje čvrsti dokazi o postojanju tri dijela. Trenutno važeća podjela je na: a) dorzolateralni dio (senzomotorni) koji prima projekcije izravno iz primarnog i suplementarnog motoričkog područja (Monakow 1978; Parent i Hazrati 1995; Romanelli i sur. 2004), b) ventromedijalni dio (asocijativni) koji prima projekcije iz premotoričkog, prefrontalnog, pre-SMA, SMA i FEF područja (Parent i Hazrati 1995; Aron i sur. 2007) i c) medijalni dio (limbički) koji prima projekcije iz kaudalnog cinguluma (Takada i sur. 2001).

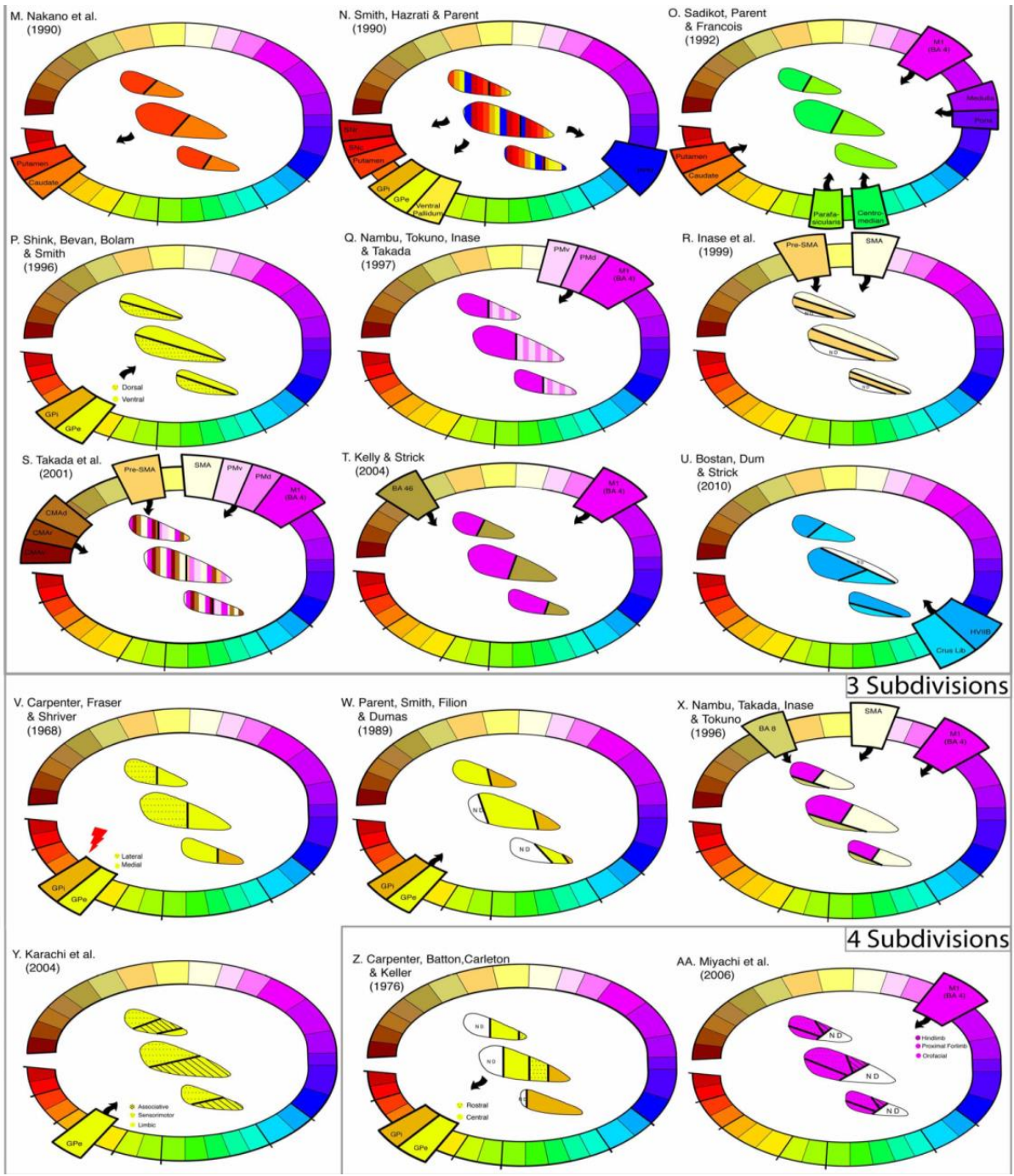
Keuken i suradnici (2012) su analizirali 33 studije objavljene u periodu od 1925 do 2010., a koje su na ljudima i primatima koristili tri različite tehnike – električne lezije, anterogradno i retrogradno praćenje (tzv. *tracing*) i klasične citoarhitektonske metode. Uključeni su samo podaci na ljudima i primatima budući da je pokazano da STN u primata ima drugačiju morfologiju (zatvorenu) za razliku od drugih vrsti (otvorenu). Termini otvorena i zatvorena morfologija STN odnose se na smještaj stanica i njihovih dendrita u odnosu na prolazeće putove i bijelu tvar. Kod otvorenih jezgara neuroni nisu ograničeni na samo

područje nego su smješteni između putova te njihovi dendriti se šire izvan samog područja „jezgre“, dok su kod zatvorene morfologije neuroni i dendriti locirani unutar područja same jezgre bez zadiranja u susjednu bijelu tvar. Ove studije ne podržavaju tripartitnu podjelu već broj segmenata subtalamičke jezgre varira od 0 do 4. Postoji 6 studija koje nisu našle nikakvu podjelu STN (Nauta i Mehler 1966; Kim i sur. 1976; DeVito i Anderson 1982; Lavoie i Parent 1994; Sato i sur. 2000; Rico i sur. 2010); 16 studija koje dijele STN u dva dijela (Monakow i sur. 1978; Nauta i Cole 1978; Carpenter i sur. 1981a, b; Parent i sur. 1984; Smith i Parent 1986; Parent i Smith 1987; Nakano i sur. 1990; Smith i sur. 1990; Sadikot i sur. 1992; Shink i sur. 1996; Nambu i sur. 1997; Inase i sur. 1999; Takada i sur. 2001; Kelly i Strick 2004; Bostan i sur. 2010); 4 studije koje dijele STN u tri dijela (Carpenter i sur. 1968; Parent i sur. 1989; Nambu i sur. 1996; Karachi i sur. 2004) i 3 studije koje dijele u četiri dijela (Carpenter i sur. 1981a, b; Miyachi i sur. 2004). Iz ovog pregleda je jasno da samo mali broj studija podržava tripartitnu podjelu dok većina govori u prilog 4 odjeljka unutar jezgre. Od ove 33 studije samo su 4 provedene na ljudima, a 4 koriste citoarhitektonske kriterije za podjelu (Foix i Nicolesco 1925; Kodama 1928; Whittier i Mettler 1949; Fussenich 1967; Kuzemsky 1976; Rafols i Fox 1976). Osim razlike u broju odjeljaka unutar jezgre neslaganja postoje i u njihovoj anatomskoj lokalizaciji (Keuken i sur. 2012).

Zanimljivo je primijetiti da zadnjih godina nije bilo pokušaja korištenja modernih citoarhitektonskih metoda u analizi podjele ove jezgre. U ovom prijedlogu istraživanja koristit ćemo moderne kao i klasične metode imunohistokemije u kombinaciji sa stereološkom analizom kako bi objektivno i pouzdano kvantificirali, klasificirali i lokalizirali neurone subtalamičke jezgre.



Slika 2. Shematski prikaz anatomske podjele STN iz dosadašnje literature. Uočite kako svaka studija ima različitu podjelu STN. Preuzeto iz Keuken i sur. 2012.



Slika 3. Shematski prikaz anatomske podjele STN iz dosadašnje literature. Uočite kako svaka studija ima različitu podjelu STN. Preuzeto iz Keuken i sur. 2012.

1.3. Sastav neurona, citokemija i razvojno podrijetlo

STN se sastoji od dva tipa neurona – većih projekcijskih i manjih – vjerojatno interneurona. Iako se klasično neuroni subtalamičke jezgre smatraju glutamatergičkim neuronima postoje istraživanja koja ukazuju na postojanje GABAergičkih neurona u jezgri (Augood i sur. 1999; Levesque i Parent 2005). Ovi neuroni su imunohistokemijski reaktivni na glutamat dekarboksilazu (GAD) 65 i 67. Iako čine samo 8% ukupnog broja neurona u jezgri rasprostranjeni su čitavom površinom, a posebno su brojni u stražnjem ventromedijalnom dijelu koji prema klasičnoj podijeli pripada limbičkom / asocijativnom dijelu jezgre (Levesque i Parent 2005). Nadalje, puferski kalcij vežući proteini koji su specifični za GABAergičke neurone su pokazani u jezgri (Augood i sur. 1999) i to parvalbuminska skupina u dorzalnom dijelu, a proteže se prema mediolateralno i kalretininska skupina ventralnije (Augood i sur. 1999). Većina neurona subtalamičke jezgre (95%) sadrži nNOS (Nisbet i sur. 1994) koji je marker primarno interneurona, a u piramidalnim neuronima se nalazi samo prolazno u tijeku razvoja (Sestan i Kostović 1994, Kwan i sur. 2012). Visoka reaktivnost na nNOS je prisutna i u STN u razvoju (Northington i sur. 1996).

Subtalamička jezgra se razvija kao dio diencefalona (Puelles i Rubenstein 2003). Glavni izvor neurona za STN je ganglijski brežuljak, a prvi puta se jezgra uočava oko 7 tjedana nakon začeca (eng. *postconceptional week*, PCW) (Muller i O'Rahilly 1990). Budući neuroni STN migriraju lateralno prema uzorku „iznutra prema van“ pa će tako najmlađi neuroni biti smješteni rostralno i dorzolateralno u jezgri, a stariji neuroni će zauzimati kaudalne i ventromedijalne dijelove (Phillips i sur., 2005). Mnogi transkripcijski faktori sudjeluju u specifikaciji neurona subtalamičke jezgre. Većina neurona potječe iz medijalnog ganglijskog brežuljka i eksprimiraju NKX2.1 i LHX6 (Medina i sur. 2014). Osim njih neuroni

STN eksprimiraju i mnoge druge transkripcijske faktore kao što su Lmx1b, Pitx2, Foxp1, itd. (Phillips i sur. 2005).

STN prima glutamatergičku (Afsharpour 1985; Nambu i sur. 1996), GABAergičku (Smith i sur. 1990; Shink i sur. 1996), dopaminergičku (Cragg i sur. 2004) i serotoninergičku (Parent i sur. 2011; Wallman i sur. 2011; Ding i Zhou 2014; Reznitsky i sur. 2016) inervaciju. Ljudska subtalamička jezgra sadrži zamjetne količine željeza (Friede 1966) koje je na T2 magnetskim snimkama hipointenzivno što olakšava lokalizaciju jezgre na magnetskoj rezonanciji. Međutim raspodjela željeza unutar jezgre nije homogena – količine željeza se postupno povećava prema anteromedijalnom i medioinferiornom dijelu jezgre (Dormont i sur. 2004; Massey i sur. 2012; de Hollander i sur. 2014).

1.4. Upotreba metoda slikovnog prikaza mozga u vizualizaciji i delineaciji STN

Subtalamička jezgra je jedna od najvažnijih struktura za primjenu DBS s obzirom da je pokazano da se njezinom stimulacijom umanjuju simptomi Parkinsonove bolesti (Fang i Tolleson 2017). Budući da je STN povezana s drugim dijelovima mozga ova stimulacija uzrokuje promjene i u nemotoričkim funkcijama. Učinci ove stimulacije mogu biti različiti i varirati od promjena u kognitivnim funkcijama do anksioznosti, apatije, depresije, hiperseksualnosti, hipomanije čak i do suicidalnosti (Burkhard i sur. 2004; Funkiewiez i sur. 2004; Temel i sur. 2005; Drapier i sur. 2006; Keuken i sur. 2012; Morsley i Marsh 2015; Kim i sur. 2015). Uključenost subtalamičke jezgre u kognitivne krugove i funkcije je od ranije poznata činjenica (Benarroch 2008; Bastin i sur. 2013; Manes i sur. 2013; Mathys i sur. 2016), a u zadnje vrijeme postoji sve više dokaza o sudjelovanju i u limbičkim krugovima.

Podaci upućuju da ovo nije posljedica slučajne stimulacije okolnih struktura već postojanja „limbičkih“ neurona u samoj jezgri (Mallet i sur. 2007; Krack i sur. 2010; Rodriguez-Oroz i sur. 2010).

Kroz povijest se stimulacija jezgre vršila indirektno prema koordinatama iz dostupnih atlasa (npr. Schaltenbrand's atlas; Schaltenbrand i sur. 1977). Prvi pokušaji lokalizacije STN *in vivo* su bili uz pomoć ventrikulografije, zatim CT i MR (Chandran i sur. 2016). Indirektna metoda lokalizacije jezgre se još uvijek često koristi u neurokirurgiji unatoč objektivnim problemima ovog pristupa: inter-individualnim varijacijama oblika i veličine pa čak i smještaja jezgre (Patel i sur. 2008; Brunenberg i sur. 2011; Patil i sur. 2012). Takav pristup često vodi u kasnije zahvate repozicije elektrode upravo zbog neprecizne lokalizacije prije same procedure (Merello i sur. 2000; Cuny i sur. 2002; Patil i sur. 2012). Preciznija lokalizacija prije samog zahvata bi smanjila potrebe za repozicioniranjem, a time i mogućnost naknadnih komplikacija kao što je intrakranijsko krvarenje (Brunenberg i sur. 2011; Patil i sur. 2012). Razvojem MR tehnologije i jačeg magnetskog polja s boljom razlučivosti (1.5 nasuprot 3T) potaknulo je korištenje direktne lokalizacije jezgre prije DBS (Ashkan i sur. 2007; Brunenberg i sur. 2011; Patil i sur. 2012; Cheng i sur. 2014). STN je mala jezgra koja je slabo vidljiva na T1 i T2 MR snimkama pa se tako za njezino lokaliziranje moraju koristiti naprednije tehnike. Mnoge od korištenih sekvenci snimanja temelje se upravo na visokom udjelu željeza unutar same jezgre. Jezgra se danas lokalizira na novim echo-spin sekvencama kao što su T2 snimke (T2WI - *T2 weighted images*) uz razne modifikacije kao što je T2WI FSE (Brunenberg i sur. 2011; Patil i sur. 2012; Chandran i sur. 2016). Razvoj MR tehnologije je uvelike pomogao u lokalizaciji STN, no danas se modernim tehnikama post-procesiranja može još više poboljšati vizualizacija jezgre. Jedna od novijih tehnika je *Quantitative Susceptibility Mapping* (QSM) kojom se umanjuju artefakti i time poboljšava delineacija

struktura bogatih željezom kao što je STN (de Rochefort i sur. 2010; Li i sur. 2012; Schaffer i sur. 2012). Iako je QSM dokazano superiorna svim drugim metodama lokalizacije (Liu i sur. 2013) još uvijek nije uvedena u kliničku praksu – vjerojatno zbog zahtjevnosti same tehnike i potrošnje vremena (Chandran i sur. 2016). Jedna od metoda MR koja se isto tako koristi u lokalizaciji STN je prikaz difuzijskih tenzora (eng. *diffusion tensor imaging*, DTI). DTI se primarno koristi u prikazivanju puteva bijele tvari koje prolaze pored STN kako bi se izbjegle nuspojave stimulacije okolnih područja (Shields i sur. 2007; Barkhoudarian i sur. 2010).

Iako se u prikazu i lociranju STN postigao značajan pomak korištenjem MR tehnologije još nije bilo pokušaja prikaza dijelova ove strukture *in vivo*. Dva glavna razloga su nepoznavanje točnih anatomskih granica segmenata jezgre i manjak MR sekvenci koje su dovoljno precizne da prepoznaju minuciozne razlike među istima.

1.5. Klinička važnost STN

Parkinsonova bolest (PD) je jedna od najčešćih neuroloških poremećaja koja se primarno manifestira složenim motoričkim poremećajima (Kalia i Lang 2015). Glavni način liječenja PD je medikamentozna terapija u kojoj se koriste lijekovi koji povećavaju koncentraciju dopamina u sinapsama ili izravno stimuliraju dopaminergičke receptore (Kalia i Lang 2015; Olanow i Stocchi 2018). Dugotrajno liječenje levodopom je praćeno pojavom mnogih novih simptoma, uzrokovanih terapijom i nuspojava koje se ne mogu uspješno kontrolirati drugim lijekovima (Tran i sur. 2018; Piccioni i sur. 2018; Olanow i Stocchi 2018). Iz tog razloga razvijen je kirurški pristup u kojem se koristi duboka mozgovna stimulacija (DBS) različitih struktura bazalnih ganglija kako bi se postigla neka razina kontrole motoričkih simptoma PD (Benabid i sur. 1994; Limousin i sur. 1995; Kumar i sur. 1998;

Deep Brain Stimulation for Parkinson's Disease Study Group 2001; Patel i sur. 2002; Breit i sur. 2006; Machado i sur. 2006; Starr i sur. 2010; Hariz 2017; Vizcarra i sur. 2018; Anheim i sur. 2018; Koivu i sur. 2018; Nozaki i sur. 2018). Glavna meta DBS postupaka je subtalamička jezgra (Benabid i sur. 1994; Limousin i sur. 1995; Kumar i sur. 1998; Obeso i sur. 2001; Patel i sur. 2002; Breit i sur. 2006; Machado i sur. 2006; Starr i sur. 2010; Hariz 2017; Vizcarra i sur. 2018; Anheim i sur. 2018; Koivou i sur. 2018; Nozaki i sur. 2018). Iako je STN DBS postala jedna od standardnih metoda kontrole, primarno motoričkih simptoma PD, još uvijek ne postoji standardizirani postupak izvođenja zahvata ili mjesta na koje se postavlja elektroda. Jedan od razloga nestandardiziranog postupka je i nedostatak podataka o anatomskej podijeli STN. Glavna razlika u operativnim postupcima odnosi se na metodu kojom se vizualizira STN i određuje mjesto gdje će se staviti elektroda u STN (Anheim i sur. 2008; Matias i sur. 2018; Starr i sur. 2010; Burchiel i sur. 2013; Andrade-Souza i sur. 2005; Patel i sur. 2008; Ashkan i sur. 2007; Breit i sur. 2006; Schlaier i sur. 2005; Patel i sur. 2002; Cuny i sur. 2002; Conrad i sur. 2018).

Najvažniji cilj STN DBS-a je ispravno pozicionirati elektrodu unutar STN-a kako bi se maksimizirali terapijski učinci, a smanjile negativne nuspojave stimulacije (Saint-Cyr i sur. 2002; Voges i sur. 2002; McClelland i sur. 2005; Anheim i sur. 2008; Benabid i sur. 2009; Mosley i sur. 2018). Kako bi se ispunio ovaj cilj razvijeno je nekoliko različitih pristupa za utvrđivanje položaja STN te određivanje najboljeg mjesta unutar STN za stavljanje elektrode. Svi ti pristupi se mogu generalno podijeliti u dvije skupine: elektrofiziološki pristupi i neuroanatomski pristupi. Elektrofiziološki pristup se temelji na intraoperativnom elektrofiziološkom snimanju pomoću mikroelektroda (MER) kako bi se STN locirala na temelju funkcionalnih parametara te odredilo najpovoljnije mjesto za postavljanje DBS elektrode (Starr i sur. 2002; Benabid i sur. 2009; McClelland i sur. 2012; Kinfe i Vesper 2013;

Bus i sur. 2018; Lee i sur. 2018). Neuroanatomski pristup koristi različite kombinacije pre-operativnog i intra-operativnog slikovnog prikaza mozga kako bi anatomski vizualizirao STN te na temelju anatomskih orijentira odredio željeno mjesto postavljanja DBS elektrode u STN (Patel i sur. 2002; Burchiel i sur. 2013; Starr i sur. 2010; Lee i Richardson 2017; Matias i sur. 2018; Lee i sur. 2018). Tradicionalni MER pristup koristi kombinaciju neuroanatomskih koordinata dobivenih iz različitih atlasa (kao što je Schaltenbrand – Wahren atlas) kako bi planirao put elektrode kroz moždani parenhim i finalnu poziciju u STN i intra-operativno snimanje fizioloških odgovora neurona pomoću mikroelektroda kako bi prilagodili put elektrode i finalnu poziciju stvarnim neuroanatomskim odnosima (Starr i sur. 2002; Benabid i sur. 2009; McClelland i sur. 2012; Kiefe i Vesper 2013; Bus i sur. 2018; Lee i sur. 2018). Najveća prednost ovog pristupa je mogućnost prilagodbe postupka inter-individualnim razlikama u lokaciji, veličini i poziciji motoričkog dijela STN. Ipak, MER postupak može rezultirati nekim vrlo ozbiljnim komplikacijama kao što su povećana šansa za intrakranijsko krvarenje, post-operativne infekcije, anksioznost, neugoda, produženo trajanje zahvata, povećanje operacijskih troškova pa čak i smrt (Benabid i sur. 2009; Zrinzo i sur. 2012; Hariz 2017).

Neuroanatomski pristup temelji se na indirektnom određivanju koordinata STN pomoću neuroanatomskih atlasa te planiranja putanje i konačne pozicije elektrode na temelju ovih informacija, ili na izravnom određivanju STN položaja pomoću MR i CT snimaka. Glavni nedostatak indirektnog pristupa je nemogućnost prilagodbe pojedinačnim neuroanatomskim razlikama što posljedično vodi većim greškama prilikom postavljanja elektrode (Schlaier i sur. 2005; Machado i sur 2006; Patel i sur. 2008). Kako bi se riješio ovaj nedostatak, razvijen je izravan pristup koji koristi pre-operativne slike za planiranje puta i finalne pozicije elektrode u DBS (Patel i sur. 2002; Breit i sur. 2006; Machado i sur. 2006;

Ashkan i sur. 2007; Burchiel i sur. 2013; Lee i Richardson 2017; Bus i sur. 2018; Lee i sur. 2018; Matias i sur. 2018). Koristeći *in vivo* slike mozga, izravni pristup može se prilagoditi pojedinačnim neuroanatomskim varijacijama te unaprijediti preciznost postavljanja elektrode. Posljednjih godina dodatne modifikacije izravnog pristupa su unaprijedile postupak. Kombinacijom pre-operativnih MR i CT slika s intraoperativnim slikama omogućeno je još preciznije pozicioniranje elektrode u STN-u (Starr i sur. 2010; Burchiel i sur. 2013; Park i sur. 2016; Lee i Richardson 2017; Liu i sur. 2017; Matias i sur. 2018; Lee i sur. 2018; Bus i sur. 2018).

Glavni nedostatak svih navedenih pristupa jest nedostatak jasne anatomske podjele STN te određivanja motoričkog dijela same jezgre. Zbog nedovoljne rezolucije MR uređaja te nejasnih granica STN na MR snimkama, važan faktor za uspješno izvođenje DBS-a je iskustvo operatera i centra u kojem se izvodi. U pravilu, DBS je uspješniji u većim, akademskim centrima, dok rezultati u manjim centrima mogu značajno varirati. U akademskom okruženju broj prijavljenih DBS revizija je oko 2% (te seže do 12%). Rolston i suradnici (2016) su proučavali broj revizija DBS-a u manjim centrima. Njihovi rezultati govore kako broj revizija u ovim centrima može dosežati sve do 34%.

Iako i MER i izravni pristup imaju svoje prednosti i mane, klinički učinak je oba pristupa sličan (Ostrem i sur. 2013, 2016; Saleh i sur. 2015; Sidiropoulos i sur. 2016; Liu i sur. 2017; Lee i Richards 2017; Lee i sur. 2018; Matias i sur. 2018). Trenutačno ne postoji jedinstveni protokol za postavljanje elektrode, nego svaki operater koristi svoj pristup temeljen na osobnim preferencijama ili „školi“ iz koje dolazi. Dodatno se broj pristupa povećava iz razloga jer ne postoji jedinstveni dogovor o lokaciji na kojoj se elektroda postavlja u STN-u (Hamel i sur. 2017).

1.6. Neriješena pitanja anatomske podjele subtalamičke jezgre i svrha doktorskog rada

Detaljnom analizom postojećih istraživanja te sve većom kliničkom primjenom ove jezgre brojna neodgovorena pitanja o STN postaju sve važnija tema koja zahtjeva detaljnije istraživanje. Keuken i suradnici (2012) su jasno predočili probleme vezane uz ovu jezgru:

- Postoje li odjeljci unutar subtalamičke jezgre? Ako da, koliko ih je?
- Koje su kliničke implikacije postojanja odjeljaka? Jesu li ti odjeljci usporedivi između primata i ljudske subtalamičke jezgre?
- Postoje li individualne razlike u strukturnoj povezanosti STN koje bi rezultirale u kognitivnim različitostima?

Uvriježeno mišljenje o podjeli STN na tri funkcionalna dijela utječe na kliničku značenje STN. Kako nema čvrstih dokaza o takvoj podjeli STN te nisu poznate činjenice o histološkoj građi STN, posljedično može dovesti do lošijih kliničkih rezultata. Detaljna histološka analiza građe STN značajno bi unaprijedila kliničku upotrebu STN. Dodatan problem u istraživanjima STN je nedostatak studija na uzorcima ljudskog moždanog tkiva.

U ovom doktorskom radu izložit ćemo rezultate istraživanja koji će dati odgovore na postojeća pitanja. Glavni problem kod dizajniranja ovakvih studija je manjak humanog materijala za analizu što je prednost ovog rada jer zbog pristupa Zagrebačkoj neuroembriološkoj zbirci imamo pristup istome. Kombinacijom modernih histoloških metoda i MR snimanja sa kliničkim pregledom i razvili smo mapu visoke rezolucije subtalamičke jezgre koju smo korelirali sa MR snimkama. Temeljem podataka o podjeli STN i MR snimaka predložili smo novi pristup za postavljanje DBS elektrode koji bi smanjio mogućnost

pogrešne stimulacije, a time i neželjenih posljedica i postoperativnih komplikacija. Rezultate naše histološko-MR korelacije usporediti ćemo s postojećim podacima o uspješnosti DBS zahvata temeljem dosadašnjih spoznaja te usporediti smještaj elektrode u STN s našom probabilističkom mapom.

2. Hipoteza

Hipoteza ovog istraživanja je da se citoarhitektonski definirani segmenti subtalamičke jezgre mogu razlikovati i prepoznati i na 3T MR snimkama odgovarajućeg područja mozga.

3. Ciljevi rada

Opći cilj ovog rada jest provesti detaljnu histološku i arhitektonsku analizu podjele subtalamičke jezgre na segmente te utvrditi mogu li se tako definirani segmenti razlikovati i prepoznati na *in vivo* MR snimkama mozga.

Specifični ciljevi ovog rada su:

1. Utvrditi broj i prostorni smještaj segmenata subtalamičke jezgre,
2. Utvrditi citoarhitektonsku građu pojedinih segmenta subtalamičke jezgre,
3. Izraditi mapu subtalamičke jezgre na *post-mortem* MR snimkama te je usporediti s histološkim nalazima odnosno izraditi korelativnu MRI-histološku mapu subtalamičke jezgre,
4. Istražiti je li moguće identificirati i pratiti neuronske veze subtalamičke jezgre s ostalim moždanim strukturama.

4. Materijali i metode

U izradi ove studije korištene su metode za analizu ekspresije proteina te *in vivo* prikaz ljudskog mozga pomoću magnetske rezonance. Studija je izrađena na postmortalnim uzorcima ljudskog moždanog tkiva. Svi korišteni uzorci su uzeti iz mozgova bez vidljivih neuropatoloških promjena, s urednom citoarhitektonskom građom te bez anamnestičkih znakova postojanja psihijatrijske ili neurološke bolesti.

4.1. Histološka analiza anatomske podjele subtalamičke jezgre

4.1.1. Imunohistokemijska analiza subtalamičke jezgre

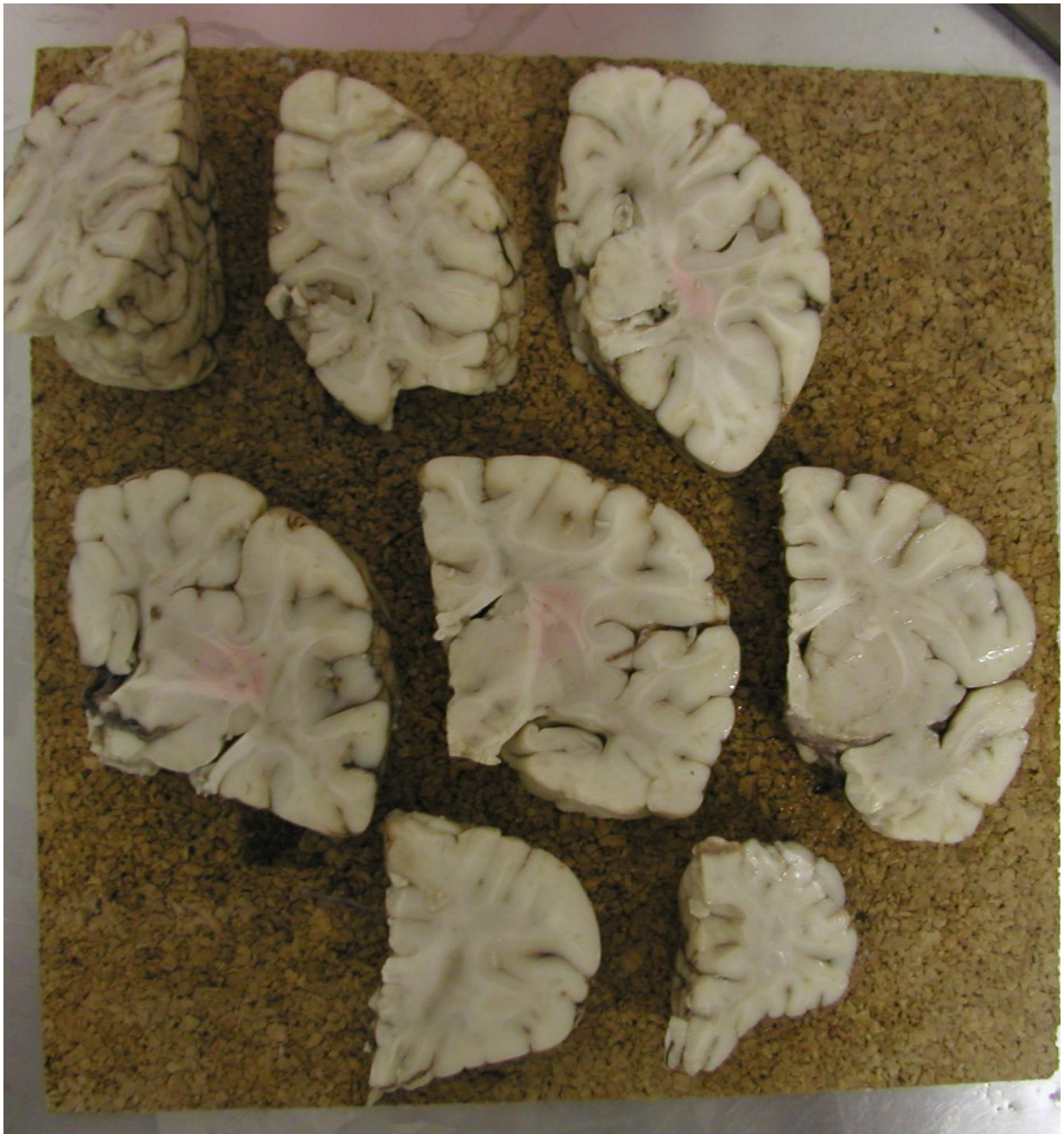Za analizu ekspresije proteina koristili smo metodu imunohistokemije. Imunohistokemija je rađena prema standardnom protokolu Laboratorija za imunohistokemiju Hrvatskog instituta za istraživanje mozga. Postmortalni uzorci odraslog ljudskog mozga fiksirani su u otopini 4% paraformaldehida puferiranog fosfatnim puferom (pH = 7.4) od 4 do 8 tjedana. Potpuno fiksirani mozgovi serijski su izrezani u koronarnoj ravnini u kriške debljine od 1.5 do 2 cm (Slika 4). Iz kriški mozga koje sadrže subtalamičku jezgru izdvojeni su dijelovi sa STN (Slika 5) te su dvojako obrađeni: blokovi namijenjeni za krioprezervaciju stavljeni su u 10% otopinu saharoze, a blokovi namijenjeni za parafinsko uklapanje stavljeni su u 70% otopinu etanola. Postupak krioprotekcije se provodio na sljedeći način: nakon potpunog potonuća blokova u 10% otopini saharoze, mozgovi su premješteni u 20% otopinu saharoze. Nakon potonuća blokova u 20% otopini saharoze blokovi su zaleđeni na suhom ledu te pohranjeni za trajno čuvanje na -80 °C. Blokovi namijenjeni za parafinsko uklapanje su prošli postupak dehidracije kroz seriju etanola kako slijedi: 70%, 90%, 95% i 100% etanol. Nakon toga

blokovi su uronjeni u parafin te nakon orijentacije blokova uklopljeni u parafin i pohranjeni na sobnoj temperaturi. Krioprotektirani blokovi su odabrani za imunohistokemijsku studiju. Blokovi su rezani na kriostatu (Leica CM3000) na 50 μm debljine. Za potrebe studije analizirani su sljedeći proteini: NeuN (1:500), Kalretinin (1:200), Kalbindin (1:2000) i Parvalbumin (1:1000). Korištena je „free-floating“ metoda imunohistokemije prema sljedećem protokolu:

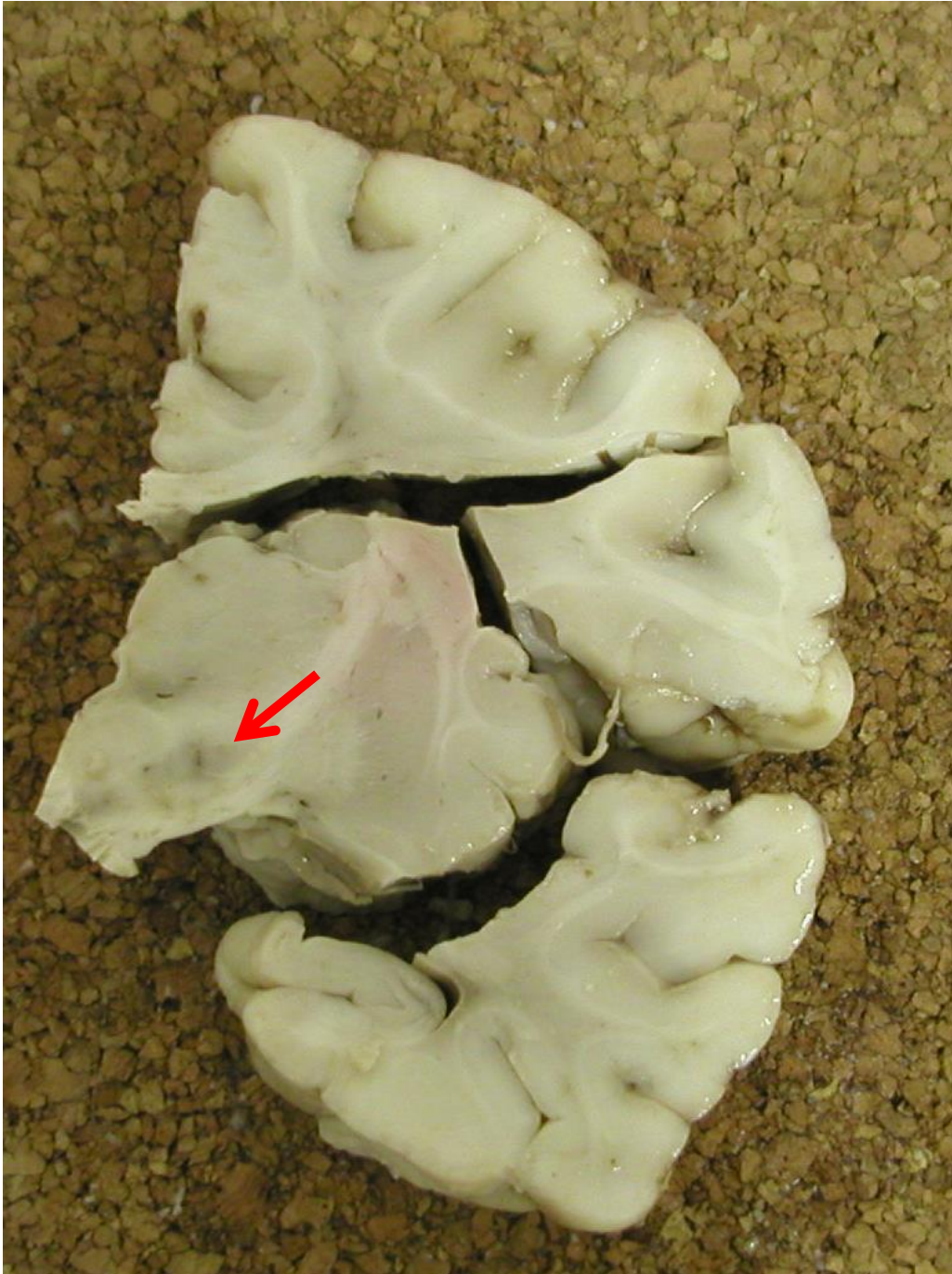
1. Pretretman u otopini metanol peroksida (7.5ml metanola, 2.5ml dH₂O, 15 μm H₂O₂) – 30 minuta.
2. Ispiranje u PBS-u – 3x 10 minuta.
3. Blokiranje u otopini 5% BSA i 0.5% Tritona X-100 pripremljenoj u PBS-u – 1 sat.
4. Inkubacija u primarnom protutijelu na sobnoj temperaturi – 1 sat.
5. Inkubacija u primarnom protutijelu na +4 °C – preko noći.
6. Ispiranje u PBS-u – 3x 10 minuta.
7. Inkubacija u sekundarnom protutijelu – 1 sat.
8. Ispiranje u PBS-u – 3x 10 minuta.
9. Inkubacija u tercijarnom protutijelu – 1 sat.
10. Ispiranje u PBS-u – 3x 10 minuta.
11. Razvijanje preparata s pomoću DAB kompleksa (Sigma fast DAB with metal enhancer set) – prema potrebi.
12. Ispiranje u PBS-u – 3x 10 minuta.

13. Sušenje preparata na sobnoj temperaturi.

14. Pokrivanje preparata sredstvom Histamount.



Slika 4. Prikaz pripreme uzoraka subtalamičke jezgre za histološku analizu. Jedna polutka ljudskog mozga izreže se u blokove debljine od 1.5 do 2 cm. Na temelju anatomskih orijentira odabere se blok u kojem se nalazi subtalamička jezgra.



Slika 5. Prikaz uzorkovanja subtalamičke jezgre iz odabranog bloka. Blok se podijeli u manje dijelove te se ti dijelovi procesiraju prema standardnom protokolu. Strelica pokazuje dio bloka u kojem se nalazi subtalamička jezgra.

4.1.2. Stereološka analiza preparata

U svrhu određivanja brojnosti intersticijskih neurona bijele tvari učinjena je stereološka analiza imunohistokemijskih NeuN, parvalbuminskih, kalretininskih i kalbindinskih preparata. Analiza je učinjena pomoću programa Stereo Investigator (MBF Bioscience, Sjedinjene Američke Države) i Olympus BX51 motoriziranog mikroskopa sa sljedećim postavkama: veličina optičkog polja = 1 mm², veličina polja brojanja = 100 μm², visina optičkog disektora = 40 μm. Sveukupno je analizirano 75 preparata. Na svakom preparatu prvo je određena kontura preparata te nakon toga ograničeno područje subtalamičke jezgre. Nakon ograničenja granica strukture pristupa se stereološkoj analizi subtalamičke jezgre.

4.2. *In vivo* analiza subtalamičke jezgre

4.2.1. Ispitanici i MR snimanje

U svrhu određivanja segmenata STN na *in vivo* MR snimkama kod čovjeka učinjeno je MR snimanje šestero dobrovoljaca u dobi od 55 do 73 godine života (Tablica 2). MR snimanja učinjena su na Poliklinici Neuron pri Hrvatskom institutu za istraživanje mozga na MR uređaju snage magnetskog polja 3 Tesla (Magnetom TrioTim, Siemens, Savezna Republika Njemačka). Ispitanici su snimani u 12-kanalnom prijammniku za glavu, a za analizu segmenata STN je korištene su visoko rezolucijske sekvence 3D FLAIR u sagitalnoj ravnini sa sljedećim parametrima snimanja: TR/TE = 5000/388ms, FOV: 250:188, matrica = 256 x 192, veličina vokseli = 1x1x1 mm; SWI: TR/TE = 27/20 ms, FOV: 230:187, matrica = 256 x

200, veličina vokseli = 0.9x0.9x1.6 mm i T2: TR/TE = 4500/107 ms, FOV: 200:156; matrica 448 x 280, veličina vokseli = 0.4x0.4x1 mm, DIST FAKTOR 0.

Analiza segmenta STN i preciznosti DBS zahvata učinjena je na 33 pacijenta (Tablica 3) koja su podvrgnuta uspješnom DBS zahvatu u Zavodu za neurokirurgiju, Kliničke bolnice Dubrava, Zagreb. Grupa se sastoji od 26 muškaraca i 7 žena. Kako nismo uočili razlike između muškaraca i žena tijekom DBS zahvata, oba spola tretirali smo kao jednu grupu. Prosječna dob pacijenata bila je 62.29 ± 6.98 godina (raspon od 43 – 74 godine). Prosječno trajanje PD u trenutku zahvata bilo je 13.7 ± 6.26 godina (raspon 7 – 33 godine). Pacijenti nisu bolovali od drugih neuroloških ili psihijatrijskih bolesti te niti jedan pacijent nije bio podvrgnut neurokirurškom zahvatu prije ovog postupka. Dvadeset posto (20%) pacijenata je u povijesti bolesti navelo pušenje ili prijašnje pušenje te niti jedan pacijent nije navodio drugih ozbiljnih bolesti. Svi pacijenti imali su visoki UPDRS III skor te su bili liječeni visokim dozama levodope i karbidope (Tablica 4, Slika 6 i 7).

Tablica 2. Ispitanici na kojima je snimljen 3T MR.

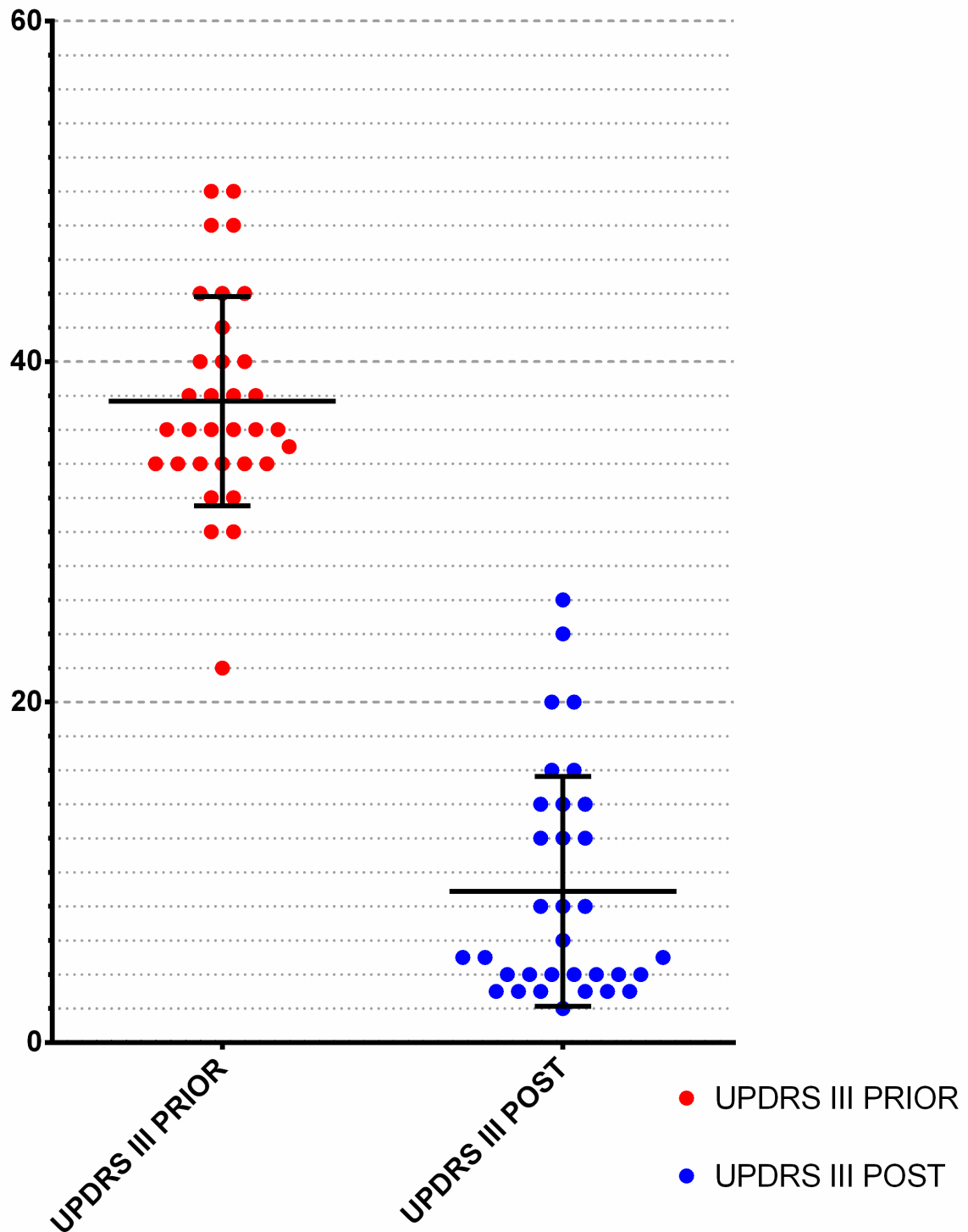
KOD	DOB	SPOL
PDK01	73	M
PDK02	55	M
PDK03	55	F
PDK04	65	M
PDK05	61	M
PDK06	56	M

Tablica 3. Ispitanici uključeni u klinički dio studije.

KOD	DOB	SPOL
PD002	63	M
PD003	64	M
PD004	62	F
PD005	62	M
PD007	67	F
PD008	66	M
PD010	43	M
PD012	66	M
PD013	55	M
PD015	64	M
PD017	67	M
PD019	65	M
PD022	50	M
PD024	65	M
PD032	66	F
PD033	72	M
PD036	56	M
PD037	66	M
PD038	66	M
PD040	60	M
PD041	65	M

PD042	61	F
PD043	71	M
PD044	56	F
PD045	62	M
PD046	62	M
PD049	74	M
PD051	63	F
PD052	65	M
PD053	72	F
PD054	58	M
PD055	55	M
PDO14	48	M

UPDRS III SCORE



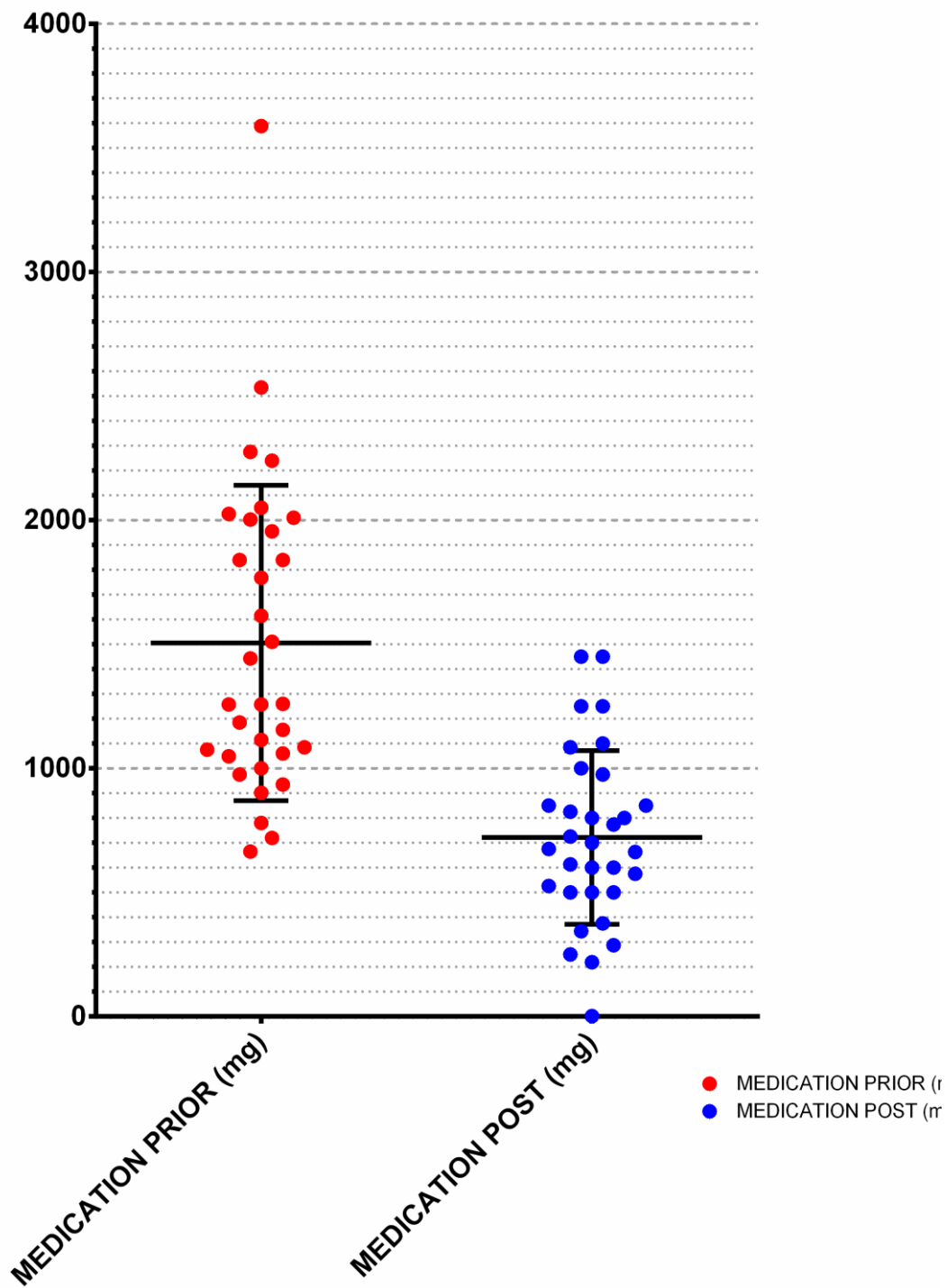
Slika 6. Vrijednosti UPDRS III skora prije i nakon DBS zahvata. Uočite kako je nakon DBS zahvata značajno smanjena vrijednost UPDRS III skora.

Tablica 4. Vrijednosti UPDRS III skora i LEDD u ispitivanoj kohorti.

KOD	UPDRS III PRIOR	UPDRS III POST	MEDICATION PRIOR (mg)	MEDICATION POST (mg)
PD002	35.0	12.0	1060.0	287.5
PD003	50.0	20.0	2240.0	1450.0
PD004	36.0	16.0	1258.0	375.0
PD005	30.0	5.0	2025.0	1450.0
PD007	44.0	14.0	2050.0	575.0
PD008	44.0	8.0	1768.0	1250.0
PD010	34.0	4.0	1258.0	725.0
PD012	48.0	24.0	1085.0	700
PD013	38.0	5.0	2010.0	850.0
PD015	36.0	16.0	2535.0	2.0
PD017	44.0	14.0		
PD019	42.0	20.0	1510.0	1000.0
PD022	34.0	3.0	3588.0	800.0
PD024	36.0	4.0	1260.0	825.0
PD032	48.0	12.0	1075.0	663.0
PD033	40.0	8.0	2275.0	774.0
PD036	32.0	6.0	2003.0	1250.0
PD037	34.0	8.0	1955.0	613.0
PD038	36.0	4.0	665.0	218.8
PD040	40.0	14.0	1155.0	500.0

PD041	34.0	4.0	1049.0	600.0
PD042	22.0	2.0	720.0	250.0
PD043	32.0	3.0	1840.0	975.0
PD044	38.0	4.0	1443.0	526.5
PD045	36.0	4.0	780.0	500.0
PD046	34.0	3.0	935.0	500.0
PD049	38.0	3.0	1000.0	343.8
PD051	50.0	26.0	1185.0	1085.0
PD052	38.0	4.0	975.0	675.0
PD053	40.0	5	1115.0	850.0
PD054	30.0	3.0	1840.0	1100.0
PD055	34.0	3.0	902.0	600.0
PDO14	36.0	12.0	1615.0	800.0

Medication



Slika 7. Količina levodope koju su pacijenti koristili prije DBS zahvata i nakon zahvata.

Uočite smanjenje LEDD-a nakon zahvata.

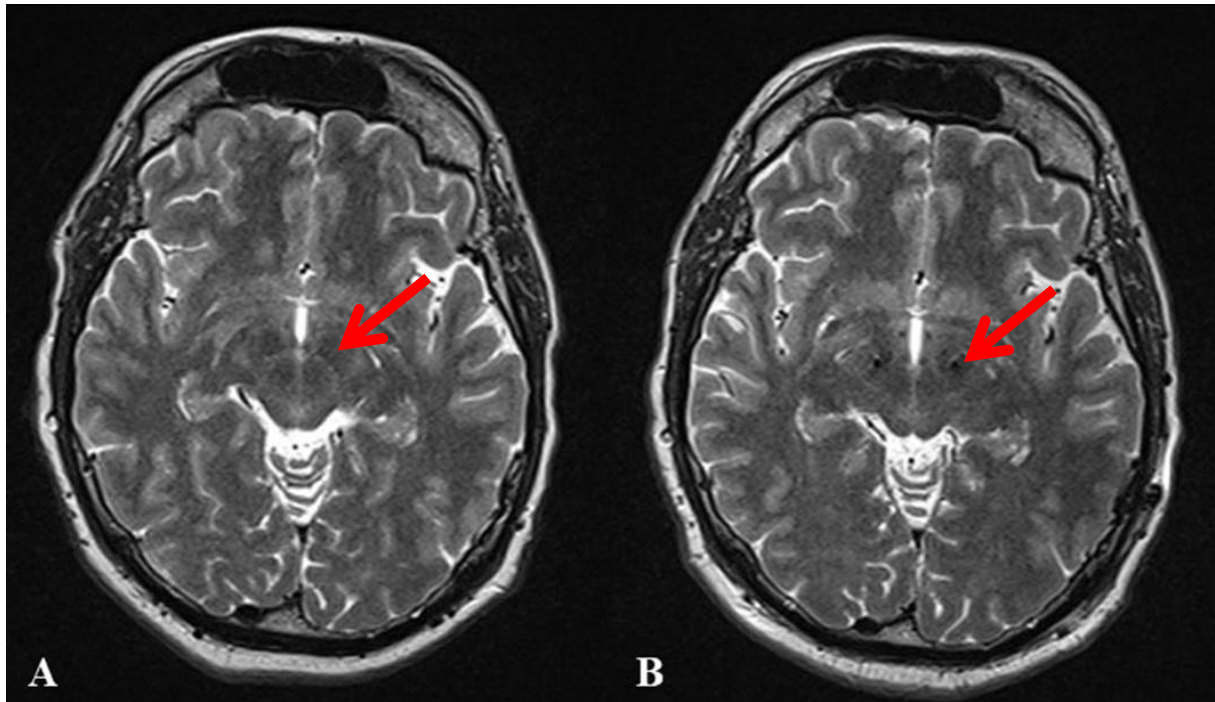
4.2.2. Preoperativni slikovni prikaz i priprema zahvata

Kandidati za DBS postupak odabrani su nakon neurološkog, kognitivnog i psihološkog testiranja. Neuropsihološka testiranja su uključivala mjerenje pacijentovih općih kognitivnih sposobnosti, memorije, jezika, vidnospoznajnih sposobnosti, pažnje, izvršnih funkcija, brzine procesiranja, sposobnost rješavanja problema, motornog funkcioniranja te sveobuhvatne kvalitete života. Najčešće korišteni testovi uključivali su: Mini Mental State Exam (MMSE), Montreal Cognitive Assessment (MoCA), Mattis Dementia Rating Scale, Beck Depression Inventory, The Unified Parkinson's Disease rating scale (UPDRS), Wechsler Adult Intelligence Scale – Third Edition (WAIS-III), Test of Everyday Attention (TEA), Hospital Anxiety and Depression Scale (HADS), Letter F, A, and S (FAS), Rey Auditory and Verbal Learning Test (RAVLT).

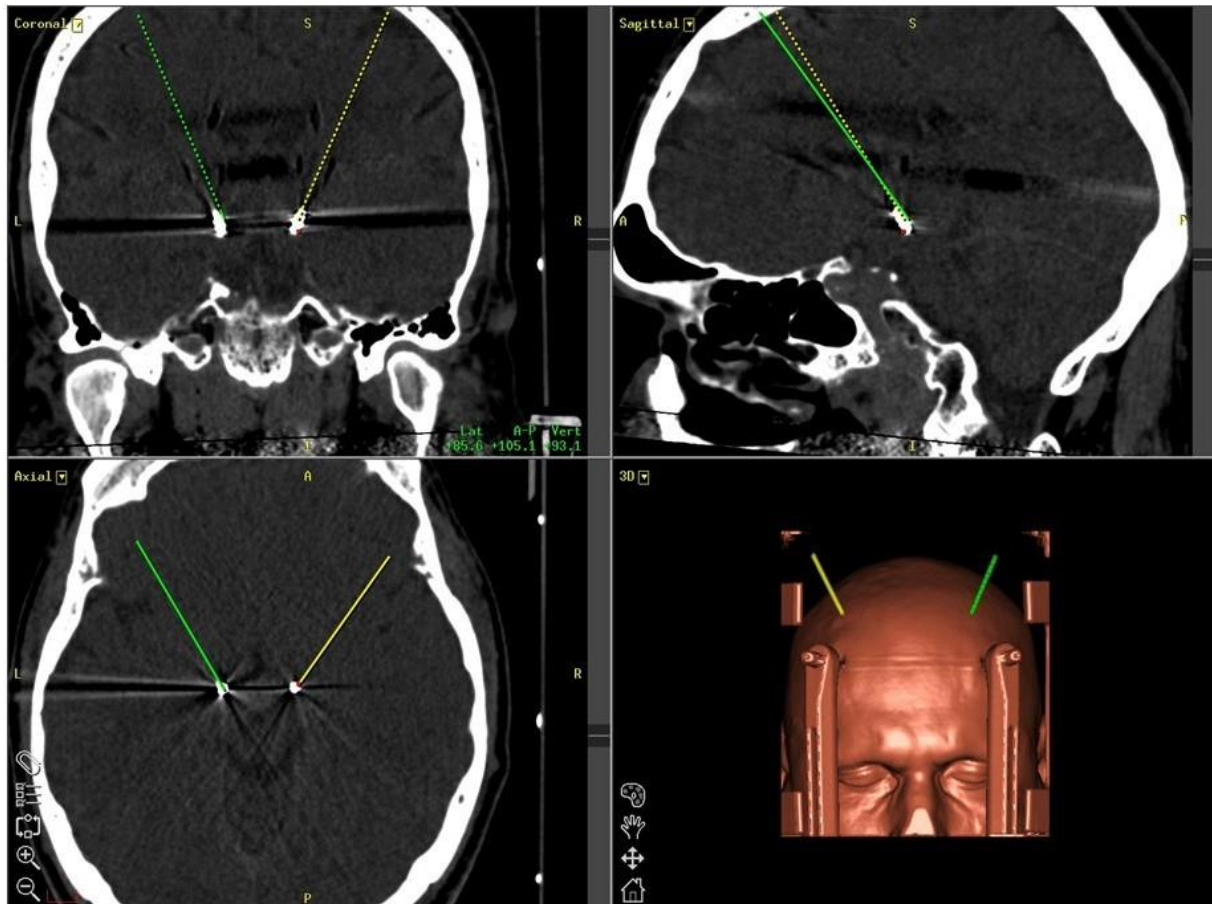
Nakon primitka u bolnicu svi pacijenti podvrgnuti su snimanju mozga na MR uređaju snage 1.5T (Magnetom Avanto, Siemens AG, 6-kanala zavojnica za glavu, T2 sekvenca, Tr/Te 4450/96 ms, matrix 320x250, FOV 260x260, Fa 150°, Voksel 1.6 x 1.3 x 1 mm; debljina reza 1.5 mm) kako bi se vizualizirala STN (Slika 8). Na dan zahvata stereotaksijski okvir Leksell (Elekta, Švedska) je pričvršćen na glavu pacijenta te snimljen pomoću CT uređaja (Somatom Siemens CT skener, standardni protokol za glavu sl/sp= 3/800; KVP: 130.0, Ti 600, Mas 22, debljina reza 0.75 mm) s intravenoznim kontrastom (Ultravist 300, Bayer, SR Njemačka, 1.0 – 2.0 ml/kg). U svrhu planiranja zahvata i određivanja lokacije elektrode unutar STN, preoperativne MR i CT snimke su preklopljene korištenjem računalog programa Medtronic Stealth Station (Framelink, S7 verzija računalnog programa; Medtronic, USA) kako bi se utvrdila lokacija STN unutar stereotaktičkog okvira. Nakon potvrde uspješnog preklapanja snimaka (verificirajući iste pozicije na obje vrste snimaka različitih struktura kao što su krvne žile, vijuge i brazde), određeno je ulazno mjesto u moždani

parenhim, putanja kroz parenhim i željeno mjesto postavljanja elektrode u STN. Ciljano mjesto postavljanja elektrode je uvijek bilo dorzolateralni dio STN. Željeno mjesto postavljanja elektrode nalazi se 11.5 mm lateralno, 2.5 mm posteriorno i 4.1 mm inferiorno od središnje točke AP-PC linije (prednja i stražnja komisura; Hamid i sur. 2005). Kao dodatni anatomske orijentir korišten je koronarni rez koji prolazi kroz prednji pol nucleus rubera i središnji dio STN (Pollo i sur. 2003).

Elektroda broj 1 uvijek je postavljena u kontralateralnu STN od strane na kojoj su izraženiji simptomi PD kako bismo dobili veću preciznost. Postavljanje elektrode broj 2 uvijek je praćeno malo većom greškom zbog pomaka moždanih struktura nakon implantacije elektrode broj 1 (npr. zbog gubitka likvora). Kako bismo umanjili nastanak greške zbog pomaka moždanih struktura, glava pacijenta je postavljena u relativno nizak položaj (Trendelenburgov položaj) jer je u tom položaju mozak najbliže kostima lubanje.



Slika 8. A) Preoperativna i B) postoperativna T2 MR snimka uređaja 1.5T na kojoj je prikazana subtalamička jezgra na standardnim presjecima.



Slika 9. Post-operativni CT prikaz implatiranih elektroda u subtalamičku jezgru. Svijetli krug predstavlja artefakt vrha elektrode.

4.3. Duboka mozgovna stimulacija

4.3.1. Protokol postavljanja DBS elektroda

Pacijenti su postavljeni u supinirani položaj, a stereotaksijski okvir je pričvršćen na operacijski stol. Nakon standardnih kirurških postupaka pripreme operacijskog polja, na mjestu planiranog ulaska uvednice u moždani parenhim, postavi se bušilica te se napravi mali otvor. Nakon postavljanja i osiguravanja uređaja za sidrenje uvednice (Medtronic Stimloc; Medtronic, SAD) za kost, otvara se dura te se uvodi elektroda kroz planirani put u moždanom parenhimu koristeći navigaciju stereotaksijskog okvira. Cijelo vrijeme postupka elektroda se vlaži fiziološkom otopinom kako bi se nadoknadio gubitak likvora. Nakon pozicioniranja elektrode otvor se zatvori fibrinskim ljepljivom kako bi se smanjili neželjeni pomaci elektrode. Kako bi se pratilo ispravno postavljanje elektrode, tijekom postupka prati se impedancija elektrode. Nakon utvrđivanja ispravnog mjesta postavljanja elektrode, sustav se osigura koristeći Stimloc sistem (Medtronic). Kranijalni dio elektrode stavlja se ispod kože te se šiva prema standardnom protokolu. Nakon dovršetka postupka pacijent se još jednom snima CT-om (Somatom Siemens CT skener, standardni protokol za glavu, sl/sp= 3/800, KVP: 130.0, Ti 600, Mas 22, debljina reza 0.75 mm), ovoga puta bez kontrasta (Slika 9). Ove snimke se preklone s preoperativnim MR snimkama kako bi se potvrdila ispravna lokacija DBS elektrode. Ove snimke se također analiziraju kako bi se otkrili mogući znakovi komplikacija kao što je moždano krvarenje. Nakon što se potvrdi ispravna lokacija elektrode te da nema znakova komplikacija stereotaksijski okvir se uklanja.

Neurostimulator se postavlja u općoj anesteziji u potkožni džep koji se nalazi u pektoralnoj regiji obično na lijevoj strani. Elektroda je spojena s neurostimulatorom kroz retroaurikularnu regiju i potkožni koridor u pektoralnoj regiji. Nakon spajanja sistem se

aktivira te testira na ispravne električne impedancije i propisno funkcioniranje sustava. Nakon uspješnog testa sistem se gasi sve do početka stimulacije.

4.3.2. Postoperativna procedura i protokol stimulacije

Tri dana nakon zahvata učini se kontrolni MR kako bi se potvrdilo ispravno mjesto elektrode unutar STN. Nakon potvrde ispravnog mjesta, uključuje se neurostimulator te se započinje stimulacijskim protokolom. U početku započinje se s monopolarnom stimulacijom od 130 Hz i 60 ms. Početna amplituda podražaja je tipično 1.0 V te se postupno povećava za 0.2 - 0.5 V dnevno kako bi se izbjegli negativni učinci. Dopaminergička terapija je obično smanjuje paralelno sa poboljšanjem simptoma PD. Ukoliko je antiparkinsonični učinak suboptimalan koristeći jedan monopolarni izvor, dodaje se i drugi najbolji izvor za dvostruku monopolarnu stimulaciju, a ukoliko se uoče bilo koji negativni učinci koristimo bipolarnu stimulaciju, gdje kontakt s najboljim kliničkim učinkom služi kao katoda.

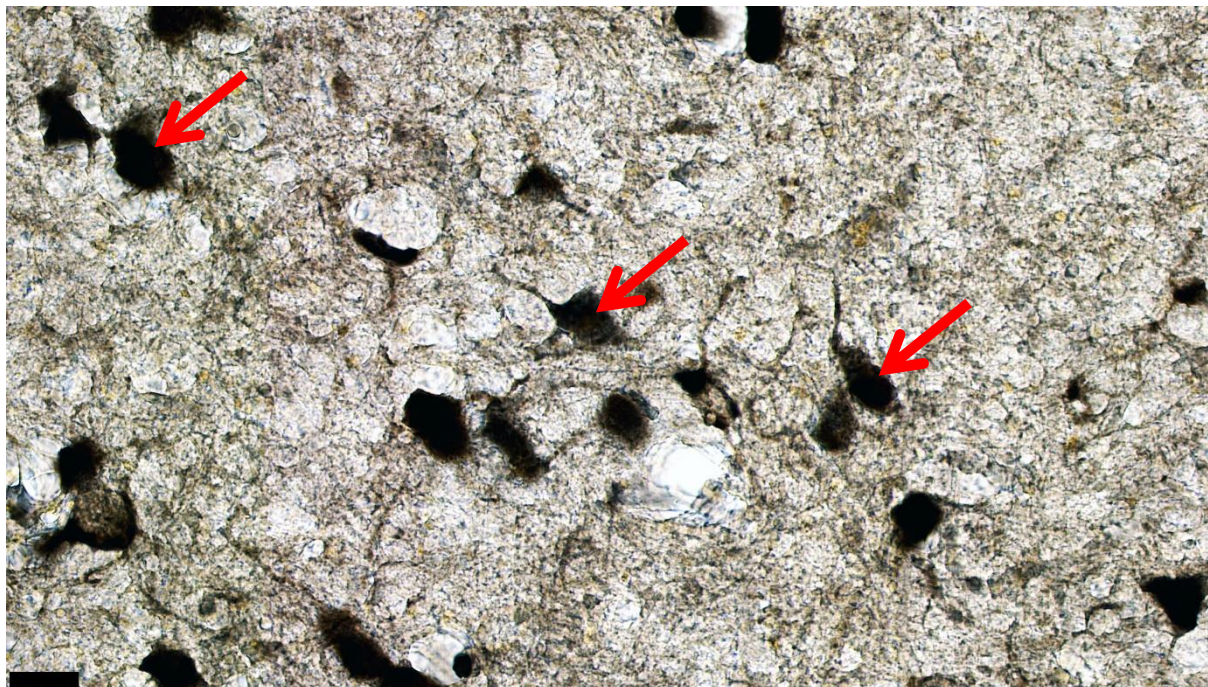
5. Rezultati

5.1. Citoarhitektonska građa subtalamičke jezgre

Stanična građa subtalamičke jezgre još nije u potpunosti razjašnjena. STN je sastavljena od nekoliko tipova neurona. Na Nissl preparatima možemo uočiti dvije vrste stanica: velike (magnocelularne) neurone s velikim dendritičkim razgranjenjem te manje (parvocelularne) neurone s manjim brojem dendrita. U svrhu utvrđivanja fenotipskog profila ovih neurona analizirali smo ekspresiju pan-neuralnog markera NeuN, markera interneurona (kalbindin, kalretinin i parvalbumin), te nNOS (marker nitrinegičkog sustava) – molekule koja je često prisutna u neuronima bazalnih ganglija uključenih u motoričke krugove. Od svih analiziranih markera STN neuroni nisu bili pozitivni samo na kalbindin. STN neuroni najreaktivniji su na nNOS (Slika 10). nNOS-ir neuroni spadaju u dvije skupine velike izrazito pozitivne neurone i u manje slabije reaktivne neurone. nNOS neuroni rasprostranjeni su kroz cijelu STN. U usporedbi s neuronima moždane kore, neuroni STN značajno su slabije reaktivni na NeuN (Slika 11), parvalbumin (Slika 12) i kalretinin (Slika 13) te je većina reaktivnosti locirana u jezgri i malom području tijela stanice oko jezgre.

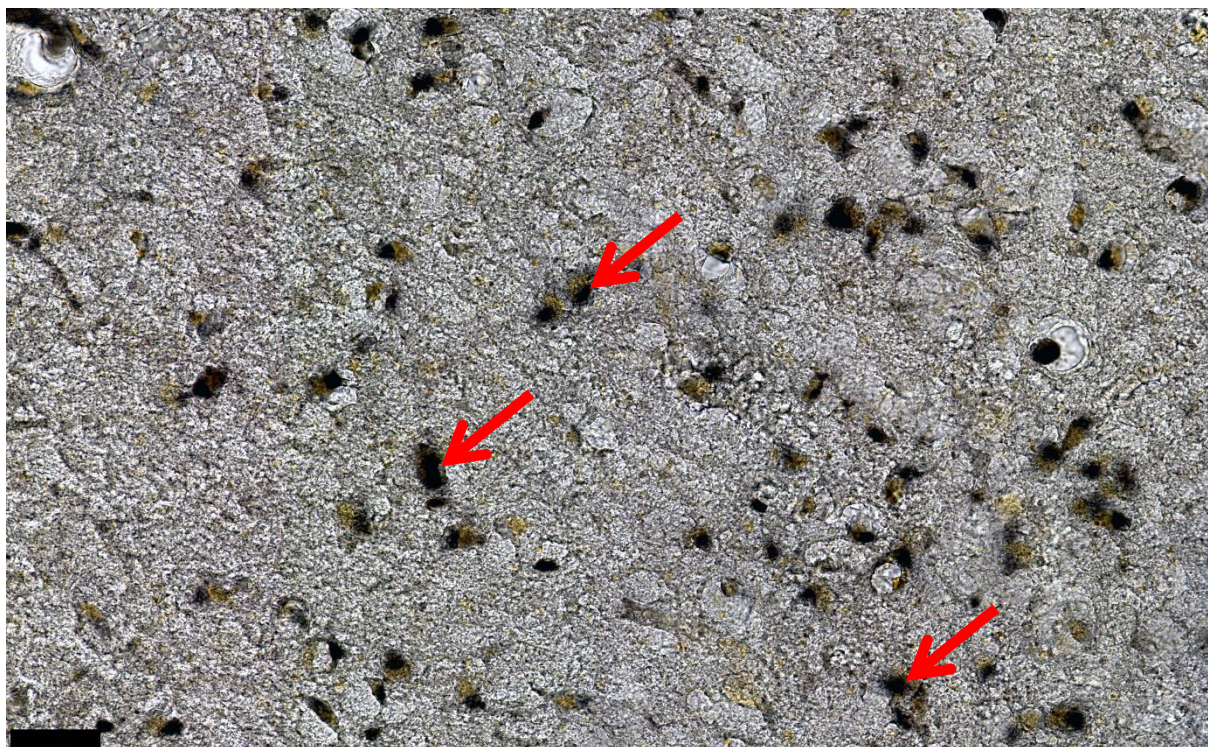
Slika 10. Prikaz nNOS pozitivnih neurona u STN. Strelica označava pozitivne neurone.

Uočite neurone različitih veličina. Bar 25 μ m.

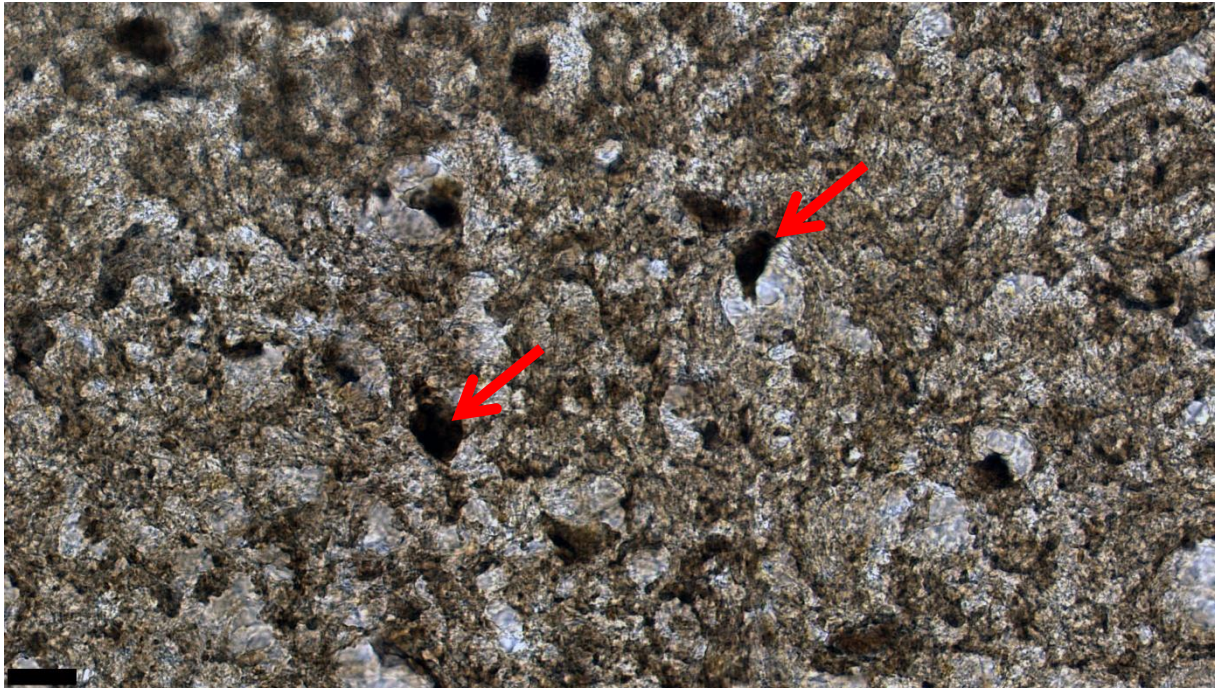


Slika 11. Prikaz NeuN pozitivnih neurona u STN. Strelica označava pozitivne neurone. Bar

50 μ m.



Slika 12. Prikaz parvalbumin pozitivnih neurona u STN. Strelica označava pozitivne neurone. Bar 25 μ m.



Slika 13. Prikaz calretinin pozitivnih neurona u STN. Strelica označava pozitivne neurone. Bar 25 μ m.



5.2. Stereološka analiza STN

Gustoću i brojnost STN neurona analizirali smo na tri STN uzorka u kojima smo odabrali 75 histoloških preparata. Prosječan volumen STN u našem uzorku iznosio je 108.37 mm³. Najbrojnija populacija neurona u STN su nNOS-ir neuroni (Tablica 5). Prosječna gustoća nNOS neurona je 2685.7 neurona/mm³, a njihov ukupan procijenjeni broj iznosi 291051 neuron. Sljedeća skupina neurona po brojnosti su NeuN-ir neuroni (Tablica 6). Prosječna gustoća NeuN neurona u STN je 1432.7 neurona/mm³, a ukupan procijenjeni broj iznosi 155259.5 neurona. Od tri markera interneurona najbrojniju populaciju čine parvalbuminski neuroni (Tablica 7). Prosječna gustoća parvalbumin-ir neurona u STN iznosi 948.1 neuron/mm³, a procijenjeni ukupni broj neurona u STN iznosi 102747.2 neurona. Najmanju populaciju STN neurona čine neuroni reaktivni na kalretinin (Tablica 8). Prosječna gustoća STN kalretininskih neurona je 535.4 neurona/mm³, a procijenjeni ukupni broj neurona je 58026.1 neuron. Iako je kvalitativna analiza pokazala da STN neuroni nisu reaktivni na kalbindin, kako bismo i kvantitativno potvrdili ovaj nalaz stereološki smo analizirali gustoću kalbindinskih neurona. Na svim analiziranim histološkim preparatima nismo uočili kalbindinske neurone te je broj kvantificiranih neurona 0.

Tablica 5. Popis analiziranih nNOS uzoraka STN.

MOZAK	REZ	MJESTA UZORKOVANJA	V/mm ³	PREBROJANI NEURONI	PROCJENJEN BROJ NEURONA	Gustoća /mm ³
CO381	35	163	0.661681	223	2007	3033.184
CO381	54	174	0.724928	219	1937	2671.989
CO381	73	197	0.828211	293	2480	2994.406
CO381	92	181	0.753096	232	1910	2536.197
CO381	111	188	0.783976	215	1900	2423.544
CO383	46	186	0.77655	266	2115	2723.585
CO383	66	197	0.820563	314	2417	2945.539
CO383	87	146	0.597416	117	974	1630.355
CO383	104	169	0.704526	169	1361	1931.795
CO383	127	145	0.584123	165	1302	2228.983
CO383	145	90	0.382202	147	1167	3053.359
CO394	125	96	0.393616	133	1173	2980.062
CO394	144	192	0.791497	236	1953	2467.476
CO394	163	219	0.906769	305	2567	2830.93
CO394	182	216	0.891149	216	1813	2034.452
CO394	205	183	0.753749	271	2299	3050.087

CO394	224	129	0.523584	222	1928		3682.313
CO394	243	69	0.272822	101	900		3298.854

Tablica 6. Popis analiziranih NeuN uzoraka STN.

MOZAK	REZ	MJESTA UZORKOVANJA	V/mm ³	PREBROJANI NEURONI	PROCJENJEN BROJ NEURONA	Gustoća/mm ³
CO381	31	153	0.623597	175	1565	2509.634
CO381	55	172	0.699295	190	1698	2428.16
CO381	74	207	0.873146	194	1705	1952.709
CO381	93	178	0.733808	130	1112	1515.383
CO381	112	186	0.76913	134	1180	1534.201
CO381	131	295	1.23457	261	2304	1866.237
CO383	63	199	0.847517	78	613	723.2893
CO383	82	186	0.771605	63	526	681.6959
CO383	103	176	0.710012	36	291	409.8522
CO383	123	135	0.539804	55	430	796.5854
CO383	142	97	0.377409	50	389	1030.712
CO394	121	43	0.147488	73	578	3918.963
CO394	161	87	1.04229	65	1700	1631.024
CO394	181	187	0.784788	92	886	1128.967
CO394	201	186	0.776182	76	750	966.2682
CO394	221	155	0.639978	65	608	950.0327

CO394	241	92	0.368118	41	374		1015.979
-------	-----	----	----------	----	-----	--	----------

Tablica 7. Popis analiziranih parvalbuminskih uzoraka STN.

MOZAK	REZ	MJESTA UZORKOVANJA	V/mm ³	PREBROJANI NEURONI	PROCJENJEN BROJ NEURONA	Gustoća/mm ³
CO381	32	152	0.635557	146	1314	2067.478
CO381	51	161	0.672088	155	1218	1812.263
CO381	75	210	0.873696	160	1351	1546.304
CO381	94	182	0.747925	121	1028	1374.469
CO381	113	167	0.697392	119	948	1359.35
CO381	132	148	0.611667	58	448	732.4247
CO383	43	149	0.604236	42	282	466.7051
CO383	67	158	0.649245	25	167	257.2218
CO383	85	180	0.744847	67	552	741.0918
CO383	105	153	0.627213	43	351	559.6185
CO394	122	101	0.4061	24	202	497.4144
CO394	145	209	0.881025	86	705	800.2043
CO394	164	218	0.913452	103	874	956.81
CO394	183	205	0.869625	105	874	1005.031
CO394	202	195	0.806794	75	663	821.7711
CO394	225	126	0.505011	72	604	1196.014

CO394	244	81	0.317206	26	227		715.6233
-------	-----	----	----------	----	-----	--	----------

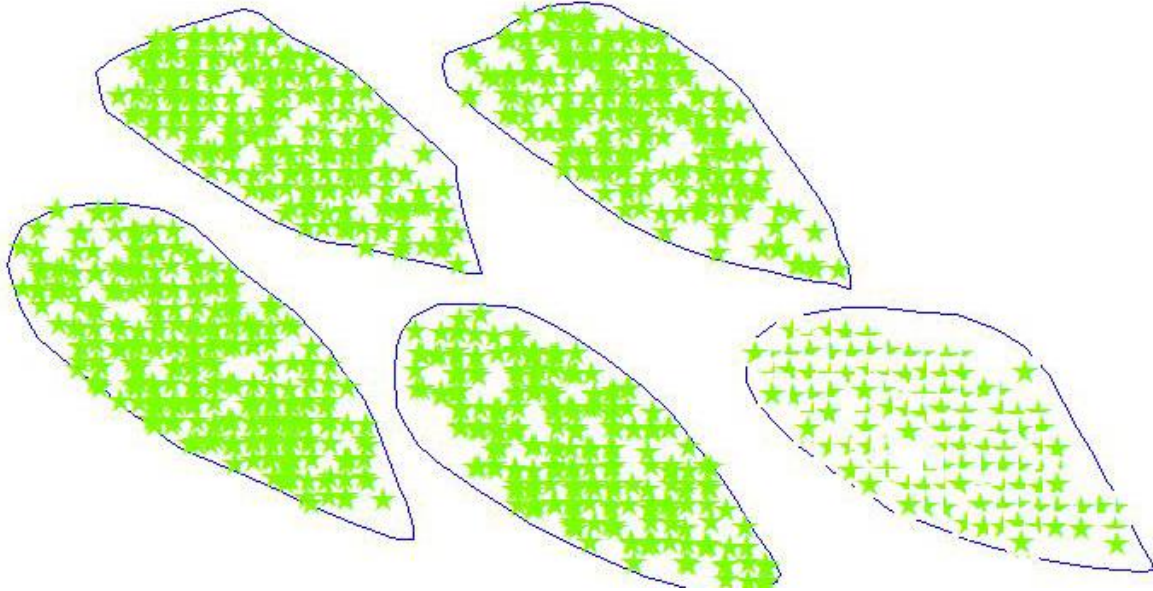
Tablica 8. Popis analiziranih kalretininskih uzoraka STN.

MOZAK	REZ	MJESTA UZORKOVANJA	V/mm ³	PREBROJANI NEURONI	PROCJENJEN BROJ NEURONA	Gustoća/mm ³
CO381	33	170	0.699785	30	233	332.9594
CO381	52	232	0.953958	40	314	329.155
CO381	71	202	0.84196	31	270	320.6803
CO381	95	181	0.74734	54	460	615.5164
CO381	114	196	0.802701	60	472	588.0147
CO381	133	157	0.648812	105	815	1256.142
CO383	86	175	0.731655	84	699	955.3683
CO383	106	158	0.66761	44	361	540.7349
CO394	124	247	1.02756	49	414	402.8962
CO394	143	75	0.292613	9	73	249.4763
CO394	162	270	1.13717	40	326	286.6766
CO394	185	203	0.844814	26	226	267.5145
CO394	204	207	0.856455	24	200	233.5207
CO394	223	137	0.55786	18	149	267.0921
CO394	242	151	0.0631113	0	0	0

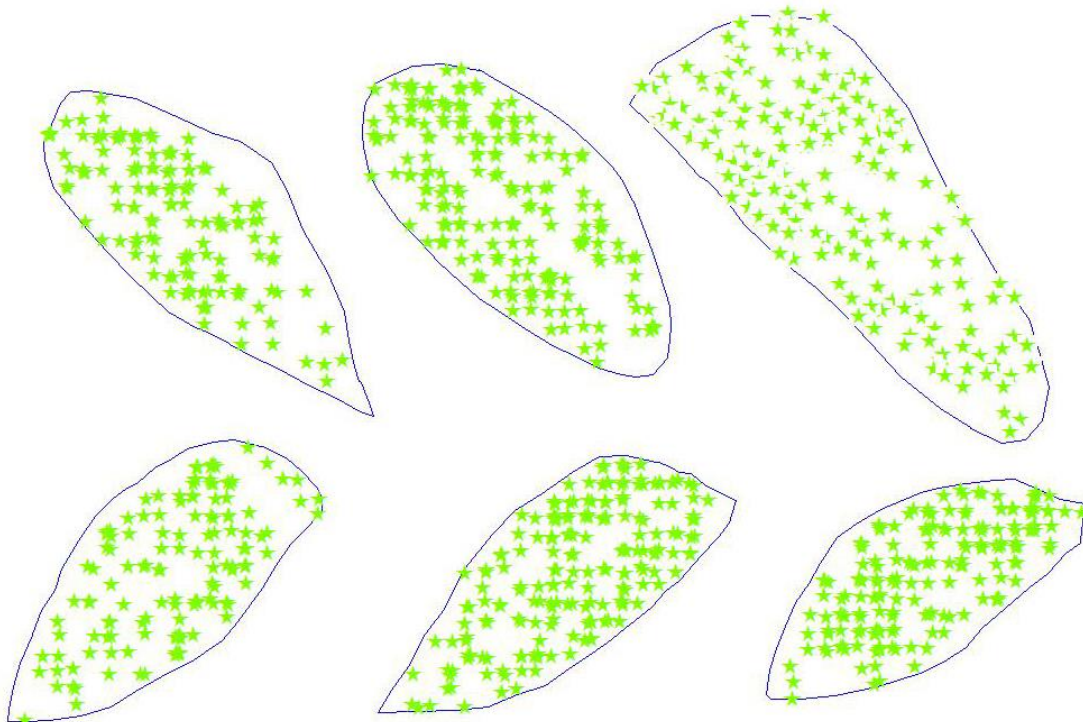
5.3. Prostorna distribucija STN neurona

STN neuroni su rasprostranjeni kroz cijelu STN, no njihova distribucija varira ovisno o fenotipu neurona. Analizirajući prostornu distribuciju svih populacija možemo zaključiti da je najveća gustoća neurona u ventro-medijalnom dijelu te se smanjuje prema dorzo-lateralno. Također, veći broj neurona nalazi se u anteriorinim dijelovima jezgre te se gustoća smanjuje prema posteriornim dijelovima. U našem uzorku nismo uočili jasnu podjelu STN u segmente na temelju pojedinih populacija neurona. Gustoća svih populacija STN neurona se linearno smanjuje od gušćih prema rjeđim dijelovima te nema jasnih i oštih granica prijelaza (Slika 13 – 16). Jedino mjesto na kojem se uočava veća gustoća STN neurona je ventromedijalni segment u anteriornom dijelu u kojem postoji veća količina neurona. Na temelju analiziranih markera i njihove distribucije nije moguće STN podijeliti u zasebne segmente.

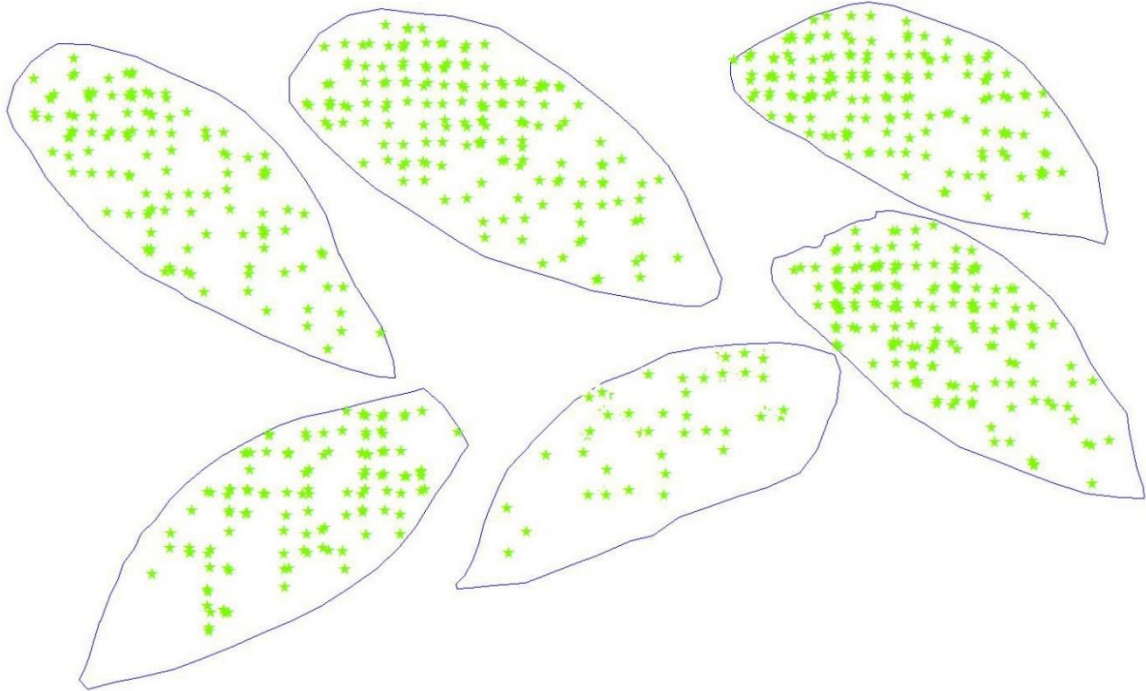
Slika 13. Prostorna distribucija nNOS neurona u STN. Zvezdice označavaju mjesta gdje su uočeni neuroni.



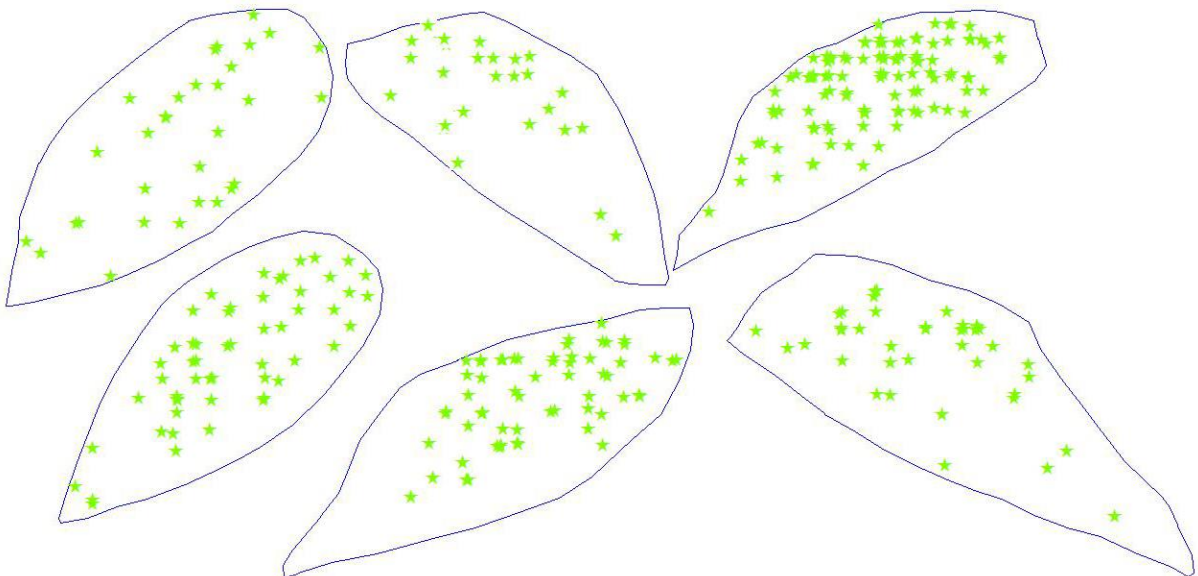
Slika 14. Prostorna distribucija NeuN neurona u STN. Zvezdice označavaju mjesta gdje su uočeni neuroni.



Slika 15. Prostorna distribucija parvalbumin neurona u STN. Zvezdice označavaju mjesta gdje su uočeni neuroni.



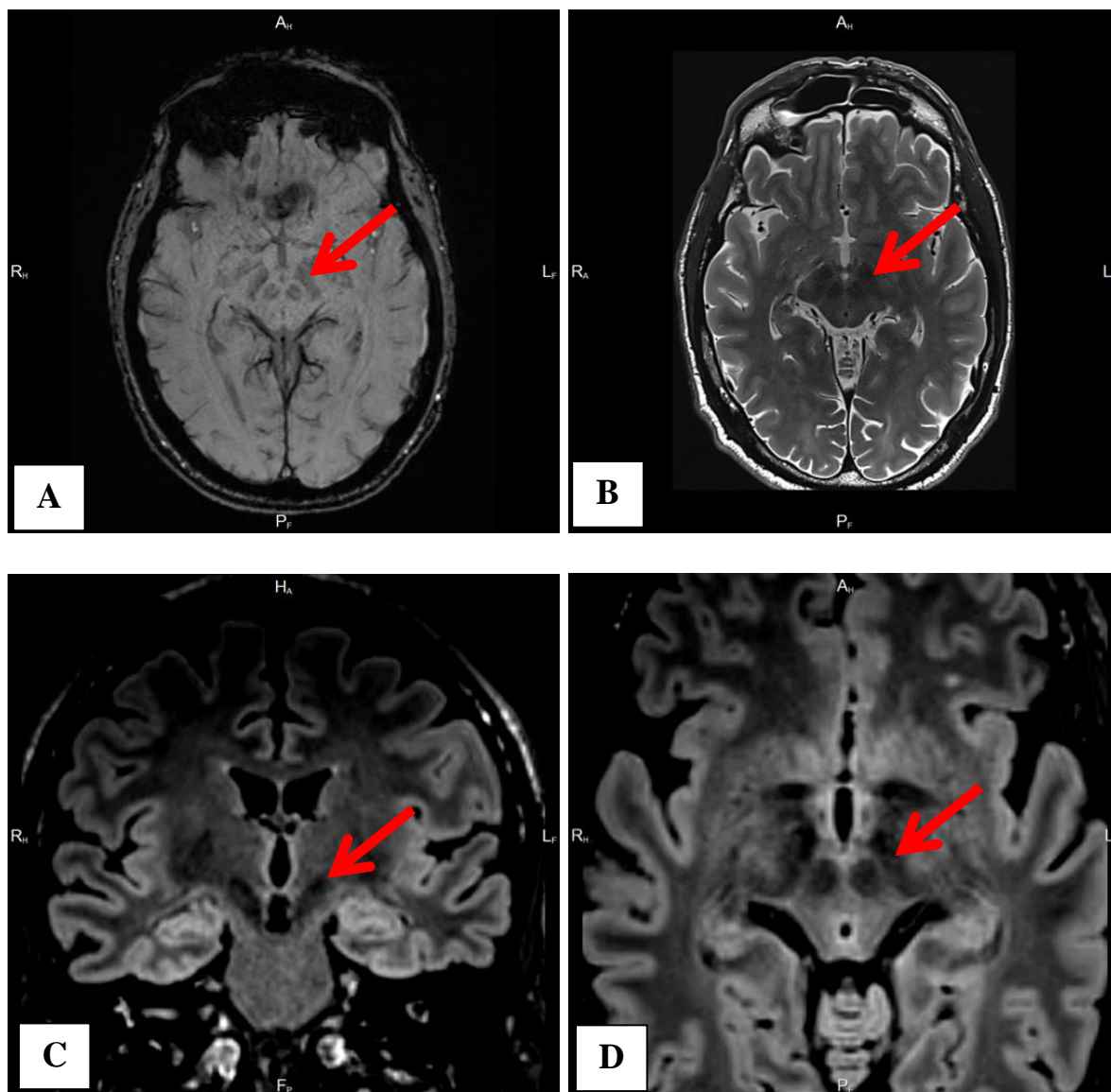
Slika 16. Prostorna distribucija kalretinin neurona u STN. Zvezdice označavaju mjesta gdje su uočeni neuroni.



5.4. Analiza segmenata STN na MR snimkama

STN se na MR snimkama može prikazati tek nakon primjene naprednih T2 sekvenci koje daju veću razlučivost moždanih struktura na slikama. Analizirali smo građu STN na 33 1.5T snimaka pacijenata koji su podvrgnuti DBS zahvatu te 6 3T MR snimkama dobrovoljaca. Iako je vizualizacija STN moguća i na snimkama od 1.5T i 3T, snimke učinjene na uređaju 3T su superiorne kvalitete i razlučivosti te je jednostavnije i preciznije utvrditi granice STN na slikama. U svrhu utvrđivanja segmenta STN na MR snimkama analizirali smo dostupne MR snimke u sve tri ravnine (horizontalnoj, sagitalnoj i koronarnoj). Detaljnom analizom utvrdili smo da nije moguće podijeliti STN na pojedinačne segmente na MR snimkama jačine uređaja 1.5T. Iako su 3T MR snimke superiornije kvalitete niti na njima sa sigurnošću nije moguće utvrditi različite segmente STN (Slika 17). Stoga smo zaključili da za pouzdanu segmentaciju STN na MR snimkama potrebno je učiniti snimanja na uređajima veće snage magnetskog polja.

Slika 17. Prikaz STN na 3T MR snimkama. Strelica označava mjesto STN. Slike prikazuju najčešće korištene tehnike prikaza STN na MR: A) SWI; B) T2, C) 3D FLAIR i D) 3D FLAIR.



5.5. Klinička preciznost određivanja segmenata STN

Određivanje segmenta STN iznimno je važno za provođenje zahvata duboke mozgovne stimulacije (osobito motoričkog dijela). Pristupi određivanju segmenata značajno variraju, a mi smo se odlučili za izravan pristup na temelju anatomskih orijentira. U ovu kohortu uključili smo 33 pacijenta (26 muškaraca i 7 žena) prosječne dobi 63 godine (62.29 ± 6.98 godina). Za postavljanje elektrode odabran je izravan pristup postavljanja na temelju anatomskih orijentira. Kako bi se povećala preciznost postavljanja elektrode preoperativne MR snimke bez stereotaksijskog okvira su preklapljene s preoperativnim CT snimkama sa stereotaksijskim okvirom. Na temelju preklapljenih slika odabrali smo put prolaska elektrode kroz moždani parenhim i odredili motorički segment STN te lokaciju elektrode u motoričkom dijelu STN. Kod svih pacijenata je samo jedan prolazak elektrode kroz moždani parenhim bio potreban za postavljanje elektrode na konačnu poziciju u STN. U našem pristupu elektrode smo smještali u dorzolateralni dio STN koji se smatra motoričkim dijelom STN, kako je definirano u prijašnjim studijama. Na temelju standardnog 0,0,0 koordinatnog sustava Leksell stereotaktičkog okvira, srednja vrijednost planiranog mjesta postavljanja elektrode u lijevoj STN je bila $x = 112.5 \pm 2.95$ mm, $y = 102.1 \pm 5.3$ mm i $z = 108.1 \pm 8.44$ mm; a u desnoj STN bila je $x = 85.43 \pm 3.08$, $y = 102.1 \pm 4.95$ mm i $z = 108 \pm 8.22$ (Tablica 9). Nakon postavljanja elektrode, položaj elektrode je provjeren korištenjem intraoperativne CT snimke. Točna lokacija elektrode na snimkama je određena kao točka u sredini kruga (elektrode) u najdubljem sloju (na CT ili MR snimkama) gdje je moguće vidjeti cijeli opseg elektrode (Tablica 10 – 13). Prosječna vrijednost koordinata elektrode na CT snimkama u lijevoj STN iznosi: $x = 111.7 \pm 2.99$ mm, $y = 101.4 \pm 5.18$ mm i $z = 108.9 \pm 8.45$ mm (Slika 18); a u desnoj STN iznosi $x = 86.49 \pm 3.25$ mm, $y = 101.1 \pm 4.96$ mm i $z = 108.9 \pm 8.31$ mm (Slika 20). ED u lijevoj STN iznosila je 1.69 ± 0.82 mm, a prosječna razlika između planiranog i

finalnog položaja elektrode bila je $\Delta x = 0.84 \pm 0.51$ mm, $\Delta y = 0.82 \pm 0.59$ mm i $\Delta z = 0.88 \pm 0.87$ mm (Tablica 9). U desnoj STN, ED je iznosila 2.12 ± 1.0 , a razlika između planiranog i finalnog položaja elektrode iznosila je $\Delta x = 1.09 \pm 0.62$ mm, $\Delta y = 1.19 \pm 0.64$ mm i $\Delta z = 1.12 \pm 0.93$ mm (Tablica 9). Sve elektrode nalazile su se unutar željenog volumena STN (Slika 22 i 23).

Tri dana nakon zahvata konačna pozicija elektrode utvrđena je pomoću MR snimaka. Konačne koordinate elektroda u lijevoj STN bile su : $x = 111.5 \pm 2.85$ mm, $y = 101.4 \pm 5.44$ mm i $z = 108.6 \pm 8.63$ mm (Slika 19); a u desnoj STN bile su: $x = 86.45 \pm 3.32$ mm, $y = 101.3 \pm 4.83$ mm i $z = 108.6 \pm 8.47$ (Slika 21). ED u lijevoj STN iznosila je 1.92 ± 0.92 mm, a u desnoj STN iznosila je 2.2 ± 0.9 mm (Slika 22). Prosječna razlika između planiranog i konačnog mjesta elektrode u lijevoj STN iznosila je: $\Delta x = 1.1 \pm 0.56$ mm, $\Delta y = 1.16 \pm 0.77$ mm i $\Delta z = 0.71 \pm 0.76$ mm; a u desnoj STN iznosila je: $\Delta x = 1.04 \pm 0.65$ mm, $\Delta y = 1.34 \pm 0.77$ mm i $\Delta z = 1.06 \pm 0.81$ mm (Slika 23). Na temelju ovih vrijednosti jasno je da su konačna mjesta elektrode smještena unutar željenog segmenta STN-u (Tablica 14). Na temelju kliničkih rezultata poboljšanja motoričkih simptoma PD i smanjena LEDD levodope koji su pacijenti koristili možemo indirektno zaključiti kako ove koordinate odgovaraju pretpostavljenom motoričkom segmentu STN. Promatrajući sva uspješna mjesta postavljanja elektrode možemo indirektno zaključiti koji dio volumena STN pripada motoričkom segmentu (Slika 18 - 21).

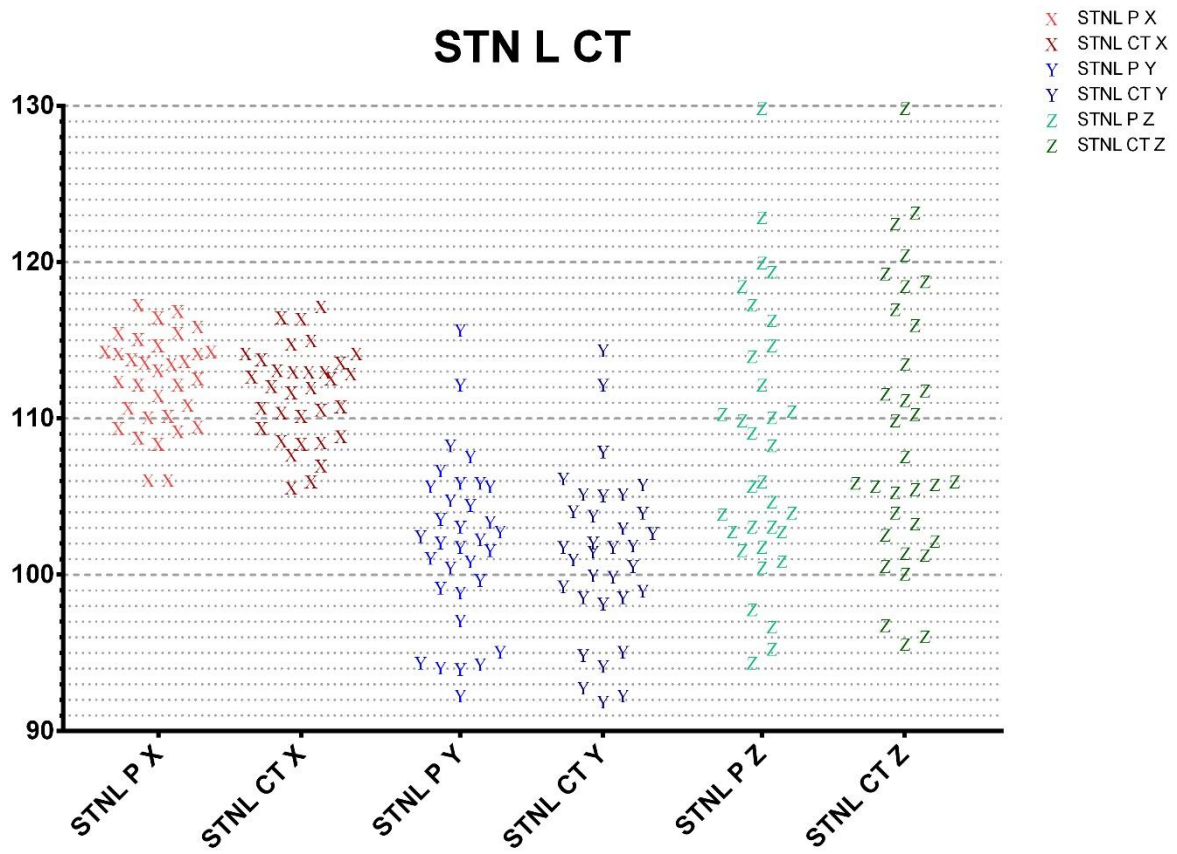
Tablica 9. Sumarni prikaz rezultata uspješnosti postavljanja DBS elektrode.

	LEFT STN	RIGHT STN
Planirana x koordinata	112.5 ± 2.95	85.43 ± 3.08
iCT Δx	0.84 ± 0.51	1.09 ± 0.62
MR Δx	1.1 ± 0.56	1.04 ± 0.65
Planirana y koordinata	102.1 ± 5.3	102.1 ± 4.95
iCT Δy	0.82 ± 0.59	1.19 ± 0.64
MR Δy	1.16 ± 0.77	1.34 ± 0.77
Planirana z koordinata	108.1 ± 8.44	108 ± 8.22
iCT Δz	0.88 ± 0.87	1.12 ± 0.93
MR Δz	0.71 ± 0.76	1.06 ± 0.81
Euklidska udaljenost iCT	1.69 ± 0.82	2.12 ± 1.0
Euklidska udaljenost MR	1.92 ± 0.92	2.2 ± 0.9

Tablica 10. Prikaz podataka o koordinatama postavljanja elektrode i razlika od planiranog i stvarnog mjesta prikazanih pomoću CT uređaja u lijevoj STN.

KOD	STNL P X	STNL CT X	STNL CT XD	STNL P Y	STNL CT Y	STNL CT YD	STNL P Z	STNL CT Z	STNL CT ZD
PD002	113.6	113.0	-0.6	94.0	92.8	-1.2	122.9	123.2	0.3
PD003	109.4	108.6	-0.8	112.2	112.2	0.0	102.8	102.6	-0.2
PD004	108.8	108.5	-0.3	100.9	99.9	-1.0	105.7	105.7	0.0
PD005	114.2	112.7	-1.5	92.3	91.9	-0.4	118.5	118.5	0.0
PD007	117.3	117.2	-0.1	103.1	102.7	-0.4	119.4	119.3	-0.1
PD008	114.3	113.8	-0.5	101.6	101.8	0.2	109.9	110.3	0.4
PD010	113.8	113.0	-0.8	94.3	94.2	-0.1	110.1	109.9	-0.2
PD012	106.1	105.6	-0.5	108.3	107.9	-0.4	112.2	111.8	-0.4
PD013	114.2	113.0	-1.2	115.7	114.4	-1.3	103.1	104.0	0.9
PD015	116.9	116.4	-0.5	98.9	98.6	-0.3	129.9	129.9	0.0
PD017	110.1	108.4	-1.7	106.7	105.2	-1.5	110.5	111.2	0.7
PD019	115.9	115.0	-0.9	104.8	105.1	0.3	97.8	100.1	2.3
PD022	114.7	113.1	-1.6	101.1	100.0	-1.1	114.7	116.0	1.3
PD024	113.1	112.6	-0.5	102.8	101.5	-1.3	100.5	100.6	0.1
PD032	116.5	116.5	0.0	97.1	98.2	1.1	117.3	120.5	3.2
PD033	112.2	110.8	-1.4	95.1	95.1	0.0	120.0	122.5	2.5
PD036	115.5	114.2	-1.3	104.5	104.0	-0.5	109.1	111.8	2.7
PD037	108.4	107.0	-1.4	102.5	102.1	-0.4	102.8	104.3	1.5
PD038	112.4	112.0	-0.4	105.9	105.2	-0.7	110.3	111.6	1.3

PD040	114.3	113.6	-0.7	105.7	104.1	-1.6	96.7	96.8	0.1
PD041	115.1	114.8	-0.3	103.4	101.9	-1.5	114.0	113.5	-0.5
PD042	109.5	109.4	-0.1	102.1	101.8	-0.3	95.3	96.1	0.8
PD043	115.5	114.2	-1.3	100.5	99.3	-1.2	101.8	101.4	-0.4
PD044	106.1	106.0	-0.1	99.7	98.6	-1.1	108.3	107.6	-0.7
PD045	110.2	108.9	-1.3	101.8	101.0	-0.8	106.0	105.9	-0.1
PD046	113.7	112.9	-0.8	94.4	94.9	0.5	116.3	117.0	0.7
PD049	111.5	110.6	-0.9	94.1	92.3	-1.8	104.0	105.5	1.5
PD051	109.2	107.7	-1.5	102.3	100.6	-1.7	100.9	102.2	1.3
PD052	110.9	110.4	-0.5	105.7	105.8	0.1	103.1	103.3	0.2
PD053	113.5	112.1	-1.4	107.6	106.2	-1.4	103.9	106.0	2.1
PD054	112.2	110.7	-1.5	105.9	103.8	-2.1	104.7	105.8	1.1
PD055	110.7	110.2	-0.5	99.2	99.0	-0.2	94.4	95.6	1.2
PDO14	112.6	111.7	-0.9	103.6	103.0	-0.6	101.6	101.3	-0.3

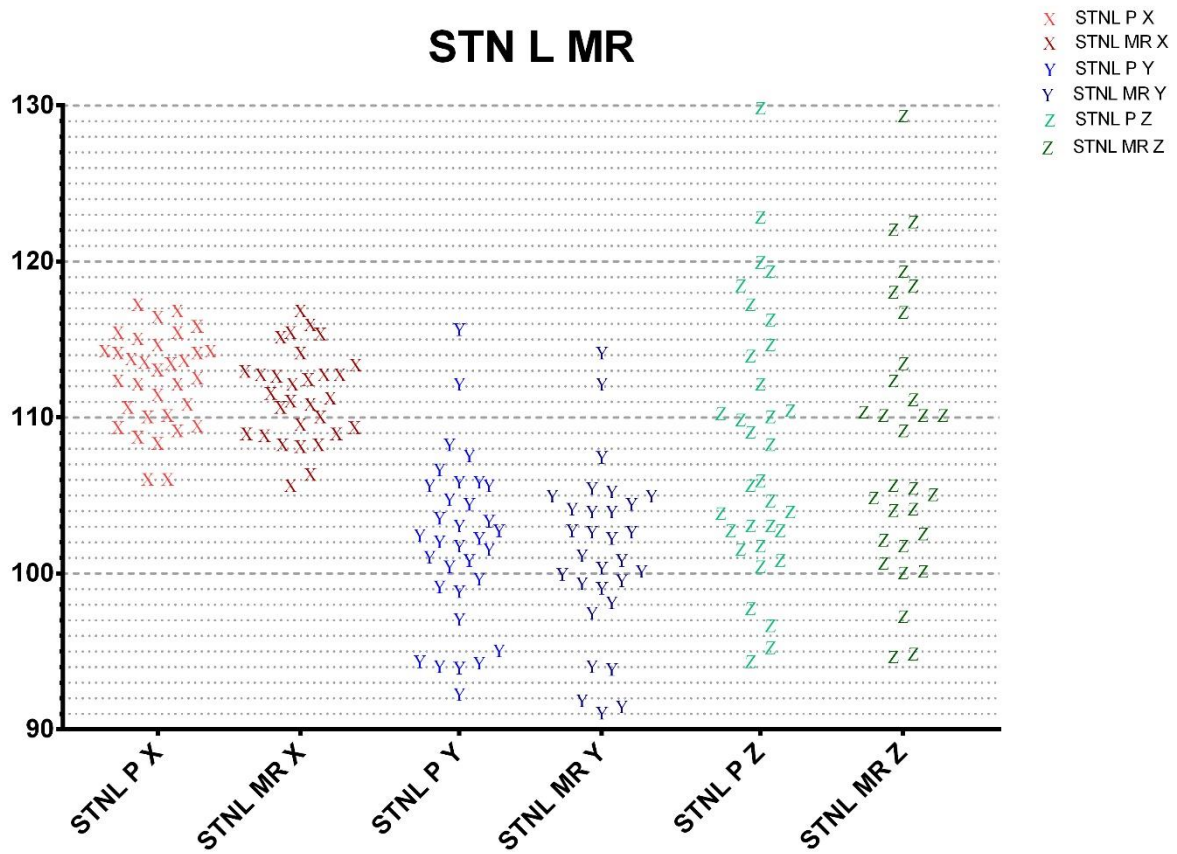


Slika 18. Prikaz razlike između planiranih koordinata elektrode u lijevoj STN i stvarnih koordinata na CT snimaka učinjenim intraoperativno. Uočite kako se planirane i stvarne koordinate skoro u potpunosti poklapaju.

Tablica 11. Prikaz podataka o koordinatama postavljanja elektrode i razlika od planiranog i stvarnog mjesta prikazanih pomoću MR uređaja u lijevoj STN.

CODE	STNL	STNL	STNL	STNL	STNL	STNL	STNL	STNL	STNL
	P X	MR X	MR XD	P Y	Y	MR YD	P Z	MR Z	MR ZD
PD002	113.6	112.8	-0.8	94.0	91.9	-2.1	122.9	122.6	-0.3
PD003	109.4	109.0	-0.4	112.2	112.2	0.0	102.8	102.6	-0.2
PD004	108.8	108.2	-0.6	100.9	99.6	-1.3	105.7	105.7	0.0
PD005	114.2	112.8	-1.4	92.3	91.1	-1.2	118.5	118.5	0.0
PD007	117.3	116.9	-0.4	103.1	102.3	-0.8	119.4	119.4	0.0
PD008	114.3	113.4	-0.9	101.6	100.9	-0.7	109.9	109.2	-0.7
PD010	113.8	112.5	-1.3	94.3	93.9	-0.4	110.1	110.4	0.3
PD012	106.1	105.7	-0.4	108.3	107.5	-0.8	112.2	112.4	0.2
PD013	114.2	112.7	-1.5	115.7	114.2	-1.5	103.1	104.1	1.0
PD015	116.9	116.0	-0.9	98.9	98.2	-0.7	129.9	129.4	-0.5
PD017	110.1	108.3	-1.8	106.7	105.3	-1.4	110.5	111.2	0.7
PD019	115.9	115.4	-0.5	104.8	105.5	0.7	97.8	100.1	2.3
PD022	114.7	113.0	-1.7	101.1	99.4	-1.7	114.7	118.1	3.4
PD024	113.1	111.3	-1.8	102.8	100.2	-2.6	100.5	100.2	-0.3
PD032	116.5	115.2	-1.3	97.1	97.5	0.4	117.3	116.8	-0.5
PD033	112.2	111.1	-1.1	95.1	94.1	-1.0	120.0	122.1	2.1
PD036	115.5	114.2	-1.3	104.5	104.5	0.0	109.1	110.2	1.1
PD037	108.4	107.4	-1.0	102.5	102.7	0.2	102.8	103.2	0.4

PD038	112.4	111.6	-0.8	105.9	105.0	-0.9	110.3	110.2	-0.1
PD040	114.3	112.8	-1.5	105.7	104.0	-1.7	96.7	97.3	0.6
PD041	115.1	115.5	0.4	103.4	102.8	-0.6	114.0	113.5	-0.5
PD042	109.5	108.9	-0.6	102.1	101.2	-0.9	95.3	94.9	-0.4
PD043	115.5			100.5			101.8		
PD044	106.1			99.7			108.3		
PD045	110.2	109.0	-1.2	101.8	100.4	-1.4	106.0	104.9	-1.1
PD046	113.7			94.4			116.3		
PD049	111.5	110.1	-1.4	94.1	91.5	-2.6	104.0	105.5	1.5
PD051	109.2	108.3	-0.9	102.3	100	-2.3	100.9	100.7	-0.2
PD052	110.9	109.4	-1.5	105.7	104.2	-1.5	103.1	101.8	-1.3
PD053	113.5	112.2	-1.3	107.6	105.0	-2.6	103.9	104.2	0.3
PD054	112.2	109.6	-2.6	105.9	104.0	-1.9	104.7	105.1	0.4
PD055	110.7	110.7	0.0	99.2	99.1	-0.1	94.4	94.7	0.3
PDO14	112.6	110.9	-1.7	103.6	102.7	-0.9	101.6	102.2	0.6



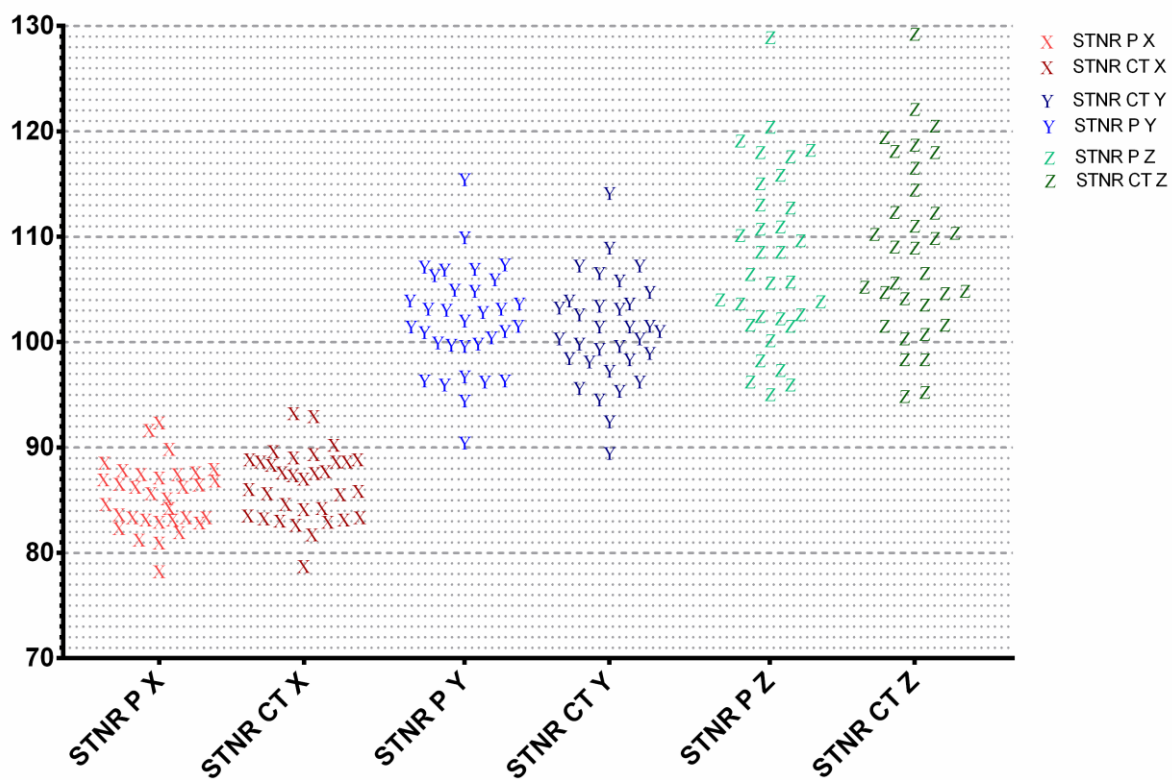
Slika 19. Prikaz razlike između planiranih koordinata elektrode u lijevoj STN i stvarnih koordinata na MR snimaka učinjenim post-operativno. Uočite kako se planirane i stvarne koordinate skoro u potpunosti poklapaju.

Tablica 12. Prikaz podataka o koordinatama postavljanja elektrode i razlika od planiranog i stvarnog mjesta prikazanih pomoću CT uređaja u desnoj STN.

CODE	STNR	STNR	STNR	STNR	STNR	STNR	STNR	STNR	STNR
	P X	CT X	CT XD	P Y	CT Y	CT YD	P Z	CT Z	CT YD
PD002	87.0	88.7	1.7	94.5	92.5	-2.0	120.5	120.6	0.1
PD003	83.4	83.0	-0.4	110.0	109.0	-1.0	102.3	101.6	-0.7
PD004	83.4	84.3	0.9	101.1	100.4	-0.7	105.7	105.7	0.0
PD005	87.5	89.1	1.6	90.5	89.5	-1.0	118.1	118.1	0.0
PD007	92.4	93.3	0.9	104.0	103.3	-0.7	117.7	118.8	1.1
PD008	87.5	88.7	1.2	101.0	99.7	-1.3	111.0	110.4	-0.6
PD010	83.4	83.1	-0.3	96.8	97.3	0.5	109.7	109.9	0.2
PD012	81.3	81.8	0.5	107.2	106.6	-0.6	112.8	112.4	-0.4
PD013	87.7	88.9	1.2	115.5	114.2	-1.3	102.5	105.3	2.8
PD015	86.9	87.8	0.9	99.9	98.4	-1.5	129.0	129.3	0.3
PD017	84.3	85.6	1.3	107.4	105.9	-1.5	113.1	114.5	1.4
PD019	82.0	83.4	1.4	103.1	103.7	0.6	97.4	98.4	1.0
PD022	88.0	88.9	0.9	101.5	101.5	0.0	115.1	116.6	1.5
PD024	86.5	88.7	2.2	101.6	99.9	-1.7	98.3	100.4	2.1
PD032	87.2	88.4	1.2	96.4	95.4	-1.0	118.3	119.5	1.2
PD033	78.3	78.8	0.5	96.0	96.3	0.3	119.2	122.2	3.0
PD036	91.7	93.0	1.3	105.0	104.0	-1.0	108.6	109.1	0.5
PD037	81.0	82.6	1.6	103.2	101.6	-1.6	101.6	102.2	0.6

PD038	89.9	90.3	0.4	104.9	103.2	-1.7	110.2	111.1	0.9
PD040	86.6	87.7	1.1	107.0	107.3	0.3	96.0	94.9	-1.1
PD041	87.9	89.7	1.8	102.9	101.1	-1.8	110.8	112.3	1.5
PD042	85.7	85.9	0.2	103.2	101.5	-1.7	96.3	98.4	2.1
PD043	88.6	89.4	0.8	99.8	98.2	-1.6	101.7	100.8	-0.9
PD044	82.9	83.3	0.4	99.7	98.5	-1.2	108.6	109.0	0.4
PD045	83.0	83.2	0.2	100.5	99.4	-1.1	105.8	106.6	0.8
PD046	82.4	84.7	2.3	96.3	94.6	-1.7	115.9	118.2	2.3
PD049	85.2	86.1	0.9	96.4	95.7	-0.7	103.9	104.9	1.0
PD051	83.7	85.7	2.0	102.1	100.4	-1.7	100.2	101.7	1.5
PD052	83.2	82.7	-0.5	106.4	107.3	0.9	103.7	103.6	-0.1
PD053	86.3	87.6	1.3	106.0	104.8	-1.2	102.7	104.8	2.1
PD054	84.7	87.1	2.4	106.9	103.5	-3.4	106.5	110.3	3.8
PD055	86.3	87.4	1.1	100.0	99.0	-1.0	95.1	95.3	0.2
PDO14	83.2	83.6	0.4	103.7	102.7	-1.0	104.1	104.7	0.6

STN R CT



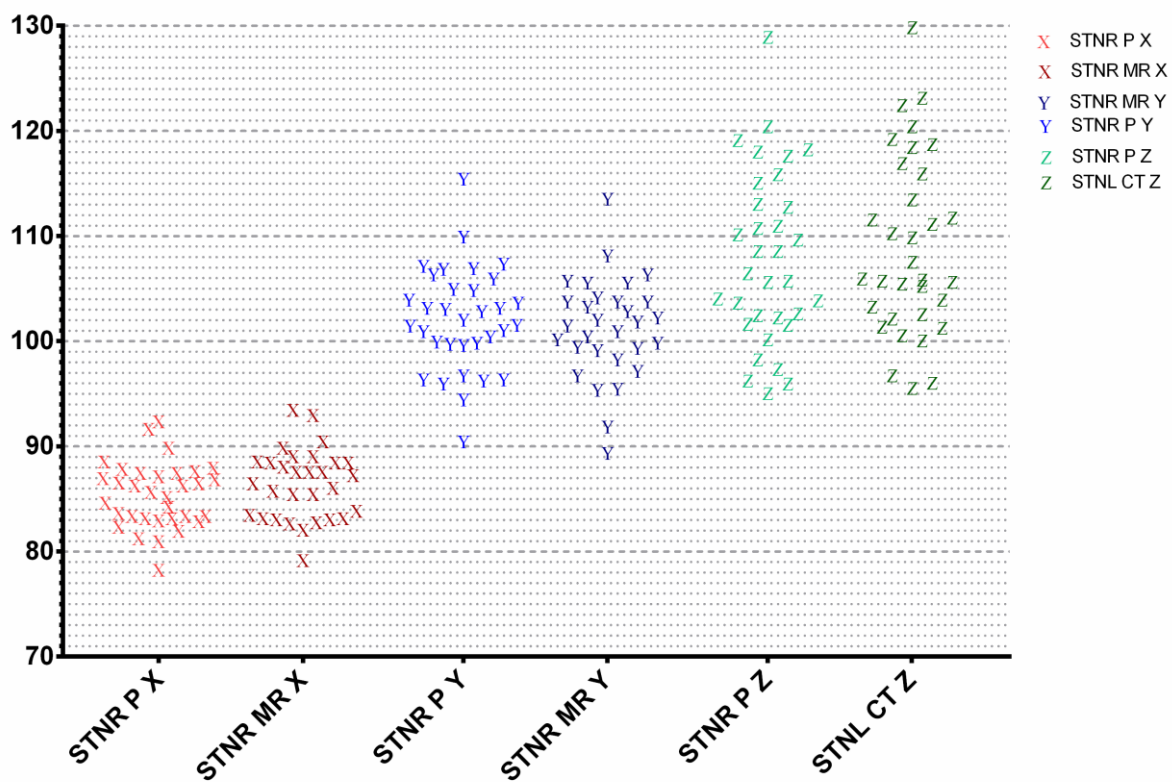
Slika 20. Prikaz razlike između planiranih koordinata elektrode u desnoj STN i stvarnih koordinata na CT snimaka učinjenim intraoperativno. Uočite kako se planirane i stvarne koordinate skoro u potpunosti poklapaju.

Tablica 13. Prikaz podataka o koordinatama postavljanja elektrode i razlika od planiranog i stvarnog mjesta prikazanih pomoću MR uređaja u desnoj STN.

KOD	STN	STN	STNR			STNR			STNR
	R P X	R MR X	MR XD	P Y	MR Y	MR YD	P Z	MR Z	MR ZD
PD002	87.0	88.5	1.5	94.5	91.9	-2.6	120.5	119.5	-1.0
PD003	83.4	82.7	-0.7	110.0	108.2	-1.8	102.3	101.0	-1.3
PD004	83.4	83.9	0.5	101.1	100.2	-0.9	105.7	105.7	0.0
PD005	87.5	89.1	1.6	90.5	89.4	-1.1	118.1	118.3	0.2
PD007	92.4	93.0	0.6	104.0	102.9	-1.1	117.7	117.7	0.0
PD008	87.5	88.5	1.0	101.0	100.5	-0.5	111.0	110.5	-0.5
PD010	83.4	83.5	0.1	96.8	96.8	0.0	109.7	110.4	0.7
PD012	81.3	82.1	0.8	107.2	106.4	-0.8	112.8	112.7	-0.1
PD013	87.7	89.1	1.4	115.5	113.6	-1.9	102.5	105.3	2.8
PD015	86.9	87.6	0.7	99.9	98.3	-1.6	129.0	129.2	0.2
PD017	84.3	85.8	1.5	107.4	105.8	-1.6	113.1	114.3	1.2
PD019	82.0	83.2	1.2	103.1	103.8	0.7	97.4	99.0	1.6
PD022	88.0	88.5	0.5	101.5	102.3	0.8	115.1	116.6	1.5
PD024	86.5	88.1	1.6	101.6	99.4	-2.2	98.3	99.1	0.8
PD032	87.2	88.6	1.4	96.4	97.2	0.8	118.3	117.8	-0.5
PD033	78.3	79.2	0.9	96.0	95.5	-0.5	119.2	121.2	2.0
PD036	91.7	93.5	1.8	105.0	104.2	-0.8	108.6	108.7	0.1
PD037	81.0	83.2	2.2	103.2	101.5	-1.7	101.6	102.9	1.3

PD038	89.9	90.5	0.6	104.9	103.8	-1.1	110.2	111.3	1.1
PD040	86.6	87.6	1.0	107.0	105.6	-1.4	96.0	95.2	-0.8
PD041	87.9	89.9	2.0	102.9	101.9	-1.0	110.8	114.4	3.6
PD042	85.7	85.5	-0.2	103.2	101.0	-2.2	96.3	97.4	1.1
PD043	88.6			99.8			101.7		
PD044	82.9			99.7			108.6		
PD045	83.0	83.1	0.1	100.5	99.9	-0.6	105.8	104.1	-1.7
PD046	82.4			96.3			115.9		
PD049	85.2	85.5	0.3	96.4	95.4	-1.0	103.9	104.9	1.0
PD051	83.7	86.1	2.4	102.1	99.5	-2.6	100.2	100.7	0.5
PD052	83.2	82.8	-0.4	106.4	105.6	-0.8	103.7	102.2	-1.5
PD053	86.3	87.6	1.3	106.0	103.3	-2.7	102.7	104.4	1.7
PD054	84.7	86.5	1.8	106.9	103.8	-3.1	106.5	107.5	1.0
PD055	86.3	87.3	1.0	100.0	99.2	-0.8	95.1	93.8	-1.3
PDO14	83.2	83.1	-0.1	103.7	102.1	-1.6	104.1	104.8	0.7

STN R MR



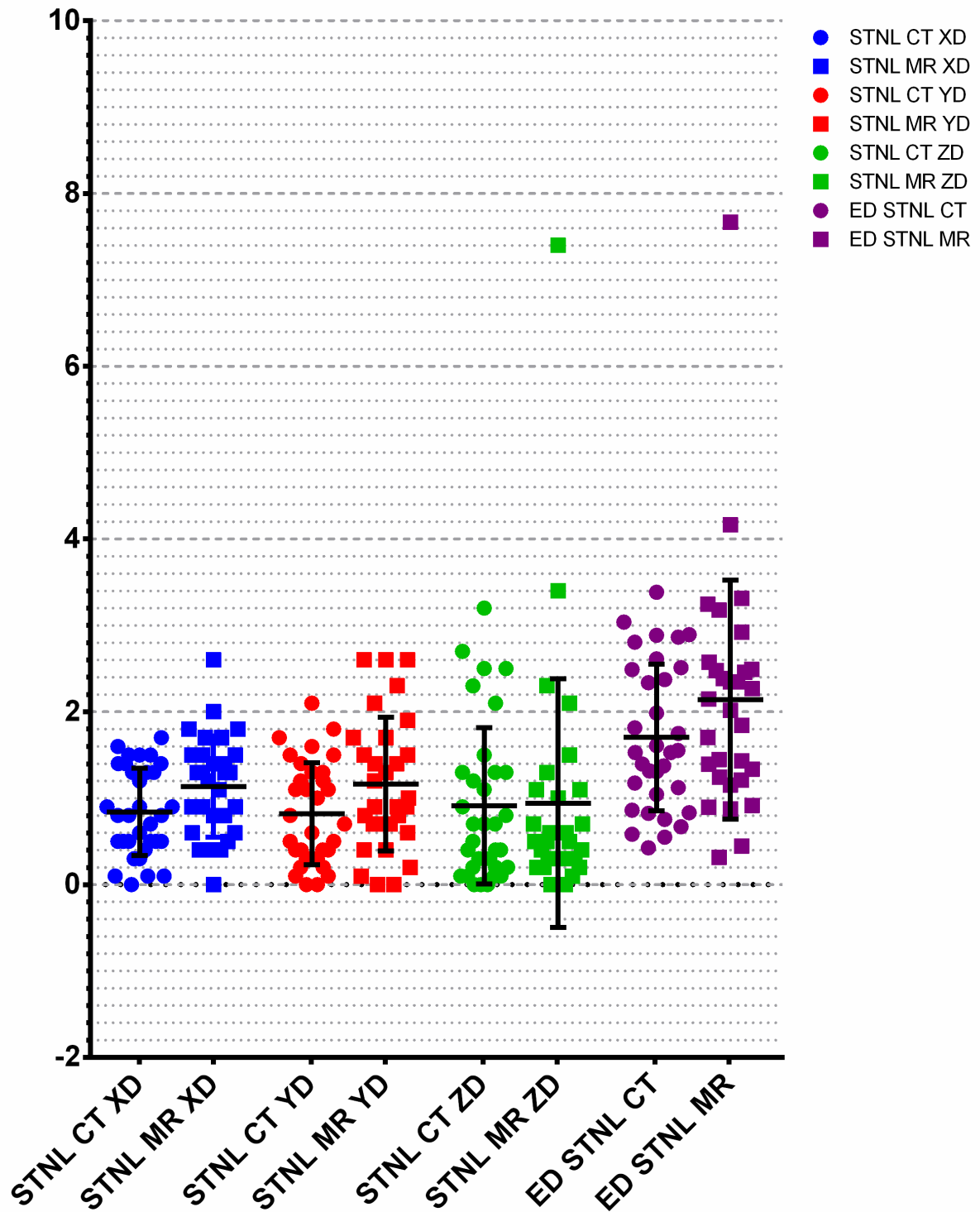
Slika 21. Prikaz razlike između planiranih koordinata elektrode u desnoj STN i stvarnih koordinata na MR snimaka učinjenim post-operativno. Uočite kako se planirane i stvarne koordinate skoro u potpunosti poklapaju.

Tablica 14. Sumarni prikaz rezultata izračuna greške pomoću euklidske udaljenosti u lijevoj i desnoj STN.

CODE	ED CT STNL	ED MR STNL	ED CT STNR	ED MR STNR
PD002	1.374773	2.626785	2.267157	3.163858
PD003	0.824621	1.284523	0.447214	2.328089
PD004	1.044031	1.140175	1.431782	1.029563
PD005	1.552417	1.886796	1.843909	1.951922
PD007	0.424264	1.584298	0.894427	1.252996
PD008	0.67082	1.868154	1.337909	1.224745
PD010	0.830662	0.616441	1.392839	0.707107
PD012	0.754983	0.877496	0.916515	1.135782
PD013	1.984943	3.312099	2.345208	3.661967
PD014	1.122497	1.232883	2.014944	1.749286
PD015	0.583095	1.774824	1.24499	1.75784
PD017	2.372762	2.428992	2.385372	2.5
PD019	2.487971	1.822087	2.455606	2.118962
PD022	2.336664	1.749286	4.164133	1.772005
PD024	1.396424	3.48425	3.176476	2.835489
PD032	3.383785	1.969772	1.449138	1.688194
PD033	2.86531	3.056141	2.572936	2.249444
PD036	3.038092	1.714643	1.702939	1.972308
PD037	2.090454	2.34094	1.095445	3.069202

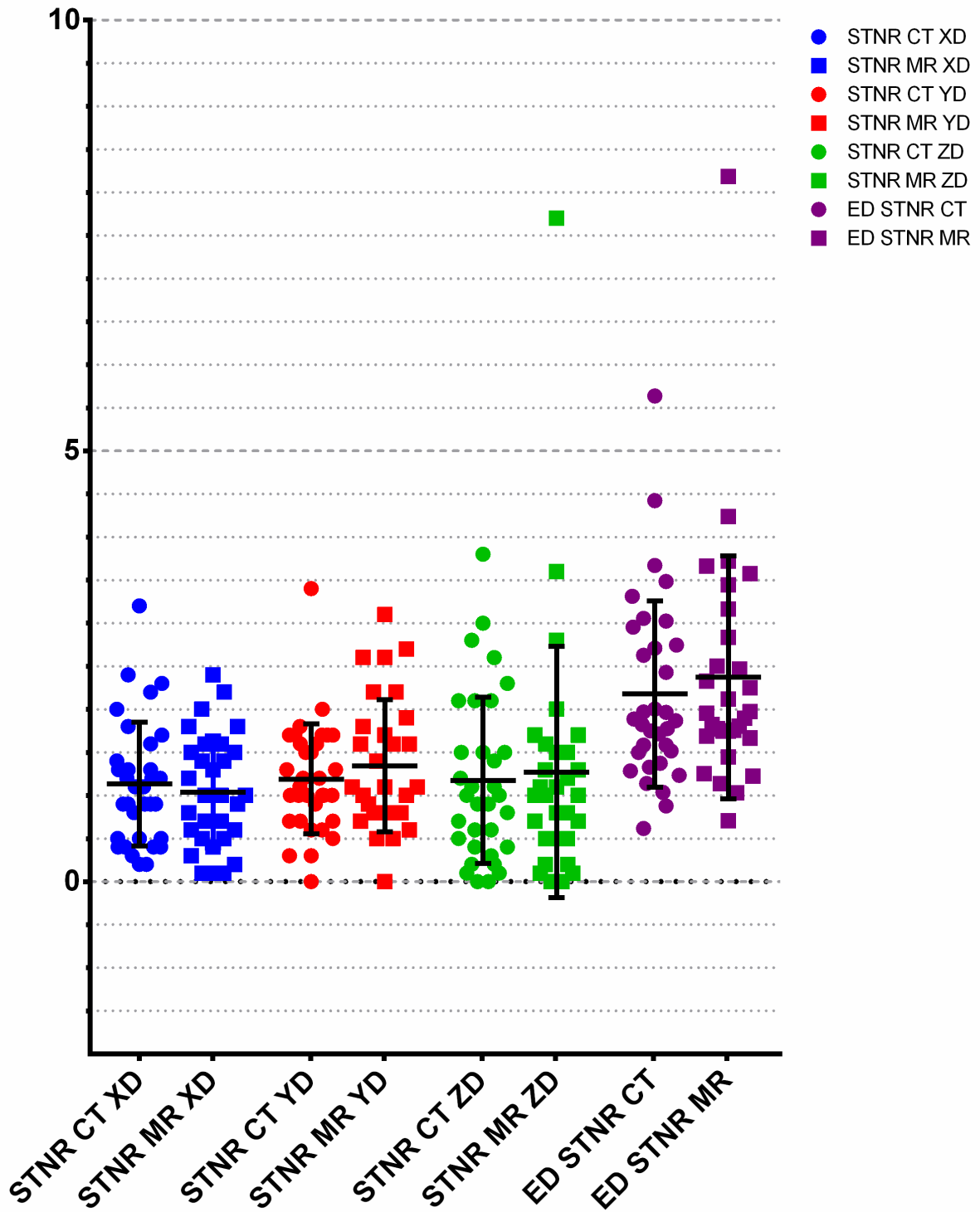
PD038	1.529706	1.964688	1.208305	1.667333
PD040	1.749286	1.584298	2.345208	1.897367
PD041	1.609348	2.954657	0.877496	4.237924
PD042	0.860233	2.709243	1.153256	2.467793
PD043	1.813836	2.002498		
PD044	1.30767	1.32665		
PD045	1.529706	1.374773	2.147091	1.805547
PD046	1.174734	3.67015		
PD049	2.50998	1.516575	3.312099	1.445683
PD051	2.613427	3.023243	2.477902	3.573514
PD052	0.547723	1.034408	2.487971	1.746425
PD053	2.886174	2.745906	2.922328	3.445287
PD054	2.805352	5.635601	3.244996	3.721559
PD055	1.315295	1.5	0.316228	1.824829

ERRORS STN L



Slika 22. Grafički prikaz razlika između planiranih koordinata i stvarnih koordinata elektrode u lijevoj subtalamičkoj jezgri.

ERRORS STN R



Slika 23. Grafički prikaz razlika između planiranih koordinata i stvarnih koordinata elektrode u desnoj subtalamičkoj jezgri.

5.6. Stimulacijski protokol

U najvećem broju slučajeva korišten je standardni stimulacijski protokol u kojem se stimulacija traje 90 ms, a frekvencija je 130 Hz (Tablica 15). Prosječna jačina struje u lijevoj STN iznosila je 2.66 ± 0.61 V, a u desnoj STN 2.63 ± 0.64 V. Duljina stimulacije u 23 pacijenta iznosila je 90 ms, 60 ms u osam pacijenata, a u dva pacijenta trajala je 210 ms. Frekvencije stimuliranja iznosile su 130 Hz (31 pacijent) i 120 Hz (2 pacijenta). Točan kontakt na elektrodi koji se koristio u stimulaciji ovisio je o konačnoj poziciji elektrode vidljivoj na postoperativnim MR snimkama. Kako je preciznost postavljene elektrode bila zadovoljavajuća te kako je već spomenuto sve elektrode su se nalazile unutar željenog volumena STN, za stimulaciju je najčešće korištena najdublja elektroda. Kod većine pacijenata aktivan je bio najniži kontakt (55% pacijenata) u jednostrukom monopolarnom načinu rada. Sljedeći najčešće korišteni kontakt je bio jedan iznad najnižeg (25% pacijenata) u istom načinu rada. Preostali pacijenti su stimulirani preostalim kontaktima u monopolarnom načinu rada (5% pacijenata) ili dvostruko monopolarnom načinu rada (10%, najčešće najnižim kontaktima) i bipolarnom načinom rada (5%, najčešće najniži kontakti).

5.7. Klinička uspješnost zahvata

Prosječno trajanje PD prije zahvata bilo je 13.7 ± 6.26 godina. Svi pacijenti su liječeni levodopom prije zahvata, a prosječna dnevna doza (LEDD) iznosila je 1505 ± 635.3 mg. Prosječna vrijednost UPDRS III skora iznosila je 37.67 ± 6.14 (Slika 6). Svi pacijenti podvrgnuti su bilateralnom DBS zahvatu gdje su obje elektrode postavljene prilikom jednog zahvata. Tri mjeseca nakon DBS zahvata vrijednost UPDRS III skora kod pacijenata je smanjena za 75% na 8.88 ± 6.74 (Slika 6). Kako bi se pojačao učinak STN DBS-a na

simptome PD, kod svih pacijenata nastavljena je i terapija levodopom. Važno je za uočiti kako su se LEDD kod ovih pacijenata značajno umanjile na 722.3 ± 349.8 mg (Slika 7). Osim objektivnog smanjena UPDRS III skora i LEDD-a, svi pacijenti su prijavili i subjektivno poboljšanje motoričkih sposobnosti te opće kvalitete života. U ovoj kohorti pacijenata, samo je jedan pacijent obolio od postoperacijske infekcije u pektoralnom subkutanom džepu te je stupanj te infekcije zahtijevao uklanjanje sistema. Zanimljivo je za uočiti kako je taj pacijent imao povijest sklonosti različitim infekcijama kao što su učestale upale srednjeg uha. Kod jednog pacijenta sustav je morao biti uklonjen nakon dvije godine zbog razvoja psihijatrijskih problema. Kod ovog pacijenta pojavio se osjećaj zanemarivanja od strane supružnika zbog povećane samostalnosti, problema prihvaćanja života bez skoro ikakvih motornih smetnji te konstantno grebanje kože oko rane. Niti jedno od ovih stanja nismo mogli dovesti u vezu s prije opisanim nuspojavama DBS postupka. Ipak, zanimljivo je za uočiti kako su Machado i sur. (2006) opisali slučaj pacijenta s poznatom povijesti trihotilomanije koji je konstantno grebao i manipulirao DBS opremu na lijevoj strani tijela. Nakon nekoliko revizija zbog oštećenja opreme, DBS oprema na lijevoj strani tijela morala je biti uklonjena (Machado i sur. 2006). Također je zanimljivo za primijetiti kako su oba pacijenta prije operacije značajno ovisila o članovima obitelji kako bi mogli sudjelovati u svakodnevnim aktivnostima.

U našoj studiji nismo uočili nikakve ozbiljne komplikacije poput postoperativnog krvarenja ili smrtnih ishoda. Manje komplikacije koje su se pojavile bile su prolazna uznemirenost pacijenata praćena konfuzijom u 2% pacijenata koja se javila odmah nakon implantacije elektrode, prolazne nuspojave stimulacije kao što su utrnulost ili žareće senzacije, napetost mišića lica ili ruke, te neki problemi s govorom.

Tablica 15. Postavke neurostimulacije i klinički podaci ispitanika.

KOD	DYSKIN	STIM L	STIM R	STIM P	STIM H
PD002	Y	3.4	3.4	90.0	130.0
PD003	Y	3.2	3.2	210.0	130.0
PD004	Y	3.2	3.2	60.0	130.0
PD005	Y	2.1	2.0	90.0	130.0
PD007	N	2.8	2.8	210.0	130.0
PD008	Y	2.3	2.2	90.0	130.0
PD010	Y	2.6	3.5	90.0	130.0
PD012	Y	3.3	3.3	60.0	130.0
PD013	Y	3.5	3.4	90.0	130.0
PD015	Y	3.5	3.5	60.0	130.0
PD017	Y	3.0	3.4	90.0	120.0
PD019	N				
PD022	Y	3.3	3.5	60.0	130.0
PD024	Y	1.3	1.5	90.0	130.0
PD032	Y	2.8	2.8	60.0	120.0
PD033	Y	2.8	2.0	90.0	130.0
PD036	Y	3.0	2.1	90.0	130.0
PD037	Y	2.1	2.1	90.0	130.0
PD038	Y	2.5	2.0	90.0	130.0
PD040	Y	2.6	2.6	90.0	130.0
PD041	Y	2.1	1.7	90.0	130.0

PD042	N	1.5	2.5	90.0	130.0
PD043	Y	2.1	2.1	90.0	130.0
PD044	Y	3.2	3.3	90.0	130.0
PD045	Y	2.8	2.5	90.0	130.0
PD046	N	2.9	2.2	90.0	130.0
PD049	Y	2.2	2.2	90.0	130.0
PD051	Y	2.8	3.1	60.0	130.0
PD052	Y	3.6	3.1	90.0	130.0
PD053	Y	2.8	2.8	60.0	130.0
PD054	Y	2.0	2.6	60.0	130.0
PD055	N	2.0	1.7	90.0	130.0
PDO14	Y	1.7	1.7	90.0	130.0

6. Rasprava

6.1. Subtalamička jezgra je sastavljena od glutamatergičkih i

GABAergičkih neurona

U ovoj disertaciji pokazali smo kako je subtalamička jezgra sastavljena od više različitih tipova neurona. Dvije glavne skupine neurona koje možemo razlučiti su veliki i mali STN neuroni. Njihova reaktivnost na različite markere značajno varira. STN je projekcijska glutamatergička jezgra. Kroz povijest se predloženi sastav neurona u STN značajno mijenjao te još uvijek nema konačne potvrde neuralnog sastava. Prva istraživanja opisivala su samo glutamatergičke neurone u STN. No, s godinama se razvila rasprava postoje li GABAergički neuroni i u STN (Augood i sur. 1989; Levesque i Parent 2005). Jedan od razloga zbog kojih su se GABAergički neuroni često zanemarivani u proučavanjima STN je zbog uzoraka na kojima su istraživanja rađena. Velika većina studija za svoje analize koristila je STN različitih životinjskih vrsta, većinom ne-primata, kod kojih je STN drugačije sastavljena. Naime, u većini životinja, osim kod primata, STN je otvorena jezgra (Afsharpour 1985). Čovjek i primati imaju zatvoreni tip STN jezgre. Razlika u tipu jezgre je važna zbog načina prenošenja podataka unutar same jezgre. U jezgru otvorenog tipa projiciraju se dendriti i aksoni neurona iz susjednih struktura, koje su većinom povezane s ekstrapiramidnim motoričkim sustavom, i u čijem sustavu sudjeluje STN. Zbog toga je moguće vršiti kontrolu prijenosa informacija putem GABAergičkih neurona koji se nalaze u susjednim područjima te nije nužno imati posebnu GABAergičku inhibiciju u samoj STN. Također, volumen i veličina STN je u mnogim vrstama mala te ne ograničava značajno kontrolu prijenosa informacija u STN na ovaj način. Kada se usporedi GABAergički sadržaj STN kod miša i štakora, uočljivo je da kod miša STN jezgra ne sadržava ili ima zanemarivo mali broj GABAergičkih neurona.

Većina GABAergičkih neurona nalazi se u bijeloj tvari oko STN te u susjednim područjima. Već kod štakora mogu se uočiti neke GABAergičke subpopulacije neurona u STN (Medenica i Sedmak, neobjavljeni podaci). Kod čovjeka je STN jezgra zatvorenog tipa (Roflos i Fox 1976) te zbog svoje veličine ne dopušta značajniji prodor dendrita i aksona iz okolnih područja. Također, kod čovjeka je STN okružena gustim slojem prolazećih aksona koji sprječavaju ulazak i izlazak dendrita iz same jezgre. Zbog toga je STN kod čovjeka zatvorenog tipa. Iz ovih razloga kod čovjeka se razvila potreba za posebnom klasom GABAergičkih neurona u STN koji bi regulirali protok informacija kroz samu STN. Stoga je i populacija GABAergičkih neurona brojnija nego u drugih životinjskih vrsta.

U našem istraživanju uočili smo dva tipa GABAergičkih neurona: parvalbuminske i kalretininske. Od ove dvije populacije parvalbuminska populacija je veća, za razliku od moždane kore, gdje je kalretininska populacija brojnija. Mnogi radovi su opisivali samo glutamatergičke neurone u STN (Afshapour 1985; Hammond i Yelnick 1983). Posljednjih godina, sve je više dokaza da STN nema isključivo glutamatergičke neurone, nego postoji i velika populacija GABAergičkih neurona (Augood i sur. 1989; Levesque i Parent 2005). Studije koje su opisivale GABAergičke neurone u STN primarno su provedene na uzorcima primata. Naši rezultati u skladu su s prijašnjim izvještajima kod primata te su dodatno potvrđena rezultatima nedavno objavljenog istraživanja o brojnosti i distribucije neurona u STN (Alkemade i sur. 2019).

6.2. Brojnost subtalamičkih neurona

Za određivanje brojnosti STN neurona, ključan podatak je volumen jezgre. U literaturi volumen STN seže od 140 do 230 mm³ (Hardmann i sur. 2002; Levesque i Parent 2005;

Zwirner i sur. 2019;). Ovi volumeni ekstrapolirani su iz histoloških podataka. No, neke studije koje su analizirale volumen STN na MR snimkama pronašle su volumen od 90 do 100 mm³ (Zwirner i sur 2017). U našem uzroku prosječni volumen STN je 108 mm³. Važnost određivanja volumena STN je u procjeni ukupnog broja neurona u jezgri. Varijacije u volumenu STN između različitih studija mogu se objasniti metodološkim razlikama. Vrlo važnu ulogu u procjeni volumena igra trenutak kada je volumen određen. Ako se volumen određuje nativno, tj. prije bilo kakvih histoloških manipulacija, za očekivati je da će vrijednosti biti veće. Određivanje volumena nakon procesiranja tkiva (fiksiranje i priprema za histološku analizu) dovode do smanjivanja volumena zbog dehidracije samog tkiva. Kako sama dehidracija tkiva ovisi o načinu provođenja i agresivnosti tretmana i završni volumen „dehidrirane“ STN će značajno varirati. Naše male vrijednosti volumena mogu se objasniti agresivnijim postupkom prezerviranja tkiva, te većim stupnjem dehidracije. Također, za određivanje volumena važno je i odrediti koje anatomske strukture spadaju u analizirani volumen. Ponekad može postojati razlika zbog uključivanja i susjednih struktura. Subtalampus je struktura sastavljena od subtalamičke jezgre i nekoliko okolnih područja. Ako se u analizu uključi cijeli subtalampus, a ne samo subtalamička jezgra, onda će i dobiveni rezultati biti veći.

Najbrojnija populacija neurona u STN su neuroni pozitivni na nNOS. Prijašnje studije pokazale su da udio nNOS pozitivnih neurona u STN može sezati do čak 95% (Nisbet i sur 1994). Zanimljivo je za uočiti da u STN ima više pozitivnih nNOS neurona nego NeuN neurona. U našoj populaciji nNOS neuroni su skoro dvostruko brojniji od NeuN neurona. Ova činjenica upućuje na zaključak da u STN postoje više subpopulacija neurona koje potječu ili iz više razvojnih osnova, ili se stvaraju u različitim vremenskim razdobljima. NeuN je pan-neuralni marker koji je pozitivan u svim neuronima. Prema literaturi, NeuN se različito eksprimira u različitim subpopulacijama neurona. Na primjer, više od 95% svih kortikalnih

neurona su pozitivni na NeuN, dok Purkinjeove stanice u malom mozgu ne pokazuju reaktivnost na NeuN (Guselnikova i Korzhevskiy 2015). Generalno možemo zaključiti kako ekspresiju NeuN pokazuju neuroni koji su palijalnog porijekla dok je većina neurona koji ne pokazuju ekspresiju NeuN subpalijalnog podrijetla. S obzirom na navedeno možemo zaključiti kako je STN sastavljena od dvije subpopulacije neurona koje se stvaraju u različitim razvojnim osnovama. Također, zanimljivo je da je većina STN neurona pozitivna na nNOS. nNOS je neuralni enzim koji sintetizira atipični neurotransmiter NO. NO je vrlo važan u procesima plastičnosti i u pravilu ga kao neurotransmiter koriste GABAergički neuroni. Vrlo rijetko je NO prisutan u glutamatergičkim neuronima. Jedan od rijetkih slučajeva kada glutamatergički neuroni ekspimiraju NO je prolazna ekspresija tijekom srednjeg fetalnog razdoblja u piramidnim neuronima moždane kore (Kwan i sur. 2012). Naši rezultati kao i rezultati drugih grupa pokazuju kako glutamatergički neuroni STN ekspimiraju NO u velikom broju. STN je ključna postaja u kontroli ekstrapiramidnog motoričkog sustava, stoga je vjerojatno da je velika ekspresija NO u STN važna za procese plastičnosti i ugađanja tog sustava.

6.3. Prostorna distribucija neurona i segmentacija subtalamičke jezgre

Jedna od pretpostavki ovog doktorskog rada bila je da se na temelju distribucije različitih subklasa STN neurona, STN može podijeliti u različite segmente. Analiza distribucije STN populacija neurona nije potvrdila ovu tvrdnju. Uočeno je da se gustoća neurona linearno smanjuje te nema jasnih prijelaza između gušćih i rjeđih područja. Iz tog razloga nije ni bilo moguće utvrditi podjelu STN u segmente. Naši rezultati potvrđeni su nedavno objavljenom studijom koja je došla do sličnih zaključaka (Alkemade i sur. 2019). I ova studija zaključila je kako postoje varijacije u gustoći neurona kroz STN, no njihovi prijelazi su suptilni i nije moguće ih jasno ograničiti. Svi ovi pronalasci govorili bi u prilog

kako je subtalamička jezgra, barem što se tiče individualnih subpopulacija, homogena jezgra te se ne može podijeliti u segmente. Kako bismo dobili konačan odgovor o broju segmenata u STN potrebno je provesti daljnje studije, prije svega analizu povezanosti različitih dijelova STN s drugim područjima (npr. traktografiju puteva) te analizirati prostornu distribuciju neurona pomoću naprednih računalnih alata. Računalni alati omogućili bi nam preklapanje gustoće i prostorne raspodjele više različitih subpopulacija te ekstrapolaciju svojstava koje nije moguće pronaći koristeći kvalitativne ili jednostavnije kvantitativne metode. Iako nismo uočili jasnu raspodjelu STN u segmente, uočena je povećana koncentracija neurona u ventromedijalnom dijelu STN te bi potencijalno taj dio STN se mogao odvojiti u zasebnu cjelinu. Iako pitanje broja STN segmenata nije do kraja razjašnjeno, rezultati ove studije pružaju osnovne podatke o distribuciji neurona i dobar temelj za daljnja istraživanja.

Analizom MR snimka nastalih na 1.5T i 3T uređajima, također, nismo bili u mogućnosti odvojiti različite segmente STN. Iako su 3T MR snimke bile bolje rezolucije, te se STN lakše vizualizirala i odvojila od susjednih struktura, 1.5T MR snimke su bile dovoljne kvalitete za kliničku praksu. Daljnji razvoj metoda postprocesiranja će sigurno pridonijeti većoj razlučivosti i kvaliteti MR snimaka, no mišljenja smo da je razlučivost MR uređaja snage 1.5 i 3T premala kako bismo mogli uočiti STN segmente klasičnim metodama. Preliminarna istraživanja pokazala su da je moguće vizualizirati neke podjele unutar STN pomoću 7T MR uređaja (Alkemade i sur. 2019), no na ovim snimkama tek treba utvrditi jesu li to i funkcionalni segmenti STN. Jedan od načina na koji bi se mogla utvrditi segmentalna podjela STN na 3T MR uređajima je korištenje različitih metoda „traktografije“ kojima bismo mogli prikazati projekcije iz različitih dijelova STN u ciljne strukture. Na taj način bismo mogli i precizno utvrditi koje segmente ima STN.

6.4. Važnost detaljne anatomske podjele STN u kliničkoj primjeni

Duboka mozgovna stimulacija je važna metoda liječenja Parkinsonove bolesti kod osoba rezistentnih na terapiju derivatima dopamina. Jedan od najvažnijih faktora uspješnosti DBS-a je ispravno postavljanje elektrode u STN kako bi se maksimizirali pozitivni učinci, a spriječio nastanak neželjenih nuspojava. Većina stručnjaka se slaže kako za najbolje rezultate elektroda treba biti pozicionirana u sensorimotornom dijelu STN, iako je točno mjesto postavljanja još uvijek prepušteno na izbor svakom pojedinom „stručnjaku“ (Hamel i sur. 2017). U našem protokolu izvođenja DBS-a, elektroda je postavljena u dorzolateralni dio STN koji je određen na temelju preklapljenih slika dobivenih MR i CT uređajima. Ovo mjesto odabrano je na temelju dosadašnjih pozitivnih iskustava iz literature te na temelju naših dugogodišnjih iskustava o rezultatima i najboljim ishodima i najmanje neželjenih nuspojava kod uspješnih DBS zahvata. Naš standardni protokol je temeljen na izravnoj vizualizaciji STN koristeći preoperativno MR i CT metode slikovnog prikaza, kako bismo odredili mjesto postavljanja elektrode u STN te put kojim će se elektroda uvoditi u STN. Nakon preoperativne vizualizacije STN, u našem postupku oslanjamo se na intraoperativno korištenje CT-a, za potvrdu ispravne pozicije elektrode tijekom zahvate te postoperativno MR-a za finalnu potvrdu stvarne pozicije elektrode u STN. Nažalost, još uvijek nije moguće na MR snimkama odrediti segmente STN i na taj način vizualizirati ispravan segment. S obzirom na navedeno odlučili smo se za stvaranje „virtualnog“ segmenta prateći mjesta uspješnog postavljanja elektrode te na taj način konstruirajući „virtualni segment“ unutar STN. Iako postoje mnogi podaci o uspješnim mjestima postavljanja elektrode u STN, ovaj pristup nam omogućava da iskoristimo superiornu rezoluciju MR kako bismo svaki postupak prilagodili pojedincu. Intraoperativna primjena CT omogućava nam da tijekom zahvata, ako je potrebno, prilagodimo anatomsku lokaciju elektrode kako bismo dobili najbolje kliničke

rezultate kod naših pacijenata. Također, intraoperativno korištenje CT omogućava nam da uklonimo moguće komplikacije zahvata (npr. krvarenja) još za vrijeme samog zahvata. Na ovaj način je svaki pojedinačni zahvat prilagođen neuroanatomskim potrebama svakog pojedinca. Nakon završetka postupka, krajnja pozicija elektrode unutar STN potvrđena je postoperativnim MR-om. Kombiniranje ovih različitih metoda i pristupa omogućilo nam je vrlo visoki stupanj uspješnosti DBS postupaka s vrlo malim brojem neželjenih nuspojava DBS zahvata. Iako su rezultati naše preciznosti prilikom postavljanja elektrode usporedivi s rezultatima dosada prikazanim u literaturi (Shahlaie i sur. 2011; Burchiel i sur. 2013; Bot i sur. 2017; Matias i sur. 2018), rezultati prikazani u ovom doktorskom radu o točnoj anatomskoj podjeli STN omogućiti će daljnje unaprjeđenje procesa izravne vizualizacije STN prilikom DBS zahvata preciznije definirajući dio STN-a koji je zadužen za motoričke funkcije.

Kada se raspravlja o kliničkoj uspješnosti DBS zahvata nije važna samo atomska lokalizacija STN i postavljanje elektrode u „motorički“ segment STN. Važan faktor za smanjenje neželjenih posljedica DBS-a je i broj prolazaka elektrode kroz moždano tkivo prije postavljanja na željeno mjesto. Osim mjesta na koje se elektroda postavlja, odabir puta kroz moždano tkivo, također, značajno utječe na krajnju grešku pri postavljanju elektrode. U našem pristupu samo jednom je dovoljno kako bismo uspješno pozicionirali elektrodu. Razlog tome je detaljno neuroanatomsko planiranje prije zahvata, točno određivanje mjesta na koji želimo postaviti elektrodu na temelju našeg „virtualnog segmenta“ STN te korištenje naprednih MR metoda kako bismo detaljno uočili sve moguće probleme na putu prolaska kroz moždano tkivo. Steel i Basu (2017) su pokazali kako put kojim se prolazi kroz moždano tkivo značajno utječe na mjesto na koje će se postaviti elektroda te je važan faktor u smanjenju greške prilikom postavljanja elektrode. Detaljnije poznavanje histološke građe i atomske

podjele STN te preciznije lociranje poželjnih finalnih lokacija elektrode omogućit će i smanjenje potrebnih ponavljanja pozicioniranja elektrode u STN, a posljedično i različitih putova prilikom tih repositioniranja. Temel i sur. (2007) su pokazali kako iako višestruka repositioniranja elektrode, i posljedično više različitih puteva postavljanja, dovode do boljeg kliničkog ishoda, također dovode i do značajno lošijih rezultata neurokognitivnih restiranja pacijenta. Suprotno ovim studijama, nekoliko istraživanja je pokazalo kako su DBS postupci koji koriste samo jedno pozicioniranje elektrode jednako klinički uspješni kao i postupci koji imaju nekoliko repositioniranja u svrhu bolje lokalizacije elektrode u STN (Chang i sur. 2011; Umemura i sur. 2013). Na temelju ovih istraživanja, smatramo kako će podaci iz ove doktorske radnje koji će dovesti do preciznije anatomske delinacije STN omogućiti uspješnije postavljane elektrode u STN te smanjiti broj potrebnih repositioniranja elektrode tijekom DBS-a i približiti se željenom broju od jednog pozicioniranja.

6.5. Utjecaj detaljne anatomske podjele STN na primjenu različitih DBS pristupa

U trenutačno dostupnoj literaturi dominantni pristup u primjeni DBS smatra se korištenje mikroelektroda sa snimanjem elektrofizioloških potencijala (MER) STN-a. Na ovaj način utvrđuju se granice STN-a te određuje motorički dio STN-a u koji će se implantirati elektroda. U teoriji MER ima prednost pred anatomske metode lokalizacije STN-a i postavljanja elektrode jer omogućava određivanje najboljeg mjesta za implantaciju elektrode u STN kod svakog pojedinačnog pacijenta. Posljedično, MER bi trebao rezultirati boljim kliničkim ishodom DBS-a. Međutim, u posljednjih nekoliko godina više studija je jasno pokazalo kako ne postoji razlika u kliničkoj učinkovitosti DBS-a između MER postupaka i

postupaka koje koriste izravno anatomsko lociranje STN-a (Saleh i sur. 2015; Lee i Richardson 2017; Liu i sur. 2017; Matias i sur. 2018; Lee i sur. 2018). Oba pristupa značajno smanjuju UPDRS III skor i LEDD te značajno poboljšavaju kvalitetu života pacijenata. U našoj kohorti pacijenata, kod kojih smo koristili izravnu anatomsku lokalizaciju STN-a, UPDRS III skor je smanjen za više od 75%, a LEDD za više od 50%. Svi pacijenti iskazali su značajna poboljšanja u kvaliteti života i mogućnosti samostalnog obavljanja svakodnevnih zadataka. Na temelju iznesenih podataka, smatramo kako elektrofiziološko određivanje najboljeg mjesta za postavljanje elektrode u STN prilikom DBS postupaka nije potrebno. Postoji nekoliko razloga zbog kojih smatramo da je MER postupak nepotreban u modernoj neurokirurgiji i, dapače, može puno češće dovesti do neželjenih posljedica. Jedan od razloga je i dizajn DBS procedura. STN je mala ovoidna jezgra čiji volumen iznosi između 130 i 240 mm³ (Hardman i sur. 2002; Levesque i Parent 2005; Zwirner i sur. 2017). Volumen tkiva koji se aktivira prilikom standardnog protokola stimulacije STN-a iznosi između 110 i 230 mm³ (Buston i sur. 2006, 2007; Madler i Coenen 2012). Ako usporedimo ova dva volumena lako ćemo uočiti kako su oni gotovo identični. Stoga, ako se elektroda postavi u sredinu vizualizirane STN, stimulacija će obuhvatiti skoro cijelu jezgru i proizvesti zadovoljavajuće kliničke rezultate. Trenutačne greške prilikom postavljanja elektrode, i kod MER postupaka i kod izravne atomske lokalizacije, su na milimetarskoj skali te se još uvijek ne mogu značajnije smanjiti. Iz tog razloga MER ne omogućava superiornije postavljanje elektrode kada se uspoređuje s postavljanjem elektrode na temelju izravnih anatomskih odnosa. Iz gore navedenih razloga, puno veću korist imali bi preciznijim određivanjem „idealnog“ mjesta postavljanja elektrode te smanjivanjem volumena motoričkog dijela STN u koji se sada elektroda postavlja. Na temelju rezultata ovog doktorskog rada moguće je preciznije odrediti „idealno“ mjesto te će i greške proizašle iz postupaka postavljanja elektrode u DBS postupcima, iako tehnički iste kao i prije, stvarati manje problema u terapijskom postupku jer

će sve elektrode biti locirane unutar klinički važne regije. Bez poznavanja ovih podataka nasumičnim rasporedom mjesta postavljanja u motoričkom dijelu STN neke od elektroda sigurno će završiti izvan terapijskog područja što će dovesti do lošije regulacije bolesti i većeg broja neželjenih nuspojava. Pojava novih MR uređaja visoke rezolucije te novih protokola za prikaz STN omogućili su nam precizniju lokalizaciju i delineaciju STN na MR snimkama. Iako na 1.5T i 3T nije moguće razlikovati pojedine dijelove STN, precizna delineacija STN od ostalih struktura omogućava preciznije postavljanje elektrode jer smanjuje greške nastale zbog nejasnih granica STN. U kombinaciji s detaljnim podacima o histološkoj podjeli STN, MR snimke visoke razlučivosti omogućiti će još precizniju lokalizaciju željenog mjesta postavljanja elektrode te dodatno smanjiti greške prilikom implantacije elektrode. Nastala odstupanja finalnog položaja elektrode u STN od idealnog mjesta će na ovaj način biti manje te će se moći uspješno korigirati modifikacijom stimulacijskih protokola. Hamel i sur. (2017) su u svojem istraživanju istaknuli kako „idealno“ mjesto postavljanja elektrode značajno varira između različitih eksperata. Također, pokazali su kako se većina tih „idealnih“ mjesta nalazi unutar volumena radijusa 3 mm. Stoga bi korištenje detaljne anatomske podjele temeljene na histološkim podacima moglo donekle unificirati odabir „idealnih“ mjesta između različitih eksperata i smanjiti ovaj volumen na vrijednosti značajno manje od 3 mm.

6.6. Prednosti postavljanja elektrode na temelju histološko-anatomskih podjela nad MER pristupom

Na temelju dosadašnjih studija možemo zaključiti kako MER pristup i pristup izravnim postavljanjem elektrode na temelju anatomske orijentacije imaju sličan klinički učinak. Stoga za procjenu prednosti jedne metode nad drugom vrlo važan klinički aspekt je i

pojava negativnih nuspojava samog zahvata. Korištenje MER-a dovodi do povećane šanse pojave intracerebralnog krvarenja, postoperativnih infekcija, preoperativne anksioznosti i nelagode, produljenog trajanja samog zahvata, većih troškova zahvata te čak i smrti (Benabid i sur. 2009; Zrinzo i sur. 2012; Hariz i sur. 2017). Zrinzo i sur. (2012) su pokazali kako je krvarenje prisutno u 5% pacijenata u literaturi, a može sezati sve do 20%. Također, u prosjeku 1% pacijenata je doživjelo ili ozbiljan neurološki deficit nakon zahvata ili smrt. Šansa pojave krvarenja raste s brojem pokušaja pozicioniranja elektrode prilikom utvrđivanja optimalnog finalnog mjesta (Deep Brain Stimulation for Parkinson's Disease Study Group 2001). U zahvatima koji su koristili izravno pozicioniranje elektrode na temelju anatomskih orijentira broj intracerebralnih krvarenja kod pacijenata je iznosio u prosjeku 1%, bez smrtnih slučajeva (Zrinzo i sur. 2012). Pozicioniranje DBS elektrode na temelju anatomskih orijentira omogućilo je smanjenje rizika od intracerebralnog krvarenja zbog smanjenog broja potrebnih repozicioniranja prilikom postavljanja elektrode. Dodatnim unapređenjem izravnog postavljanja elektrode zbog preciznije histološko – anatomske mape STN te njezine korelacije s MR snimkama, dodatno će smanjiti potrebu za repozicioniranjem elektrode prilikom izvođenja DBS-a te posljedično smanjiti i šansu od nastanka ozbiljnih intracerebralnih krvarenja. Ovo je još jedan od dokaza gdje je jasno da već danas, a pogotovo nakon uvođenja rezultata ovog doktorskog rada u kliničku praksu, MER pristup nije superioran pristupima koji koriste izravne anatomske orijentire prilikom postavljanja elektrode.

Drugi vrlo bitan element u odabiru metode izbora je i prijemчивost pacijenata na zahvat. DBS zahvat s MER pristupom se provodi u budnome stanju, dok se DBS zahvat s izravnim postavljanjem elektrode na temelju anatomskih orijentira izvodi u općoj anesteziji. Mnogi pacijenti mogu iskusiti anksioznosti i nelagodu prilikom operacija u budnome stanju, što može utjecati na njihovu odluku da se ne podvrgnu takovom zahvatu. Provođenje DBS

zahvata u općoj anesteziji omogućava i takvim pacijentima da se podvrgnu samom zahvatu bez osjećaja nelagode i neugode. Važan aspekt samog zahvata je i duljina trajanja samog postupka. Kod korištenja MER pristupa trajanje zahvata se produljuje zbog potrebe za višestrukim repositioniranjem elektrode prilikom utvrđivanja optimalnog mjesta u STN te potrebom za snimanjem elektrofizioloških odgovora neurona u STN (Slavin i sur. 2006; Polanski i sur. 2015). Produljeno trajanje zahvata dovodi do povećanog rizika od postoperativnih infekcija. Korištenje metoda izravnog postavljanja elektrode na temelju anatomskih orijentira skraćuje se vrijeme operacije zbog manjeg broja pokušaja repositioniranja te nepostojanja snimanja elektrofizioloških odgovora neurona, što posljedično dovodi do manje šanse za postoperativne infekcije (Slavin i sur. 2006; Forstmann i sur. 2018). Jedan od razloga je što metode izravnog postavljanja elektrode omogućuju preoperativne modifikacije postupka zbog inter-individualnih neuroanatomskih razlika.

6.7. Anatomska podjela subtalamičke jezgre u budućnosti

Za određivanje segmenta STN na histološkim preparatima trebat će provesti dodatna istraživanja. Jedan od puteva kojima se može krenuti je analiza dvostruko obojenih neurona kako bi se dobila preciznija definicija subpopulacija STN neurona. Drugi pristup je analiza razvojnog porijekla STN neurona. Pretpostavka ovog pristupa je kako će neuroni iz različitih razvojnih osnova okupirati različita odvojena područja. Slična situacija je i u moždanoj kori gdje svi neuroni rođeni u jednoj ontogenetskoj kolumni zauzimaju točno definirano područje unutar moždane kore (Rakic, 1988). Značajan napredak u određivanju histoloških segmenata STN napraviti će i razvoj novih automatskih metoda detekcije neurona i njihove raspodjele. Preliminarna istraživanja pokazala su da je moguće automatski detektirati neurone u

histološkim preparatima te odrediti njihov prostorni raspored i granice između različitih područja (Stajhduhar i sur. 2019). Kombinacijom histoloških pristupa s korištenjem naprednih računalnih metoda moći ćemo sigurnije utvrditi raspodjelu segmenta STN te razviti anatomsko-histološke mape segmenata STN.

Ubrzani razvoj novih MR metoda slikovnog prikaza i MR uređaja omogućit će nam bolju vizualizaciju STN-a i posljedično preciznije određivanje granica STN i posljedično segmenata unutar STN. Trenutačni standard za prikaz STN u kliničkom okruženju je korištenje uređaja snage polja 1.5T, a u istraživačkim okvirima 3T te u novije vrijeme 7T. U usporedbi s uređajima snage 3T ili 7T rezolucija ovih uređaja nije zadovoljavajuća (Cheng i sur. 2014; Frostmann i sur. 2018). Uređaji 1.5T se još uvijek predominantno koriste zbog niže cijene nabavke te velike dostupnosti u svim različitim vrstama medicinskih centara. Neki od nedostataka 1.5T uređaja mogu se nadoknaditi u suradnji s iskusnim neuroradiologom te u takvom okruženju ovi uređaji mogu biti korišteni za postavljanje DBS elektroda. Dodatan razlog korištenja 1.5T uređaja je i kompatibilnost DBS elektroda sa samim uređajima. Naime, većina elektroda na tržištu testirana je i prilagođena 1.5T uređajima te preoperativne i postoperativne MR usporedbe mogu biti rađene samo na tim uređajima. Ipak, korištenje MR uređaja velike snage polja kao na primjer 3T ili 7T će značajno unaprijediti rezoluciju dobivenih slika te omogućiti konzistentniju i precizniju delineaciju STN na MR slikama (Slavin i sur. 2006; Cheng i sur. 2014; Polanski i sur. 2015; Forstman i sur. 2018). Povećanje snage polja ovih uređaja praćeno je i razvojem novih protokola prikaza STN ili postupaka analiziranja slika nakon snimanja (Polanski i sur. 2015; Alkemade i sur. 2017; Rasouli i sur. 2018). Godinama su se za prikaz STN koristile neke varijante T2 slika. Iako je pomoću njih moguće prikazati STN, korištenjem tih sekvenci nije moguće u cijelosti prikazati STN te imaju slabi kontrast između STN i okolnog tkiva. Kako bi se riješili ovi nedostaci nove

metode prikaza su razvijene kao što su *Fluid-attenuated inversion recovery* (FLAIR), *susceptibility-weighted* (SWI) i *quantitative susceptibility mapping* (QSM). Mnoge od ovih metoda korištene su prilikom izravnog postavljanja elektroda na temelju anatomskih orijentira te je preciznost postavljanja elektroda uspoređena s MER pristupom. Rezultati tih studija pokazali su da ove metode pokazuju izvrsne rezultate u preciznosti postavljanja elektrode (Polanski i sur. 2015; Rasouli i sur. 2018). Korištenje ovih novih metoda u kombinaciji s novim MR uređajima velikog polja omogućilo je preciznu delineaciju STN na MR snimkama. No nažalost, još uvijek nije moguće prikazati različite dijelove STN na MR snimkama. Ipak, korelacijom MR snimaka i anatomsko-histoloških mapa STN omogućiti će razvoj probabilističkih modela po kojima bi se STN na MR snimkama mogla podijeliti u različite segmente.

7. Zaključak

Rezultati ovog doktorskog rada potvrđuju i donose nove spoznaje o važnosti histološko-anatomske mape STN u temeljnim istraživanjima i u kliničkoj primjeni. STN je složena jezgra koja se sastoji od više različitih populacija molekularno definiranih neurona. Svaka od tih populacija ima svoju jasno utvrđenu prostornu raspodjelu koja je bitna za njihovo funkcioniranje unutar krugova STN. Poznavanje tih prostornih odnosa bitno je za kliničke važnosti STN u liječenju PD. Jedna od metoda izbora prilikom postavljanja elektroda kod DBS zahvata je izravno postavljanje elektrode na temelju anatomskih orijentira. Korištenje probabilističkog modela koji kombiniraju MR prikaz STN sa histološko-anatomskim mapama omogućava jasniju i precizniju delineaciju STN. Posljedično, i mjesto pozicioniranja DBS elektrode u STN je preciznije određeno. Ovakvo unaprijeđenje metode određivanja lokacije DBS elektrode omogućit će znatno veći uspjeh zahvata sa značajnije manje neželjenih posljedica i nuspojava. Tako unaprijeđen način izravnog postavljanja DBS elektrode bit će još jedan od mnogo dokaza koji potvrđuju kako je izravno postavljanje elektroda jednako vrijedno, ako ne čak i uspješnije od MER pristupa.

8. Sažetak

Subtalamička jezgra je trenutno jedna od klinički najzanimljivijih struktura bazalnih ganglija. Neurokirurško stimuliranje subtalamičke jezgre pomoglo je mnogim bolesnicima s Parkinsonovom bolesti otpornom na levodopu, no dovelo je i do neželjenih nuspojava zbog nejasnih granica segmenata STN. Studije koje su se bavile podjelom STN nisu dale jasan odgovor oko broja i mjesta smještaja segmenata. U ovoj studiji analizirali smo raspodjelu četiri markera neurona: NeuN, kalbindin, kalretinin, parvalbumin i nNOS. Osim kalbindina svih drugi markeri su pozitivni u STN. Najveći broj neurona pozitivan je na nNOS, dok najmanji broj neurona je pozitivan na kalretinin. Analizirajući prostornu distribuciju ovih subklasa nije moguće utvrditi jasne granice između segmenata niti podijeliti STN u zasebne segmente. Također, analize MR snimaka na 1.5 i 3T uređajima nije bilo moguće utvrditi segmente u STN. Analiza preciznosti postavljanja DBS elektrode u STN omogućila nam je stvaranje „virtualnog“ motoričkog segmenta STN te je stimulacija tog dijela STN dovela do zadovoljavajućih kliničkih rezultata liječenja Parkinsonove bolesti.

9. Summary

Title: Anatomical subdivision of the subthalamic nucleus

Subthalamic nucleus is one of the most interesting structures of basal ganglia. Neurosurgical stimulation of STN has improved condition of many patients with levodopa resistant Parkinson's disease. However, it also led to many unwanted side-effects due to the inconclusive delineation of STN segments' borders. Previous studies which dealt with this topic did not produce definite answer about number and location of STN segments. In this study we analyzed the distribution of five neuronal markers in the STN: NeuN, calretinin, calbindin, parvalbumin and nNOS. All markers were positive in STN except calbindin. The largest population of neurons in STN is positive for nNOS, and the smallest population is calretinin positive. By analyzing the spatial distribution of neurons in STN we could not determine the borders between segments nor any individual segments in STN. Furthermore, we analyzed 1,5 and 3T MR images to determine STN segments. We were not able to determine any segments on these images. However, we analyzed the precision of DBS electrode location in the STN and based on these data we created "virtual" motor segment of STN. The stimulation within these "virtual segment" provided satisfactory clinical results in controlling symptoms of Parkinson's disease.

10. Popis literature

Afsharpour S (1985) Topographical projections of the cerebral cortex to the subthalamic nucleus; *J Comp Neurol* 236:14-28.

Alexander G.E., Crutcher M.D. (1990): Functional architecture of basal ganglia circuits: neural substrates of parallel processing; *Trends Neurosci*, 13:266-271.

Alkemade A, de Hollander G, Keuken MC, Schafer A, Ott DVM, Weise D, Kotz SA, Forstmann BU (2017) Comparison of T2-weighted and QSM contrasts in Parkinson's disease to visualize the STN with MRI; *PLoS One*, 12: e0176130 doi: 10.1371/journal.pone.0176130.

Alkemade A, de Hollander G, Miletic S, Keuken MC, Balesar R, de Boer O, Swaab DF, Forstmann BU (2019) The functional microscopic neuroanatomy of the human subthalamic nucleus; *Brain Struct Funct*; doi:10.1007/s00429-019-01960-3.

Anheim M, Batir A, Fraix V, Silem M, Chabardes S, Seigneuret E, Krack P, Benabid AL, Pollack P (2008) Improvement in Parkinson disease by subthalamic nucleus stimulation based on electrode placement; *Arch Neurol*, 65:612-616.

Ashkan K, Blomstedt P, Zrinzo L, Tisch S, Yousry T, Limousin-Dowsey P, Hariz MI (2007) Variability of the subthalamic nucleus: the case for direct MRI guided targeting; *Br J Neurosurg* 21: 197-200.

Augood SJ, Waldvogel HJ, Munkle MC, Faull RLM, Emson PC (1999) Localisation of calcium-binding proteins and GABA transporter (GAT1) messenger RNA in the human subthalamic nucleus; *Neuroscience* 88:521-34.

Bardinet E, Bhattacharjee RI, Dormont D, Pidoux B, Malandain G, Schupbach M, Ayache N, Cornu P, Agid Y, Yelnik J (2009) A three-dimensional histological atlas of the human basal ganglia. II. Atlas deformation strategy and evaluation in deep brain stimulation for Parkinson disease J Neurosurg 110: 208-19.

Barkhoudarian G, Klochkov T, Sedrak M, Frew A, Gorgulho A, Behnke E, De Salles A (2010) A role of diffusion tensor imaging in movement disorder surgery; Acta Neurochir 152:2089-95.

Bastin J, Polosan M, Benis D, Goetz L, Bhattacharjee M, Pfaller B, Krainik A, Bougerol T, Chabardes S, David O (2014) Inhibitory control and error monitoring by human subthalamic neurons; Transl Psychiatry 4: e439 doi: 10.1038/tp.2014.73.

Benabid A.L., Chabardes S., Mitrofanis J., Pollak P. (2009): Deep brain stimulation of the subthalamic nucleus for the treatment of Parkinson's disease; Lancet Neurol, 8:67-81.

Benabid AL, Chabardes S, Mitrofanis J, Pollak P (2009) Deep brain stimulation of the subthalamic nucleus for the treatment of Parkinson's disease; Lancet Neurol, 8:67-81.

Benabid AL, Pollak P, Gross C, Hoffmann D, Benazzouz A, Gao DM, Laurent A, Gentil M, Perret J (1994) Acute and Long-term effects of subthalamic nucleus stimulation in Parkinson's disease; Stereotact Funct Neurosurg, 62:76-84.

Benarroch EE (2008) Subthalamic nucleus and its connections: Anatomic substrate for the network effects of deep brain stimulation; Neurology 70: 1991-5.

Bostan A.C., Dum R.P., Strick P.L. (2010): The basal ganglia communicate with the cerebellum; Proc Natl Acad Sci U.S.A., 107:8452-8456.

Bot M, van den Munckhof P, Bakay R, Stebbins G, Verhagen Metman L (2017) Accuracy of intraoperative computed tomography during deep brain stimulation procedures: Comparison with postoperative magnetic resonance imaging; *Stereotact Funct Neurosurg*, 95:183-188.

Breit S, LeBas JF, Koudise A, Schulz J, Venazzouz A, Pollak P, Benabid AL (2006) Pretargeting for the implantation of stimulation electrodes into the subthalamic nucleus: A comparative study of magnetic resonance imaging and ventriculography; *Neurosurgery*, Suppl1J: ONS-83-ONS-95.

Brunenberg EJ, Platet B, Hofman PA, Ter Haar Romeny BM, Visser-Vandewalle V (2011) Magnetic resonance imaging techniques for visualisation of the subthalamic nucleus; *J Neurosurg* 115:971-84.

Burchiel KJ, McCartney S, Lee A, Raslan AM (2013) Accuracy of deep brain stimulation electrode placement using intraoperative computed tomography without microelectrode recording; *J Neurosurg* 119: 301-306.

Burkhard P.R., Vingerhoets F.J.G., Berney A., Bogousslavsky J., Villemure J-G., Ghika J. (2004): Suicide after successful deep brain stimulation for movement disorders; *Neurology*, 63:2170-2172.

Bus S, van den Munckhof P, Bot M, Pal G, Ouyang B, Sani S, Verhagen Metman L (2018) Borders of STN determined by MRI versus the electrophysiological STN. A comparison using intraoperative CT; *Acta Neurochir*, 160: 373-383.

Buston CR, Cooper SE, Henderson JM, McIntyre C (2007) Patient-specific analysis of the volume of tissue activated during deep brain stimulation; *Neuroimage*, 34: 661-670.

Buston CR, Maks CB, McIntyre CC (2006) Sources and effects of electrode impedance during deep brain stimulation; *Clin Neurophysiol*, 117: 447-454.

Carpenter M.B., Batton R.R., Carleton S.C., Keller J.T. (1981a): Interconnections and organization of pallidal and subthalamic nucleus neurons in the monkey; *J Comp Neurol*, 197:579-603.

Carpenter M.B., Carleton S.C., Keller J.T., Conte P. (1981b): Connections of the subthalamic nucleus in the monkey; *Brain Res*, 224:1-29.

Carpenter M.B., Fraser R.A.R., Shriver J.E. (1968): The organization of pallidosubthalamic fibers in the monkey; *Brain Res*, 11:522-559.

Chandran AS, Bynevelt M, Lind CRP (2016) Magnetic resonance imaging of the subthalamic nucleus for deep brain stimulation; *J Neurosurg* 124:96-105.

Chang WS, Kim HY, Kim JP, Park YS, Chung SS, Chang JW (2011) Bilateral subthalamic deep brain stimulation using single tract microelectrode recording; *Acta Neurochir (Wien)*, 153: 1087-1095.

Cheng CH, Huang HM, Lin HL, Chiou SM (2014) 1.5T versus 3T MRI for targeting subthalamic nucleus for deep brain stimulation; *Br J Neurosurg*, 28: 467-470.

Chuny E, Guehl D, Burbaud P, Gross C, Dousset V, Rougier A (2002) Lack of agreement between direct magnetic resonance imaging and statistical determination of a subthalamic target: the role of electrophysiological guidance; *J Neurosurg* 97:591-7.

Conrad EC, Mossner JM, Chou KL, Patil PG (2018) Atlas-independent, electrophysiological mapping of the optimal locus of subthalamic deep brain stimulation

for the motor symptoms of Parkinson disease; *Stereotact Funct Neurosurg*, doi: 10.1159/000486643.

Cragg S, Baufreton J, Xue Y, Bolam P, Bevan MD (2004) Synaptic release of dopamine in the subthalamic nucleus; *Eur J Neurosci* 20:1788-802.

Cuny E, Guehl D, Burbaud P, Gross C, Dousset V, Rougier A (2002) Lack of agreement between direct magnetic resonance imaging and statistical determination of a subthalamic target: the role of electrophysiological guidance; *J Neurosurg*, 97:591-597.

De Hollander G, Keuken MC, Bazin PL, Weiss M, Neumann J, Reimann K, Wahnert M, Turner R, Forstmann BU, Schafer A (2014) A gradual increase of iron toward the medial-inferior tip of the subthalamic nucleus; *Hum Brain Map* 35:4440-9.

De Rochefort L, Liu T, Kressler B, Liu J, Spincemaille P, Lebon V, Wu J, Wang Y (2010) Quantitative susceptibility map reconstruction from MR phase data using Bayesian regularisation: validation and application to brain imaging; *Magn Reson Med* 63:194-206.

Deep-Brain Stimulation for Parkinson's Disease Study Group, Obeso JA, Olanow CW, Rodriguez-Oroz MC, Krack P, Kumar R, Lang AE (2001) Deep-brain stimulation of the subthalamic nucleus or the pars interna of the globus pallidus in Parkinson's disease; *N Engl J Med*, 345: 956-963.

DeLong M.R., Crutcher M.D., Georgopoulos A.P. (1985): Primate globus pallidus and subthalamic nucleus: functional organization; *J Neurophysiol*, 53:530-543.

DeVito J., Anderson M. (1982): An autoradiographic study of efferent connections of the Globus pallidus in *Macaca mulatta*; *Exp Brain Res*, 46:107-117.

Ding S, Zhou FM (2014) Serotonin regulation of subthalamic nucleus; *Rev Neurosci* 25: 605-19.

Dormont D; Ricciardi KG, Tande D, Parain K, Menuel C, Galanaud D, Navarro S, Cornu P, Agid Y, Yelnik J (2004) Is the subthalamic nucleus hypointense on T2-weighted images? A correlation study using MR imaging and stereotactic atlas data; *AJNR Am J Neuroradiol* 25:1516-23.

Drapier D, Drapier S, Sauleau P, Haegelen C, Raouol S, Biseul I, Peron J, Lallement F, Rivier I, Reymann JM, Edan G, Verin M, Millet B (2006) Does subthalamic nucleus stimulation induces apathy in Parkinson's disease? *J Neurol* 253:1083-91.197

Fang JY, Tolleson C (2017) The role of deep brain stimulation in Parkinson's disease: an overview and update on new developments; *Neuropsychiatr Dis Treat* 13:723-32.

Forstmann BU, Isaacs BR, Temel Y (2018) Ultra high field MRI-guided deep brain stimulation; *Cell*, 35: 904-907.

Fraix V., Pollak P., Vercueil L., Benabid A.L., Mauguiere F. (2008): Effects of subthalamic nucleus stimulation on motor cortex excitability in Parkinson's disease; *Clin Neurophysiol*, 119:2513-2518.

Frizon LA, Nagel SJ, May FJ, Shao J, Maldonado-Naranjo AL, Fernandez HH, Machado AG (2018) Outcomes following deep brain stimulation lead revision or reimplantation for Parkinson's disease; *J Neurosurg*, doi: 10.3171/2018.1.jns171660.

Funkiewiez A, Ardouin C, Caputo E, Krack P, Fraix V, Klinger H, Chabardes S, Foote K, Benabid AL, Pollak P (2004) Long term effects of bilateral subthalamic nucleus

stimulation on cognitive function, mood and behaviour in Parkinson's disease; *J Neurol Neurosurg Psychiatry* 75:834-9.

Guselnikova VV, Korzhevskiy DE (2015) NeuN a neuronal nuclear antigen and neuron differentiation marker; *Acta Naturae*, 7:42.47.

Hamani C., Saint-Cyr J.A., Fraser J., Kaplitt M., Lozano A.M. (2004): The subthalamic nucleus in the context of movement disorders; *Brain* 127:4-20.

Hamel W, Koppen JA, Alesch F, Antonini A, Barcia JA, Bergman H, Chabardes S, Fiorella Contarino M, Cornu P, Demmal W, Deuschi G, Fasano A, Kuhn AA, Limousin P, McIntyre CC, Mehdorn HM, Pilleri M, Pollak P, Rodriguez-Oroz MC, Rumia J, Samuel M, Timmermann L, Valldeoriola F, Vesper J, Visser-Vandewalla V, Volkmann J, Lozano AM (2017) Targeting of the subthalamic nucleus for deep brain stimulation: A survey among Parkinson disease specialists; *World Neurosurg*, 99:41-46.

Hamid NA, Mitchell RD, Mocoft P, Westby GWM, Milner J, Pall H (2005) Targeting the subthalamic nucleus for deep brain stimulation: technical approach and fusion of pre- and postoperative MR images to define accuracy of lead placement; *J Neurol Neurosurg Psychiatry*, 76: 409-414.

Hardman DC, Henderson JM, Finkelstein DI, Horne MK, Paxinos G, Halliday GM (2002) Comparison of the basal ganglia in rats, marmoset, macaques, baboons, and humans: Volume and neuronal number for the output, internal relay, and striatal modulating nuclei; *J Comp Neurol*, 445: 238-255.

Hariz M (2017) My 25 Stimulating years with DBS in Parkinson's disease; *J Parkinsons Dis*, 7:S33-S41.

Inase M., Tokuno H., Nambu A., Akazawa T., Takada N. (1999): Corticostriatal and corticosubthalamic input zones form the presupplementary motor area in the macaque monkey: comparison with the input zone from the supplementary motor area; *Brain Res*, 833:191-201.

Joel D., Weiner I. (1997): The connections of the primate subthalamic nucleus: indirect pathways and the open-interconnected scheme of basal ganglia-thalamocortical circuitry; *Brain Res Rev*, 23:62-78.

Kalia LV, Lang AE (2015) Parkinson's disease; *Lancet*, 386: 896-912.

Karachi C., Yelnik J., Tanade D., Tremblay L., Hirsch E.C., Francois C. (2004): The pallidosubthalamic projection: an anatomical substrate for nonmotor functions of the subthalamic nucleus; *Mov Disord*, 20:172-180.

Kelly R.M., Strick P.L. (2004): Macro-architecture of basal ganglia loops with the cerebral cortex: use of rabies virus to reveal multisynaptic circuits; *Prog Brain Res*, 143:449-459.

Kerl HU, Gerigk L, Pechlivanis I, Al-Zghloul M, Groden C, Nolte I (2012): The subthalamic nucleus at 3.0 Tesla: choice of optimal sequence and orientation for deep brain stimulation using a standard installation protocol: clinical article; *J Neurosurg* 117:1155-1165.

Keuken MC, Uylings HBM, Geyer S, Schafer A, Turner R, Frostmann BU (2012): Are there three subdivisions in the primate subthalamic nucleus?; *Front Neuroanat*, 6:14, doi:10.3389/fnana.2012.00014

Kim HJ, Jeon BS, Paek SH (2015) Nonmotor symptoms and subthalamic deep brain stimulation in Parkinson's disease; *J Mov Dis* 8:83-91.

Kim R., Nakano K., Jayaraman A., Carpenter M.B. (1976): Projections of the globus pallidus and adjacent structures: an autoradiographic study in the monkey; *J Comp Neurol*, 169:263-289.

Kinfe TM, Vesper J (2013) The impact of Multichannel microelectrode recording (MER) in deep brain stimulation of the basal ganglia; In: Nikkhah G, Pinsker (eds) *Stereotactic and Functional Neurosurgery. Acta Neurochirurgica Supplement*, vol 117. pp. 27 – 34, Springer Vienna.

Koivu M, Huotari A, Scheperjans F, Laakso A, Kivisaari R, Pekkonen E (2018) Motor outcome and electrode location in deep brain stimulation in Parkinson's disease; *Brain Behav*, E01003, doi: 10.1002/brb3.1003:

Krack P., Hariz M.I., Baunez C., Guridi J., Obeso J.A. (2010): Deep brain stimulation: from neurology to psychiatry?; *Trends Neurosci*, 33:474-484.

Kumar R, Lozano AM, Kim YJ, Hutchison WD, Sime E, Hallett E, Lang AE (1998) Double-blinded evaluation of subthalamic nucleus deep brain stimulation in advanced Parkinson's disease; *Neurology*, 51:850-855.

Kwan KY, Lam MM, Johnson MB, Dube U, Shim S, Rašin MR, Sousa AMM, Fertuzinhos S, Chen JG, Arellano JI, Chan DW, Pletikos M, Vasung L, Rowitch DH, Huang EJ, Schwartz ML, Willemsen R, Oostra BA, Rakic P, Heffer M, Kostović I, Judaš M, Sestan N (2012) Species-dependent posttranslational regulation of NOS1 by FMRP in the developing cerebral cortex; *Cell* 149: 899-911.

Lavoie B., Parent A. (1994): Pedunculopontine nucleus in the squirrel monkey: projections to the basal ganglia as revealed by anterograde tract-tracing methods; *J Comp Neurol*, 344:210-231.

Lee PS, Richardson RM (2017) Interventional MRI-guided deep brain stimulation lead implantation; *Neurosurg Clin N Am*, 28: 535-544.

Lee PS, Weiner GM, Corson D, Kappel J, Chang YF, Suski VR, Berman SB, Homayoun H, Van Laar AD, Crammond DJ, Richardson RM (2018) Outcomes of interventional-MRI versus microelectrode recording-guided subthalamic deep brain stimulation; *Front Neurol*, 9:e241; doi: 10.3389/fneur.2018.00241.

Levesque JC, Parent A (2005) GABAergic interneurons in human subthalamic nucleus; *Mov Disord*, 5: 574-584.

Li J, Chang S, Liu T, Wang Q, Cui D, Chen X, Jin M, Wang B, Pei M, Wisnieff C, Spincemiller P, Zhang M, Wang Y (2012) Reducing the object orientation dependence of susceptibility effects in gradient echo MRI through quantitative susceptibility mapping; *Magn Reson Med* 68:1563-9.

Limousin P, Pollak P, Benazzouz A, Hoffmann D, Le Bas JF, Broussolle E, Perret JE, Benabid AL (1995) Effect on parkinsonian signs and symptoms of bilateral subthalamic nucleus stimulation; *Lancet*, 345:91-95.

Liu T, Eskreis-Winkler S, Schweitzer AD, Chen W, Kaplitt MG, Tsiouris AJ, Wang Y (2013) Improved subthalamic nucleus depiction with quantitative susceptibility mapping; *Radiology* 269:216-23.

Liu X, Zhang J, Fu K, Gong R, Chen J, Zhang J (2017) Microelectrode recording-guided versus intraoperative magnetic resonance imaging-guided subthalamic nucleus deep brain stimulation surgery for Parkinson disease: A 1-year follow-up study; *World Neurosurg*, 107: 900-905.

Machado A, Rezai AR, Kopell BH, Gross RE, Sharan AD, Benabid AL (2006) Deep brain stimulation for Parkinson's disease: surgical technique and perioperative management; *Mov Disord*, 21(Suppl 14): S247-S258.

Machado AG, Hiremath GK, Salazar F, Rezai AR (2006) Fracture of subthalamic nucleus deep brain stimulation hardware as a result of compulsive manipulation: a case report; *Neurosurgery*, 57: e1318, doi: 10.1227/01.neu.0000187566.01731.51.

Mädler B, Coenen VA (2012) Explaining clinical effects of deep brain stimulation through simplified target-specific modeling of the volume of activated tissue; *AJNR Am J Neuroradiol*, 33: 1072-1080.

Manes JL, Parkinson AL, Larson CR, Greenlee JD, Eickhoff SB, Corcos DM, Robin DA (2014) Connectivity of the subthalamic nucleus and globus pallidus pars interna to region within the speech network: a meta-analytic connectivity study; *Hum Brain Mapp* 35:3499-516.

Massey LA, Miranda MA, Zrinzo L, Al-Helli O, Parkes HG, Thornton JS, So PW, White MJ, Mancini L, Strand C, Holton JL, Hariz MI, Lees AJ, Revesz T, Yousry TA (2012) High resolution MR anatomy of the subthalamic nucleus: Imaging at 9.4T with histological validation. *NeuroImage* 59:2035-44.

Mathys C, Caspers J, Langner R, Sudmeyer M, Grefkes C, Reetz K, Moldovan AS, Michely J, Heller J, Eickhoff CR, Turowski B, Schnitzler A, Hoffstaedter F, Eickhoff SB (2016) Functional connectivity differences of the subthalamic nucleus related to Parkinson's disease; *Hum Brain Mapp* 37: 1235-53.

Matias CM, Frizon LA, Nagel SJ, Lobel DA, Machado AG (2018) Deep brain stimulation outcomes in patients implanted under general anesthesia with frame-based stereotaxy and intraoperative MRI; *J Neurosurg*, doi: 10.3171/2017.7.jns171166.

McClelland III S, Ford B, Senatus PB, Winfield LM, Du YE, Pullman SL, Yu Q, Frucht SJ, McKhann II GM, Goodman RR (2005) Subthalamic stimulation for Parkinson disease: determination of electrode location necessary for clinical efficacy; *Neurosurg Focus*, 19 (5): E12.

Medina L, Abellan A, Vicario A, Desfilis E (2014) Evolutionary and developmental contribution for understanding the organization of the basal ganglia; *Brain Behav Evol* 83:112 – 25.

Merello M, Cammarota A, Cerquetti D, Leiguarda RC (2000) Mismatch between electrophysiologically defined and ventriculography based theoretical targets for posteroventral pallidotomy in Parkinson's disease; *J Neurol Neurosurg Psychiatry* 69:787-91.

Miyachi S., Lu X., Imanishi M., Sawada K., Nambu A., Takada N. (2006): Somatotopically arranged inputs from putamen and subthalamic nucleus to primary motor cortex; *Neurosci Res*, 56:300-308.

Monakow K.H., Akert K., Kunzle H. (1978): Projections of the precentral motor cortex and other cortical areas of the frontal lobe to the subthalamic nucleus in the monkey; *Exp Brain Res*, 33:395-403.

Moreau C., Defebvre L., Destee A., Bleuse S., Clement F., Blatt J.L., Krystkowiak P., Devos D. (2008): STN-DBS frequency effects on freezing of gait in advanced Parkinson disease; *Neurology*, 71:80-84.

Morsley PE, Marsh R (2015) The psychiatric and neuropsychiatric symptoms after subthalamic stimulation for Parkinson's disease; *J Neuropsychiatry Clin Neurosci* 27:19-26.

Mosley PE, Smith D, Coyne T, Silburn P, Breakspear M, Perry A (2018) The site of stimulation moderates neuropsychiatric symptoms after subthalamic deep brain stimulation for Parkinson's disease; *Neuroimage: Clinical*, 18: 996-1006.

Muller F, O'Rahilly R (1990) The human brain at stage 18-20, including choroid plexuses and the amygdaloid and septal nuclei; *Anat Embryol* 182:85-306.

Nakano K. (2000): Neural circuits and topographic organization of the basal ganglia and related regions; *Brain Dev*, 22:S5-S16.

Nakano K., Hasegawa Y., Tokushige A., Nakagawa S., Kayahara T., Mizuno N. (1990): Topographical projections from the thalamus, subthalamic nucleus and pedunculopontine tegmental nucleus to the striatum in the Japanese monkey, *Macaca fuscata*; *Brain Res*, 537:54-68.

Nambu A., Takada M., Inase M., Tokuno H. (1996): Dual somatotopical representations in the primate subthalamic nucleus: evidence for ordered but reversed body-map

transformations from the primary motor cortex and supplementary motor area; *J Neurosci*, 16:2671-2683.

Nambu A., Tokuno H., Inase M., Takada M. (1997): Corticosubthalamic input zones from forelimb representations of the dorsal and ventral divisions of the premotor cortex in the macaque monkey: comparison with the input zones from the primary motor cortex and the supplementary motor area; *Neurosci Lett*, 239:13-16.

Nauta H.J., Cole M. (1978): Efferent projections of the subthalamic nucleus: an autoradiographic study in monkey and cat; *J Comp Neurol*, 180:1-16.

Nauta W.J., Mehler W.R. (1966): Projections of the lentiform nucleus in the monkey; *Brain Res*, 1:3-42.

Nisbet AP, Foster OJF, Kingsbury A, Lees AJ, Marsden CD (1994) Nitric oxide synthase mRNA expression in human subthalamic nucleus, striatum and globus pallidus: implications for basal ganglia function; *Mol Brain Res* 22: 329-32.

Northington FJ, Koehler RC, Traystman RJ, Martin LJ (1996) Nitric oxide synthase 1 and nitric oxide synthase 3 protein expression is regionally and temporally regulated in the fetal brain; *Dev Brain Res* 95: 1-14.

Nozaki T, Asakawa T, Sugiyama K, Koda Y, Shimoda A, Mizushima T, Sameshima T, Namba H (2018) Effect of subthalamic deep brain stimulation on upper limb dexterity in patients with Parkinson disease; *World Neurosurg*, E207 doi: 10.1016/j.wneu.2018.04.014.

Obeso JA, Rodriguez-Oroz M.C., Benitez-Temino B., Blesa F.J., Guridi J., Marin C., Rodriguez M. (2008): Functional organization of the basal ganglia: therapeutic implications for Parkinson's disease; *Mov Disord*, 23:S548-S559.

Olanow CW, Stocchi F (2018) Levodopa: A new look at an old friend; *Mov Disord*, 33:859-866.

Ostrem JL, Galifianakis NB, Markun LC, Grace JK, Martin AJ, Starr PA, Larson PS (2013) Clinical outcomes of PD patients having bilateral STN DBS using high-field interventional MR-imaging for lead placement; *Clin Neurol Neurosurg*, 115: 708-712.

Ostrem JL, Ziman N, Galifianakis NB, Starr PA, San Luciano M, Katz M, Racine CA, Martin AJ, Markun LC, Larson PS (2016) Clinical outcome using ClearPoint interventional MRI for deep brain stimulation lead placement in Parkinson's disease; *J Neurosurg*, 124: 908-916.

Parent A (1990): Extrinsic connections of the basal ganglia; *Trends Neurosci*, 13:254-258.

Parent A (2002): Jules Bernard Luys and the Subthalamic Nucleus; *Mov Disord*, 17:181-185.

Parent A, Bouchard C., Smith Y. (1984): The striatopallidal and striatonigral projections: two distinct fiber systems in primates; *Brain Res*, 303:385-390.

Parent A, Hazrati L.N. (1995a): Functional anatomy of the basal ganglia. I. The cortico-basal ganglia-thalamo-cortical loop; *Brain Res Rev*, 20:91-127.

Parent A, Hazrati L.N. (1995b): Functional anatomy of the basal ganglia. II. The place of subthalamic nucleus and external pallidum in basal ganglia circuitry; *Brain Res Rev*, 20:128-154.

Parent A, Hazrati LN (1993) Anatomical aspects of information processing in primate basal ganglia; Trends Neurosci 16:111-6.

Parent A, Hazrati LN (1994) Multiple striatal representation in primate substantia nigra; J Comp Neurol 344:305-20.

Parent A, Smith Y. (1987): Differential dopaminergic innervation of the two pallidal segments in the squirrel monkey (*Saimiri sciures*); Brain Res, 436:296-310.

Parent A, Smith Y., Filion M., Dumas J. (1989): Distinct afferents to the internal and external pallidal segments in the squirrel monkey; Neurosci Lett, 96:140-144.

Parent M, Wallman MJ, Gagnon D, Parent A (2011) Serotonin innervation of basal ganglia in monkey and humans; J Chem Neuroanat 41:256-65.

Park SC, Lee CS, Kim SM, Choi EJ, Lee JK (2016) Comparison of the stereotactic accuracies of functional-guided deep brain stimulation, calculated using multitrack target locations geometrically inferred from three-dimensional trajectory rotations, and of magnetic resonance imaging-guided deep brain stimulation and outcomes; World Neurosurg, 98:734-749.

Patel NK, Heywood P, O'Sullivan K, Love S, Gill SS (2002) MRI-directed subthalamic nucleus surgery for Parkinson's Disease; Stereotact Funct Neurosurg, 78: 132-145.

Patel NK, Khan S, Gill SS (2008) Comparison of atlas- and magnetic-resonance-imaging-based stereotactic targeting of the subthalamic nucleus in the surgical treatment of Parkinson's disease; Sterotact Funct Neurosurg; 86: 153-161.

Patil PG, Conrad EC, Aldridge JW, Chenevert TL, Chou KL (2012) The anatomical and electrophysiological subthalamic nucleus visualized by 3-T magnetic resonance imaging; *Neurosurgery* 71:1089-95.

Phillips ST, Albin RL, Marin DM (2005) Genetics of subthalamic nucleus in development and disease; *Exp Neurol* 192:320 – 330.

Picconi B, Hernandez LF, Obeso JA, Calabresi P (2018) Motor complications in Parkinson's disease: Striatal molecular and electrophysiological mechanisms of dyskinesias; *Mov Disord*, 33:867-876.

Polanski WH, Martin KD, Engellandt K, von Kummer R, Klingelhofer L, Fauser M, Storch A, Schackert G, Sobottka SB (2015) Accuracy of subthalamic nucleus targeting by T2, FLAIR and SWI-3-Tesla MRI confirmed by microelectrode recordings; *Acta Neurochir*, 157: 479-486.

Pollo C, Meuli R, Maeder P, Vingerhoets F, Ghika J, Villemure JG (2003) Subthalamic nucleus deep brain stimulation for Parkinson's disease: Magnetic resonance imaging targeting using visible anatomical landmarks; *Stereotact Funct Neurosurg*, 80: 76-81.

Puelles L, Rubenstein JL (2003) Forebrain gene expression domains and the evolving prosomeric model; *Trends Neurosci* 26: 469-76.

Rafols JA, Fox CA (1976) The neurons in the primate subthalamic nucleus: A Golgi and electron microscopy study; *J Comp Neuron*; 168:75-111.

Rakic P (1988) Specification of cerebral cortical areas; *Science*, 241:170-176.

Rasouli J, Ramdhani R, Panov FE, Dimov A, Zhang Y, Cho C, Wang Y, Koppel BH (2018) Utilization of quantitative susceptibility mapping for direct targeting of the

subthalamic nucleus during deep brain stimulation surgery; *Oper Neurosurg* (Hagerstown), 14: 412-419.

Reznitsky M, Plenge P, Schmidt AH (2016) Serotonergic projections from the raphe nuclei to the subthalamic nucleus: a retrograde- and anterograde neuronal tracing study; *Neurosci Lett* 612: 172-7.

Rico A.J., Barroso-Chinea P., Conte-Perales L., Roda E., Gomez-Bautista V., Gendive M., Obeso J.A., Lanciego J.L. (2010): A direct projection from the subthalamic nucleus to the ventral thalamus in monkeys; *Neurobiol Dis*, 39:381-392.

Rodriguez-Oroz M.C., Jahanshahi M., Krack P., Litvan I., Macias R., Bezard E., Obeso J.A. (2009): Initial clinical manifestation of Parkinson's disease: features and pathophysiological mechanisms; *Lancet Neurol*, 8:1128-1139.

Rodriguez-Oroz M.C., Rodriguez M., Guridi J., Mewes K., Chckkman V., Vitek J., DeLong M.R., Obeso J.A. (2001): The subthalamic nucleus in Parkinson's disease: somatotopic organization and physiological characteristics; *Brain*, 124:1777-1790.

Sadikot A.F., Parent A., Francois C. (1992): Efferent connections of the centromedian and parafascicular thalamic nuclei in the squirrel monkey: a PHA-L study of subcortical projections; *J Comp Neurol*, 315:137-159.

Saint-Cyr JA, Hoque T, Pereira LC, Dostrovsky JO, Hutchison WD, Mikulis DJ, Abosch A, Sime E, Lang AE, Lozano AM (2002) Localization of clinically effective stimulating electrodes in the human subthalamic nucleus on magnetic resonance imaging; *J Neurosurg*, 97:1152-1166.

Saleh S, Swanson KI, Lake WB, Sillay KA (2015) Awake neurophysiologically guided versus asleep MRI-guided STN DBS for Parkinson disease: A comparison of outcomes using levodopa equivalents; *Stereotact Funct Neurosurg*, 93: 419-426.

Sato F., Parent M., Levesque M., Parent A. (2000): Axonal branching pattern of neurons of the subthalamic nucleus in primates; *J Comp Neurol*, 424:142-152.

Schafer A, Forstmann BU, Neumann J, Wharton S, Mietke A, Bowtell R, Turner R (2012) Direct visualisation of the subthalamic nucleus and its iron distribution using high-resolution susceptibility mapping; *Hum Brain Mapp* 33:2831-42.

Schlaier J, Schoedel P, Lange M, Winkler J, Warnat J, Dorenbeck U, Brawanski A (2005) Reliability of atlas-derived coordinates in deep brain stimulation; *Acta Neurochir (Wien)*, 147:1175-1180.

Sestan N, Kostović I (1994) Histochemical localization of nitric oxide synthase in the CNS; *Trends Neurosci* 17: 105-6.

Shahlaie K, Larson PS, Starr PA (2011) Intraoperative computed tomography for deep brain stimulation surgery: Technique and accuracy assessment; *Neurosurgery*, 68(ONS Suppl 1): 114-124.

Shields DC, Gorgulho A, Behnke E, Malkasian D, De Salles AA (2007) Contralateral conjugate eye deviation during deep brain stimulation of the subthalamic nucleus; *J Neurosurg* 107:37-42.

Shink E; Bevan MD, Bolam JP, Smith Y (1996) The subthalamic nucleus and the external pallidum: two tightly interconnected structures that control the output of the basal ganglia in the monkey; *Neuroscience* 73:335-357.

Sidiropoulos C, Rammo R, Merker B, Mahahan A, LeWitt P, Kaminski P, Womble M, Zec A, Taylor D, Wall J, Schwalb JM (2016) Intraoperative MRI for deep brain stimulation lead placement in Parkinson's disease: 1 year motor and neuropsychological outcomes; *J Neurol* 263: 1226-1231.

Slavin KV, Thulborn KR, Wess C, Nersesyan H (2006) Direct visualization of the human subthalamic nucleus with 3T MR imaging; *AJNR Am J Neuroradiol*, 27: 80-84.

Smith Y, Bolam JP, Von Krosigk M (1990) Topographical and synaptic organisation of the GABA-containing pallidosubthalamic projection in the rat; *Eur J Neurosci* 2: 500-11.

Smith Y., Harzati L.N., Parent A. (1990): Efferent projections of the subthalamic nucleus in the squirrel monkey as studied by the PHA-L anterograde tracing method; *J Comp Neurol*, 294:306-323.

Smith Y., Parent A. (1986): Differential connections of caudate nucleus and putamen in the squirrel monkey (*Saimiri sciureus*); *Neuroscience*, 18:347-371.

Stajduhar A, Dzaja D, Judas M, Loncaric S (2019) Automatic detection of neuron sin NeuN-stained histological images of human brain; *Physica A- Stat Mech Appl*; 519:237-246.

Starr PA, Christine CW, Theodosopoulos PV, Lindsey N, Byrd D, Mosley A, Marks WJ (2002) Implantation of deep brain stimulators into the subthalamic nucleus: technical approach and magnetic resonance imaging-verified lead locations; *J Neurosurg*, 97:370-38.

Starr PA, Martin AJ, Ostrem JL, Talke P, Levesque N, Larson PS (2010) Subthalamic nucleus deep brain stimulator placement using high-field interventional magnetic

resonance imaging and a skull-mounted aiming device: technique and application accuracy; *J Neurosurg*, 112: 479-490.

Steel DA, Basu S (2017) Does trajectory matter? A study looking into the relationship of trajectory with target engagement and error accommodation in subthalamic nucleus deep brain stimulation; *Acta Neurochir*, 159: 1335-1340.

Takada M., Tokuno H., Hamada I., Inase M., Ito Y., Imanishi M., Hasegawa N., Akazawa T., Hatanaka N., Nambu A. (2001): Organization of inputs from cingulate motor areas to basal ganglia in macaque monkey; *Eur J Neurosci*, 14:1633-1650.

Temel Y, Wilbrink P, Duits A, Boon P, Tromp S, Ackermans L, van Kranen-Mastenbroek V, Weber W, Visser-Vandewalle V (2007) Single electrode and multiple electrode guided electrical stimulation of the subthalamic nucleus in advanced Parkinson's disease; *Neurosurgery*, 61 (Suppl 2): 346-355.

Temel Y., Blokland A., Steinbusch H.W.M., Visser-Vandewalle V. (2005): The functional role of the subthalamic nucleus in cognitive and limbic circuits; *Prog Neurobiol*, 76:393-413.

Tran TN, Vo TNN, Frei K, Truong DD (2018) Levodopa-induced dyskinesia: clinical features, incidence and risk factors; *J Neural Trans*, 125:1109-1117.

Umemura A, Oka Y, Yamada K, Oyama G, Shimo Y, Hattori N (2013) Validity of single tract microelectrode recording in subthalamic nucleus stimulation; *Neurol Med Chir (Tokyo)*, 53: 821-827.

Vizcarra JA, Situ-Kcomt M, Artusi CA, Duker AP, Lopiano L, Okun MS, Espay AJ, Merola A (2018) Subthalamic deep brain stimulation and levodopa in Parkinson's disease: a meta-analysis of combined effects; *J Neurol*, doi: 10.1007/s00415-018-8936-2.

Voges J, Volkmann J, Allert N, Lehrke R, Koulousakis A, Freund HJ, Sturm V (2002) Bilateral high-frequency stimulation in the subthalamic nucleus for the treatment of Parkinson disease: correlation of therapeutic effect with anatomical electrode position; *J Neurosurg*, 96: 269-279.

Wallman MJ, Gagnon D, Parent M (2011) Serotonin innervation of human basal ganglia; *Eur J Neurosci* 33:1519-32.

Zrinzo L, Foltynie T, Limousin P, Hariz MI (2012) Reducing hemorrhagic complications in functional neurosurgery: a large scale series and systematic literature review; *J Neurosurg*, 116: 84-94.

Zwirner J, Mobius D, Bechmann I, Arendt T, Hoffman KT, Jager C, Lobsien D, Mobius R, Planitzer U, Winkler D, Morawski M, Hammer N (2017) Subthalamic nucleus volumes are highly consistent but decrease age-dependently – A combined magnetic resonance imaging and stereology approach in humans; *Hum Brain Mapp*, 38: 909-922.

Zwirner J, Mobius D, Bechmann I, Arendt T, Hoffmann KT, Jager C, Lobsien D, Mobius R, Planitzer U, Winkler D, Morawski M, Hammer N (2017) Subthalamic nucleus volumes are highly consistent but decrease age-dependently – a combined magnetic resonance imaging and stereology approach in humans; *Hum Brain Mapp*, 38:909-922.

11. Životopis

Fadi Almahariq rođen je 28. lipnja 1981. god. u Dubaju, Ujedinjeni Arapski Emirati (UAE) kao prvo dijete u obitelji Ankice i Ismaila Almahariq. Osnovnu školu i matematičku gimnaziju je pohađao u UAE. Obzirom da mu je majka Hrvatica vratio se u domovinu Hrvatsku kako bi studirao medicinu u Zagrebu. Godine 2007. na Medicinskom fakultetu Sveučilišta u Zagrebu stječe zvanje doktora medicine. Godine 2008. dobitnik je Rektorove nagrade. Pripravnički staž obavio je 2007/2008. u Kliničkom bolničkom centru Zagreb, a državni ispit položio je u rujnu 2008. godine. Od 2008. do 2009. god. radio je kao liječnik obiteljske medicine u domu zdravlja Zagrebačke županije, ispostava Velika Gorica. Godine 2008. upisuje poslijediplomski doktorski studij Neuroznanost na Hrvatskom institutu za istraživanje mozga. Pod mentorstvom prof.dr.sc. Miloša Judaša i komentorom doc. dr. sc. Darka Chudija izrađuje doktorsku disertaciju pod nazivom "Anatomska podjela subtalamičke jezgre", koja je službeno prihvaćena kao tema disertacije 2014. godine. Od 2009. do 2015. godine zaposlen je kao specijalizant neurokirurgije na Zavodu za neurokirurgiju Kliničke bolnice Dubrava. 18. prosinca 2015. položio je specijalistički ispit iz neurokirurgije te stječe zvanje specijalist neurokirurgije. Od tada je zaposlen kao neurokirurg na Zavodu za neurokirurgiju KB Dubrava. Od 2016. godine vanjski je suradnik u nastavi na Katedri za anatomiju i kliničku anatomiju Medicinskog fakulteta Sveučilišta u Zagrebu. Područje njegovog znanstvenog djelovanja je temeljna medicina-neuroznanost, a uže područje rada je neuroanatomija čovjeka, neuroonkologija, klinička neurokirurgija te stereotaksijska i funkcijska neurokirurgija. Tijekom specijalizacije iz neurokirurgije i kao neurokirurg educirao se te usavršavao u inozemstvu (Berlin, Beč, Amsterdam, Grenoble, Helisinki i London). Aktivno je sudjelovao na brojnim domaćim i međunarodnim kongresima. Autor je i koautor više znanstvenih radova. Aktivno sudjeluje na dva znanstvena projekta, RONNA- Robotska

neuronavigacija te anatomska podjela subtalamičke jezgre.

Član je Hrvatske liječničke komore, Hrvatskog neurokirurškog društva, Hrvatskog društva za neuroznanost, Europskog i Svjetskog stereotaksijskog i funkcijskog neurokirurškog društva. Godine 2017. izabran je za tajnika Hrvatske udruge bolničkih liječnika. Od 2018. godine registriran je kao specijalist neurokirurgije u General Medical Council (GMC), Ujedinjeno Kraljevstvo. Aktivno govori engleski i arapski jezik.

Oženjen je i otac jedne kćeri.