

**SVEUČILIŠTE U ZAGREBU
MEDICINSKI FAKULTET**

Josip Vlaić

**Usporedba biomehaničkih svojstava
tetiva mišića plantarisa i gracilisa za
rekonstrukciju medijalnoga
patelofemoralnoga ligamenta**

DISERTACIJA



Zagreb, 2019.

**SVEUČILIŠTE U ZAGREBU
MEDICINSKI FAKULTET**

Josip Vlaić

**Usporedba biomehaničkih svojstava
tetiva mišića plantarisa i gracilisa za
rekonstrukciju medijalnoga
patelofemoralnoga ligamenta**

DISERTACIJA

Zagreb, 2019.

Disertacija je izrađena u Odjelu za ortopediju Klinike za dječje bolesti Zagreb, u Klinici za ortopediju Medicinskoga fakulteta Sveučilišta u Zagrebu i KBC-a Zagreb, u Zavodu za sudsku medicinu i kriminalistiku Medicinskoga fakulteta Sveučilišta u Zagrebu te na Katedri za prerađu polimera Fakulteta strojarstva i brodogradnje Sveučilišta u Zagrebu.

Voditelj rada: prof. dr. sc. Mislav Jelić, dr. med.

Posebna zahvalnost na nesebičnoj suradnji i stručnim savjetima:

- prof. dr. sc. Mislavu Jeliću, dr. med., specijalistu ortopedu, Klinika za ortopediju KBC-a Zagreb i Katedra za ortopediju Medicinskoga fakulteta Sveučilišta u Zagrebu
- prof. dr. sc. Zdravku Schauperlu, dipl. ing., Fakultet strojarstva i brodogradnje Sveučilišta u Zagrebu
- doc. dr. sc. Ani Pilipović, dipl.ing., Fakultet strojarstva i brodogradnje Sveučilišta u Zagrebu
- Mariju Josipoviću, dr. med., specijalistu ortopedu, Klinika za ortopediju KBC-a Zagreb
- dr. sc. Ivanu Bohačeku, dr. med., specijalistu ortopedije i traumatologije, Klinika za ortopediju KBC-a Zagreb i Katedra za ortopediju Medicinskoga fakulteta Sveučilišta u Zagrebu
- dr. sc. Mariju Šekeriji, dr. med., specijalistu epidemiologije, Hrvatski zavod za javno zdravstvo
- dr.sc. Ivanu Güetleru, znanstvenom suradniku, Državni hidrometeorološki zavod
- dr. sc. Davoru Bojiću, dr. med., specijalistu ortopedu, Klinika za dječje bolesti Zagreb
- Petru Škaviću, dr. med., specijalistu sudske medicine, Zavod za sudsku medicinu i kriminalistiku Medicinskoga fakulteta Sveučilišta u Zagrebu
- svim djelatnicima Zavoda za sudsku medicinu i kriminalistiku Medicinskoga fakulteta Sveučilišta u Zagrebu
- Ministarstvu zdravstva Republike Hrvatske, posebice djelatnicima programa multiorganskog doniranja
- svim potpisnicima suglasnosti za doniranje tetiva

Mojoj supruzi Peri, na neizmjerneji potpori te djeci Piniji i Andriji, s ljubavlju

SADRŽAJ

I POPIS OZNAKA I MJERNIH VELIČINA

II POPIS KRATICA

1. UVOD	1
1.1 ANATOMIJA I FUNKCIJA PATELOFEMORALNOGA ZGLOBA	1
1.2 ANATOMIJA, FUNKCIJA I BIOMEHANIČKA SVOJSTVA MEDIJALNOG PATELOFEMORALNOG LIGAMENTA	10
1.3 PRIMARNA TRAUMATSKA LUKSACIJA PATELE I OZLJEDE MEDIJALNOG PATELOFEMORALNOG LIGAMENTA	16
1.4 LIJEČENJE NESTABILNOSTI PATELE	20
1.5 REKONSTRUKCIJA MEDIJALNOG PATELOFEMORALNOG LIGAMENTA	28
1.6 AUTOLOGNI PRESADCI KOD REKONSTRUKCIJE MEDIJALNOGA PATELOFEMORALNOG LIGAMENTA	32
1.7 MIŠIĆ GRACILIS U REKONSTRUKTIVNOJ KIRURGIJI	37
1.8 MIŠIĆ PLANTARIS U REKONSTRUKTIVNOJ KIRURGIJI	45
1.9 PRIKAZ PROBLEMA I SVRHA RADA	55
2. HIPOTEZA	57
3. CILJEVI ISTRAŽIVANJA	57
4. MATERIJALI I METODE	58
4.1 MJESTO ISTRAŽIVANJA	58
4.2 ETIČKO POVJERENSTVO	58
4.3 ISTRAŽIVAČKI POSTUPAK I PRIPREMA PREPARATA ZA ANALIZU	58
4.4 POSTUPAK ISPITIVANJA BIOMEHANIČKIH SVOJSTAVA PRESADAKA DVOSTRUKO PRESAVIJENIH TETIVA MIŠIĆA GRACILISA I PLANTARISA	62
4.5 STATISTIČKA ANALIZA	69
5. REZULTATI	70
5.1 ANTROPOMETRIJSKE MJERE DONJIH EKSTREMITETA KADAVERA	70
5.2 ANTROPOMETRIJSKE MJERE TETIVA MIŠIĆA GRACILISA I PLANTARISA	73
5.3 BIOMEHANIČKA SVOJSTVA PRESADAKA DVOSTRUKO PRESAVIJENIH TETIVA MIŠIĆA GRACILISA I PLANTARISA	78
5.4 POVEZANOST BIOMEHANIČKOG SVOJSTVA MAKSIMALNE SILE PRESADAKA DVOSTRUKO PRESAVIJENIH TETIVA MIŠIĆA GRACILISA I PLANTARISA S RAZLIČITIM SVOJSTVIMA UZORAKA	83
5.5 POVEZANOST BIOMEHANIČKOG SVOJSTVA KRUTOSTI PRESADAKA DVOSTRUKO PRESAVIJENIH TETIVA MIŠIĆA GRACILISA I PLANTARISA S RAZLIČITIM SVOJSTVIMA UZORAKA	87
5.6 USPOREDBA BIOMEHANIČKIH SVOJSTAVA MAKSIMALNE SILE I KRUTOSTI PRESADAKA DVOSTRUKO PRESAVIJENIH TETIVA MIŠIĆA GRACILISA I PLANTARISA IZ OVOG ISTRAŽIVANJA S PODATCIMA IZ LITERATURE	92
5.7 USPOREDBA BIOMEHANIČKOG SVOJSTVA MAKSIMALNE SILE PRESADAKA DVOSTRUKO PRESAVIJENIH TETIVA MIŠIĆA PLANTARISA IZ OVOG ISTRAŽIVANJA S PODATCIMA MAKSIMALNE SILE NATIVNOG MEDIJALNOG PATELOFEMORALNOG LIGAMENTA IZ LITERATURE	94
6. RASPRAVA	97
7. ZAKLJUČAK	127

8. SAŽETAK.....	129
9. SUMMARY.....	131
10. LITERATURA	132
11. ŽIVOTOPIS.....	153

I POPIS OZNAKA I MJERNIH VELIČINA

Oznaka	Jedinica	Opis
A_0	mm^2	početna površina presatka
c	N/mm	krutost
d_p	mm	promjer presatka dvostruko presavijene tetive
de_1	mm	debljina tetive 1 = debljina tetive <i>prox</i>
de_1	mm	debljina tetive 2
de_2	mm	debljina tetive 3
de_4	mm	debljina tetive 4
de_5	mm	srednja debljina tetive
du	mm	duljina tetive
E	J	energija
E_r	N/mm^2 ili MPa	modul rasteznosti
F_{\max}	N	maksimalna sila
F_p	N	prekidna sila
l_0	mm	početna mjerna duljina
l_{an}	mm	anatomska duljina noge
l_{kl}	mm	klinička duljina noge
l_{nat}	mm	duljina natkoljenice
l_p	mm	konačna/prekidna duljina
l_{pot}	mm	duljina potkoljenice
m	g	masa
O_{nat1}	mm	opseg natkoljenice na prijelazu srednje u distalnu trećinu
O_{nat2}	mm	opseg natkoljenice 15 cm od baze patele
O_{nat3}	mm	opseg natkoljenice 10 cm od baze patele
O_{pot1}	mm	opseg potkoljenice na prijelazu proksimalne u srednju trećinu
O_{pot2}	mm	opseg potkoljenice 10 cm od vrha patele
R	N/mm^2	rastezno naprezanje
R_1	N/mm^2	čvrstoća u trenutku ε_1
R_2	N/mm^2	čvrstoća u trenutku ε_2

R_m	N/mm^2	rastezna čvrstoća
R_p	N/mm^2	prekidna čvrstoća
R_r	N/mm^2 ili MPa	granica razvlačenja
R_x	N/mm^2	konvencionalna granica razvlačenja
$\dot{s}i_1$	mm	širina tetive 1 = širina tetive <i>prox</i>
$\dot{s}i_2$	mm	širina tetive 2
$\dot{s}i_3$	mm	širina tetive 3
$\dot{s}i_4$	mm	širina tetive 4
$\dot{s}i_5$	mm	srednja širina tetive
t_{max}	s	vrijeme ispitivanja u trenutku maksimalne sile
t_p	s	vrijeme ispitivanja u trenutku prekidne sile
v	mm/min	brzina
x	%	određeni postotak istezanja
α		razina statističke značajnosti
δ	%	istegnuće
Δl	mm	produljenje (promjena duljine)
Δl_k	mm	konačno produljenje
Δl_p	mm	prekidno (ukupno) produljenje
ε	%	istezanje
ε_1	%	istezanje u prvoj točki
ε_2	%	istezanje u drugoj točki
ε_{el}	%	elastična deformacija
ε_p	%	prekidno istezanje
ε_{pl}	%	plastična deformacija
ε_K	%	konačno istezanje
ε_u	%	ukupno istezanje
σ	N/mm^2	naprezanje

II POPIS KRATICA

Kratika	Opis
AP	anteroposteriorno
CT	kompjuterizirana tomografija
EMG	elektromiografija
eng	engleski jezik
god.	godina
GR	gracilis, gracilni mišić
J znak	pomak patele prema lateralno
KB	klinička bolnica
KBC	klinički bolnički centar
L	lateralno
LL	laterolateralno
LPFL	lateralni patelofemoralni ligament
LPTL	lateralni patelotibijalni ligament
m.	mišić (lat. <i>musculus</i>)
MCL	medijalni kolateralni ligament
MP	mišić plantaris, plantarni mišić, tabanski mišić (lat. <i>musculus plantaris</i>)
MPFC	medijalni patelofemoralni kompleks
MPFL	medijalni patelofemoralni ligament
MPML	medijalni patelomeniskalni ligament
MPTL	medijalni patelotibijalni ligament
MQTFL	medijalni kvadriceps femoralni ligament
MR	magnetska rezonancija
OB	opća bolnica
PAES	kompresivni sindrom poplitealne arterije
PF	patelofemoralni (lat. <i>patela</i> i lat. <i>femur</i>)
PL	plantaris
RH	Republika Hrvatska
Q kut	kut kvadricepsa
SAD	Sjedinjene Američke Države
std	standardna devijacija

ST	semitendinozus, polutetivni mišić (lat. <i>musculus semitendinosus</i>)
sur.	suradnici
TT	tuberozitas tibije
TT-PCL	udaljenost između tuberozitasa tibije i stražnjeg križnog ligamenta
TT-TG	udaljenost između tuberozitasa tibije i trohlearnog žlijeba
tzv.	takozvani
VAS	vizualno-analogna skala
VMO	vastus medijalis oblikvus (lat. <i>vastus medialis obliquus</i>)

1. UVOD

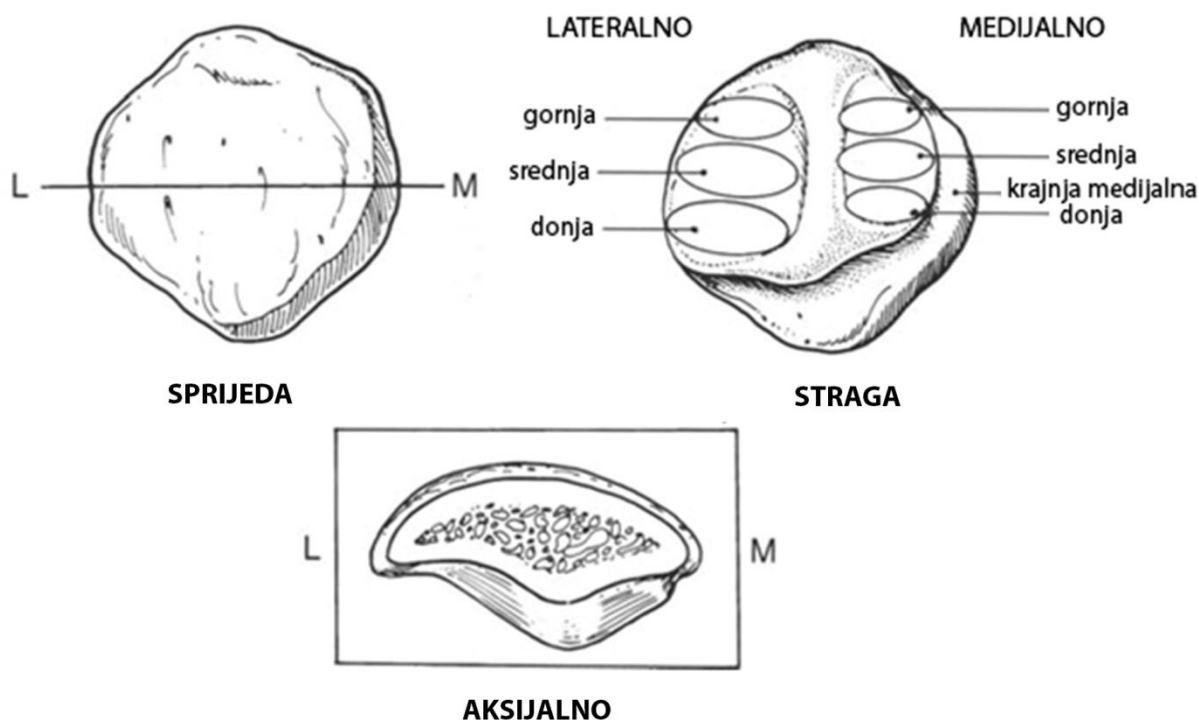
1.1 Anatomija i funkcija patelofemoralnoga zgloba

1.1.1 O patelofemoralnom zglobu

Patelofemoralni (PF) zglob je zglob između ivera (lat. *patela*) i trohlee bedrene kosti (lat. *femur*), odnosno njegova prednjeg dijela donjeg okrajka. On se, zbog svoje specifične koštane anatomije i brojnih kapsuloligamentarnih struktura i mišića koji djeluju dinamički na patelu, s biomehaničkoga gledišta smatra jednim od najkompleksnijih zglobova u ljudskom tijelu (1). Istraživanja pokazuju da su PF poremećaji zastupljeni s 20 do 40 % patologije cijelog koljena te ponekad mogu biti i uzrokom invaliditeta, naročito kod ženskih osoba (2). Sama definicija PF poremećaja obuhvaća široki spektar bolesti, uključujući bol, nestabilnost, žarišne bolesti hrskavice i konačno degenerativni artritis. Većina PF poremećaja rezultat su promijenjene anatomije (npr. neadekvatno koštano usmjerenje) koja predisponira bolesnika k biomehaničkim odstupanjima (npr. poremećen klizni put patele) i potom razvoju nestabilnosti patele (3).

1.1.2 Anatomija i funkcija patele

Patela je najveća sezamska kost u ljudskom tijelu. Nalazi se unutar trohlearnog žlijeba/utora distalnog femura i čini dio ekstenzornog mehanizama koljena preko veza s tetivom kvadricepsa na svojoj bazi (gornji pol) i ligamenta patele na vršku (donji pol) patele. Ranija istraživanja tvrde da se sve sezamske kosti razvijaju unutar funkcionalnih tetiva (4). Međutim, novija istraživanja provedena na miševima ukazuju da se patela razvija iz femura te da je za njeno odvajanje od femura odgovoran mehanizam formacije PF zgloba, dok se PF zglob kasnije razvija pod utjecajem mehaničkoga opterećenja (5). Patela je trokutastoga oblika i konveksna na svojoj prednjoj ploštini te podijeljena uzdužnim srednjim grebenom na stražnjoj, zglobnoj strani. Straga patela ima ukupno 7 ploština koje se nalaze na proksimalne dvije trećine, ali je prvenstveno podijeljena na 2 velike, medijalnu i lateralnu ploštinu (3). Slika 1.1 prikazuje uredno razvijenu patelu. Tri medijalne ploštine (gornja, srednja i donja) i tri lateralne ploštine (gornja, srednja i donja) uzglobljuju se sa žlijebom trohlee femura kod fleksije koljena. Krajnja medijalna ploština (eng. *odd facet*) u kontaktu je s medijalnim kondilom femura samo kod fleksije koljena veće od 90° i nakon što se patela zarotira (6–8). Obično je lateralna ploština patele dulja i više ukošena tako da se bolje uzglobljuje s prednjom stranom lateralnog kondila femura, dok je medijalna ploština manja te s kraćim i okomitijim nagibom (9).



Slika 1.1. Ilustracije patele u tri pogleda. (L – lateralno; M – medijalno) Preuzeto iz: Tria AJ, Alicea JA. Embryology and anatomy of the patella. U: Scuderi GR, ur. The patella. New York: Springer; 1995. Str. 11–23. (6).

Međutim, Wiberg je 1941. godine dao klasifikaciju oblika patele u tri tipa, uspoređujući oblik medijalne i lateralne ploštine ovisno o lokalizaciji uzdužnog srednjeg grebena:

- tip I patele prema Wibergu ima jednako veliku i konkavnu stražnju medijalnu i lateralnu ploštinu i zastupljen je po prilici u 10 % populacije,
- tip II ima normalno razvijenu lateralnu stražnju ploštinu, dok je medijalna značajno manja i uglavnom ravna. Ovaj se tip patele nalazi kod otprilike 65 % ljudi,
- tip III je zatupljen s 25 % i kod toga se tipa nalazi normalna lateralna stražnja ploština, dok je medijalna mala i konveksna (6, 8, 10).

Postoji više anatomskih varijacija patele, uključujući abnormalnosti veličine (mala patela, lat. *patella parva* i velika patela, lat. *patella magna*); abnormalnosti oblika (oblik „lovačke kape“, obla patela; eng. *pebble-like patella* i patela u obliku polumjeseca). Isto tako, najčešće displazije

patele su: hipoplazija, aplazija, patela *bipartita*, patela *multipartita*, fragmentirana i duplicirana patela (6, 8).

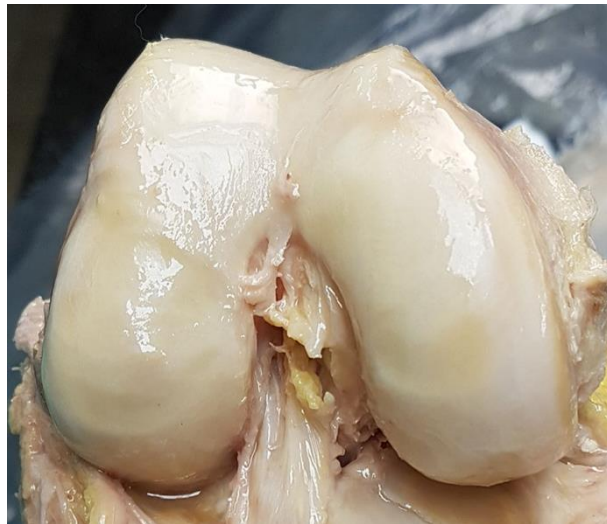Na stražnjoj se strani patele nalazi najdeblja hrskavica u ljudskom tijelu koja ponegdje doseže do 7 mm debljine (11). Međutim, kontura hrskavice ne slijedi uvijek konturu podležeće subhondralne kosti. Gledano biomehanički patela ima znatno bolju kongruentnost u aksijalnoj ravnini, usporedno sa sagitalnom, doprinoseći boljoj sposobnosti pokretanja samog PF zgloba (12). Patela ima opskrbu krvlju iz kompleksnoga arterijskog spleta koji oblikuje anastomotski prsten oko patele, a koji čine šest arterija. Četiri genikularne arterije (superolateralna, superomedijalna, inferolateralna i inferomedijalna) ogranci su poplitealne arterije. Gornja koljenska arterija (lat. *arteria genicularis suprema*) ogranak je površinske femoralne arterije i rekurentne tibijalne arterije koja je ogranak stražnje tibijalne arterije (6). Scapinelli je 1967. godine proučavajući vaskularizaciju patele uočio da patela ima krvnu opskrbu predominantno iz distalnog smjera prema proksimalno (13). Kožna inervacija patele uključuje živce korijena od L2 do L5. S medijalne strane to su genitofemoralni, femoralni, obturatorni i safenski živac (lat. *nervus safenus*). Lateralni femoralni i lateralni suralni živac inervira anterolateralni dio patele (6).

Glavna funkcija patele povećati je udaljenost između mišića kvadricepsa i centra rotacije koljena te tako produljiti polugu kvadricepsa i pojačavati silu ekstenzije koljena za do 50 % (14). Ostale funkcije patele su centralizirati divergentne sile koje dolaze iz četiri različite glave kvadricepsa i uz što manje otpora prenositi rastezne sile kvadricepsa preko ligamenta patele na tuberozitas tibije (TT) (6).

1.1.3 Koštana anatomija trohleje femura

Trohleja femura predstavlja suprotno zglobno tijelo stražnjoj strani patele. Nalazi se na prednjem distalnom kraju bedrene kosti i ima središnji žlijeb s pridruženom medijalnom i lateralnom ploštinom (3). Trohleja se nastavlja distalno u zglobne površine kondila femura kako bi osigurala ispravan klizni put patele za vrijeme fleksije koljena, ali je ipak odvojena diskretnim grebenom od kondila femura (6). Lateralna ploština trohleje veća je i prostire se više proksimalno nego medijalna, dok je lateralni kondil prosječno viši za 3,4 mm od medijalnog kondila u aksijalnoj ravnini, što se vidi na slici 1.2, te time pruža veći otpor lateralnom pomaku patele (9). Uobičajena dubina trohlearnog žlijeba iznosi 5,2 mm i može se mjeriti sulkus kutom na aksijalnom rendgenogramu patele po Merchantu, a sam trohlearni žlijeb produbljuje se

kako se širi distalno i lateralno prije nego završi u međučvornoj udubini bedrene kosti (3, 9). Kako je već rečeno, kondili femura su asimetrični, pa je tako lateralni kondil femura viši nego medijalni, oblikuje lateralni zid PF zgloba i primarni je stabilizator (eng. *restraint*) lateralne subluksacije patele kad ona ulazi dublje u žlijeb trohlee (6, 8).



Slika 1.2. Fotografija kondila i trohlee desne bedrene kosti iz kaudalnog smjera. Žlijeb trohlee je uredno razvijen. Vidi se viši lateralni kondil bedrene kosti.

Displazija trohlee femura karakterizirana je odsustvom normalne anatomske konkavnosti i dubine trohlearnog žlijeba, odnosno trohlea je ravna s jako asimetričnim ploštinama. Jedan od kriterija displastične trohlee velik je sulkus kut, koji mora biti veći od 150° (8). Ovo stanje često predisponira luksaciju patele kod fleksije koljena zbog gubitka uzdržanosti patele unutar trohlearnog žlijeba (3). Štoviše, procjenjuje se da je utjecaj displazije trohlee na kinematiku PF zgloba značajniji nego oštećenje medijalnog patelofemoralnog ligamenta (MPFL) ili mišićna neravnoteža zbog oslabljenog *vastusa medialis obliquusa* (VMO) (1). Dakle, patela je najranjivija, odnosno najsklonija luksaciji u prvih 30° fleksije koljena kad još uvijek nije ušla u žlijeb trohlee jer sile kvadricepsa, iako smanjene, djeluju dominantno prema lateralnom smjeru (14). Ne samo displazija, već i hipoplazija medijalnoga ili lateralnoga kondila femura predstavljaju nenormalnu anatomiju trohlee bedrene kosti i doprinose abnormalnostima PF zgloba (3).

1.1.4 Meka tkiva patelofemoralnog zgloba

Zbog karakteristične građe PF zgloba koji je plitak i nekongruentan zglob između patele i trohlee femura, njegova stabilnost u značajnoj mjeri ovisi o mekim tkivima koja ga okružuju i stabiliziraju statički i dinamički. Statičkoj stabilnosti doprinosi ligament patele, zglobna čahura i ostali ligamenti koji se vežu na patelu. Dinamičku stabilnost PF zgloba dominantno osigurava mehanizam kvadricepsa, grupa mišića što se hvata na *guščju nogu* (lat. *pes anserinus*) i dvoglavi mišić natkoljenice. Svi oni zajedno doprinose urednom usmjerenju patele, odnosno normalnom funkcioniranju PF zgloba.

Mehanizam kvadricepsa značajno doprinosi dinamičkoj stabilnosti PF zgloba. Sastoji se od četiri konvergirajuća mišića: *rectus femorisa*, medijalnog i lateralnog vastusa i *vastusa intermediusa*. Zajednička tetiva nastaje spajanjem odvojenih tetiva ovih mišića 5 do 8 cm iznad patele. Međutim, iako tvore zajedničku tetivu kvadricepsa, niti pojedinih mišića završavaju na različitim dijelovima patele. Pa tako *rectus femoris* završava na prednjem gornjem dijelu patele, *vastus intermedius* iza, na bazi patele, dok lateralni vastus pruža niti prema lateralnom retinakulu, a medijalni vastus prema medijalnom retinakulu (3, 15). Prema dolje patelu statički stabilizira ligament patele koji polazi s donjeg pola patele i ima srednju duljinu od 4,6 cm (raspon od 3,5 do 5,5) i širinu između 24 i 33 mm (16). Distalno hvatište ligamenta patele je na TT, minimalno lateralno u odnosu na uzdužnu osovinu tibije. Infrapatelarno masno tkivo nalazi se između stražnje strane ligamenta patele i vanjske strane sinovijalne ovojnice koljena, dok burza odjeljuje ligament od tibije distalno (3).

Medijalna meka tkiva PF zgloba važna su u očuvanju normalnog kliznog puta patele, odnosno ograničenju pretjeranog lateralnog pomaka patele. Ona uključuju VMO, MPFL, medijalni patelotibijalni ligament (MPTL), medijalni patelomeniskalni ligament (MPML) i medijalni retinakul. VMO najvažniji je dinamički stabilizator patele, odnosno njen primarni dinamički stabilizator (eng. *restraint*). VMO polazi s tetive aduktora *magnusa* i završava na proksimalnom rubu MPFL-a i medijalnom gornjem rubu patele (15). Kadaverična istraživanja pokazala su da slabost VMO-a povećava lateralni pomak patele u prvih 15° fleksije koljena, dok je hipoplazija ili displazija VMO-a jedan od glavnih uzroka dinamičke nestabilnosti patele (3, 17). Logično je, dakle, zaključiti da će upravo rehabilitacija i jačanje snage VMO-a biti glavna odrednica liječenja mnogih PF poremećaja (3, 17). MPFL primarni je medijalni statički stabilizator patele koji sprječava pretjerani lateralni pomak patele i time doprinosi boljoj kongruentnosti PF

zgloba, naročito u prvih 30° fleksije koljena (18, 19). Međutim, novija istraživanja ukazuju na veze između MPFL-a i VMO-a što govori u prilog dinamičkoj stabilizaciji patele (20). Laksitet ili labavost MPFL-a može biti rezultat kongenitalnih anomalija ili traumatskih lateralnih luksacija patele što za posljedicu može imati nestabilnost patele koju tada uglavnom treba operativno liječiti rekonstrukcijom MPFL-a (3).

Lateralni mekotkivni stabilizatori patele su lateralni patelofemoralni ligament (LPFL), lateralni patelotibijalni ligament (LPTL), *tractus iliotibialis* i lateralni retinakul. Lateralni slojevi obično su podijeljeni u dva sloja, površinski i duboki. Površinski tanji sloj sastoji se od kosoga lateralnog retinakula koji se širi s iliotibijalnog traktusa na patelu i kvadriceps, dok se duboki sloj sastoji od kosih i poprečnih vlakana koja se vežu na lateralni vastus, LPFL i LPTL (15). Lateralni retinakul važan je sekundarni stabilizator lateralne translacije patele. U slučajevima nestabilnosti patele zbog gubitka medijalnih stabilizatora, izolirano operativno lateralno opuštanje može pogoršati lateralnu nestabilnost patele i/ili uzrokovati ijtrogenu medijalnu nestabilnost patele. Prezategnutost lateralnog retinakula čest je uzrok PF boli. To može biti zbog prevelikog lateralnog nagiba patele, nenormalno velikih sila između lateralne ploštine patele i lateralne strane trohlee femura i nastalih degenerativnih promjena. Tako, kirurško lateralno opuštanje može biti indicirano u slučaju izolirane lateralne PF bolnosti zbog fiksiranog nagiba patele i prezategnutosti lateralnog retinakula koje ne prolazi na konzervativno liječenje (3). Međutim, u novije vrijeme, zbog pojave mogućih komplikacija, npr. medijalne nestabilnosti patele, opisane u jednom istraživanju, u čak 57 % bolesnika kojima je rađeno opuštanje lateralnog retinakula, sve više autora upozorava kako umjesto lateralnog opuštanja treba raditi produljenje lateralnog retinakula patele (21, 22). Istovremeno, drugi autori tvrde da je za uspjeh lateralnog opuštanja, pa i produljenja lateralnog retinakula, najvažnije dobro izabrati indikaciju i paziti na ijtrogenu ozljedu tetive lateralnog vastusa (23).

1.1.5 Funkcija patelofemoralnoga zgloba

Patela, kao sezamska kost koja odmiče kvadriceps od centra rotacije koljena zapravo povećava polugu djelovanja sile kvadricepsa te u konačnici povećava mehaničku iskoristivost ekstenzornog aparata koljena. Time se snižava snaga kvadricepsa potrebna za ispružanje koljena. PF pokreti zahtijevaju kompleksnu suradnju ranije opisanih koštanih i mekotkivnih struktura. Anatomska odstupanja kostiju uključenih u PF zglob uzrokuju loše usmjerenje patele i predisponiraju nepravilan klizni put patele, dok poremećaji dinamičkih i statičkih mekotkivnih struktura PF zgloba značajno utječu na biomehaniku PF zgloba (11).

Različiti dijelovi PF zgloba imaju ključnu ulogu u stabilizaciji zgloba i osiguranju urednog opsega pokreta patele. U punoj ekstenziji koljena postoje minimalne sile usmjerene na patelu prema straga. Patela leži u blagoj lateralnoj poziciji. Na početku fleksije koljena, zahvaljujući jedinstvenoj orijentaciji zglobne plohe patele, događa se medijalni pomak patele koji je centralizira kako se dalje usmjerava u žlijebu trohleje (11). Dakle, zbog izostanka potpore koštanih struktura, od 0° do 30° fleksije koljena primarni stabilizator (eng. *restraint*) od lateralne translacije patele meka su tkiva spomenuta ranije, posebice MPFL (24). Kod 20 do 30° fleksije koljena patela je uključena (eng. *engagement*) u trohleji femura koja potom osigurava veću stabilnost (24). Sveukupno gledano, povećanjem fleksije koljena od 0 do 60° kontaktna se površina patele povećava i pomiče od distalno prema proksimalno, dok je kod trohleje obrnuto, od proksimalno prema distalno (8). Konačno, između 90 i 135° fleksije koljena, patela se rotira i greben koji dijeli medijalnu i krajnje medijalnu (eng. *odd facet*) ploštinu patele uključuje se između kondila femura (8). Ukupno gledajući, stabilnost PF zgloba očuvana je kompleksnom interakcijom geometrije PF zgloba te mekotkivnih pasivnih i aktivnih stabilizatora patele (3, 8, 15).

1.1.6 Rendgenološka procjena patelofemoralnoga zgloba

Kod bolesnika s PF poremećajima često se u podlozi može pronaći neko od anatomskih odstupanja. Kako bi se što jasnije objektivizirali uzroci PF poteškoća bolesnika potrebno je uz klinički pregled učiniti slikovnu obradu PF zgloba koju uvijek treba započeti klasičnim rendgenskim snimanjem. Činjenjem standardnih anteroposteriornih (AP) snimki koljena dobije se puno informacija o koštanom izgledu koljena i može se istražiti odnos patele i femura, odnosno procijeniti radi li se o visoko ili nisko položenoj pateli. Postranične projekcije, laterolateralne (LL) snimke koljena treba raditi kod koljena u 30° fleksije kako bi se zategnuo ligament patele, a centralnu rendgensku zraku treba usmjeriti u zglobnu liniju između tibije i femura. Na ovoj se projekciji može odrediti visina patele u odnosu na femur primjenjujući različite opisane metode: Insall-Salvatijev indeks, Blackburne-Peelov indeks i Caton-Deschampssov indeks, ali i procijeniti debljinu patele (25–27). Caton-Deschampssov indeks učestalo je primjenjujuća metoda s obzirom da se njene vrijednosti ne mijenjaju fleksijom koljena. Mjeri se dijeljenjem dviju duljina: 1. duljina udaljenosti između najviše distalnog dijela zglobne plohe patele i gornjeg prednjeg kuta tibije i 2. duljina zglobne plohe patele. Ova metoda omogućuje operateru ispravno planiranje i primjenu željenog stupnja korekcije visine patele za vrijeme operacije. Promijenjena visina patele dokazani je činitelj povećane nestabilnosti patele (28). Visoko položena patela (lat. *patella alta*) rezultira uključanjem (eng. *engagement*)

patele u trohleju tek u većem stupnju fleksije koljena, što indirektno rezultira povećanim rizikom za epizode luksacije (28). Isto tako, na lateralnim rendgenogramima koljena može se procijeniti trohleja femura i vidjeti ima li znakova za njenu displaziju (28).

Karakteristični rendgenogrami za procjenu PF zgloba aksijalne su snimke patele. Obično se upotrebljava snimka patele u superoinferiornoj projekciji kod 45° fleksije koljena, (eng. *Merchant view*) (29). Na ovim rendgenogramima određuje se sulkus kut i kut kongruencije. Sulkus kut zatvaraju najviše točke lateralne i medijalne površine trohleje s dnom trohlearnog žlijeba u aksijalnoj ravnini. Vrijednost od 138° predstavlja normalnu anatomiju, dok kut iznad 150° predstavlja nenormalan i plitak žlijeb trohleje. Kut kongruencije kut je koji zatvara linija povučena kroz dno trohlearnog žlijeba s linijom na najnižoj točki zglobne plohe patele. To je statička radiološka mjera pozicije patele u aksijalnoj ravnini. Vrijednost od -6° predstavlja normalnu anatomiju, dok vrijednosti iznad 16° predstavljaju nenormalan odnos u PF zglobu.

Druga aksijalna snimka patele je tzv. Laurin snimka kada se patela snima u inferosuperiornoj projekciji kod 30° fleksije koljena (30). Na ovim rendgenogramima određuje se lateralni patelofemoralni kut i patelofemoralni indeks. Lateralni patelofemoralni kut čine dvije linije koje se sijeku. Prva linija ide paralelno sa stražnjom stranom lateralne fasete patele, a druga linija spaja najisturenije točke medijalnog i lateralnog kondila femura. Patelofemoralni indeks omjer je udaljenosti između najbližih točaka medijalne i lateralne zglobne pukotine PF zgloba (31).

Iako se ne određuje na klasičnim rendgenogramima, ovom prilikom treba spomenuti još jednu mjeru odnosa PF zgloba. Nagib patele (eng. *patellar tilt*) kut je koji čine linija paralelna sa stražnjim kondilima femura i linija poprečne osovine patele. Mjeri se pomoću kompjuterizirane tomografije (CT) ili magnetskom rezonancijom (MR). Normalni nagib patele iznosi 2° dok je abnormalni nagib viši od 5° (11). Zaključno, patela i PF zglob mogu se, osim klasičnim rendgenskim snimanjem, snimati i drugim tehnikama oslikavanja, CT-om i MR-om. Ove tehnike snimanja indicirane su u slučaju postojanja nestabilnosti ili luksacije patele pa će detaljnije biti opisane u narednim poglavljima.

1.1.7 Promijenjen klizni put patele

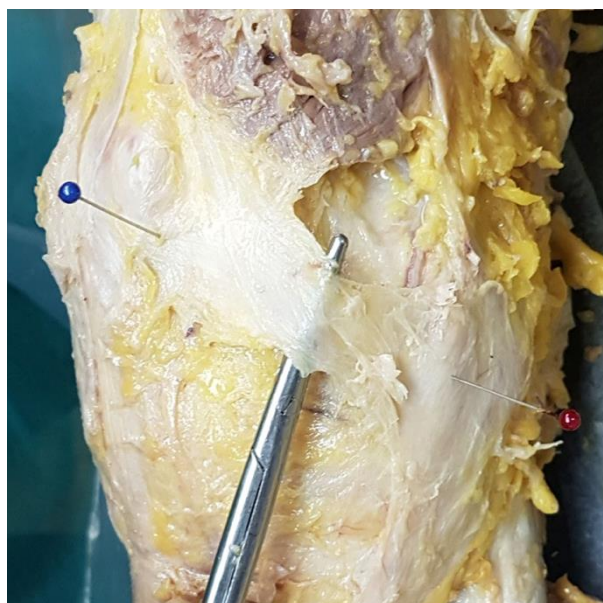
Normalan klizni put patele podrazumijeva uredne odnose unutar PF zgloba, odnosno anatomski uredno razvijenu trohleju bedrene kosti s odgovarajućom dubinom žlijeba i uredno razvijenu patelu, bez ikakva nagiba. Promijenjeni anatomski odnosi unutar koljena dovode do poremećenog kliznog puta patele. Isto tako, razna anatomska odstupanja izvan koljena mogu

dovesti do promjene odnosa sila na PF zglob i promijenjenog kliznog puta patele. Klinički se anatomska i biomehanička odstupanja u PF zglobu mogu manifestirati kao oštećenje hrskavice, bolnost, nestabilnost patele ili kombinacija navedenog. Važni čimbenici za kritičko razmatranje nestabilnosti PF zgloba uključuju hipoplaziju ili slabost VMO-a, ozljede ili nedostatak medijalnih statičkih stabilizatora patele, prvenstveno MPFL-a, displaziju trohlee femura, abnormalno veliki kut kvadricepsa (Q kut), povećanu udaljenost između TT i trohlearnog žlijeba (TT-TG udaljenost), nagib patele, prezategnuti lateralni retinakul te *patellu altu* ili *patellu bazu*. Predmet ove doktorske disertacije istraživanje je novog autolognog presatka za rekonstrukciju MPFL-a kod bolesnika s nestabilnom patelom, stoga će se u idućim poglavljima od svih nabrojanih PF poremećaja izdvojeno razmatrati nestabilnost patele uzrokovana njenim ponovljenim iščašenjima koja dovode do slabosti medijalnih statičkih stabilizatora patele, prvenstveno MPFL-a.

1.2 Anatomija, funkcija i biomehanička svojstva medijalnog patelofemoralnog ligamenta

1.2.1 Anatomija medijalnog patelofemoralnog ligamenta

MPFL povezuje medijalni proksimalni dio patele i medijalnu stranu donjeg okrajka bedrene kosti. Prvi opis strukture koja odgovara MPFL-u je iz 1957. godine kada je Kaplan u radu o čimbenicima odgovornima za stabilnost koljena opisao poprečno pojačanje između baze patele i tetive medijalne glave gastroknemijskog mišića (gastroknemijusa) (32). Međutim, Kaplan nije imenovao opisanu strukturu. Kasnije su Warren i Marshall 1979. godine po prvi puta imenovali MPFL i opisali ga kao strukturu u drugom sloju anteromedijalne strane koljena, između zglobne ovojnice i površne fascije (33). Anatomska istraživanja nakon imenovanja MPFL-a ukazivala su na to da se MPFL ne nalazi u svakom koljenu pa su tako Reider i sur. izvijestili da su MPFL pronašli u 7 od 20 pregledanih koljena, odnosno u samo 35 % koljena (16). Međutim, nedavno su Placella i sur. sustavnom analizom anatomskih istraživanja u zadnjih dvadesetak godina pokazali da je MPFL stalna i jasno definirana struktura u anatomiji koljena (34). Detaljna istraživanja anatomije MPFL-a pokazala su da se on nalazi u srednjem sloju anteromedijalne strane koljena zajedno s površinskim slojem medijalnoga kolateralnog ligamenta (MCL) i MPTL-a (15, 33). Površnije od MPFL-a nalazi se fascija, dok se dublje, u tzv. trećem sloju, nalazi duboki dio MCL-a, MPML i zglobna ovojnica koljena (15, 33). Kang i sur. prijavili su kako MPFL čine dva funkcionalna snopa vlakana, kraći, kosi koji se hvata na gornji pol patele i dulji, donji koji ide ravno na medijalnu stranu patele (35). Međutim, ipak je uvjerljivije stanovište da se MPFL proteže od patele prema medijalnom kondilu femura u obliku jedra, tako da je patelarno hvatište i dva puta šire od femoralnoga (34). Hvatište MPFL-a na pateli na proksimalnoj je polovici medijalnoga ruba patele, iako, u novije vrijeme, postoje radovi koji proširuju hvatište MPFL-a na duboku fasciju VMO-a i na medijali rub *vastusa intermediusa* (24, 36). Slika 1.3 prikazuje široko hvatište MPFL-a na VMO. Dugo su u literaturi postojali prijepori oko femoralnog hvatišta MPFL-a. Današnji radovi usuglašeni su oko toga da je MPFL načinjen od zadebljanog vezivnog tkiva koje ima polazište na femuru u području *sedla*, u tzv. Nomurinu udubljenju, između medijalnoga epikondila i aduktornoga tuberkula femura, srednje udaljeno 9,5 mm distalno i naprijed od aduktornog tuberkula (24, 34, 37). Placella i sur. su u već spomenutom radu pokazali da je MPFL srednje dugačak 56,9 mm (raspon od 46,0 do 75,0), srednja širina u srednjem dijelu je 17,8 mm (raspon od 8,0 do 30,0), dok je srednja širina patelarnog hvatišta 26,0 mm (raspon od 14,0 do 52,0), a srednja širina femoralnog hvatišta 12,7 mm (raspon od 6,0 do 28,8) (34).



Slika 1.3. Fotografija desnog koljena kod anatomske disekcije. Na škarama za prepariranje izdvojen je MPFL. Plavo označeno je hvatište MPFL-a na pateli, a crveno označeno hvatište MPFL-a na femuru.

U svjetlu najnovijih istraživanja koja pokazuju postojanje značajnije izraženih proksimalnih vlakana koja se protežu prema tetivi kvadricepsa, opisan je novi ligament, medijalni kvadriceps femoralni ligament (eng. *medial quadriceps tendon femoral ligament (MQTFL)*), a novi termin koji objedinjuje tradicionalno opisani MPFL i „novi“ MQTFL je medijalni PF kompleks (eng. *medial patellofemoral complex (MPFC)*) (20, 36).

1.2.2 Funkcija medijalnog patelofemoralnog ligamenta

Kako je već ranije rečeno, PF zglob s biomehaničkog je gledišta jedan od najkompleksnijih ljudskih zglobova zbog specifičnog koštanog odnosa zglobnih tijela, ali i zbog brojnih mekotkivnih struktura koje su uključene u njegove pokrete (1). Patela ima svoje aktivne i pasivne stabilizatore koji osiguravaju urednu funkciju PF zgloba. Uz ostale medijalne pasivne stabilizatore patele, MPTL i MPML, MPFL primarni je medijalni pasivni stabilizator patele koji sprječava pretjerani lateralni pomak patele i time doprinosi boljoj kongruentnosti PF zgloba (18, 19). Međutim, ranije spomenuto vezivanje MPFL-a na VMO otvara pitanje njegove uloge i kao dinamičkog stabilizatora patele (20).

S obzirom na to da PF zglob ima nizak stupanj kongruentnosti, uloga MPFL-a je da s ostalim mekotkivnim strukturama medijalne strane koljena stabilizira patelu, naročito u prvih 30°

fleksije koljena, dok kod veće fleksije izraženiju ulogu u stabilizaciji patele imaju MPFL i MPML, posebice na rotaciju patele (19, 38, 39). Daljnjom fleksijom koljena dominantu ulogu stabilizatora patele preuzimaju geometrija trohlee femura, sukladnost PF zgloba i, osobito, nagib lateralne fasete trohlee femura (8, 18, 38, 40). Istraživanja su pokazala da MPFL doprinosi s oko 60 %, ili čak do 80 %, snage medijalnih pasivnih stabilizatora patele čime sprječava pretjerani lateralni pomak patele, a da ozljede MPFL-a rezultiraju 50 % manjom silom potrebnom za luksaciju patele lateralno kod ispruženog koljena (1, 19, 38). MPFL je najnapetiji u punoj ekstenziji koljena uz kontrakciju kvadricepsa, zatim se minimalno relaksira između 15 i 30° fleksije koljena, a u daljnjoj fleksiji od 45 pa do 135° razmjerno je slabo napet (37, 41, 42). Istraživanjem MPFL-a *in vivo* kod zdravih dobrovoljaca primjenjujući tehniku snimanja otvorenom MR-om, Higuchi i sur. pokazali su da MPFL ima minimalne promjene u duljini od pune ekstenzije koljena do 60° fleksije, a da se njegova duljina značajnije smanjuje u višoj fleksiji (42).

U istraživanjima kinematike zdravog PF zgloba, više je autora pokazalo da u prvih 20° fleksije koljena patela ima medijalni pomak, a potom, po kontaktu trohlee femura i patele dolazi do progresivnoga pomaka patele prema lateralno (43–45). Ovakav put patele opisan je kao normalan zahvaljujući žlijebu trohlee i mekim tkivima oko patele, posebice stabilizacijskoj ulozi MPFL-a prema lateralnom pomaku patele (45). Radovi koji su istraživali ulogu MPFL-a u kinematici PF zgloba koljena nakon presijecanja MPFL-a i pod djelovanjem sile na patelu u lateralnom smjeru, ukazuju na to da dolazi do povećanja lateralnoga pomaka patele sa srednjih 6 mm na srednjih 13 mm, dok se prema rezultatima istraživanja Hautamaa i sur. taj pomak povećava sa srednjih 9 mm na srednjih 14 mm (39, 46). Druga istraživanja koja su istraživala ulogu MPFL-a u kinematici PF zgloba nakon presijecanja MPFL-a, ali bez opterećenja patele u lateralnom smjeru, tvrde da nema statistički značajne razlike u lateralnom pomaku i nagibu patele kod koljena sa zdravim medijalnim stabilizatorima i nakon njihova presijecanja (19, 45). Iz gore navedenog može se zaključiti da MPFL ima ulogu stabilizatora patele kod pokreta, ograničavajući njen pomak lateralno u uvjetima djelovanja sile na patelu u lateralnom smjeru, dok je kod fleksije koljena bez djelovanja sile na patelu u lateralnom smjeru njegova uloga bez značaja (45).

1.2.3 Biomehanička svojstva medijalnog patelofemoralnog ligamenta

Porastom interesa za operacijsko liječenje MPFL-a u literaturi se mogu pronaći istraživanja koja pokušavaju što bolje okarakterizirati biomehanička svojstva nativnog MPFL-a i njegovih mogućih presađaka. Proučavajući biomehaničke odnose kod lateralne luksacije patele Burks i sur. provodili su mehanički lateralni pomak patele za 135 % njene širine, bilježili sile potrebne za taj pomak i potom anatomskom disekcijom analizirali medijalne strukture koljena (47). Autori su pokazali da je za srednji lateralni pomak patele od 51 % (± 18 standardne devijacije – std) njene širine potrebno djelovati silom od 209 N (± 55 std) te da kod te sile dolazi do, kako su opisali, „prvog pucanja mekih tkiva“. Dodatno su pokazali da je testiranjem postignuta srednja maksimalna sila od 666 N (± 274 std) potrebna kod srednjeg lateralnog pomaka za 94 % (± 8 std). Međutim, naknadnom anatomskom disekcijom prijavili su ozljede MPFL-a u 8 od 10 testiranih koljena tako da se rezultati ovog istraživanja ne mogu jednoznačno interpretirati kao rezultati sile potrebne za pucanje nativnog MPFL-a.

Kadaveričnim istraživanjem rastezne čvrstoće MPFL-a, Mounthey i sur. ustanovili su da je kod srednjeg lateralnog pomaka patele od 26 mm (± 7 std) potrebna maksimalna sila 208 N (± 90 std) za pucanje nativnog MPFL-a (18). Ista grupa autora pokazala je da MPFL puca kod otprilike 49 % istezanja, uzimajući u obzir da je srednja duljina MPFL-a 53 mm, kako su prijavili Tuxoe i sur. (18, 48). Međutim, autori su naglasili više vrijednosti istezanja MPFL-a u usporedbi s drugim ligamentima, primjerice, prijavljene vrijednosti od 18 % prekidnog istezanja za stražnji križni ligament, što je gotovo tri puta niže od prekidnog istezanja MPFL-a (18, 49). Arendt je proučavajući anatomiju i biomehaniku ligamenata oko patele u kadaveričnom istraživanju pokazala da je za puknuće nativnog MPFL-a potrebna maksimalna sila od 145,6 N (± 44 std) (50). Uspoređujući biomehanička svojstva presatka tetive kvadricepsa s biomehaničkim svojstvima nativnog MPFL-a na istim kadaverima, Herbolt i sur. pokazali su da je za puknuće MPFL-a potrebna srednja maksimalna sila od 190,7 N ($\pm 82,8$ std) (51). Criscenti i sur. su istražujući materijalna i strukturna svojstva ljudskog MPFL-a uniaksijalnim opterećenjem ustanovili maksimalnu silu od 145 N (± 58 std) potrebnu za pucanje MPFL-a u kompleksu femur–MPFL–patela. Niže vrijednosti sile autori su pripisali lošijim mehaničkim i strukturnim svojstvima ispitivanih uzoraka zbog srednje dobi uzorka od 75 godina (52). Svoje su tvrdnje potkrijepili literaturnim podacima ranijeg istraživanja gdje su Woo i sur. pokazali da s biološkog gledišta, razlike u godinama, skeletnoj zrelosti, anatomskoj lokalizaciji, vježbanju i imobilizaciji mogu utjecati na biomehanička svojstva ligamenata (53). Istražujući anatomiju, radiološke parametre hvatišta i biomehanička svojstva medijalnih ligamentarnih

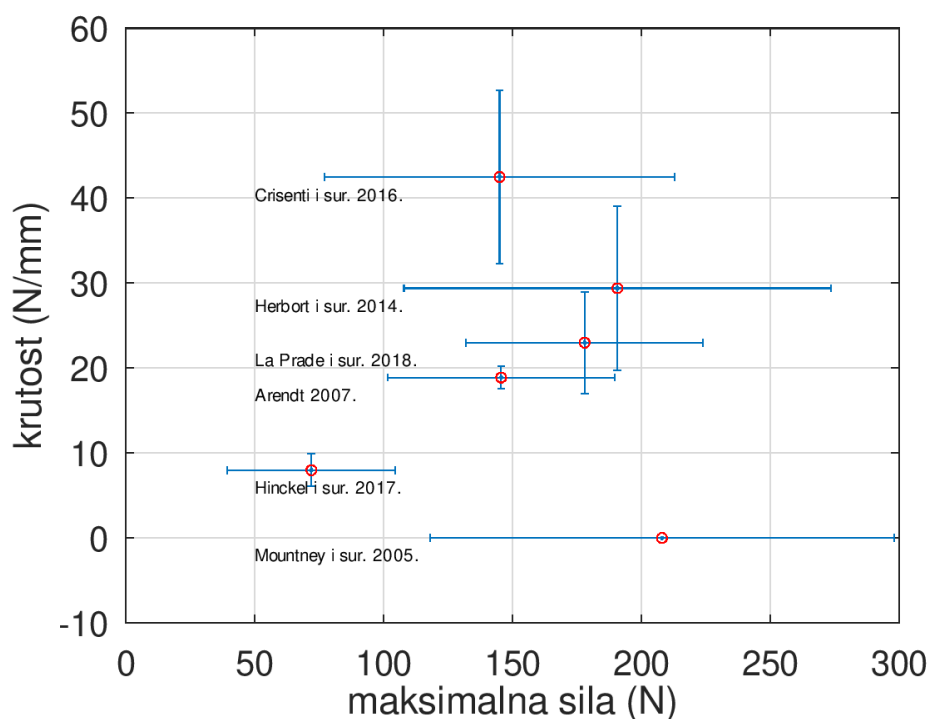
struktura uz patelu na kadaveričnim koljenima, Hinckel i sur. ustanovili su srednju maksimalnu silu od 72,0 N ($\pm 32,5$ std) potrebnu za puknuće MPFL-a. Niže vrijednosti sile, usporedno s istraživanjem Criscentija i sur., autori su pripisali postavu eksperimentalnoga testa, odnosno orijentaciji patele kod provođenja ispitivanja (54). U posljednjem objavljenom istraživanju o biomehanici medijalnih stabilizatora patele na kadaveričnim koljenima, LaPrade i sur. ustanovili su srednju vrijednost maksimalne sile od 178 N (± 46 std) potrebne za puknuće MPFL-a (55). Tablica 1.1 prikazuje pregled dosadašnjih istraživanja biomehaničkih svojstava nativnog MPFL-a.

Tablica 1.1. Pregled dosadašnjih istraživanja biomehaničkih svojstava nativnog MPFL-a.

Autor istraživanja	Godina istraživanja	Broj ispitivanih uzoraka	Starost uzorka, srednja vrijednost \pm std, godine	Maksimalna sila, srednja vrijednost \pm std, N	Krutost, srednja vrijednost \pm std, N/mm
LaPrade i sur.	2018.	20	56,4 \pm 2,4	178 \pm 46	23 \pm 6
Hinckel i sur.	2017.	9	67,4(55-75) #	72,0 \pm 32,5	8,0 \pm 1,9
Crisenti i sur.	2016.	12	75 \pm 9	145 \pm 68	42,5 \pm 10,2
Herbort i sur.	2014.	13	70,1 \pm 6,2	190,7 \pm 82,8	29,4 \pm 9,7
Arendt	2007.	12	-----	145,6 \pm 44	18,9 \pm 1,29
Mountney i sur.	2005.	10	71,6 \pm 6,6	208 \pm 90	-----
Burks i sur.	1998.	10	50(19-70) #	209 \pm 55*	17 \pm 5*

U zagradama je raspon godina. *Rezultati u istraživanju nigdje ne prijavljuju vrijednosti za MPFL.

Prema podacima iz literature i kako je vidljivo u tablici 1.1, izdvojeno je 6 istraživanja u kojima su prijavljene srednje vrijednosti biomehaničkog svojstva maksimalne sile uz std nativnog MPFL-a. U istim su istraživanjima prijavljene i srednje vrijednosti biomehaničkog svojstva krutosti uz std nativnog MPFL-a, osim u istraživanju Mountneya i sur. (18, 50–52, 54, 55). Grafički prikaz srednje vrijednosti uz std biomehaničkih svojstava maksimalne sile i krutosti nativnog MPFL-a u izdvojenim istraživanjima prikazan je na slici 1.4.



Slika 1.4. Biomehanička svojstva nativnog MPFL-a (maksimalna sila i krutost) u izdvojenim istraživanjima prikazana grafički. Crveni krug predstavlja srednju vrijednost, horizontalni „štapići“ srednju vrijednost \pm std maksimalne sile, a vertikalni „štapići“ srednju vrijednost \pm std krutosti. Definirana je gornja granica maksimalne sile, 298 N, prema istraživanju Moutneya i sur. (2005.), te donja granica maksimalne sile, 39,5 N, prema istraživanju Hinckela i sur. (2017.). Gornja granica krutosti, 52,7 N/mm, definirana je prema istraživanju Crisentija i sur. (2016.), a donja granica krutosti (6,1 N/mm) prema istraživanju Hinckela i sur. (2017.). Istraživanje Moutneya i sur. (2005.) sadrži samo informaciju o maksimalnoj sili te se ne koristi u definiranju raspona donje i gornje granice krutosti.

Sažimajući sve ove rezultate svakako treba napomenuti malu količinu biomehanički ispitanih uzoraka nativnih MPFL-a, svega 76, zatim srednju dob uzorka (oko 68 godina), ali i nejednoličnost u provođenju i postavi eksperimentalnog testa svakoga pojedinog istraživanja. To sve zajedno ukazuje na potrebu za dodatnim, reproducibilnim istraživanjima u ovom području kako bi se biomehanička svojstva MPFL-a još bolje okarakterizirala.

1.3 Primarna traumatska luksacija patele i ozljede medijalnog patelofemoralnog ligamenta

1.3.1 Primarna traumatska luksacija patele

Ozljede koljena pripadaju među najčešće ozljede sustava za kretanje kod osoba koje se bave rekreativnim i profesionalnim sportom, ali isto se tako javljaju i pri svakodnevnim aktivnostima (56). O velikoj učestalosti ozljeda koljena govori epidemiološko istraživanje koje su proveli Gage i sur. Autori su prijavili ukupnu ozljeđivanost koljena u općoj populaciji Sjedinjenih Američkih država (SAD) između 1999. i 2008. godine od 2,29 ozljeda koljena na 1000 stanovnika godišnje (57). Kod djece ozljede koljena još su učestalije i predstavljaju oko 5 % svih ozljeda zbog kojih se djeca u dobi od 1 do 18 godina javljaju u ambulantu hitne pomoći (58).

Akutna primarna luksacija patele predstavlja, po prvi puta, traumatski poremećaj normalnog i ranije nenarušenog položaja patele u žlijebu trohleje femura prema lateralno (59). Kada se govori o luksaciji patele, ukoliko se ne naglasi drugačije, smatra se da se radi o lateralnoj luksaciji, iako postoji medijalna luksacija i u pravilu je uvijek ijtrogena te intraartikularna luksacija koja je izuzetno rijetka, ali je potrebno znati da postoji (60).

Prema dosadašnjim istraživanjima primarna traumatska luksacija patele obuhvaća 2 do 3 % svih ozljeda koljena i predstavlja, nakon puknuća prednjeg križnog ligamenta, drugi najčešći uzrok traumatskog hemartrosa koljena (61). Gledano u općoj populaciji, primarna traumatska luksacija patele javlja se u prosjeku kod 5,8 na 100 000 osoba na godinu, dok se u dobnoj skupini između 10 i 17 godina javlja kod 29 na 100 000 osoba na godinu (62). Štoviše, lateralna luksacija patele najčešća je ozbiljna ozljeda koljena praćena akutnim hemartrosom kod djece od 14 i manje godina (63). Pojavnost primarne traumatske luksacije patele od čak 69 na 100 000 osoba na godinu prijavili su Hsiao i sur. u istraživanju provedenom među aktivnim vojnicima u SAD, što se pripisuje zahtjevnoj obuci i treningu (64). Više je istraživanja pokazalo da ženski spol i mlađa dob predstavljaju veći rizik za primarnu traumatsku luksaciju patele te da rizik opada sa starošću (62, 64–66). Također, čimbenici koji povećavaju rizik za primarnu luksaciju patele su visina i povećana masa osobe (66).

Primarna luksacija patele može se dogoditi bez patološki promijenjenih odnosa unutar PF zgloba i to prilikom unutrašnje rotacije femura i vanjske rotacije tibije sa stopalom fiksiranim

na podlogu (67). Međutim, ipak je primarna luksacija patele najčešće povezana s promijenjenim anatomskim odnosima koji za posljedicu imaju povećanu nestabilnost patele. Predisponirajući čimbenici za povećanu nestabilnost patele su: displazija trohlee, *patella alta*, povećana antetorzija femura, povećana vanjska rotacija tibije, lateralni nagib patele, hipoplazija VMO-a, pronacija subtalarnog zgloba, valgus potkoljenice i povećani laksitet ligamenata (67). Karakteristični morfotip s velikom sklonošću za luksaciju patele adolescentna je ženska osoba s povećanim laksitetom ligamenata te višestruko promijenjenim anatomskim odnosima u koljenu, poput *patelle alte*, displazije trohlee i neskladom u rotacijama i kutevima koštanih struktura (22). Tipični mehanizam nastanka luksacije patele u 93 % slučajeva je pokret koljena u fleksiji i u valgusnom položaju potkoljenice, bez direktnog kontakta, a čak 61 % luksacija patele povezano je s ozljedama kod sportske aktivnosti (62, 66).

Primarna traumatska luksacija patele dramatičan je događaj i većina bolesnika opisuje ozljedu koljena kao da je koljeno „iskočilo prema van“ te je nakon toga uslijedio pad (22). Kod jednog dijela ozlijeđenih dođe do spontanoga povratka patele na odgovarajuće mjesto prilikom pružanja koljena (spontana repozicija) dok je kod drugih potrebno učiniti aktivnu repoziciju (22). Kliničke manifestacije primarne traumatske luksacije patele variraju od izuzetne bolnosti i velike otekline koljena do gotovo potpuno bezbolnog koljena (22). Istraživanje autora Sillanpaae i sur. pokazalo je da je primarna traumatska luksacija patele gotovo uvijek povezana s hemartrosom koljena, ozljedom MPFL-a i puknućem medijalnog retinakula patele, dok se osteohondralna fraktura može pronaći u gotovo jedne četvrtine slučajeva (66). Drugi istraživači ustanovili su postojanje osteohondralne frakture unutar koljena u 5 do čak 50 % slučajeva nakon primarne traumatske luksacije patele (29, 68, 69).

1.3.2 Ozljede medijalnoga patelofemoralnog ligamenta

Osnovna posljedica primarne traumatske luksacije patele jest kompleksna ozljeda medijalnih struktura, naročito ozljeda MPFL-a (70–72). Klinički, od 94 do 100 % bolesnika nakon primarne traumatske luksacije patele ima puknuće MPFL-a. Štoviše, neki autori navode da je nemoguće imati lateralnu luksaciju patele bez oštećenja MPFL-a (18, 70–72). Nakon provedenih biomehaničkih ispitivanja MPFL-a na kadaverima, Mountney i sur. su pokazali puknuće MPFL-a kod lateralnog pomaka patele za srednje 26 mm (± 7 std). Isti su autori tada zaključili da kod svake lateralne luksacije patele dolazi do puknuća MPFL-a s obzirom na to da se patela kod lateralne luksacije pomiče lateralno približno 50 mm (18). Konačno, prema

literaturnim podacima, može se zaključiti da je postotak ozljeđivanja/puknuća MPFL-a nakon primarne luksacije patele iznimno velik, preko 94 % (18, 70–72).

Nakon primarne luksacije patele u radiološkoj obradi indicirano je činiti radiografsko snimanje ozlijeđenog koljena za procjenu stanja patele i mogućnosti postojanja osteohondralnog prijeloma unutar koljena, ali i zbog ocjene odnosa unutar PF zgloba. Tada je najbolje učiniti AP i LL snimku koljena, uz aksijalnu snimku patele. Međutim, kako radiografske snimke ne daju dobar uvid u stanje mekih medijalnih struktura koljena, treba raditi snimanje koljena MR-om ukoliko se želi dobiti kvalitetna procjena stanja MPFL-a. Tako su Numura i sur., korelirajući nalaz MR-a s intraoperativnim nalazom, prijavili puknuće MPFL-a u 96 % slučajeva nakon prve traumatske luksacije patele, a Balcarek i sur. su samo analizirajući MR nalaze pronašli oštećenje MPFL-a u 98,6 % koljena nakon primarne luksacije patele (73, 74). MR se preporučuje učiniti vrlo brzo nakon ozljede zbog potvrde dijagnoze, procjene drugih ozljeda koljena, preciznijeg uvida u stanje hrskavice, klasifikacije ozljeda MPFL-a i opisa anatomskih odnosa PF zgloba (67).

Nakon primarne traumatske luksacije patele karakterističan je izgled MR-a koljena na kojemu su najuočljiviji obilan izljev, kontuzija kosti na lateralnom kondilu femura i/ili na medijalnom dijelu patele, eventualni slobodni osteohondralni fragmenti, ozljeda medijalnog retinakula, posebice ozljeda ili puknuće MPFL-a koje se najbolje može uočiti na transverzalnim projekcijama (75). Kod razmatranja potrebe za činjenjem MR-a koljena nakon lateralne luksacije patele svakako treba uzeti u obzir činjenicu koju su Ahmad i sur. u svom istraživanju naznačili, a to je upravo vrijeme činjenja MR-a koljena u odnosu na zadnju epizodu nestabilnosti patele (76). Tako su autori pokazali da MR dijagnostiku ozljede MPFL-a treba raditi unutar tri mjeseca od zadnje epizode nestabilnosti patele ukoliko se želi dobiti nalaz oštećenja MPFL-a na MR-u (76). Naime, autori su prijavili da kod grupe bolesnika kojima je rađena MR koljena dulje od tri mjeseca od zadnje epizode nestabilnosti, nisu pronašli oštećenje medijalnih pasivnih stabilizatora patele na MR-u, iako su prije MR dijagnostike kod svih bolesnika u anesteziji mogli lateralno dislocirati patelu (76). Ovaj podatak zapravo ukazuje da MPFL tijekom vremena zarasta i cijeli, ali tkivom drugačije, lošije kvalitete što se može dokazati uspoređujući klinički nalaz sa snimkom MR-a.

Prvu klasifikaciju ozljede MPFL-a na MR snimkama uveo je Nomura 1999. godine te je ozljede MPFL-a podijelio na one kod akutne i kronične luksacije patele (71). Nomura je tako ozljede MPFL-a kod akutne luksacije patele klasificirao u dvije grupe, avulzijske i substancijalne ozljede. Kod kronične luksacije izdvojio je tri grupe: one sa slobodnim femoralnim hvatištem,

one s ožiljkastim tkivom i one bez dokaza o kontinuitetu ligamenta (odsutni tip) (71). Literatura trenutno za klasifikaciju ozljede MPFL-a, s obzirom na nalaz MR-a, najčešće rabi podjelu na četiri tipa: ozljeda na patelarnom hvatištu, ozljeda središnjeg dijela ligamenta, ozljeda na femoralnom hvatištu i kombinirana ozljeda (74, 77, 78). Međutim, kako je teško razlikovati ozljedu središnjeg dijela od ozljede na patelarnom ili femoralnom hvatištu kad se ozljeda nalazi u prijelaznoj zoni, Kang i sur. nedavno su predložili klasifikaciju akutnih ozljeda MPFL-a s obzirom na anatomske preklapanje MPFL-a i VMO-a (72). U ovoj podjeli ozljede MPFL-a podijeljene su u tri skupine: ozljede u dijelu gdje se preklapaju VMO i MPFL, ozljede gdje se ne preklapaju VMO i MPFL te kombinirane ozljede. Tako Kang i sur. tvrde da se bolesnici s ozljedom MPFL-a u zoni preklapanja trebaju svakako liječiti konzervativno, dok odluku o liječenju ozljeda u druga dva dijela MPFL-a prepuštaju preferenciji i iskustvu operatera (72).

Danas u literaturi ne postoje jednoznačni stavovi vezani za učestalost mjesta puknuća MPFL-a. Tako se opisuje da je mjesto puknuća MPFL-a u 40 do 90 % slučajeva njegovo femoralno hvatište, dok istovremeno postoje istraživanja koja govore da MPFL puca od 50 do 60 % na patelarnom hvatištu (67). Puknuće MPFL-a u središnjem, intrasupstancijalnom dijelu su najrjeđe zabilježena (74, 78). Nakon ozljede MPFL-a njegova mehanička svojstva narušena su, a to dovodi do povećane labavosti medijalnih pasivnih stabilizatora patele, što u konačnici rezultira pojavom nestabilnosti patele.

1.4 Liječenje nestabilnosti patele

1.4.1 Ponovljena luksacija patele

Prema istraživanju Fithiana i sur. kod većeg dijela bolesnika nakon konzervativnoga liječenja primarne traumatske luksacije patele neće biti nestabilnosti, a ponovna će se luksacija patele javiti u 15 do 44 % slučajeva (62). Slične rezultate od 42 % ponovljenih luksacija patele unutar dvije godine praćenja od prve luksacije potvrdili su Arendt i sur. proučavajući prediktivne čimbenike za ponovljenu luksaciju patele (80). Međutim, Palmu i sur. u svom su randomiziranom kliničkom istraživanju provedenom kod djece do 16 godina uspoređivali rezultate operativnog i neoperativnog liječenja primarne luksacije patele i prijavili mogućnost ponovljene luksacije patele u 67 % slučajeva operiranih i 71 % slučajeva neoperiranih koljena, dok je u čak 91 % slučajeva nakon dvije godine od primarne luksacije bio prisutan neki od oblika nestabilnosti patele (69). Ista grupa autora ustanovila je da većina onih koji su imali drugu luksaciju patele imaju i ponovljenu luksaciju iste patele te nestabilnost suprotne patele u 44 % slučajeva kod neoperiranih i 51 % kod operiranih bolesnika (69). Ostali autori koji su istraživali utjecaj druge luksacije patele i šanse za razvoj PF nestabilnosti prijavili su da nakon druge luksacije patele šanse za trajnu PF nestabilnost rastu preko 50 % (62, 81). Sveukupno gledano, ponovljene lateralne luksacije patele javljaju se s dosta velikom učestalošću i mogu uzrokovati oštećenje zglobne hrskavice, osteohondralne frakture, trajne nestabilnosti patele, bol, smanjenje aktivnosti i, s vremenom, posljedične degenerativne promjene PF zgloba (62, 68, 81–83). Može se zaključiti da bolesnike koji dožive primarnu luksaciju patele treba brzo prepoznati unutar bolesnika s ozlijeđenim koljenom i liječiti. U prvom redu liječenje je konzervativno. Međutim, ukoliko nalazi radiološke obrade ukazu na postojanje karakterističnih oštećenja i bolesnici imaju poteškoće, treba sagledati i mogućnosti operativnog liječenja.

1.4.2 Pristup bolesniku s nestabilnom patelom

Nestabilnost patele, koja uključuje ponovljene luksacije patele, višefaktorski je problem s obzirom na to da stabilnost patele ovisi o usmjerenju noge, koštanoj strukturi patele i trohleje femura, očuvanosti pasivnih i dinamičkih stabilizatora patele te laksitetu ligamenata (67, 84). Ponovljene luksacije patele uzrok su značajnih morbiditeta na promatranom koljenu, kao što su osteohondralne frakture u zglobu, nestabilnost patele i bol. Samim time neizbježno dolazi do smanjene aktivnosti, a s vremenom mogu nastati i degenerativne promjene PF zgloba (62, 68, 81–83). Ranijim je istraživanjima potvrđeno da se prateće ozljede hrskavice PF zgloba mogu očekivati u 70 do čak 96 % koljena nakon akutne ili ponovljene luksacije patele (78, 85, 86).

Novije spoznaje ukazuju na 42 % slučajeva ponovljene luksacije patele kod neoperativno liječenih bolesnika, navodeći da su koštana nezrelost, sulkus kut veći od 154° i Insall-Salvatijev omjer od 1,3 i veći, najvažniji pozitivni prediktori za ponovljenu luksaciju (80). Iako se u literaturi puno piše o liječenju nestabilnosti patele, ono je i dalje izazovno zbog heterogene skupine zahvaćenih bolesnika, brojnih tehnički zahtjevnih operativnih postupaka liječenja, ali i zbog nedostatka dugoročnih i snažnih kliničkih istraživanja (84).

Ispravno liječenje bolesnika s nestabilnom patelom kreće od kliničkoga pregleda. Kod pregleda treba saznati sve o ranijim luksacijama patele i njihovu dotadašnjem liječenju te svakako treba razlučiti postojanje simptoma boli, slabosti mišića i nestabilnosti patele. Treba procijeniti generalizirani laksitet zglobova, najbolje primjenjujući Beightonov *score* hipermobilnosti (eng. *Beighton hypermobility score*) i pogledati bolesnika stojeći, da se vidi usmjerenje udova (87). Primjerice, valgus potkoljenica stojeći obično nastaje zbog poremećaja usmjerenja noge, što uključuje povećanu anteverziju femura, hiperpronaciju stopala i vanjsku torziju tibije te sve zajedno čini anatomske konstalacije poznate kao *sindrom kukavnog usmjerenja* (eng. *miserable malalignment syndrome*) i često je povezano s nestabilnošću patele (84, 88). Dodatno, valgusno usmjerenje potkoljenice može stvoriti vanjski rotacijski moment na koljenu sa silama na pateli usmjerenim prema lateralno (89).

Kod kliničkog pregleda također se određuje i Q kut. Određivanje Q kuta radi se pri ispruženom koljenu kada bolesnik stoji na nogama, a napeti kvadriceps postavi patelu u dno trohleje femura. Sam Q kut zatvaraju dvije linije, prva linija koja ide od *spine iliace anterior superior* do središta patele i druga, od središta patele do TT (89). Normalna vrijednost Q kuta kod muškaraca je između 10° i 15° , a kod žena između 15° i 20° . Povećanje Q kuta može povećati lateralno usmjerenje sile na ekstenzorni mehanizam koljena, odnosno vektor kvadricepsa i time predisponirati patelu za neispravan klizni put i nestabilnost (22). Određivanje Q kuta obilježeno je malom pouzdanošću i vrlo velikim razlikama među ispitivačima ukoliko se usmjerenje donjeg ekstremiteta ne postavlja uvijek jednako. Ako je patela u subluksaciji, Q kut bit će smanjen; ako je noga u unutrašnjoj rotaciji kuka, Q kut će biti povećan (89). Dodatna metoda procjene usmjerenja vektora kvadricepsa određivanje je tzv. tuberozitas-sulkus kuta (eng. *tubercle-sulcus angle*) koju treba izvoditi u sjedećem položaju bolesnika i kod koljena savijenog u 90° . Kut je definiran središtem izbočine TT i središtem patele i normalno iznosi 0° , a vrijednosti veće od 10° smatraju se patološkima (22, 90).

Kod kliničkoga pregleda bolesnika koji se žali na nestabilnosti patele potrebno je procijeniti volumen VMO-a uz pregled opsega pokreta i procjenu snage mišića donjeg uda (84). Pa tako nestabilnost patele može postojati samo u dinamičkim uvjetima zbog slabosti ili neravnoteže mišića te je zbog toga potrebno utvrditi klizni put patele i postojanje tzv. J znaka. J znak je nagli pomak patele prema lateralno kod završne faze ekstenzije koljena kada patela u svom kliznom putu izlazi iz žlijeba trohleje (89). Test straha kod pokreta patele, kako su ga opisali Ahmad i sur., najosjetljiviji je i najspecifičniji test za nestabilnost patele, a izvodi se u dva dijela (76, 84). U prvom dijelu koljeno ispitanika u punoj je ekstenziji, ispitivač palcem gura patelu prema lateralno, dok drugom rukom izvodi fleksiju koljena, a ispitanik tada prijavljuje strah od luksacije patele i vrši kontrakciju kvadricepsa. Drugi dio testa izvodi se također iz pune ekstenzije koljena tako što ispitivač kažiprstom pomiče patelu prema medijalno, a koljeno flektira. Ispitanik tada ne prijavljuje strah i nema ograničenja fleksije koljena. Da bi test straha kod pokreta patele bio pozitivan, oba dijela testa moraju biti pozitivna (76).

Za razliku od testa straha koji je primarno subjektivan, Tanner i sur. su 2003. godine opisali klinički test koji znatno objektivnije procjenjuje nestabilnost patele, a čija je osnova utvrđivanje integriteta MPFL-a (91). Kod izvođenja Tanneričinog testa koljeno mora biti flektirano 30° , a ispitivač patelu gura palcem položenim na njen gornji medijalni rub u smjeru prema dolje i prema lateralno, odnosno u smjeru niti VMO-a. Test je pozitivan ako se patela luksira lakoćom ili ako je krajnja točka mekša u odnosu na drugo, zdravo koljeno (79, 91). Lateralni pomak patele za tri kvadranta širine patele govori u prilog hiperomobilnosti patele, ali mora biti prisutan i strah od luksacije te postojanje asimetričnoga nalaza na suprotnoj nozi da bi se posumnjalo na kliničku nestabilnost patele (89). U literaturi je opisan i test nagiba patele kojim se može utvrditi ozljeda MPFL-a, tako da se na ispruženom koljenu palcem gura lateralni rub patele u žlijeb trohleje femura te istovremeno drugim prstima odiže medijalni rub patele (92).

1.4.3 Slikovne pretrage kod bolesnika s nestabilnom patelom

Dijagnostičku obradu slikovnim metodama bolesnika s nestabilnom patelom treba započeti radiografskim snimanjem koje uključuje AP snimku koljena stojeći, patelofemoralnu aksijalnu snimku (eng. *Merchant view*) te postraničnu snimku koljena u 30° fleksije (67, 84). Visina patele određuje se na postraničnoj snimci koljena primjenjujući Insall-Salvatijev ili Canton-Deschampsov indeks. Prvi je omjer duljine ligamenta patele i visine patele te se smatra patološkim iznad 1,2 dok drugi indeks predstavlja omjer duljine između linije koja spaja donji rub patele s prednjim gornjim rubom tibije i duljine artikulacijske plohe patele te je jednak ili veći od 1,3. Položaj patele kada su navedeni indeksi veći naziva se *patella alta* (25, 27).

Kod aksijalnog se snimanja patele može raditi patelofemoralna aksijalna snimka (eng. *Merchant view*), odnosno snimka patele u superoinferiornoj projekciji kod 45° fleksije koljena kada se određuju sulkus kut i kut kongruencije (29). Druga snimka koja se može raditi je tzv. Laurin snimka. Kod Laurin aksijalne snimke patele, patela se snima u inferosuperiornoj projekciji kod 30° fleksije koljena te se tada određuje lateralni patelofemoralni kut i patelofemoralni indeks (30). Istovremeno se na aksijalnoj snimci patele može odrediti tip patele po Wibergu, a najučestaliji tip kod dislokacije patele je tip II (10, 28). Prema objavljenoj literaturi, nestabilnost je patele povezana s četiri glavne koštane abnormalnosti:

1. displazija trohlee femura
2. patološka vrijednost razmaka između vrha TT i najdubljeg dijela udubljenja trohlee femura u aksijalnoj ravnini (eng. *tibial tubercle-trochlear groove distance*, tzv. TT-TG razmak)
3. nagib patele (eng. *patellar tilt*)
4. visoki položaj patele – *patella alta*.

Svaki od ovih faktora definiran je mjerenjem, bilo na postraničnoj rendgenskoj snimci koljena, ili na aksijalnoj rendgenskoj snimci patele te na snimci koljena CT-om (22, 28). Snimke CT-om u visokoj rezoluciji i na aksijalnom presjeku mogu preciznije opisati izgled trohlee femura i procijeniti torziju femura i tibije (84). Displazija trohlee femura potvrđuje se na postraničnim rendgenskim snimakama koljena uz nalaz jednoga od karakterističnih znakova: znaka preklapanja (eng. *crossing sign*), grebena na gornjem rubu trohlee (eng. *supratrochlear spur*) i znaka dvostrukoga obrisa (eng. *double contour*) (28). Dejour i sur. kvantificirali su displaziju trohlee radiološki i ustvrdili da se patološkim smatra trohlearno ispupčenje ukoliko je veće od

3 mm i trohlearna dubina manja od 4 mm (28). Također, Dejour i sur. podijelili su displaziju trohleje u četiri tipa: tip A, tip B, tip C i tip D ovisno o nalazu karakterističnih znakova na postraničnoj snimci koljena.

Tip A ima na postraničnoj snimci koljena znak preklapanja, odnosno linije žlijeba trohleje i lateralnog kondila femura se preklapaju, što upućuje na to da je trohleja izravnana.

Tip B displazije trohleje ima na postraničnoj snimci koljena greben na gornjem rubu trohleje i znak preklapanja.

Tipa C trohlearne displazije ima znak dvostrukog obrisa, što predstavlja subhondralnu kondenzaciju hipoplastične medijalne fasete trohleje femura te se nalazi zajedno sa znakom preklapanja na postraničnoj rendgenskoj snimci koljena.

Tip D Dejourove podjele trohlearne displazije ima udružena sva tri karakteristična znaka na postraničnoj rendgenskoj snimci koljena (28, 31).

Displazija trohleje karakterizirana je ravnom ili čak ispučenom trohlejom koja tako sprječava ispravno uključivanje (eng. *engagement*) patele u žlijeb trohleje kroz opseg pokreta, naročito u ranim stupnjevima fleksije koljena. Prema rezultatima istraživanja Dejoura i sur. znak se preklapanja nalazi čak u 96 % osoba s pozitivnom anamnezom luksacije patele i samo u 3 % zdravih ispitanika (28).

Vrijednost TT-TG udaljenosti od 20 mm ili više smatra se patološkom, mjerena na CT snimci koljena, a potvrđena je u 56 % osoba s pozitivnom anamnezom nestabilnosti patele (28). Nagib patele predstavlja kut između poprečne osovine patele i linije koja spaja stražnji dio kondila femura (31). Tako su Dejour i sur. u svojim istraživanjima ustanovili nagib patele veći od 20° kod 83 % osoba s pozitivnom anamnezom luksacije patele i samo 3 % kod zdravih ispitanika (28). *Patella alta* povišeni je položaj patele u odnosu na femur, a Dejour i sur. ustanovili su postojanje *patelle alte* u 24 % slučajeva osoba s pozitivnom anamnezom luksacije patele (27, 28).

U slikovnoj obradi bolesnika s nestabilnom patelom od velike je važnosti učiniti snimanje koljena MR-om zbog procjene anatomije mekih tkiva koljena, uglavnom mekotkivnih stabilizatora PF zgloba, ali i zglobne hrskavice (84). Isto tako, snimka koljena MR-om može se upotrijebiti za procjenu visine patele uz pomoć patelotrohlearnog indeksa, koji se računa kao omjer preklapanja hrskavične plohe trohleje s hrskavičnom plohom patele na sagitalnoj snimci

sredine koljena u punoj ekstenziji (84, 93). Na MR snimkama koljena u aksijalnoj projekciji može se mjeriti udaljenost između TT i stražnjeg križnog ligamenta (eng. *tibial tubercle - posterior cruciate ligament distance (TT-PCL)*), kako su opisali Seitlinger i sur.: od središnje točke TT do medijalnog ruba stražnjeg križnog ligamenta u mediolateralnom smjeru (94). Autori su u svom radu pokazali da nemaju svi bolesnici s TT-TG udaljenošću većom od 20 mm lateralno pomaknut TT te da isto treba uzeti u razmatranje kod odluke za operacijsko liječenje nestabilnosti patele metodom distalnog preusmjerenja (eng. *distal realignment*) (94).

Konačno, posljednja istraživanja govore da se na aksijalnim MR snimkama koljena displazija trohlee može opisati kao displazija visokog (Djour B-D) i niskog (Djour A) stupnja, što prema autorima predstavlja točniji opis nego što je dosad uobičajeno, primjenjujući Dejourovu klasifikaciju na postraničnim rendgenskim snimkama koljena, jer postranične rendgenske snimke koljena imaju tendenciju podcijeniti stupanj displazije trohlee u usporedbi s aksijalnim snimkama MR-a (95).

1.4.4 Neoperacijsko liječenje bolesnika s nestabilnom patelom

Kao što je već ranije spomenuto, nestabilnost patele višefaktorski je problem koji ovisi o više čimbenika koji ne moraju biti jednako izraženi kod svakog bolesnika. Stoga, liječenje bolesnika s nestabilnom patelom, iako treba biti sistematizirano i posloženo, ipak treba biti i individualno prilagođeno svakom bolesniku. Kod izbora liječenja potrebno je sagledati sve čimbenike (dob, usmjerenje donjeg ekstremiteta, koštane strukture oko koljena, mekotkivne strukture oko koljena, opće stanje bolesnika, razinu sportske aktivnosti, očekivanja bolesnika itd.) i shodno tome prilagoditi liječenje. Dva su osnovna oblika liječenja, konzervativno – neoperativno i kirurško – operativno liječenje. Danas prevladava mišljenje da je neoperativno liječenje metoda izbora kod bolesnika s akutnom lateralnom luksacijom patele, ukoliko nema osteohondralnog prijeloma u koljenu (22, 69).

Prema rezultatima istraživanja provedenog 2015. godine u kojem su Erickson i sur. sustavno pregledali dosadašnje metaanalize vezane uz liječenje prve traumatske luksacije patele kod 1984 bolesnika od čega je 997 bolesnika imalo operativno, a 987 neoperativno liječenje, može se zaključiti da operativno liječenje možda smanjuje postotak ponovljenih luksacija patele, ali ne utječe na rezultate funkcionalnih *score*-ova u odnosu na konzervativno liječene bolesnike (96). Do sličnih rezultata došli su i Wang i sur. u svom radu koji čini metaanalizu osam dotadašnjih randomiziranih kontroliranih istraživanja s 430 bolesnika koje su ispitivale odnos kirurškog i konzervativnog liječenja nakon prve luksacije patele (59). Međutim, postoje istraživanja gdje su autori prijavili dobre rezultate nakon operativnog liječenja prve traumatske luksacije patele (97, 98). Tako su Hartman i sur. kod 33 adolescenata srednje dobi od 14,8 godina nakon prve traumatske luksacije patele provodili miniotvoreno šivanje medijalnog retinakula uz opuštanje lateralnog retinakula patele i prijavili dobre funkcionalne rezultate bez ponovljenih luksacija u srednjem praćenju od 9 godina (98). Štoviše, Bitar i sur. u svom su istraživanju podijelili bolesnike s prvom traumatskom luksacijom patele u dvije skupine. Prvu su skupinu liječili konzervativno (imobilizacija i fizikalna terapija), dok su bolesnike iz druge skupine liječili operativno, rekonstrukcijom MPFL-a ligamentom patele. Nakon dvije godine praćenja, na temelju upitnika Kujala i pojave ponovljene luksacije, dobili su bolje rezultate kod bolesnika liječenih operativno, u odnosu na konzervativno liječene bolesnike (97).

Ipak, ukoliko nema osteohondralnog prijeloma u koljenu, treba se odlučiti za konzervativno liječenje bolesnika s primarnom traumatskom luksacijom patele (99). Glavni ciljevi započetog konzervativnog liječenja smanjenje su otekline i boli kao i povratak punog opsega

pokreta (22, 100). Neoperacijsko liječenje treba započeti imobilizacijom koljena u punoj ekstenziji u trajanju od tri do šest tjedana (101). Međutim, u nedavno objavljenom istraživanju Kaewkongnok i sur. uspoređivali su načine imobilizacije kod 601 bolesnika ispod 30 godina koji su liječeni konzervativno nakon primarne luksacije patele (102). U njihovu istraživanju bolesnici su bili podijeljeni u pet skupina ovisno o načinu imobilizacije: nepoznato/bez imobilizacije, dva tjedna ortoza u položaju 20 do 30° fleksije, dva tjedna ortoza u položaju 20 do 30° fleksije te potom zavoj, četiri tjedna ortoza u položaju 20 do 30° fleksije i šest tjedana ortoza (prva dva tjedna u položaju 30° fleksije, a potom svaki drugi tjedan povećanje opsega pokreta za 30°) (102). Autori nisu pronašli prednost pojedinog načina imobilizacije u pogledu ponovljene luksacije patele (102). Za razliku, Maenpaa i Lehto su nakon trinaestgodišnjeg praćenja došli do zaključka kako je imobilizacija prednost liječenja nakon primarne luksacije patele jer je rizik za ponovljenu luksaciju patele tri puta manji (82). Po provedenoj imobilizaciji koljena treba započeti s fizikalnom terapijom usmjerenom na jačanje VMO-a i glutealne muskulature kako bi se poboljšala stabilnost patele i dobio uredan opseg pokreta u koljenu (100). McConnell i sur. predložili su postavljanje posebnih traka oko koljena (eng. *taping*) za postizanje boljeg učinka rehabilitacije (100). Istovremeno, stabilizacijske ortoze za patelu mogu bolesniku povećati osjećaj stabilnosti patele (103).

Vezano uz odluku za operativno liječenje, danas je najprihvatljivije mišljenje da su ispravne indikacije neuspjeh konzervativnog liječenja, dakle, ponovljene luksacije patele uz nestabilnost sa ili bez nove osteohondralne ozljede (84). Kirurško liječenje uključuje koštane i mekotkivne postupke. Koštani su postupci distalno preusmjerenje (osteotomija TT), trohleoplastika, osteotomija distalnog femura, dok mekotkivni postupci uključuju lateralno opuštanje/produljenje, šivanje medijalnog retinakula i rekonstrukciju MPFL-a (22).

Kako je rečeno na početku, logičnim se čini odabrati onaj operativni postupak koji će najbolje ispraviti uočene nenormalnosti PF zgloba za danog bolesnika. Međutim, velike su šanse da će kombinacija operativnih postupaka bolje ispraviti uočene abnormalnosti jedan po jedan, nego što bi jedan standardizirani postupak za svaki slučaj. Pa tako, kada je patela nestabilna te je potreban operacijski zahvat, vrlo je često indicirana rekonstrukcija MPFL-a ili kao samostalan zahvat ili kao dio kompleksnijeg zahvata.

1.5 Rekonstrukcija medijalnog patelofemoralnog ligamenta

1.5.1 Indikacije i tehnika rekonstrukcije medijalnog patelofemoralnog ligamenta

Liječenje ponovljene nestabilnosti patele rekonstrukcijom MPFL-a iznimno je zanimljiva tema koja je zadnjih godina dosegla svoj vrhunac interesa, što potvrđuje više od 200 objavljenih radova iz tog područja unazad 5 godina. U ovim istraživanjima dominiraju interesi za anatomska hvatišta, uspostavu optimalne biomehanike, operativnu tehniku i pridružene kliničke i radiološke ishode (99). Iako se čini da je rekonstrukcija MPFL-a novi i moderan zahvat, povijest primjene ovog postupka duga je gotovo 30 godina. Prvu rekonstrukciju MPFL-a izveo je Sugamuna i sur. 1990. godine primjenjujući autologni tetivni presadak, dok je Ellera Gomes dvije godine nakon napravio rekonstrukciju MPFL-a sintetskim presatkom od poliestera (104, 105).

Indikacije za rekonstrukciju MPFL-a i drugih operativnih zahvata na kostima i mekim tkivima oko koljena kod bolesnika s nestabilnom patelom predmet su stalnog propitivanja (106). Postoji, dakle, određeni izazov u procjeni objavljene literature o MPFL-u zbog nedostatka potpunog konsenzusa o prikladnoj kirurškoj indikaciji za rekonstrukciju MPFL-a (107). Ipak, prema rezultatima sustavnog preglednog istraživanja Yeunga i sur., u kojem su autori analizirali klinička istraživanja i pregledali prijavljene indikacije za samostalno izvođenje rekonstrukcije MPFL-a, može se zaključiti da je najčešća indikacija za samostalno izvođenje rekonstrukcije MPFL-a bila ponovljena nestabilnost patele, i to u 82,1 % slučajeva, zatim neuspjeh konzervativnoga liječenja u 30,4 % slučajeva i dvije ili više luksacije patele u 21,2 % slučajeva (107). Istovremeno, razlozi za ne izvođenje samostalne rekonstrukcije MPFL-a, prema istim autorima bili su: loše koštano usmjerenje (51,8 %), displazija trohleeje (30,4 %) i *patella alta* (23,2 %) (107). Međutim, autori naglašavaju da veliki broj istraživanja uključenih u njihovo istraživanje nije dalo jasne kriterije kada se treba činiti samostalna rekonstrukcija MPFL-a (107). Iz dosad navedenog, može se zaključiti da se rekonstrukcija MPFL-a može činiti kao samostalan zahvat ili se može kombinirati s drugim operativnim zahvatima na kostima i mekim tkivima oko koljena (106).

Unatrag desetak godina su Arendt, Fithian i Khan postavili indikacije za samostalni zahvat rekonstrukcije MPFL-a samo u slučajevima kada je geometrija trohleeje potpuno uredna ili kada je riječ o displaziji trohleeje tipa A po Dejouru, kada se na rendgenogramu ne uočava greben na trohleeji, u slučajevima kada je TT-TG razmak manji od 20 mm, kada je odnos patele i femura

mjeren metodom Insall-Salvatija manji od 1,4 te kada je tuberozitas-sulkus kut manji od 10° (108, 109). Međutim, još su ranije Steiner i sur. kod 34 bolesnika kojima su učinili samostalnu rekonstrukciju MPFL-a zbog ponovljenih luksacija patele, a koji su imali displaziju trohleje, ustanovili značajna poboljšanja u kliničkom ishodu, bez ponovljenih luksacija patele, te su zaključili da samostalna rekonstrukcija MPFL-a može biti učinkovita i kod bolesnika s displazijom trohleje femura (110). U novijem istraživanju, Wagner i sur. pratili su bolesnike nakon samostalne rekonstrukcije MPFL-a autolognim presatkom tetive gracilisa te su prijavili zadovoljavajuće kliničke rezultate i nisku stopu ponovljenih luksacija patele. Ipak, spominju i loše kliničke ishode kod bolesnika s višim stupnjem displazije trohleje i povećanom TT-TG udaljenošću za koje su preporučili dodatne postupke kao trohleplastiku ili osteotomiju i transpoziciju TT-a (111).

Dakle, smatra se da je idealan kandidat za samostalnu rekonstrukciju MPFL-a onaj koji nema izraženu displaziju trohleje femura, TT-TG udaljenost manju od 20 mm te koji se liječi zbog povremenih luksacija/subluksacija patele, a nema, ili ima minimalnu, bolnost između pojedinih luksacija (108, 109, 111). Rekonstrukciju MPFL-a ne bi trebalo činiti kod bolesnika kada je jedini simptom bolnost PF zgloba, ako se nalaze degenerativne promjene u PF zglobu, te ako je prisutan izraženiji lateralni nagib patele bez njene nestabilnosti (108, 109).

Iako je popularizacija rekonstrukcije MPFL-a i broj operativnih tehnika eksponencijalno porastao, još uvijek ne postoji tzv. zlatni standard rekonstrukcije MPFL-a (112). Današnja medicinska literatura sadrži opise brojnih anatomskih i neanatomskih rekonstruktivnih tehnika za rekonstrukciju MPFL-a kod nestabilnosti patele, uključujući različite presatke, različite načine fiksacije na pateli i femuru, pa i sam stupanj fleksije koljena kod fiksacije presatka (113). Međutim, svi se autori slažu da je artroskopija koljena obavezan dio svakog operativnog zahvata kod kojeg se čini rekonstrukcija MPFL-a, i da je treba činiti na početku i na kraju zahvata, odnosno u trenutku kada se presadak napinje i fiksira (106, 108, 109, 111). Uz standardni pregled koljena, artroskopski treba posebice procijeniti stanje hrskavice patele i lateralnog kondila femura, utvrditi klizni put patele i odstraniti eventualna slobodna zglobna tijela (79).

Što se tiče tehničkog izvođenja operacijskog zahvata rekonstrukcije MPFL-a, određivanje mjesta fiksacije presatka ima ključnu ulogu za uspjeh rekonstrukcije MPFL-a. I dok se patelarno hvatište presatka MPFL-a može lako odrediti, određivanje ispravnog femoralnog hvatišta bilo

je čest predmet istraživanja (114, 115). Ipak, u anatomskim i kliničkim istraživanjima autori su uspjeli usuglasiti stavove oko polazišta/hvatišta MPFL-a na femuru. Ono se nalazi u području *sedla*, u tzv. Nomurinu udubljenju i to između medijalnoga epikondila i aduktornoga tuberkula femura, srednje udaljeno 9,5 mm distalno i naprijed od aduktornog tuberkula (24, 34, 37). S obzirom na potrebnu preciznost kod ispravnoga pozicioniranja femoralnoga tunela za vrijeme rekonstrukcije MPFL-a, Weber i sur. su u svom preglednom radu iz 2016. godine došli do zaključka kako određivanje mjesta femoralnoga tunela treba činiti uz pomoć okolnih anatomskih struktura, kontrolom izometrije presatka i dati konačnu potvrdu rendgenskim snimanjem uz poznate parametre, kako su zaključili Schottle i sur. (84, 115–117). Naime, Schottle i sur. su 2007. godine dokazali da se femoralno hvatište MPFL-a nalazi 1 mm naprijed od nastavka linije stražnjeg kortikalisa femura, 2,5 mm distalno od stražnjeg polazišta medijalnoga kondila femura i proksimalno od stražnjeg dijela Blumensaatove linije, gledano na profilnoj rendgenskoj snimci koljena kada su oba stražnja kondila femura u istoj ravnini (116).

Više istraživanja ukazalo je da loše postavljanje femoralnoga tunela kod rekonstrukcije MPFL-a može uzrokovati neizometriju presatka koja dovodi do labavosti presatka i u konačnici njegova ranoga propadanja ili, u suprotnom slučaju, ako je presadak previše zategnut – do prevelikih pritisnih sila na PF zglob i konačno artroze (84, 110, 114, 118, 119). Tako previše proksimalno postavljen femoralni tunel može uzrokovati labavost presatka u ekstenziji i preveliku napetost presatka u fleksiji koljena, što se klinički manifestira kao prednja koljenska bol i gubitak fleksije koljena. Štoviše, ponavljanje fleksije koljena može stanjiti presadak i dovesti do njegova ranog propadanja i posljedično ponovne lateralne nestabilnosti patele (118). Postavljanje femoralnog tunela previše distalno također ima loš klinički rezultat, manjak pune ekstenzije, zbog prevelike napetosti presatka u ekstenziji koljena (118).

Osim određivanja mjesta femoralnoga hvatišta, odnosno femoralnoga tunela kod rekonstrukcije MPFL-a veliku pozornost valja usmjeriti i na zategnutost presatka prilikom fiksacije. Tako Silanpaa i sur. naglašavaju da treba izbjeći prezatezanje korištenog presatka za sigurnost dobroga kliničkog poboljšanja nakon rekonstrukcije MPFL-a (120). Thanaut i Erasmus savjetuju da nakon zatezanja presatka, pomak patele u mediolateralnom smjeru mora biti jednak onome na zdravom koljenu, dok Fithian ističe kako nakon zatezanja presatka, lateralni pomak patele u fleksiji koljena od 30° treba biti između 7 i 9 mm (109, 118). Koh i Stewart u svom istraživanju tvrde da rekonstruirani MPFL treba dozvoliti 1 cm translacije patele lateralno kod pune ekstenzije koljena ili otprilike dva kvadranta lateralno sa čvrstim stopom (121).

Iako je rekonstrukcija MPFL-a tehnički zahtjevna operacija, posljednje istraživanje ishoda izolirane rekonstrukcije MPFL-a u odnosu na ponovljenu nestabilnost patele pokazalo je nisku stopu ponovljenih luksacija patele, ukupno 1,8 % (27/1504) operiranih bolesnika, što govori u prilog „sigurnosti“ navedene operacije (99). Ipak, rekonstrukcija MPFL-a ne uspijeva kod svakog bolesnika s ponovljenom luksacijom patele. Smatra se da rekonstrukcija MPFL-a nije uspješna ukoliko dođe do ponovne luksacije patele, ukoliko bolesnik ima izraženu prednju koljensku bol, ili ukoliko se ove dvije smetnje javljaju udruženo. Zaključno se može reći da poznavanje i razumijevanje anatomije MPFL-a, oprezno postupanje sa slikovnim pretragama uz pridavanje više pažnje kliničkom nalazu u odnosu na radiološki nalaz, te primjena zdravog razuma kod izbora odgovarajuće operativne tehnike za svakog bolesnika, predstavlja ključne momente za uspjeh rekonstrukcije MPFL-a. Međutim, neminovno je da će povećani broj primarnih rekonstrukcija MPFL-a dovesti do sve većeg broja revizijskih zahvata u budućnosti, stoga već kod primarne rekonstrukcije MPFL-a treba voditi računa o raspoloživosti presadaka (122).

1.6 Autologni presadci kod rekonstrukcije medijalnoga patelofemoralnog ligamenta

Kod rekonstrukcije MPFL-a danas se znatno češće primjenjuje autologni presadak tkiva, a u literaturi se samo sporadično nalaze radovi u kojima se kao presadak upotrebljava homologni presadak ili umjetni materijal (99). Unatoč činjenici da se tijekom posljednjih petnaestak godina količina znanja o MPFL-u višestruko povećala, a vjerojatno zbog manjka velikih prospektivnih istraživanja, još uvijek se ne zna koji je presadak idealan za rekonstrukciju MPFL-a, niti koja je tehnika rekonstrukcije najbolja (112). Ipak, u nedavno objavljenom sustavnom pregledu i metaanalizi o utjecaju izvora presatka i konfiguraciji presatka na stupanj revizije i bolesnikovu procjenu ishoda nakon rekonstrukcije MPFL-a, Weinberger i sur. preporučili su činiti rekonstrukciju MPFL-a dvokrakom konfiguracijom presatka (112). Navedeno istraživanje ima uporište i u provedenim kadaveričnim istraživanjima koja su pokazala da je anatomsko hvatište MPFL-a na pateli lepezastog oblika i da se prostire na srednje 26 mm širine, pa tako presadak dvokrake konfiguracije fiksiran na pateli može preciznije nadomjestiti nativni MPFL (34, 112).

Do danas je opisano više vrsta autolognih presadaka za rekonstrukciju MPFL-a, a u današnje vrijeme upravo se autologni presadak tetive mišića gracilisa i/ili semitendinozusa najčešće upotrebljava kod rekonstrukcije MPFL-a (24, 123–128). Od drugih autolognih presadaka kod rekonstrukcije MPFL-a još su opisani tetiva velikog mišića primicača ili aduktora *magnusa* (lat. *musculus adductor magnus*), tetiva kvadricepsa, medijalni retinakul koljena, ligament patele i *fascia lata* (123, 125–128). Prikaz autolognih presadaka i autora koji su ih upotrebljavali pri rekonstrukciji MPFL-a dan je u tablici 1.2.

Tablica 1.2. Opisani autologni presadci kod rekonstrukcije MPFL-a.

Autor istraživanja	Godina istraživanja	Presadak
Haupt i Lorbach	2015.	<i>fascia lata</i>
Camanho i sur.	2007.	ligament patele
Cossey i Paterson	2005.	medijalni retinakul
Muneta i sur.	1999.	tetive semitendinozusa i gracilisa
Burks i Luker	1997.	tetiva kvadricepsa
Avikainen i sur.	1993.	tetiva aduktora <i>magnusa</i>

Presatke za rekonstrukciju MPFL-a moguće je uzeti s ozlijeđene noge bolesnika ili sa suprotne noge, a primjena svakog od ovih presadaka ima svoje prednosti, ali i moguće komplikacije.

Druga je mogućnost uzimanje presatka s kadavera, što opet nosi povećan rizik infekcije virusima i prionima te pojačanog imunološkog odgovora domaćina, uz činjenicu da su takvi presadci teško dostupni i skupi pa je samim time logično zašto su autologni presadci prvi izbor kod rekonstrukcije MPFL-a. Kako je ranije naznačeno, od svih autoloških presadaka, za rekonstrukciju MPFL-a najviše se primjenjuje presadak tetive gracilisa i/ili semitendinozusa te su isto tako opisane brojne operacijske tehnike koje upotrebljavaju ove presatke, a prvu su objavili Muneta i sur. 1999. godine (24, 124).

Postoje dva načina rekonstrukcije MPFL-a pomoću tetiva gracilisa i/ili semitendinozusa, a to su tzv. *dinamička* i *statička* rekonstrukcija. Kod *statičke* rekonstrukcije MPFL-a pomoću tetiva gracilisa i/ili semitendinozusa presadak se potpuno odvaja od svojih anatomskih hvatišta, dvostruko presavija te potom pričvrsti na patelu i femur na mjestima opisanih anatomskih hvatišta nativnog MPFL-a (24). *Dinamička* se rekonstrukcija u širem smislu može smatrati transpozicijom tetiva jer se tetiva odiže sa samo jednog hvatišta i prebacuje na anatomsko hvatište MPFL-a na pateli. Ovakav tip rekonstrukcije MPFL-a pomoću tetiva gracilisa i/ili semitendinozusa može se izvoditi dvojako. Prvo tako da se distalni dio tetive ne odvaja sa hvatišta na tibiji, već se tetiva samo presijeca proksimalno i potom se provuče kroz MCL te pričvrsti na anatomsko hvatište patele, kako su opisali Deie i sur. (129). Drugi je tip *dinamičke* rekonstrukcije MPFL-a pomoću tetiva gracilisa i/ili semitendinozusa, kako su opisali Ostermeier i sur., kad se tetiva odvaja na distalnom hvatištu, provuče kroz MCL i pričvrsti na medijalni rub patele na mjestu anatomskog hvatišta MPFL-a (130).

U nedavno provedenom istraživanju gdje su Becher i sur. uspoređivali *dinamičku* tehniku po Ostermeieru i *statičku* tehniku rekonstrukcije MPFL-a pomoću tetive gracilisa kod 30 bolesnika podijeljenih u dvije skupine, autori nisu prijavili značajniju razliku promatranu po Kujala, Tegner, Lysholm, ili VAS *score*-ovima te radiografskim parametrima, dok je samo jedan bolesnik iz *dinamičke* skupine imao ponovljenu subluksaciju kroz dvogodišnje praćenje (131). Međutim, danas se *statički* način rekonstrukcije MPFL-a pomoću tetiva gracilisa i/ili semitendinozusa puno više primjenjuje u odnosu na *dinamičku* rekonstrukciju MPFL-a pomoću istih tetiva (24, 99).

Kod uzimanja autološkog presatka tetiva mišića gracilisa i/ili semitendinozusa postoji rizik oštećenja živca safenusa, dok su Yasuda i sur. izvijestili kako je oslabljena snaga fleksije koljena u prva tri mjeseca nakon uzimanja tetiva (132, 133). Također, potrebno je istaknuti da

su dvostruko presavijeni presadci tetive gracilisa i semitendinozusa znatno jači i krući (eng. *stronger and stiffer*) od nativnog MPFL-a tako da su Beck i sur. nakon provedenog kadaveričnog istraživanja prijavili kako tehnički loše postavljen presadak ili previše zategnuti presadak može povećati retropatelarne sile medijalnog odjeljka PF zgloba i posljedično dovesti do degenerativnih promjena (134). U tom smislu, Sillanpaa i sur. smatraju da je ključ uspostave dobre stabilnosti patele i subjektivnog kliničkog poboljšanja kod bolesnika nakon rekonstrukcije MPFL-a izbjeći prezatezanje korištenog presatka (120).

Avikainen i sur. su 1993. godine opisali kiruršku tehniku koju su primijenili kod 13 bolesnika nakon primarne traumatske luksacije ili kronične nestabilnosti patele tako da su učinili tenodezu tetive aduktora *magnusa* za medijalni rub patele te time pojačali MPFL čije su puknute krajeve prethodno identificirali i zašili (123). Nastavno na opisanu tehniku, Sillanpaa i sur. su 2009. godine prikazali metodu u kojoj su za rekonstrukciju MPFL-a rabili presadak medijalne dvije trećine tetive aduktora *magnusa* tako što je tetiva na distalnom dijelu ostala na svom anatomskom hvatištu, dok se proksimalni kraj oduzete tetive pričvrstio za anatomsko hvatište MPFL-a na pateli (120). Komplikacije koje mogu nastati kada se kod rekonstrukcije MPFL-a kao autologni presadak upotrebljava tetiva aduktora *magnusa*, bilo u njenoj punoj širini, kako su opisali Avikainen i sur., ili kada se upotrebljavaju samo njene medijalne dvije trećine širine, kako su opisali Silanpaa i sur., prvenstveno su zbog blizine, oštećenje struktura aduktornoga kanala, odnosno bedrene arterije i vene, naročito ako je tetiva aduktora *magnusa* kraća od 10 cm potrebnih za dovoljnu duljinu presatka. Također, postoji rizik oštećenja živca safenusa i grane descendentne arterije koljena (120, 123, 135).

Jedna od proširenijih metoda rekonstrukcije MPFL-a primjena je autologne tetive kvadricepsa, a prvi su takvu tehniku opisali Burks i Luker 1997. godine kada su za presadak primijenili dio tetive kvadricepsa i koštani blok patele koji bi potom fiksirali za femur, a slobodni dio tetive kvadricepsa pričvrstili u tunel na pateli (124). Njihovu su tehniku modificirali Steensen i sur. tako što su za rekonstrukciju MPFL-a primijenili samo gornji (površinski) sloj tetive kvadricepsa i to tako da bude širok između 10 i 12 mm, a dugačak oko 10 cm, ostavljajući pritom tetivu vezanu za patelu, a slobodni bi proksimalni dio tetive pričvrstili na anatomsko hvatište MPFL-a na femuru (136). Popularizaciju i tehničko usavršavanje ove tehnike rekonstrukcije MPFL-a učinila je potom grupa autora okupljena oko Finka C. tako da su u najnovijem istraživanju prijavili dobre kliničke, funkcionalne i subjektivne rezultate u skupini od 38 koljena operiranih minimalno invazivnom tehnikom rekonstrukcije MPFL-a primjenom

površinskog sloja kvadricepsa kao presadaka, a samu tehniku proglasili sigurnom i učinkovitom nakon dvije godine praćenja (137). Međutim, potencijalni nedostatak ove metode oslabljena je snaga kvadricepsa, kako su opisali Adams i sur. u svom kadaveričnom istraživanju (138). Naime, autori su prijavili smanjene rastezne čvrstoće kvadricepsa za jednu trećinu, nakon oduzimanja 10 mm širokog i 7 mm debelog presatka središnjeg dijela tetive kvadricepsa (138).

Cossey i Paterson su 2005. godine u svom radu napravili rekonstrukciju MPFL-a upotrebljavajući tračak medijalnoga retinakula koljena kao presatka i objavili dobre rezultate kod 21 operiranog koljena nakon gotovo dvije godine praćenja. Opisana kirurška tehnika upotrebljava tračak medijalnoga retinakula koji se uzdužno uzme i potom se postavi u anatomskom smjeru MPFL-a i pričvrsti za medijalni rub patele i periost uz medijalni epikondil femura (126). Iako su autori objavili dobre rezultate, operiranim bolesnicima u istraživanju je, uz rekonstrukciju MPFL-a, rađena medijalizacija TT-a i opuštanje lateralnog retinakula, tako da se dobri rezultati ne mogu pripisati samo rekonstrukciji MPFL-a (126). Štoviše, čini se logičnim da strukture koje se žele pojačati (medijalne strukture koljena) ne mogu istovremeno biti i donorske strukture za presadak jer je neminovno da se uzimanjem dijela pojedine strukture ta ista struktura oslabljuje pa se ne može očekivati dobar rezultat.

Camanho i sur. su 2007. godine opisali rekonstrukciju MPFL-a pomoću autologne medijalne trećine ligamenta patele pri čemu su presadak odignuli s distalnog hvatišta, zatim proksimalno uzdužno odvojili ligament patele s periostom patele do, po prilici, razine proksimalne trećine patele, zarotirali presadak i potom ga fiksirali na anatomsko hvatište MPFL-a na femuru (127). Ovom tehnikom autori su objavili ohrabrujuće rezultate kod 25 operiranih koljena, bez novih luksacija u gotovo dvije godine praćenja (127). Međutim, primjenom medijalne trećine patelarnoga ligamenta kod rekonstrukcije MPFL-a, kako su opisali Camanho i sur. može se uzrokovati bol na mjestu uzimanja presatka, slabljenje ili ruptura ekstenzornog aparata koljena te postoji mogućnost ozljede infrapatelarne grane živca safenusa (127, 139). Štoviše, kako su prijavili Adams i sur. u svom kadaveričnom istraživanju, uzimanjem presatka ligamenta patele kompromitira se ekstenzorni aparat koljena još i više od uzimanja presatka srednje trećine tetive kvadricepsa (138).

Unatrag par godina Haupert i Lorbach prvi su primijenili autologni presadak široke ovojnice (lat. *fascia late*) kod rekonstrukcije MPFL-a (128). Iako su detaljno opisali operacijsku tehniku, pregledom literature ne mogu se pronaći rezultati kod operiranih bolesnika ovom tehnikom,

tako da se pouzdanost *fascie late* kao autolognog presatka kod rekonstrukcije MPFL-a još treba potvrditi dodatnim istraživanjima. Međutim, u opisu operacijske tehnike i primjene autolognog presatka *fascie late* kod rekonstrukcije MPFL-a navedeno je više prednosti. Primjerice, presadak *fascie late* ima plosnati oblik i biomehanička svojstva slični nativnom MPFL-u te se uzima od struktura bez slabljenja sila koje sprječavaju lateralnu luksaciju patele (128, 140). Još jednom treba napomenuti kako u dostupnoj literaturi nema prijavljenih rezultata bolesnika operiranih primjenom autolognog presatka *fascie late* kod rekonstrukcije MPFL-a, tako da se klinička primjena ovog presatka još treba pokazati u budućnosti.

Kako je navedeno, postoje brojne mogućnosti za komplikacije vezane uz pojedini presadak, ali ipak treba istaknuti da su rezultati rekonstrukcije MPFL-a izvrsni i s vrlo malim brojem velikih komplikacija, kako su prijavili McNeilan i sur. u svom sustavnom preglednom istraživanju (99). Autori su uspoređivali pojedine presatke kod izolirane rekonstrukcije MPFL-a u odnosu na ponovljenu nestabilnost patele i bolesnikove subjektivne ishode operacije te su prijavili nisku stopu komplikacija. Stopa ponovljenih luksacija ukupno je bila 1,8 % (27/1504), od toga za autologne je presatke iznosila 1,9 % (26/1340), za homologne presatke 0 % (0/65) i za sintetske presatke 1,3 % (1/76). Ukupna stopa komplikacija za autologne presatke bila je 5,9 % (67/1130, s rasponom od 0 do 34,4 %), za homologne presatke 0 % (0/65) i za sintetske presatke 9,2 % (7/76, s rasponom od 5,6 do 13,3 %). Najčešće prijavljena komplikacija kod odraslih bio je prisutan strah bez nestabilnosti (1,8 %), zatim ukočeno koljeno (eng. *stiffness*) (1,1 %), bol na mjestu implantata (0,6 %) i prijelom patele (0,5 %). Od autolognih presadaka najviši postotak komplikacija bio je kod presatka tetive kvadricepsa 16,9 % (11/65), gdje su bolesnici uglavnom imali ukočenost i hipertrofični ožiljak, dok je kod primjene autolognoga presadaka semitendinozusa postotak komplikacija bio 4,8 % (31/645). Zaključno su autori prijavili jednaku uspješnost svih presadaka kod izolirane rekonstrukcije MPFL-a i ukupno nisku stopu ponovljene nestabilnosti. Međutim, napomenuli su da djeca i adolescenti te bolesnici operirani presatkom tetive aduktora imaju veću stopu ponovljene nestabilnosti. Konačno, izbor presatka kod rekonstrukcije MPFL-a autori prepuštaju odluci operatera temeljenoj na ranijim iskustvima i udobnosti izvođenja operativnog zahvata (99).

1.7 Mišić gracilis u rekonstruktivnoj kirurgiji

1.7.1 Anatomija i funkcija mišića gracilisa

Vitki mišić (lat. *musculus gracilis*), tanak je i smješten najviše medijalno u medijalnoj skupini bedrenih mišića. Ostali mišići medijalne skupine bedra su: grebenski mišić (lat. *musculus pectineus*), dugački mišić primicač (lat. *musculus adductor longus*), kratki mišić primicač (lat. *musculus adductor brevis*) i veliki mišić primicač (lat. *musculus adductor magnus*). Zajedničko djelovanje svih mišića medijalne skupine bedra adukcija je bedra. Nabrojani mišići lepazasto okružuju kuk i u prednjim su dijelovima mišićnog sklopa fleksori, a straga ekstenzori kuka (141). Međutim, treba napomenuti da je gracilis jedini dvozglobni mišić u ovoj skupini jer prelazi preko kuka i koljena te u zglobu kuka aducira bedro, a sudjeluje i u antefleksiji i rotaciji bedra prema vani. U koljenu mišić gracilis obavlja fleksiju i potpomaže rotaciju potkoljenice prema unutra kod flektiranog koljena (141, 142). Povijesno su anatomske škole nekada nazivale gracilis: *Custodes Virginitatis* (lat. *custos* = čuvar, zaštitnik; lat. *virginitas* = nevinost), zbog njegove funkcije približavanja koljena (143). Mišić gracilis proksimalno započinje tetivnom pločom s prednje strane donje grane preponske kosti, blizu preponske simfize i grane sjedne kosti, medijalno od mišića aduktora *magnusa* i *brevisa* te se mišićnim trbuhom spušta prema distalno niz medijalnu stranu natkoljenice (141, 142). Konačno, u svom distalnom dijelu mišićne niti gracilisa prelaze u dugu okruglu tetivu, koja silazi po medijalnom kondilu tibije i veže se na gornji dio njene medijalne strane, zajedno s tetivom krojačkog mišića ili sartoriusa (lat. *musculus sartorius*) i mišića semimitendinozusa čineći *guščju nogu* (lat. *pes anserinus*) (141).

Prema zadnjem anatomskom istraživanju koje su proveli Dziedzic i sur. na deset mišića gracilisa kod odraslih, trbuh je mišića bio širok 31,9 mm ($\pm 5,4$ std) i dugačak 343 mm ($\pm 5,1$ std) (142). U istom istraživanju, autori su opisali izrazito dugu distalnu tetivu s duljinom od 294 mm ($\pm 38,1$ std), uključujući skrivena vlakna tetive u mišićnom trbuhu pa do distalnog hvatišta. Tako, kad se oduzmu duljine dijela mišića gdje se preklapaju trbuh i tetiva, autori su izmjerili srednju duljinu cijelog gracilisa od 480 mm (142). Međutim, drugi su autori ustanovili znatno kraće dimenzije gracilisa (144). Primjerice, u nedavnom kadaveričnom istraživanju anatomije mišića gracilisa koje su proveli Kaur i sur. na 50 nogu indijske populacije pokazalo se da je srednja duljina trbuha mišića gracilisa 29,5 cm (± 3 std), dok je srednja duljina distalne tetive 15,2 cm ($\pm 2,5$ std) (144). Logično je zaključiti da razlike u duljini gracilisa dominantno ovise o antropometrijskim mjerama ispitivane populacije, stoga značajne razlike u

spomenutim istraživanjima nisu iznenađenje. Tako su Janssen i sur. nakon provedenog istraživanja na 725 bolesnika bijele rase kod kojih je rađena rekonstrukcija prednjeg križnog ligamenta prijavili da je srednja duljina autolognog tetivnog presatka gracilisa bila 27,7 cm ($\pm 3,0$ std) te da je duljina presatka u pozitivnoj korelaciji s visinom bolesnika (145).

Pozitivnu korelaciju visine čovjeka (duljine femura) s duljinom tetiva semitendinozusa i gracilisa, ali samo kod ženskih osoba, prijavili su Pichler i sur. u istraživanju provedenom na 136 nogu kod 93 kadavera srednje dobi od 71,5 godina (raspon od 49 do 92) (146). Srednja duljina tetive gracilisa u njihovu je istraživanju bila 232,5 mm ($\pm 31,43$ std), dok je srednji poprečni presjek od 7,92 mm² dobiven množenjem širine i debljine tetive mjerene pomičnim mjerilom na tetivno-mišićnom spoju. Srednju duljinu i srednji poprečni presjek dvostruko presavijene tetive gracilisa autori su označili kao duplo kraću, odnosno duplo širu u odnosu na mjere jednostruke tetive (146).

Detaljnija su istraživanja anatomije koljena pokazala da se tetive gracilisa i semitendinozusa nalaze između prvog i drugog sloja medijalne strane koljena prema Warrenu i Marshallu. Površnije, u prvom sloju nalazi se sartorius, dok je dublje u drugom sloju površinski dio MCL-a (33). Nekoliko dodatnih tračaka, obično 3 do 5, može se odvojiti od distalnog dijela tetive mišića gracilisa i vezati se na obližnje mišiće i fascije tako da na to treba obratiti pažnju prilikom uzimanja tetivnog presatka gracilisa, naročito ako postupak ne ide uhodanim načinom (147, 148).

Na samom hvatištu na anteromedijalnom dijelu tibije, u odnosu na tetivu semitendinozusa, tetiva gracilisa nalazi se proksimalnije, a u odnosu na tetivu sartoriusa distalnije (132). Kako su ustanovili LaPrade i sur. u svom istraživanju medijalne strane koljena na osam kadaveričnih koljena, srednja širina tetiva na *pes anserinusu* je 8 mm (raspon od 5,7 do 9,3 mm) za sartorius, zatim 8,4 mm (raspon od 6,2 do 11,4 mm) za gracilis i 11,3 mm (raspon od 7,5 do 15,8 mm) za semitendinosus (15). Živčana vlakna gracilis dobiva od prednje grane obturatornog živca (korjenovi L2-L4) u proksimalnoj trećini mišićnog trbuha, dok krvnu opskrbu dobiva segmentalno od vanjskih ogranaka femoralne arterije i ogranaka duboke bedrene arterije, uglavnom od bedrene cirkumfleksne arterije (lat. *arteria circumflexa femoris*) (141, 142, 149).

1.7.2 Mišić gracilis kao presadak u rekonstruktivnoj kirurgiji

Mišić gracilis jedan je od najviše korištenih mišića u rekonstruktivnoj kirurgiji zato što ima pouzdani vaskularni i živčani pedikl te je u usporedbi s koristi, morbiditet donorskog mjesta minimalna (150). Gracilis se može upotrijebiti, bilo kao presadak s pediklom, bilo kao slobodni mikrokirurški režanj (150). Prvi opis transplantacije gracilisa u literaturi objavili su Pickrell i sur. 1952. godine kada su primijenili gracilis za rekonstrukciju rektalnog sfinktera (151). U rekonstruktivnoj kirurgiji glave i vrata u današnje vrijeme, zbog tankog obujma, kontraktilne snage i pouzdane anatomije vaskularnog pedikla, slobodni režanj mišića gracilisa smatra se zlatnim standardom za facijalnu reanimaciju (150). Međutim, predmet ove disertacije istraživanje je mišića gracilisa, odnosno njegove distalne tetive kao autolognog presatka kod rekonstrukcije MPFL-a. Tako da svakako treba naznačiti da je autologni presadak tetive mišića gracilisa možda i najčešće korišteni autologni presadak kod rekonstrukcije i popravka ligamenata u ortopediji (24, 152). Tetiva se gracilisa, dakle, učestalo upotrebljava kao presadak kod rekonstrukcije raznih ligamenta jer se smatra da je njeno oduzimanje jednostavno i ne stvara značajan morbiditet donorskoga mjesta (132). Ipak, postojanje ranije spomenutih tračaka oko distalnog dijela tetive gracilisa, zatim postojanje adhezija ili aponeurotskih ekspanzija na *pes anserinusu* može povećati rizik ispravnog oduzimanja presatka tetiva hamstringsa, oštećenje presatka i u konačnici ugroziti kvalitetu same rekonstrukcije (147, 148, 153).

Detaljnim istraživanjem anatomije hvatišta tetiva mišića gracilisa i semitendinozusa na *pes anserinusu* koje su proveli Reina i sur. na 30 koljena pokazala su da postoji veća anatomska odstupanja adhezija ili tračaka uz tetivu gracilisa nego semitendinozusa. Tako gracilis nema tračke u 25 % slučajeva, a kad ih ima može ih biti do tri, dok semitendinozus uvijek ima jedan tračak, i u oko trećine slučajeva dva, ali nikad tri (153). Iz navedenog se može zaključiti da prilikom uzimanja presatka tetive gracilisa treba biti upoznat s mogućim anatomskim odstupanjima distalnog hvatišta na *pes anserinusu* s ciljem pripreme što kvalitetnijeg presatka i smanjenja mogućih komplikacija. Osim uobičajenih komplikacija vezanih za kiruršku ranu (hematom, dehiscijencija, infekcija, hipertrofični ožiljak), kod uzimanja presatka tetiva mišića gracilisa i semitendinozusa postoji mogućnost komplikacije u smislu oštećenja živca safenusa (132). Od drugih nedostataka, Yasuda i sur. izvijestili su kako je oslabljena snaga fleksije koljena u prva tri mjeseca nakon uzimanja tetiva gracilisa i semitendinozusa (133).

Međutim, prije tri su godine Konrath i sur. ustanovili bitno promijenjena svojstva gracilisa i semitendinozusa analizirajući njihove morfološke karakteristike i snagu po uzimanju tetiva prilikom rekonstrukcije prednjeg križnog ligamenta kod dvadeset bolesnika nakon dvogodišnjeg praćenja (154). Autori su sugerirali da promjene gracilisa i semitendinozusa mogu doprinijeti uočenom smanjenju snage fleksije operiranog koljena i dvije godine nakon operacije (154). Drugi su autori prijavili i smanjenje snage unutrašnje rotacije tibije dvije godine nakon uzimanja tetiva gracilisa i semitendinozusa kod rekonstrukcije prednjeg križnog ligamenta (155, 156). Zbog učestale primjene tetivnog presatka tetiva gracilisa i semitendinozusa s vremenom su počela istraživanja dijela mišića koji ostaje na donorskom mjestu, pa su tako Cross i sur. 1992. godine prvi opisali mogućnost regeneracije tetiva gracilisa i semitendinozusa nakon oduzimanja kod rekonstrukcije prednjeg križnog ligamenta (157). Iako se u ortopedskoj zajednici s oduševljenjem gledalo na mogućnost regeneracije tetiva mišića gracilisa i semitendinozusa nakon njihovog korištenja za presadak, u sustavnom pregledu literature Suijkerbuijk i sur. su 2015. godine zaključili da se tetive gracilisa i semitendinozusa zaista regeneriraju, ali ne kod svih bolesnika, već do 70 % operiranih, zbog puknuća prednjeg križnog ligamenta, te da im funkcija i snaga nisu jasne u potpunosti (158). Posljednje istraživanje Konratha i sur. također nije pokazalo regeneraciju svih tetiva gracilisa i semitendinozusa, već su autori ustanovili regeneraciju tetive semitendinozusa u 40 % sudionika istraživanja (8/20) i regeneraciju tetive gracilisa u 60 % sudionika istraživanja (12/20) (154). Ono što predstavlja svojevrsni izazov u modernoj ortopediji je kako prepoznati bolesnike kojima će se tetive gracilisa i semitendinozusa regenerirati, odnosno kako potaknuti regeneraciju tetiva kod svih bolesnika i time smanjiti posljedice na koljeno nakon njihovog uzimanja.

Kako je već spomenuto ranije u tekstu, najčešće primijenjeni tetivni presadci u ortopediji su presadak tetive gracilisa samostalno ili u kombinaciji s presatkom tetive semitendinozusa. Razlozi za to su dvojaki. Prvo, primjenjuju se kod rekonstrukcije prednjeg križnog ligamenta i MPFL-a, što su dosta česti zahvati u ortopediji (99, 152). Drugo, primjenjuju se na različitim lokalizacijama kod brojnih drugih rekonstrukcija, popravaka ligamenata i tetiva te povratka stabilnosti zglobova (24, 152, 159–176). U tablici 1.3 prikazane su anatomske lokalizacije i postupci gdje se primijenio autologni tetivni presadak mišića gracilisa samostalno ili uz autologni tetivni presadak mišića semitendinozusa.

Tablica 1.3. Ortopedski rekonstruktivni postupci gdje se primijenio autologni tetivni presadak mišića gracilisa; (ST - semitendinosus).

Regija	Postupak	Zajedno s presatkom tetive ST
Rame	Popravlak nestabilnosti sternoklavikularnog zgloba (159)	NE
Rame	Rekonstrukcija korakoklavikularnog ligamenta (160)	NE
Lakat	Popravlak distalne tetive tricepsa nadlaktice (161)	DA
Lakat	Rekonstrukcija ulnarnog kolateralnog ligamenta lakta (162)	NE
Kuk	Rekonstrukcija labruma acetabula (163)	NE
Koljeno	Popravlak kronične rupture tetive kvadricepsa (164)	DA
Koljeno	Rekonstrukcija medijalnog patelofemoralnog ligamenta (24)	NE
Koljeno	Rekonstrukcija medijalnog patelotibijalnog ligamenta (165)	NE
Koljeno	Rekonstrukcija lateralnog patelofemoralnog ligamenta (166)	NE
Koljeno	Rekonstrukcija prednjeg križnog ligamenta (152)	DA
Koljeno	Rekonstrukcija stražnjeg križnog ligamenta (167)	DA
Koljeno	Rekonstrukcija posterolateralnog ugla koljena (168)	DA
Koljeno	Rekonstrukcija anterolateralnog ligamenta (169)	NE
Koljeno	Rekonstrukcija ligamenta patele (170)	DA
Koljeno	Popravlak nestabilnosti gornjeg tibiofibularnog zgloba (171)	NE
Potkoljenica	Popravlak tetive <i>tibialis anteriora</i> (172)	NE
Gležanj	Popravlak gornjeg peronealnog retinakula (173)	NE
Gležanj	Rekonstrukcija lateralnih ligamenata gležnja (174)	NE
Gležanj	Rekonstrukcija kroničnih ruptura Ahilove tetive (175)	NE
Stopalo	Rekonstrukcija tetive <i>extensor hallucis longus</i> (176)	NE

1.7.3 Biomehanička svojstva tetivnog presatka mišića gracilisa

Kako je naznačeno ranije, autologni tetivni presadak gracilisa učestalo se primjenjuje kod rekonstrukcije ligamenata koljena pa stoga ne čudi da je tetiva mišića gracilisa ranije istraživana u biomehaničkim istraživanjima (99, 152, 177–179). U tablici 1.4 sažeto su prikazana biomehanička svojstva tetive gracilisa kao jednostrukog i dvostrukog presatka prema rezultatima dobivenim ispitivanjima raznih autora.

Noyes i sur. u svom radu iz 1984. godine ispitivali su mehanička svojstva presadaka za popravke i rekonstrukcije ligamenata oko koljena te su između ostalog testirali 17 uzoraka jednostrukih tetiva gracilisa kod donora srednje dobi od 26 godina (± 6 std), kada je dobivena maksimalna sila od 838 N (± 30 std) ne navodeći koji dio tetive je bio ispitivan (177). Međutim, autori svjesni dobivenih visokih vrijednosti maksimalne sile ispitivanih presadaka u odnosu na literaturne vrijednosti, kao razlog navode mlađu dob ispitanika u odnosu na prijašnja istraživanja, ali i razlike u izboru prihvata uzoraka u kidalici za vrijeme ispitivanja. Ipak, preporučuju da prilikom prihvata uzorka treba paziti da ne dođe do njegovog klizanja ili drobljenja unutar čeljusti (177).

Zatim su Hamner i sur. 1999. godine ispitivali biomehanička svojstva jednostruko, dvostruko i četverostruko presavijenih tetiva hamstringsa dobivenih od 27 donora (10 donora samo od jedne noge) za upotrebu kod rekonstrukcije prednjeg križnog ligamenta (178). Autori su zaključili da 12 presadaka dvostruko presavijenih tetiva gracilisa ima 185 % više vrijednosti maksimalne sile i 210 % više vrijednosti krutosti od presatka jednostruke tetive uzetog sa suprotne noge, odnosno 1550 N (± 428 std) i 336 N/mm (± 141). Srednja dob donora kod ispitivanih uzoraka bila je 80 godina (raspon od 70 do 102) (178). Međutim, autori navode da su ispitivali samo uzorke s distalnoga dijela tetive duljine 30 mm, što dakle, ne odgovara biomehaničkim svojstvima presatka dvostruko presavijenih cijelih tetiva gracilisa (178).

U nedavnom kadaveričnom istraživanju biomehaničkih svojstva anterolateralnog ligamenta koljena i njegovih presadaka na 13 uzoraka srednje dobi od 54 godine, Wytrykowski i sur. su ustanovili da je srednji promjer dvostruko presavijene tetive gracilisa 3,2 mm ($\pm 0,3$ std, raspon od 2,6 do 3,8) (179). U istom istraživanju presadak dvostruko presavijenih tetiva gracilisa imao je srednje vrijednosti maksimalne sile 200,7 N ($\pm 48,7$ std) i krutosti 131,7 N/mm ($\pm 43,7$ std) (179).

Navedena istraživanja biomehaničkih svojstava tetive gracilisa pokazuju zaista velika odstupanja u rezultatima maksimalne sile presatka (177–179). Rezultati ranijih istraživanja mogu se donekle usporediti (Noyes i sur. 1984; 838 N (± 30 std) za presadak jednostruke tetive gracilisa i Hamner i sur. 1999; 1550 N (± 428 std) za presadak dvostruko presavijenih tetiva gracilisa), uzimajući u obzir tvrdnje Sajovica i sur. koji su došli do zaključka da udvostručavanje tetivnog presatka povisuje njegovu maksimalnu silu za dvostruko (178, 180). Međutim, rezultati Wytrykowskog i sur. su i nekoliko puta manji od rezultata u ostaloj dostupnoj literaturi, te ne postoji objašnjenje za to (179). Stoga, postoji potreba za dodatnim biomehaničkim istraživanjima tetive gracilisa kako bi se mogla što ispravnije upotrijebiti kod rekonstrukcije ligamenata u budućnosti.

Tablica 1.4. Prikaz biomehaničkih istraživanja tetive mišića gracilisa.

Autor	Godina istraživanja	Broj donora	Srednja dob donora±std, godine	Raspodjela donora po spolu, M/Ž	Broj tetiva	Tip uzorka	Broj uzoraka	Srednji poprečni presjek±std, mm ²	Srednja maksimalna sila±std, N	Krutost±std, N/mm	Rastezna čvrstoća±std, N/mm ²
Wytrykowski i sur.	2016.	13	54(37-70)*	6/7	13	Presadak dvostruko presavijenih tetiva	13	NP	200,7±48,7	131,7±43,7	NP
Hamner i sur.	1999.	12	80(70-102)*	NP	12	Presadak dvostruko presavijenih tetiva	12	16,3±3,0	1550±428	336±141	86,6 ±19,1
		5	53(37-88)*	NP	5	Presadak dvostruko presavijenih tetiva	5	20,5±3,5	1550±369	370±108	77,9±25,6
Noyes i sur.	1984.	18	26±6	14/4	17	Jednostruka tetiva	17	7,6±0,2	838±30	170,9±11,0	111,5±4,5

*raspon godina, NP = nije primjenjiv

1.8 Mišić plantaris u rekonstruktivnoj kirurgiji

1.8.1 Evolucija i anatomija mišića plantarisa

Tabanski ili plantarni mišić (lat. *musculus plantaris*) mali je vretenasti mišić potkoljenice karakterističan zbog disproporcionalno kratkog mišićnog trbuha i jako vitke i dugačke tetive. Proksimalno je smješten između mišića gastroknemijusa i popliteusa, dok se distalno nalazi između gastroknemijusa i soleusa (141). Mišić plantaris (MP) topografski pripada površinskom sloju mišića stražnjeg odjeljka potkoljenice. Prema nekim autorima, MP samostalan je mišić, dok drugi opisuju MP s mišićima gastroknemijusom i soleusom koji zajedno čine mišić triceps potkoljenice (lat. *musculus triceps surae*) (141, 181–183). Štoviše, neki anatomske i embriolozi smatraju MP derivatom dubljeg dijela lateralne glave gastroknemijusa ili kao treću glavu gastroknemijusa (lat. *gastrocnemius tertius*) (184). Međutim, istraživanja inervacije MP-a pokazuju da bi plantaris mogao biti derivat *anlagea* (eng. *anlage*, u biologiji naziv za početno grupiranje embrionalnih stanica iz kojih se razvija dio ili organ) dubokih stražnjih mišića potkoljenice (183).

Promatranjem cijelog evolucijskog procesa vertikalizacije ljudskog roda, zatim proučavanjem anatomske i funkcionalne razlike među vrstama te konačno proučavanjem anatomske polazišta i hvatišta MP-a i njegova karakteristična izgleda kod čovjeka, u literaturi je prijavljeno nekoliko teorija evolucijskog razvoja MP-a (185). Tako se u 19. stoljeću vjerovalo kako je zbog usvajanja uspravnog stava čovjeka MP postao rudimentaran zato što je njegovo distalno hvatište s plantarne aponeuroze migriralo na petnu kost (186). Za razliku od ljudi gdje se MP smatra vestigijalnim mišićem jer je ljudsko stopalo postalo jedini čovjekov organ oslonca, distalno hvatište MP-a se kod nekih sisavaca, primata ili američkog mrkog medvjeda nalazi na plantarnoj aponeurozi pa tako kod njih MP ima funkciju i pomaže kod hvata stopalom (187–189). Naime, kroz proces evolucije čovjeka stopalo dolazi u kontakt s podlogom te plantarna aponeuroza postupno razvija hvatište na donjoj strani petne kosti, dok mišićni dio plantarne aponeuroze na potkoljenici regredira (188). Anatomske 19. st navode kako se kroz razvoj tubera petne kosti tetiva MP-a odvaja od plantarne aponeuroze i pomiče prema kranijalno na novo nestalno hvatište, dok današnja literatura to upravo opisuje kroz veliku promjenjivost distalnog hvatišta tetive MP-a (188, 190, 191).

Ukoliko je uredno razvijen, MP ima polazište, odnosno proksimalno hvatište na lateralnoj suprakondilarnoj liniji femura, proksimalno i medijalno od hvatišta lateralne glave

gastroknemijusa i djelomično s kosog popliteanog ligamenta (192, 193). Druga, u literaturi opisana polazišta su: donji dio *lineae asperae*, fascija mišića popliteusa, fibula između hvatišta dugog pregibača palca i dugog peronealnog mišića, *linea soleusa* i mišić soleus (194, 195). Značajna anatomska odstupanja proksimalnog dijela MP-a prijavili su Freeman i sur. nakon provedenog istraživanja na 46 kadavera (196). Najznačajnije je kliničko zapažanje, prema autorima, to što je gotovo 11 % MP-a na proučavanim udovima imalo snažni vezivni tračak za lateralnu stranu patele, što ukazuje na uključenost MP-a u dinamiku PF-a zgloba i njegovu ulogu u bolnom PF sindromu (196).

Trbuh MP-a obično je dug 7 do 13 cm, ali u literaturi se mogu pronaći anatomska odstupanja u veličini i obliku MP-a, kao MP s dvije glave, jednim trbuhom i tetivom, te MP s dvije glave, dva trbuha i tetivom (149, 189, 194, 197, 198). Klinički značajno odstupanje MP-a prijavili su Kwon i sur. nakon što su na šest bolesnika operiranih zbog krvožilnih poteškoća opisali da previše medijalno i proksimalno položen trbuh MP-a u forsiranoj plantarnoj fleksiji stopala uzrokuje kompresivni sindrom poplitealne arterije (eng. *popliteal artery entrapment syndrome - PAES*) (199).

Od svog polazišta MP ide distalno i medijalno preko poplitealne udubine tako da se trbuh MP-a nalazi iza poplitealnog mišića i ispred lateralne glave gastroknemijusa, a tetivno-mišićni spoj obično u visini polazišta mišića soleusa (192, 197). Dominantno se tetiva MP-a nastavlja s medijalne strane trbuha mišića i ide prema dolje između medijalne glave mišića gastroknemijusa i soleusa (200). Tetiva MP-a iznimno je dugačka, tanka, spljoštena i proporcionalna je duljini tibije. Uobičajena duljina je tri – četiri puta veća od duljine trbuha MP te se smatra najduljom tetivom ljudskog tijela (197). Tetiva MP-a ima dva zanimljiva svojstva. Prvo, tetivne niti se ne rotiraju kroz tetivu što omogućava njeno lakše uzdužno razdvajanje i drugo, možda još neobičnije svojstvo, mogućnost je rastezanja tetive u širinu do čak 5 cm bez puknuća te nakon uzdužnog istežanja povratak u izvorni oblik (197, 201). U svom kadaveričnom istraživanju dostupnosti presatka tetive MP-a provedenom na 46 tijela bijelaca, od toga 23 muškog i 23 ženskog spola, Jakubietz i sur. su prijavili srednju duljinu pronađenih tetiva na lijevoj nozi od 24,7 cm ($\pm 12,4$ std) i 25,9 cm ($\pm 11,5$ std) na desnoj nozi mjereći samo tetivni dio. Isto tako, zabilježili su srednji promjer svake tetive MP-a lijevo 2,3 mm ($\pm 1,1$ std) i desno 1,9 mm ($\pm 1,0$ std) mjereno 2 cm od oba kraja tetive (202). Zbog velike duljine i tankog oblika tetive MP-a neiskusni studenti medicine za vrijeme anatomske disekcije potkoljenice mogu se zabuniti i pogriješiti te tetivu proglasiti živcem, pa su neki autori predložili neformalne

nazive za MP, kao *živac početnika* (eng. *freshman's nerve*) ili *živac budala* (eng. *fool's nerve*) (149).

U distalnoj trećini potkoljenice tetiva MP-a uglavnom ide uz medijalnu stranu Ahilove tetive do svog hvatišta na petnu kost (lat. *os calcaneus*). Međutim, kao što je rečeno ranije, hvatište tetive MP-a nije stalno i podložno je promjenama pa su tako u literaturi do sada opisana hvatišta tetive MP-a za sve susjedne strukture kuda prolazi (188). Dosad opisana distalna hvatišta tetive MP-a su: fascija između trbuha gastroknemijusa i soleusa, fleksorni retinakul stopala, medijalni rub Ahilove tetive, dorzomedijalni dio hvatišta Ahilove tetive za petnu kost, gornja i prednja strana tubera petne kosti, retrokalkanearna burza, unutrašnji dio lacinijatnog ligamenta, gornja površina petne kosti, vezivno tkivo ispred Ahilove tetive te plantarna fascija (185, 188, 191, 203). Veliko anatomsko istraživanje koje su 1943. godine proveli Dasler i Anson na 750 donjih udova ljudi pokazalo je četiri najčešća distalna hvatišta tetive MP-a. Kod tipa I distalnog hvatišta MP-a, koji je bio najučestaliji i nalazio se u 48 % slučajeva, tetiva MP-a imala je kratko hvatište u obliku jedra na medijalni rub tubera petne kosti. Tip II nalazio se u 32 % slučajeva i hvatište je bilo na prednjem rubu tubera petne kosti, 0,5 do 2,5 cm ispred Ahilove tetive te je pridržavala prednji zid retrokalkanearne burze. Tip III je bio zastupljen u 15 % slučajeva i tetiva MP-a široko se hvatala uz medijalni i dorzalni rub hvatišta Ahilove tetive za petnu kost. Konačno, najmanje učestali tip IV nalazio se na 5 % udova te se tetiva MP-a hvatala na medijalnu stranu Ahilove tetive, 1 do 16 cm proksimalno od hvatišta Ahilove tetive za petnu kost. Osim toga, autori su naznačili da nerazvijeni MP ili njegova tetiva na jednoj strani tijela ukazuju na identično stanje na suprotnoj nozi (188). Međutim, prema Harveyu i sur., ako se MP ne pronađe na promatranoj nozi, ipak postoji 1/3 šanse da se on nalazi na suprotnoj nozi (204). Istraživanja dostupnosti MP-a provedena na odrasloj populaciji ukazuju da on nedostaje u 6,7 % do 19 % udova pa su neki autori zaključili da je MP nerazvijen i rudimentaran mišić (188, 203–206). Isto tako su Desdicioglu i sur. nakon anatomske disekcije 102 noge fetusa prijavili obostrani nedostatak MP-a u 15,6 % slučajeva i jednostrani u 6,9 % slučajeva (207). Međutim, za razliku od prethodno navedenih zapažanja, druga anatomska istraživanja pronašla su MP u 98 % do 100 % udova (191, 208). Zaključno se ne može do kraja jasno utvrditi je li MP rudimentaran mišić ili nije te će u budućnosti biti potrebno provoditi dodatna istraživanja da se točno utvrdi njegova postojanost (185).

1.8.2 Fiziologija mišića plantarisa

Dva su izvora krvne opskrbe MP-a. Površinski sloj mišića dobiva krvnu opskrbu iz lateralne suralne i poplitealne arterije, a duboki sloj dobiva krvnu opskrbu iz gornje lateralne arterije koljena (197). Stražnja tibijalna arterija opskrbljuje tetivu MP-a (209, 210). Isto kao mišić soleus i gastroknemijus, MP inervira tibijalni živac (korjenovi S1 i S2).

S biomehaničkog gledišta, MP je dvozglojni mišić koji doprinosi fleksiji koljena i plantarnoj fleksiji gležnja (211). Kako gastroknemijus kao značajno veći i jači mišić od MP-a sudjeluje u istim pokretima koljena i gležnja, smatra se da je doprinos MP-a kod fleksije koljena i plantarne fleksije gležnja neznatan (npr. MP doprinosi srednje 0,7 % snage plantarne fleksije gležnja) (182, 212). Elektromiografski (EMG), MP je najaktivniji kod plantarne fleksije gležnja kada je koljeno u punoj ekstenziji. Umjerena zabilježena EMG aktivnost MP-a za vrijeme hoda i penjanja po stepenicama ukazuje da MP pomaže funkciji koljena kod opterećenja dok se istovremeno aktivnost MP-a smanjuje povećanjem fleksije koljena, vjerojatno zbog njegove mehaničke nedostatnosti (211). Međutim, vjeruje se da MP ima izraženu proprioceptivnu ulogu zbog povišene gustoće mišićnih vretena (MP 3,7 mišićnih vretena po gramu; gastroknemijus i soleus 0,67 mišićnih vretena po gramu; omjer MP : gastroknemijus : soleus je 5 : 5 : 1). Naime, slanjem aferentnih informacija o položaju stopala središnjem živčanom sustavu, MP zapravo pomaže aktivnosti jačih plantarnih fleksora gležnja (149, 182, 213). Tako Menton smatra MP više osjetilnim organom (kineziološki monitor), a manje klasičnim mišićem (181).

Freeman i sur. nagađaju da MP stabilizira koljeno te da nedostatak MP-a može povećati rotacijsku nestabilnost i slabost koljena na početku fleksije čime se povećava mogućnost za ozljedu koljena (196). Slične tvrdnje navode Joshi i sur. opisujući kako nedostatak MP-a može povećati rizik ozljede ligamenata koljena (214). Međutim, obje istraživačke skupine (Freeman i sur. 2008; Joshi i sur. 2014) kod iskazanih se stavova vezanih za ozljedu koljena kod nedostatka MP-a oslanjaju na istraživanje Warda i Powersa iz 2004. godine gdje biomehanika MP-a uopće nije istraživana (196, 214, 215). Stoga, stavove navedenih istraživačkih skupina treba interpretirati s određenim oprezom (185).

1.8.3 Klinički značaj mišića plantarisa

1.8.3.1 Puknuće mišića plantarisa

Puknuće MP-a prvi je opisao Powell 1883. godine i to kao uzrok teniske potkoljenice (eng. *tennis leg*) (216). Međutim, s vremenom je ispravna dijagnoza teniske potkoljenice postala predmetom kontroverzi u literaturi. Stoga se danas vjeruje kako je uzrok teniske potkoljenice puknuće medijalne glave gastroknemijusa, a ne ozljeda MP-a (193). Samo puknuće MP-a danas je prepoznato kao zasebni klinički entitet sa sve više dokaza u znanstvenoj literaturi (217). Istovremeno su izolirana puknuća MP-a i tetive MP-a prijavljivani prilično rijetko, uglavnom sporadično (218, 219). Pollock i sur. su 2016. godine retrospektivno istraživali ozljede MP-a kod sportaša u Velikoj Britaniji i ustanovili godišnju incidenciju novih ozljeda MP-a od 3,9 % do 9,3 % kod vrhunskih atletičara. Stoga se prema rezultatima ovog istraživanja, smatra da ozljede MP-a ranije možda nisu bile dovoljno prepoznate (217).

Puknuće MP-a obično se dogodi bez određene traume u podlozi, odnosno indirektnim mehanizmom (220). Najčešće se puknuće MP-a dogodi kod trčanja i skakanja kada je stopalo u dorzifleksiji, a koljeno u punoj ekstenziji. Naime, tada je MP pod ekscentričnim opterećenjem jer je istovremeno u situaciji aktivne kontrakcije i pasivnog istezanja (182, 218, 221). Prema Bianchiu i sur. puknuća MP-a najčešće se događaju na razini tetivno-mišićnog spoja (218). Međutim, Helms i sur. prijavili su manju učestalost potpunog puknuća MP-a na tetivno-mišićnom spoju, ali su naglasili da 2/3 bolesnika s ozljedom MP-a ima pridruženo puknuće prednjeg križnog ligamenta (192). Pored toga, drugi su autori prijavili puknuća tetive MP-a u središnjem dijelu, uglavnom s pridruženim puknućem Ahilove tetive, a rijetko samostalno (218, 219).

Kod sumnje na ozljedu MP-a dijagnostičku obradu treba započeti kliničkim pregledom. Treba raditi palpaciju trbuha MP-a u poplitealnoj udubini kada je bolesnik u položaju na truhu s koljenom savijenim u položaju od 90°. Jedna ruka ispitivača pruža otpor aktivnoj plantarnoj fleksiji gležnja, dok se drugom rukom palpira mišić u poplitealnoj udubini medijalno i proksimalno od lateralne glave gastroknemijusa (222). Bolnost kod palpacije, prisutnost otekline potkoljenice i bol uzrokovana pasivnom dorzifleksijom gležnja ukazuju na ozljedu MP-a (182).

Vrlo brza, jeftina i pouzdana metoda određivanja razlike između puknuća MP-a i gastroknemijusa upotreba je ultrazvuka, zajedno s kliničkim pregledom (220). Kako su simptomi kod samostalnog puknuća MP-a puno blaži u usporedbi s istegnućem i puknućem gastroknemijusa ili soleusa, bolesnici sa samostalnim puknućem MP-a nakon obavljenog konzervativnog liječenja mogu se brže oporaviti i vratiti na prijašnju razinu aktivnosti, obično nakon tri tjedna (219, 220, 223). Budući da MP ima veliku gustoću mišićnih vretena, rehabilitaciju nakon ozljede treba usmjeriti na proprioceptivne vježbe (223). Kao i kod većine puknuća mišića potkoljenice, puknuće MP-a može se klinički prezentirati kao medicinska hitnoća. Zbog krvarenja i otekline može nastati sindrom fascijalnog odjeljka, što treba prepoznati i liječiti na vrijeme (223). Isto tako, druge smetnje u regiji potkoljenice, kao npr. duboka venska tromboza, puknuće Backerove ciste ili tumor treba znati razlikovati od puknuća MP-a (223).

1.8.3.2 Uloga tetive mišića plantarisa u neinsercijskoj tendinopatiji Ahilove tetive

Tendinopatija Ahilove tetive predstavlja ozljedu prenaprezanja lokomotornoga sustava i očituje se bolnošću i oteklinom u Ahilovoj tetivi i/ili oko nje (224). U slučaju neinsercijske tendinopatije, patološke se promjene nalaze u i/ili oko tetive, 2 do 7 cm proksimalno od njenog hvatišta za petnu kost (225). Kao što je ranije opisano, tetiva MP-a u jako je bliskom odnosu s Ahilovom tetivom te joj ponekad služi i kao distalno hvatište (191). Tako ne čudi što postoji značajan utjecaj tetive MP-a na patogenezu neinsercijske tendinopatije Ahilove tetive, kao što su pokazala neka anatomska, histološka i klinička istraživanja (191, 226, 227). Smatra se da adhezija – prijanjanje ili prihvat (eng. *intussusception*) dobro inerviranog paratendinoznog tkiva plantarisa za Ahilovu tetivu može uzrokovati značajnu lokalnu bolnost (228, 229). Iako postoji dovoljno dokaza da odstranjenje zadebljane tetive MP-a može imati pozitivan učinak na strukturu Ahilove tetive i unatoč značajnom napretku u istraživanju, patogeneza neinsercijske tendinopatije Ahilove tetive još nije do kraja razjašnjena (230, 231).

1.8.4 Mišić plantaris kao presadak u rekonstruktivnoj kirurgiji

Devedeset godina unatrag razne kirurške struke prepoznale su korisnost MP-a, točnije upotrebu njegove tetive kao slobodnog tetivnog presatka kod raznih rekonstruktivnih postupaka (232, 233). Glavni razlog učestale primjene presatka tetive MP-a jednostavna je tehnika uzimanja i izostanak morbiditeta donorskog mjesta (234). Tetiva MP-a može se uzeti, relativno sigurno, proksimalnim i distalnim pristupom. Primjenjujući proksimalni pristup, tetiva MP-a uzima se kroz mali kožni rez oko 30 cm proksimalno od medijalnog maleola. Nakon što se presiječe

fascija, tupom se preparacijom između medijalne glave gastroknemijusa i soleusa prikaže tetiva MP-a te se upotrebom posebnog kirurškog instrumenta za uzimanje tetiva (eng. *tendon stripper*), tetiva uzme s distalnog hvatišta (234). Kod primjene distalnog pristupa treba napraviti mali kožni rez uz medijalni rub hvatišta Ahilove tetive za tuber petne kosti. Tupim prepariranjem treba prikazati tetivu MP-a i potom je odignuti od hvatišta te uzeti upotrebljavajući kirurški instrument za uzimanje tetiva koji se potisne prema proksimalno u smjeru poplitealne udubine i potom rotira da se tetiva presiječe. Međutim, kod distalnog pristupa uzimanja presatka tetive MP-a moguća je pojava sindroma fascijalnog odjeljka potkoljenice, kako su prijavili Taras i sur. (235). Zbog navedenog, ali i zbog opisanih anatomskih varijacija distalnog hvatišta MP-a u regiji gležnja, danas se preporučuje uzimati tetivu MP-a proksimalnim pristupom. Isto se tako proksimalni način uzimanja tetive MP-a pokazao kao manje invazivan i s minimalnim posljedicama (234). Do danas su u literaturi opisane razne primjene presatka tetive MP-a (201, 202, 232–234, 236–242). Tablica 1.5 prikazuje anatomske lokalizacije i navodi postupke kada se koristio autologni tetivni presadak MP-a.

Tablica 1.5. Rekonstruktivni postupci gdje se primijenio autologni tetivni presadak MP-a

Regija	Postupak
Glava	Plastične operacija na licu nakon paralize ličnog živca (236)
Rame	Rekonstrukcija korakoklavikularnog ligamenta (232)
Prsa	Stabilizacija stražnjeg sternoklavikularnog iščašenja (237)
Podlaktica	Rekonstrukcija tetiva dubokih pregibača šake (202)
Šaka	Rekonstrukcija tetiva pregibača prstiju (238)
Trbuh	Popravak ingvinalne hernije (201)
Koljeno	Rekonstrukcija ligamenta patele (233)
Gležanj	Rekonstrukcija ligamenata gležnja (234, 239)
Gležanj	Rekonstrukcija peronealnog retinakula (240)
Gležanj	Popravak tetive dugog peroneusa (241)
Gležanj	Rekonstrukcija Ahilove tetive (242)

Shuhaiber je 2003. godine istaknuo mogućnost primjene tetive MP-a kod popravka srčanog zalistka, ekstrapolirajući argumente iz podataka o kirurgiji šake. No, prema dostupnoj literaturi ova operacija još nije učinjena (243).

1.8.5 Biomehanička svojstva tetivnog presatka mišića plantarisa

Kao što je navedeno ranije, autologni tetivni presadak MP-a se do sada višestruko upotrebljavao kod raznih popravaka i rekonstrukcija. Međutim, njegova biomehanička svojstva bila su predmetom istraživanja u svega nekoliko radova (244–247). Sažetak biomehaničkih istraživanja tetive MP-a prikazan je u tablici 1.6. Prvo biomehaničko istraživanje tetiva MP-a kod čovjeka učinili su Walker i sur. 1964. godine kada se prijavili preliminarne rezultate odnosa sila-produljenje i rezultate rastezne čvrstoće na ispitivanih 30 tetivnih uzoraka dobivenih od kadavera različite rase, dobi i uzroka smrti (244). Iako su testirani uzorci u ovom istraživanju bili jako heterogeni, u ovoj su disertaciji razmatrani rezultati biomehaničkih ispitivanja samo onih 14 uzorka koji su kod ispitivanja bili vlaženi te se nisu izvukli iz kidalice (kao rezultati koji su dobiveni na način sličan u usporednim istraživanjima objavljenim kasnije).

Kod istraživanja strukturnih mehaničkih svojstava prednjeg križnog ligamenta i autolognih presadaka za njegovu rekonstrukciju kod donora mlađe životne dobi, 27 godina (± 7 std), Zarzycki i sur. ustanovili su da 12 presadaka dvostruko presavijenih tetiva MP-a ima srednje 18 %, a 12 presadaka jednostrukih tetiva MP-a ima srednje 10 % čvrstoće prednjeg križnog ligamenta (245). Bohnsack i sur. proučavali su biomehanička svojstva učestalo upotrebljivanih autolognih presadaka koji se primjenjuju kod operativnog liječenja kronične lateralne nestabilnosti gležnja. U njihovu istraživanju, od svih jednostrukih testiranih presadaka, tetiva je MP-a imala najvišu rasteznu čvrstoću (naprezanje što ga izaziva maksimalna sila na početnu površinu poprečnog presjeka), dok je maksimalna sila bila slična kao kod prednjeg talofibularnog ligamenta (246). Nedavno su Jackson i sur. proučavali mehanička svojstva tetive MP-a i strukturalna svojstva dvostruko i četverostruko presavijenog uzorka tetive MP-a. U njihovu istraživanju, srednja rastezna čvrstoća četverostruko presavijenog uzorka tetive MP-a bila je viša od čvrstoće nativnog prednjeg talofibularnog ligamenta, pa su autori zaključili da četverostruko presavijeni uzorak tetive MP-a može biti pouzdan presadak kod rekonstrukcije ligamenata gležnja. Iako se krutost (eng. *stiffness*) uzorka povišala s brojem tetivnih tračaka, promjene nisu bile proporcionalne broju tetivnih tračaka (247).

U svim do sada provedenim istraživanjima, tetive i tetivni uzorci nisu bili testirani na potpuno isti način, nego na sličan, što može predstavljati ograničenja kod usporedbe rezultata i njihove interpretacije. Primjerice, istraživanja Walkera i sur. i Jacksona i sur. prijavila su ispitivanje tetivnih uzoraka, dok su Zarzycki i sur. i Bohnsack i sur. prijavili biomehaničko ispitivanje cijelih tetiva (244–247). Međutim, treba napomenuti da je u istraživanjima Walkera i sur.,

Zarzyckija i sur. i Bohnsacka i sur. presadak jednostruke cijele tetive MP-a ili samo uzorak jednostruke tetive MP-a pokazao usporedive vrijednosti srednje maksimalne sile. Tako je srednja maksimalna sila presatka jednostrukog uzorka ili tetive MP-a dobivena u radu Walkera i sur. bila 165,3 N (raspon od 123,4 do 245,9), Zarzyckija i sur. 161,5 N ($\pm 24,4$ std) i Bohnsacka i sur. 196,9 N (raspon od 244 do 246).

Proučavanjem dosadašnjih biomehaničkih istraživanja na ljudskim tetivama MP-a pokazuje značajnu proturječnost kod iskazivanja mjernih jedinica za rasteznu čvrstoću (eng. *tensile strength*), maksimalnu silu (eng. *ultimate load*) i prekidnu silu (eng. *load at failure*). Naime, neki autori označavaju rasteznu čvrstoću uzorka tetive ili cijele tetive upotrebljavajući mjerne jedinice, N ili N/mm^2 , dok drugi čak miješaju mjerne jedinice u istom istraživanju (npr. Bohnsack i sur., 2002 i Jackson i sur., 2014) (246, 247). Međutim, za ispravno tumačenje biomehaničkih svojstava tetiva potrebno je naglasiti da su biomehanička svojstva kao rastezna čvrstoća, maksimalna sila i prekidna sila strogo definirani i poznati pojmovi već dulji niz godina (248, 249). Stoga, promatrajući navedena istraživanja, potrebna je upotreba normiziranih i dobro poznatih mjernih jedinica kod proučavanja biomehaničkih svojstava tetiva kako bi se izbjegla zabuna i dopustila usporedba objavljenih podataka različitih istraživačkih skupina.

Tablica 1.6. Prikaz biomehaničkih istraživanja tetive MP-a. Tablica preuzeta iz: Vlaić J, Josipović M, Bohaček I, Jelić M. The plantaris muscle: too important to be forgotten. A review of evolution, anatomy, clinical implications and biomechanical properties. J Sports Med Phys Fitness. 2019;59(5):839-845. (185).

Autor	Godina istraživanja	Broj donora	Srednja dob donora±std, godine	Distribucija donora po spolu, M/Ž	Broj tetiva	Tip uzorka	Broj uzoraka	Srednji poprečni presjek±std, mm ²	Srednja maksimalna sila±std, N	Krutost±std, N/mm	Rastezna čvrstoća±std, N/mm ²	Modul rasteznosti±std, N/mm ²	Prekidno istezanje±std, %
Jackson i sur.	2014.	30	66(43-89) [#]	13/17	35	Jednostruki dio tetive	14	3,9±1,8	NP	43,8±14,7	66,9±26,3	1271,8±622,2	3,7 ± 1,9
						Uzorak dvostruko presavijenih tetiva	5	3,8±2,5	NP	53,2±28,4	78,4±50,1	NP	NP
						Uzorak četverostruko presavijenih tetiva	26	10,9±4,1	NP	133,1±46,3	205,8±68,2	NP	NP
Bohnsack i sur.	2002.	13	43(19-61) [#]	5/8	NP	Jednostruka tetiva	NP	2,1±0,8	197,0	42,6±12,9	93,8±14,9	442±102,7	28,0±6,8
Zarzycki i sur.	1999.	32	27±7	M	24	Jednostruka tetiva	12	1,2±0,1	161,5±24,4	NP	NP	NP	19,4±1,9
						Presadak dvostruko presavijenih tetiva	12	2,3±0,2	294,3±40,9	NP	NP	NP	21,1±3,8
Walker i sur.	1964.	NP	NP	M i Ž	NP	Jednostruki vlaženi dio tetive koji je puknuo kod rastezanja prilikom ispitivanja	14	1,6*	NP	NP	97,9(73,1-146,9) [#]	NP	NP

*Vrijednosti sa zvjezdicom preračunate su iz imperijalnoga u metrički sustav. [#]Raspon. Kratice: M = muško, Ž = žensko, NP = nije primjenjiv

1.9 Prikaz problema i svrha rada

Problematika PF zgloba je među ortopedima odavno prepoznata kao značajni dio poteškoća vezanih za koljeno. Od ukupne patologije cijelog koljena, 20 do 40 % poremećaja otpada na PF zglob. Pretpostavlja se da je više razloga za ovako veliku učestalost PF poremećaja, a jedan od glavnih razloga nekongruentnost je građe samog PF zgloba. Upravo zbog karakterističnih odnosa između sastavnih dijelova zgloba, patele i trohleje femura, ali i mekih tkiva oko PF zgloba, patela je ponekad nestabilna (1, 2). Nestabilnost patele prema lateralno, odnosno kada ona „iskoči“ iz PF zgloba po prvi puta, naziva se primarna traumatska luksacija patele i predstavlja drugi najčešći uzrok traumatskog hemartrosa koljena s 2 do 3 % svih ozljeda koljena (61). U općoj populaciji primarna traumatska luksacija patele javlja se u prosjeku kod 5,8 na 100 000 osoba, a u dobnoj skupini između 10 i 17 godina kod 29 na 100 000 osoba (62). Nakon primarne traumatske luksacije patele nastane kompleksna ozljeda medijalnih struktura koljena, naročito puknuće MPFL-a u čak 94 do 100 % bolesnika (70–72). Zbog toga što pokidani MPFL cijeli tkivom lošije kvalitete, njegova su biomehanička svojstva promijenjena, što uglavnom rezultira pojavom nestabilnosti patele (79). Nestabilnost patele i njena ponovljena luksacija uzrok su značajnih morbiditeta na promatranom koljenu, kao što su osteohondralni prijelomi ili bol (62, 68, 69, 81–83).

U slučajevima kada je patela nestabilna te je potreban operacijski zahvat, vrlo je često indicirana rekonstrukcija MPFL-a, bilo kao samostalan zahvat, bilo kao dio nekog kompleksnijeg zahvata. Iako je rekonstrukcija MPFL-a danas odlično prihvaćena i jako popularna operativna metoda stabilizacije patele, još uvijek ne postoji tzv. zlatni standard rekonstrukcije MPFL-a (112). Međutim, prema preporuci Weinbergera i sur., a radi što bolje imitacije nativnog hvatišta MPFL-a na pateli, rekonstrukciju MPFL-a treba uvijek činiti dvokrakom konfiguracijom presatka (112).

Prilikom rekonstrukcije MPFL-a mogu se upotrebljavati autologni i homologni presadci i umjetni materijali, ali u današnje se vrijeme upravo autologni presadak tetive mišića gracilisa i/ili semitendinozusa najčešće upotrebljava (24, 99). Međutim, najčešće upotrebljavani autologni presadci imaju jedan zajednički nedostatak, a to je da se oduzimaju od struktura koje imaju važnu ulogu u biomehanici koljena. Isto tako, zbog ukupnog porasta broja rekonstrukcija ligamenata u ortopediji, raste i broj revizijskih zahvata, a broj autolognih presadaka ostaje ograničen. Stoga, postoji potreba za novim presatkom koji je lako dostupan, pribavljen je od

tkiva bolesnika, a ne narušava stabilnost i funkciju koljena te ima slična biomehanička svojstva kao nativni MPFL. Upravo ta potreba potaknula je ovo istraživanje.

MP mali je vretenasti mišić stražnje strane potkoljenice karakteriziran kratkim mišićnim trbuhom i najduljom tetivom ljudskog tijela (197). Međutim, MP nije konstantan i nemaju ga svi ljudi jednako razvijenog. Ranija istraživanja ukazala su da MP nedostaje na do 19 % udova, čime se postavlja pitanje njegove rudimentarnosti (206). Isto tako, s obzirom na to da je MP sinergist s mišićima gastroknemijusom i soleusom te doprinosi s 0,7 % srednje snage plantarnoj fleksiji gležnja, smatra se da je uloga MP-a kod fleksije koljena i plantarne fleksije gležnja neznatna (182, 212). Ipak, zbog povećane gustoće mišićnih vretena, vjeruje se da MP ima proprioceptivnu ulogu (149, 182, 213). Od ranije je tetiva MP-a korištena kao slobodni tetivni presadak kod raznih rekonstruktivnih postupaka, vjerojatno zbog jednostavne tehnike uzimanja i gotovo nikakva morbiditeta donorskog mjesta (232, 234). Međutim, iako često upotrebljavana kao autologni presadak, tetiva MP-a slabo se istraživala u biomehaničkom smislu (244–247). Isto tako, prema dostupnoj literaturi, presadak tetive MP-a do sada nije bio upotrebljavan u zahvatima rekonstrukcije MPFL-a.

Ovo istraživanje biomehaničkih svojstava tetive MP-a predstavlja značajnu nadogradnju na postojeće spoznaje o njenim biomehaničkim svojstvima. Prema dostupnoj literaturi, ovo je prvo usporedno istraživanje biomehaničkih svojstava tetiva mišića gracilisa i MP-a s konačnim ciljem korištenja tetive MP-a za rekonstrukciju MPFL-a. Očekivani znanstveni doprinos ovog istraživanja omogućiti je primjenu novog autolognog presatka kod rekonstrukcije MPFL-a dvostrukim presavijanjem tetive MP-a, bez dodatnog narušavanja biomehaničkih odnosa u ozlijeđenom koljenu. Osim toga, karakterizacijom biomehaničkih svojstava dvostruko presavijene tetive MP-a, trebao bi se proširiti izbor presadaka kod drugih rekonstruktivnih zahvata na koljenu. Ova metoda, osim što je potpuno nova, omogućuje čuvanje važnih struktura oko koljena bez dodatnog kompromitiranja biomehanike koljenskog zgloba.

2. HIPOTEZA

Hipoteza je ovog istraživanja:

Za rekonstrukciju medijalnog patelofemoralnog ligamenta koljena može se koristiti i presadak tetive mišića plantarisa te taj presadak ima usporediva biomehanička svojstva s presatkom tetive mišića gracilisa koji se danas najčešće rabi za taj zahvat.

3. CILJEVI ISTRAŽIVANJA

Glavni je cilj ovog istraživanja usporediti biomehanička svojstva presatka načinjenog od dvostruko presavijene tetive mišića plantarisa, koji će se koristiti za nadomjestak oštećenog MPFL-a, s biomehaničkim svojstvima dvostruko presavijene tetive mišića gracilisa čija su biomehanička svojstva adekvatna za rekonstrukciju MPFL-a.

Specifični su ciljevi ovog istraživanja:

- a) izmjeriti duljinu i debljinu tetiva mišića plantarisa i gracilisa na dobivenim uzorcima
- b) istražiti ima li presadak dvostruko presavijene tetive mišića plantarisa čvrstoću usporedivu sa čvrstoćom nativnog MPFL-a, prema podacima iz literature.

4. MATERIJALI I METODE

4.1 Mjesto istraživanja

Istraživanje je provedeno u Klinici za ortopediju Medicinskoga fakulteta Sveučilišta u Zagrebu i KBC-a Zagreb, u Zavodu za sudsku medicinu i kriminalistiku Medicinskoga fakulteta Sveučilišta u Zagrebu, zdravstvenim ustanovama u kojima se vršilo uzimanje organa u sklopu programa doniranja organa Ministarstva zdravstva RH (KBC Zagreb, KBC Sestre Milosrdnice, KBC Osijek, KB Dubrava i OB Zadar) te u Katedri za preradu polimera Fakulteta strojarstva i brodogradnje Sveučilišta u Zagrebu.

4.2 Etičko povjerenstvo

Etičko povjerenstvo Medicinskoga fakulteta Sveučilišta u Zagreb (predsjednik Povjerenstva prof. dr. sc. Boris Brkljačić) 21. je veljače 2014. godine zaključilo da je ovo istraživanje etički prihvatljivo. Etičko povjerenstvo Fakulteta strojarstva i brodogradnje Sveučilišta u Zagrebu, (predsjednik Povjerenstva doc. dr. sc. Nikša Dubreta) 21. je studenog 2012. godine prihvatilo etičku ispravnost ovog istraživanja.

4.3 Istraživački postupak i priprema preparata za analizu

Prvi dio istraživanja obuhvaćao je pribavljanje tetiva MP-a i tetiva mišića gracilisa s obje noge kadavera. Istraživanju se pristupilo na 18 kadavera, međutim kod dva kadavera nije se pronašla tetiva MP-a (kodni broj kadavera 0,42; pristupljeno u istraživanju 02.01.2018. godine u Zavodu za sudsku medicinu i kriminalistiku Medicinskoga fakulteta Sveučilišta u Zagrebu i kodni broj kadavera 0,51; pristupljeno u istraživanju 30.03.2018. godine u KBC-u Sestre milosrdnice), dok je kod jednog kadavera (kodni broj kadavera 0,37; pristupljeno u istraživanju 19.10.2017. godine u Zavodu za sudsku medicinu i kriminalistiku Medicinskoga fakulteta Sveučilišta u Zagrebu) tetiva mišića gracilisa bila kraća od 20 cm, što je bio ključni kriterij za izbor tetiva. U istraživanje su bili uključeni samo donori za koje je prethodno dobiven potpisani informirani pristanak obitelji, koji su u vrijeme smrti bili u dobi između 18 i 55 godina, a umrli su unutar dvadeset i četiri sata od mogućnosti pribavljanja tetiva MP-a i mišića gracilisa. Iz istraživanja su bili isključeni donori koji su na mjestima uzimanja tetiva MP-a i mišića gracilisa imali bilo kakvo oštećenje tkiva ili tragove ranijeg kirurškog zahvata, donori kod kojih se nisu pronašle tetive MP-a te donori kod kojih su tetive gracilisa ili plantarisa bile kraće od 20 cm.

Svim kadaverima uključenima u istraživanje zabilježene su ranije određene antropometrijske mjere donjih ekstremiteta. Ispitivane tetive su uzete s obje noge 15 kadavera. Ukupno je uzeto 30 tetiva mišića gracilisa i 30 tetiva MP-a, ukupno 60 tetiva. Od 15 kadavera, 12 je bilo muškaraca (80 %), a 3 žene (20 %). Medijan dobi kadavera bio je 48 godina (raspon od 21 do 53; interkvartilni raspon od 32 do 51), a srednja dob 42,7 godina ($\pm 11,1$ std). Kod 6 kadavera (40 %) tetive su oduzete u zdravstvenim ustanovama u kojima se vršilo uzimanje organa u sklopu programa doniranja organa Ministarstva zdravstva RH (KBC Zagreb, KBC Sestre milosrdnice, KBC Osijek, KB Dubrava i OB Zadar), a kod 9 kadavera (60 %) u Zavodu za sudsku medicinu i kriminalistiku Medicinskoga fakulteta Sveučilišta u Zagrebu. Prema preporukama drugih radova o biomehaničkim ispitivanjima tetiva i identično kao što su opisali Pearsall i sur. 2003. godine kod istraživanja biomehaničkih svojstava triju tetiva potkoljenice kod ljudi, tetive u ovom istraživanju do početka su biomehaničkog ispitivanja bile pohranjene u zamrzivaču na -20°C u prostorijama Klinike za ortopediju, Medicinskoga fakulteta Sveučilišta u Zagrebu i KBC-a Zagreb (250, 251). Nakon što bi se prikupio odgovarajući broj tetiva, izvodilo se biomehaničko ispitivanje tetiva u laboratoriju na Katedri za preradu polimera, Fakulteta strojarstva i brodogradnje Sveučilišta u Zagrebu. Biomehaničko ispitivanje tetiva izvelo se u tri navrata sa srednjim vremenom boravka tetiva u zamrzivaču od 104 dana (raspon od 3 do 222).

Dakle, ukupno je pribavljeno 30 parova tetiva MP-a i mišića gracilisa s iste noge. Prije uzimanja tetiva s kadavera, zabilježile su se antropometrijske mjere donjih udova s kojih su se potom pribavljale tetive. Antropometrijske mjere koje su bilježene su:

- udaljenost između velikog trohantera femura i vrha lateralnog maleola (anatomska duljina noge)
- udaljenost između *spine iliace anterior superior* i vrha medijalnog maleola (klinička duljina noge)
- udaljenost između velikog trohantera femura i lateralne zglobne pukotine koljena (duljina natkoljenice)
- opseg natkoljenice na prijelazu srednje u distalnu trećinu
- opseg natkoljenice na udaljenosti 15 cm od baze patele
- opseg natkoljenice na udaljenosti 10 cm od baze patele
- udaljenost između lateralne zglobne pukotine koljena i vrška lateralnog maleola (duljina potkoljenice)
- opseg potkoljenice na prijelazu proksimalne u srednju trećinu

- opseg potkoljenice na udaljenosti 10 cm od vrha patele.

Kod uzimanja tetive mišića gracilisa na kadaveru se koljeno flektira do 90°. Tetive mišića gracilisa uzimaju se kroz uzdužni rez kože na potkoljenici učinjen oko 4 cm medijalno i neposredno ispod TT (132). Potom se prepariranjem uđe u potkožno tkivo i njegovim razmicanjem prikažu tetive *pes anserinus*, odnosno mjesto gdje se tetive mišića sartoriusa, gracilisa i semitendinosusa hvataju zajedno na anteromedijalni dio tibije (132). Tetiva mišića gracilisa zaobljena je i postavljena proksimalno te se lakše palpira od tetive semitendinosusa koja je spljoštena i nalazi se distalnije (132). Nakon što se identificira, tetiva gracilisa oslobađa se od fascije i priraslica škarama. Potom se od okolnog tkiva oslobađa distalni dio tetive i postavlja u poseban kirurški instrument kojim se tetive odvajaju od trbuha mišića (eng. *tendon stripper*). Za ovu prigodu primjenjuje se otvoreni *striper* proizvođača *Mitek* (eng. *Pigtail Tendon Peeler*) širine 6 mm. Kad se distalni dio tetive postavi u otvoreni *striper*, obavezno se provjerava položaj fleksije koljena od 90° i instrument se potisne u smjeru malog trohantera bedrene kosti iste noge držeći otpor na distalnom dijelu tetive drugim kirurškim instrumentom. Kada se odvoji proksimalni dio tetive od mišićnog trbuha, tetiva se izvuče van i zatim škarama odiže s hvatišta na tibiji te konačno odloži sa strane. Sve tetive mišića gracilisa uzete su ponavljanjem opisanog postupka.

Nakon uzimanja tetive se čiste od ostatnog mišićnog tkiva po standardnom postupku pripreme autolognog presatka kod rekonstrukcije MPFL-a presatkom tetive mišića gracilisa (252). Nakon uzimanja i čišćenja tetive izmjerena je duljina svake pojedine tetive, a u samo istraživanje uključene su tetive mišića gracilisa dulje od 20 cm, koliko je potrebno za zadovoljavajući presadak MPFL-a (252). Kako je rečeno ranije, kod jednog kadavera (kodni broj kadavera 0,37; pristupljeno u istraživanju 19.10.2017. godine u Zavodu za sudsku medicinu i kriminalistiku Medicinskoga fakulteta Sveučilišta u Zagrebu, izmjerena duljina tetive mišića gracilisa bila je 18,5 cm te je on isključen iz daljnjeg istraživanja.

Zatim se pristupa pribavljanju tetiva MP-a. Za taj postupak noga mora biti u potpuno ispruženom položaju. Tetive MP-a pribavljale su se proksimalnim pristupom kroz rez kože duljine oko 3 cm s medijalne strane potkoljenice, na udaljenosti od oko 30 cm proksimalno od medijalnog maleola i između mišića gastroknemijusa i soleusa (234). Nakon kožnog reza, tupim prepariranjem potkožnog tkiva dolazi se do fascije koja se potom zareže te se pristupi u intermuskularni prostor stražnje strane potkoljenice. Prstom je potrebno ispipati prostor između

mišića gastroknemijusa i soleusa. Jedina uzdužna napeta struktura u tom prostoru je tetiva MP-a koja se prikaže pažljivim oslobađanjem od facije. Zatim se tetiva odvaja od trbuha mišića primjenjujući spomenuti posebni kirurški instrument za uzimanje tetiva, *striper*. Za ovu se prigodu upotrijebio otvoreni *striper* proizvođača *Mitek* (eng. *Pigtail Tendon Peeler*) širine 6 mm. Tetiva se umetne u instrument te se *striper* zatim pažljivo potisne u smjeru lateralnog kondila femura. Kada se odvojio proksimalni dio tetive MP-a od trbuha mišića, on se malo počisti tupim instrumentom od viška mišićnoga tkiva i zatim postavi u, za ovu prigodu korišteni, zatvoreni *striper* proizvođača *Arthrex*, model *AR-1278*, širine 5 mm. Razlika između otvorenog i zatvorenog *stripera* je ta što je zatvoreni *striper* kao ušica igle i tetiva može ispasti iz njega jedino ako pukne. Otvoreni *striper* zavijen je kao nepotpuni krug te se tetiva može izvući iz njega bez puknuća. Kada se postavi proksimalni dio tetive kroz zatvoreni *striper*, on se potisne u distalnom smjeru iza medijalnog maleola iste noge, pridržavajući tetivu u proksimalnom dijelu prstima. Zatvoreni *striper* odiže tetivu MP-a od njegova distalnog hvatišta. Nakon uzimanja, tetive je potrebno dodatno očistiti od ostatnog mišićnog tkiva. Sve tetive MP-a uzimale su se ponavljanjem opisanog postupka. Izmjerena je duljina pojedine tetive, a u istraživanje su uključene tetive plantarisa dulje od 20 cm, koliko je potrebno za presadak MPFL-a (252).

Dakle nakon pribavljanja tetiva, izmjeri se dužina svake tetive nakon čega se presavija i sprema u označenu plastičnu posudicu te skladišti u zamrzivaču pri temperaturi od $-20\text{ }^{\circ}\text{C}$ do samog početka ispitivanja biomehaničkih svojstava (250).

4.4 Postupak ispitivanja biomehaničkih svojstava presadaka dvostruko presavijenih tetiva mišića gracilisa i plantarisa

Svaka tetiva MP-a i mišića gracilisa dvostruko je presavijena te su joj u takvom obliku ispitana biomehanička svojstva. Biomehanička svojstva ispitana su na Katedri za preradu polimera, Fakulteta strojarstva i brodogradnje Sveučilišta u Zagrebu na uređaju za ispitivanje statičkih mehaničkih ispitivanja materijala. Ispitivanje je provedeno na kitalici AGS – X proizvođača *Shimadzu*, maksimalne sile 10 kN.

Prije ispitivanja tetive su izvađene iz zamrzivača i ostavljene na odmrzavanju pri sobnoj temperaturi. Nakon odmrzavanja pomičnim su mjerilom izmjerene dimenzije tetive (duljina, širina i debljina na 4 mjesta (krajevi i 2 mjesta u sredini)) te je izmjerena masa (vaga *H3IAR* proizvođača *Mettler* s preciznošću od 0,0001 g i vaga proizvođača *Radwag* s preciznošću 0,01 g).

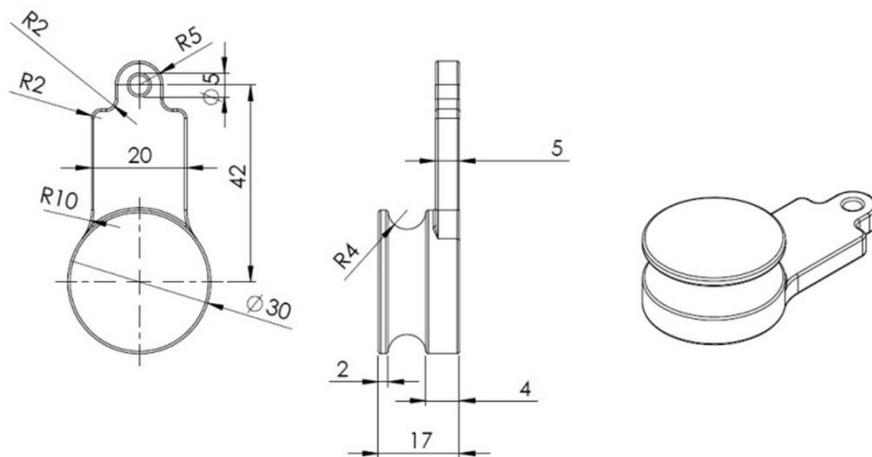
S obzirom na to da se tetive ispituju dvostruko presavinute, u tom je obliku prije ispitivanja potrebno izmjeriti promjer. Promjer presatka odredio se provlačeći dvostruko presavijenu tetivu kroz metalni instrument, mjerac presatka (eng. *graft sizer*), napravljen po uzoru na onaj koji se upotrebljava za vrijeme operacije rekonstrukcije križnih ligamenata, a služi za određivanje promjera tetivnih presadaka. Metalni instrument na sebi ima označene različite veličine promjera s razlikama od 0,2 mm, slika 4.1. Srednji promjer dvostruko presavijene tetive mišića gracilisa bio je 5,2 mm ($\pm 0,5$ std), s rasponom od 4 mm do 5,8 mm, dok je srednji promjer dvostruko presavijene tetive MP-a bio 2,9 mm ($\pm 0,5$ std) s rasponom od 2 mm do 3,8 mm.



Slika 4.1. Fotografija metalnog instrumenta za određivanje promjera presatka tetive i dvostruko presavijene tetive mišića gracilisa postavljene kroz otvor promjera 4,6 mm.


Način ispitivanja dvostruko presavijene tetive preuzet je iz normi po kojima se ispituju konopci (odnosno niti, vlakna, užad), da se izbjegne pucanje tetive pri stezanju u gornju čeljust kidalice (253). Tetiva se na krajevima pričvrsti u omču konopcem koji se potom stegne u donju čeljust kidalice, dok se srednji dio tetive prebaci preko, za ovu prigodu izrađenog instrumenta za gornji prihvat dvostruko presavijenog tetivnog presatka, i zategne u gornju čeljust kidalice, kako je prikazano na slici 4.2 i 4.3. Ovakav način pripreme tetivnog presatka za ispitivanje u obliku „trokuta“ preuzet je iz operacijske tehnike rekonstrukcije MPFL-a presatkom dvostruko presavijene tetive mišića gracilisa kada se srednji dio presatka učvrsti na anatomskom hvatištu MPFL-a na femuru, a krajevi se odvojeno učvrste na anatomska hvatišta na pateli (34, 252). Isto tako, postav za ispitivanje rasteznih svojstava presatka dvostruko presavijene tetive postavljen je prema preporukama korištenja autolognog presatka kod rekonstrukcije MPFL-a u obliku dvokrake konfiguracije (112).

Presadak dvostruko presavijene tetive prilikom ispitivanja rastezanja potrebno je postaviti paralelno u odnosu na gornju i donju čeljust da se izbjegnu naprezanja pod kutem. Prije svakog ispitivanja presadak dvostruko presavijene tetive podvrgnut je prednaprezanju zatezanjem donjeg dijela konopca. S obzirom na to da su tetive bile različite duljine, kad su se dvostruko presavinule bilo je potrebno za svaki presadak pojedinačno izmjeriti razmak između čeljusti, prije nego se započne s ispitivanjem rasteznih svojstava. Sva su ispitivanja rađena istim redoslijedom, presadak dvostruko presavijene tetive mišića gracilisa i odmah nakon toga presadak dvostruko presavijene tetive MP-a s iste noge.



Napomena: Sva nekotirana zaobljenja su R 0,5 mm

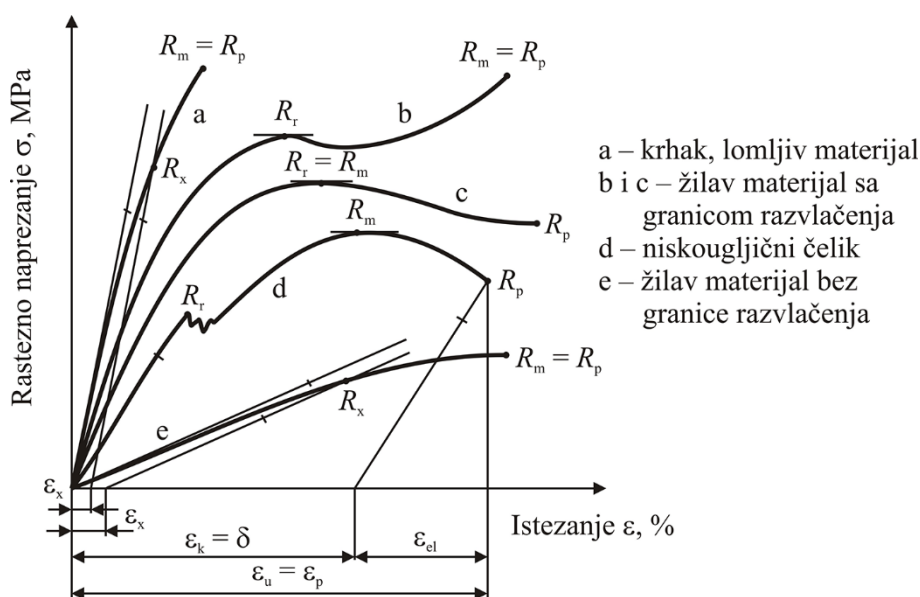
Slika 4.2. Nacrt izrađenog metalnog instrumenta za gornji dio prihвата dvostruko presavijene tetive.



Slika 4.3. Fotografije postava za ispitivanje rasteznih svojstava presatka dvostruko presavijene tetive.

Ispitivanje je provedeno na kidalici AGS-X proizvođača *Shimadzu* s maksimalnom silom od 10 kN pri sobnoj temperaturi od 22 °C, vlažnosti ~ 40 % i brzini od $v = 5$ mm/min. Kidalica je umjerena i nalazi se u prvom razredu točnosti te na mjerilo sile nema utjecaja okoline, kao što su vibracije, promjene temperatura i korozija. Na računalu koje je spojeno s kidalicom može se

u realnom vremenu pratiti bilo koji dijagram. Za potrebe ovog ispitivanja bilježio se dijagram sila-pomak (odnosno sila-produljenje) i/ili dijagram naprezanje-istezanje. Nakon ispitivanja izmjerene su i izračunate vrijednosti modula rasteznosti, rastezne (maksimalne) sile, rastezne čvrstoće, prekidne sile, prekidne čvrstoće, prekidnog istezanja, krutost i energija od početka ispitivanja do trenutka najviše sile (apsorbirana energija). Na slici 4.4 prikazani su neki primjeri krivulja rasteznog naprezanja-istezanja za lakše shvaćanje pojmova i jednadžbi opisanih dalje u tekstu.



Slika 4.4. Primjeri nekih krivulja rasteznog naprezanja-istezanja (preuzeto iz: Pilipović A. Utjecaj parametara izrade na svojstva polimernoga proizvoda [disertacija]. Zagreb: Sveučilište u Zagrebu. Fakultet strojarstva i brodogradnje; 2012.)

Objašnjenje pojmova s dijagrama na slici 4.4 te onih koja su mjerena u ovom istraživanju su:

- *brzina ispitivanja* v [mm/min] – brzina je kicalice tijekom ispitivanja
- *granica razvlačenja* R_r [N/mm² ili MPa] – naprezanje je što ga izaziva sila razvlačenja na početnu površinu presjeka ispitnog tijela
- *konvencionalna granica razvlačenja* R_x [N/mm²] – naprezanje je koje izaziva unaprijed dogovorenu vrijednost trajnog istezanja od x %. Određuje se kod materijala koji ne pokazuju granicu razvlačenja.
- *rastezna čvrstoća* R_m [N/mm²] – naprezanje je što ga izaziva maksimalna sila (F_{max}) na početnu površinu presjeka ispitnog tijela

- *prekidna čvrstoća* R_p [N/mm²] – naprezanje je što ga izaziva prekidna sila (F_p) na početnu površinu presjeka ispitnog tijela
- *konačno istezanje, istegnuće (plastična deformacija)* $\varepsilon_{pl} = \varepsilon_K = \delta$ [%] – omjer je između konačnog produljenja (Δl_k) i početne mjerne duljine ispitnog tijela (l_0)
- *elastična deformacija* ε_{el} [%] – dio je ukupne deformacije koja nestaje nakon prestanka djelovanja naprezanja
- *prekidno ili ukupno istezanje* $\varepsilon_p = \varepsilon_u$ [%] – omjer je prekidnog (ukupnog) produljenja (Δl_p) i početne mjerne duljine ispitnog tijela (l_0)
- *modul rasteznosti* E_r [N/mm² ili MPa] – modul rasteznosti omjer je naprezanja $R_2 - R_1$ s odgovarajućim istezanjem $\varepsilon_2 - \varepsilon_1$
- *krutost* c [N/mm] – otpornost je prema deformiranju (odnosno promjeni oblika i dimenzija pod opterećenjem). Krutost se očitava iz dijagrama u ravnom (linearnom) početnom području krivulje.
- *energija* E [J] – predstavlja akumuliranu energiju koja se nalazi unutar dvostruko presavijene tetive dok je opterećujemo (odnosno, ta vrijednost predstavlja apsorbiranu energiju unutar dvostruko presavijene tetive u nekim granicama). S obzirom na ponašanje dvostruko presavijenih tetiva prilikom provođenja ispitivanja (očitanog iz krivulja iz njezina elastičnog i plastičnog područja), energija je u ovom radu određena od početka opterećivanja (od početka ispitivanja) do trenutka maksimalne sile, odnosno rastezne čvrstoće (249).

Jednadžbe za računanje vrijednosti čvrstoća (oznaka R ili σ) dane su u nastavku:

$$R_m = \frac{F_{max}}{A_0} \quad (1)$$

gdje su: R_m [N/mm²] – rastezna čvrstoća, F_{max} [N] – maksimalna sila, A_0 [mm²] – početna površina dvostruko presavijene tetive

$$R_p = \frac{F_p}{A_0} \quad (2)$$

gdje su: R_p [N/mm²] – prekidna čvrstoća, F_p [N] – prekidna sila, A_0 [mm²] – početna površina dvostruko presavijene tetive

Početna površina dvostruko presavijene tetive računa se prema jednadžbi:

$$A_0 = \frac{d^2 \cdot \pi}{4} \quad (3)$$

gdje je: d [mm] – promjer tetive

Prekidno istežanje i modul rasteznosti određeni su prema jednadžbama:

$$\varepsilon_p = \frac{\Delta l}{l_0} * 100\% = \frac{l_p - l_0}{l_0} * 100\% \quad (4)$$


gdje je: ε_p [%] – prekidno istežanje, Δl [mm] – promjena duljine, l_0 [mm] – početna duljina, l_p [mm] – konačna/prekidna duljina

$$E_r = \frac{R}{\varepsilon} = \frac{R_2 - R_1}{\varepsilon_2 - \varepsilon_1} \quad (5)$$

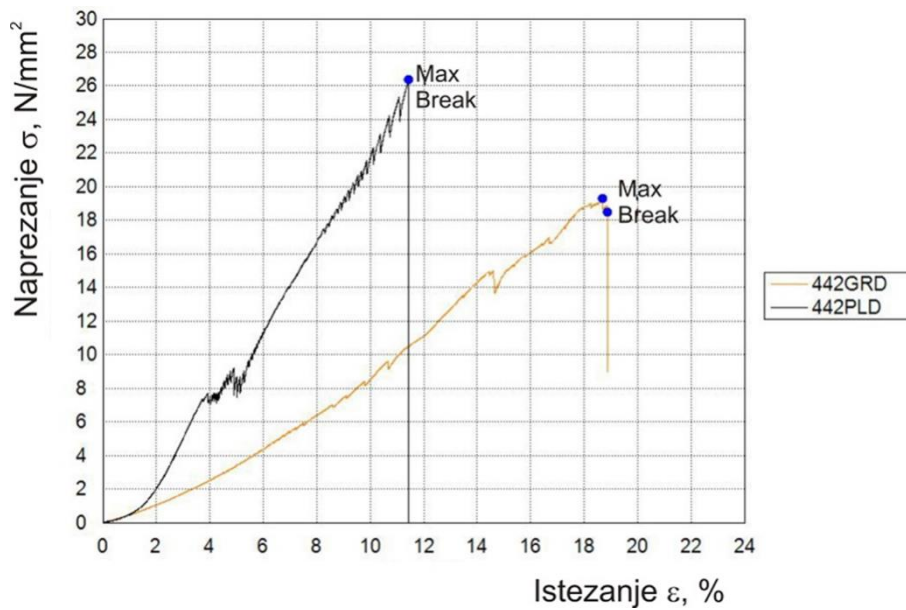
gdje je: E_r [N/mm²] – modul rasteznosti, R_1 [N/mm²] – čvrstoća u trenutku ε_1 , R_2 [N/mm²] – čvrstoća u trenutku ε_2 , ε_1 i ε_2 [%] – istežanje koje se odabire isključivo prema samom dijagramu, odnosno prema ponašanju dvostruko presavijene tetive prilikom ispitivanja i očitava se u linearnom području (Hookov pravac).

Modul rasteznosti i krutost za većinu dvostruko presavijenih tetiva očitani su u rasponu za istežanje od 4 % i 10 %, dok su se neki morali ručno podešavati ovisno o ponašanju dvostruko presavijene tetive i njezinu početnu Hookovu pravcu.

Prilikom ispitivanja, što je i vidljivo na slici 4.5, dvostruko presavijena tetiva ne pukne kao jedan lom, odnosno kao da je presječena, nego pucaju pojedine niti unutar tetive. Isto se može primjetiti na dijagramu za rastezna svojstva – skokovi i padovi sile, odnosno čvrstoće (slika 4.6, primjer prikazan na dvostruko presavijenoj tetivi kodnog broja kadavera 0,44 za desnu nogu).



Slika 4.5. Fotografije izgleda dvostruko presavijene tetive nakon provedenog ispitivanja – uočena pucanja po pojedinim nitima.



Slika 4.6. Dijagram rastezno naprezanje – istezanje za par dvostruko presavijenih tetiva mišića gracilisa i MP-a kadavera kodnog broja 0,44 za desnu nogu.

S obzirom na to da kod pojedinih tetiva nije došlo do pucanja i zadnje niti, nije zabilježena prekidna sila (odnosno prekidna čvrstoća), ali je nastavkom ispitivanja sila pala na nulu te je ispitivanje ručno zaustavljeno.

4.5 Statistička analiza

Nakon završetka ispitivanja podatci su obrađeni u programskom jeziku *Octave 5.1.0* te je nakon kontrole učinjena statistička obrada podataka (254). Rezultati su prikazani tablično i grafički. Deskriptivni podatci prikazani su standardnim pokazateljima srednjih vrijednosti i odstupanja, minimalnom i maksimalnom vrijednošću te medijanom, 25.-im i 75.-im percentilom. Razdioba kvantitativnih varijabli testirana je na normalnu razdiobu Shapiro-Wilkovim i Kolmogovor-Smirnovim testovima pa su u analizi, ovisno o tipu razdiobe, primijenjeni parametrijski, odnosno neparametrijski testovi usporedbe (t-test i t-test parova, odnosno Mann-Whitneyev i Wilcoxonov test parova). Statistička značajnost Pearsonova koeficijenta korelacije ispitana je t-testom te je obavljena linearna regresija metodom najmanjih kvadrata.

Vrijednosti su prikazane prema demografskim karakteristikama uzorka i prema tetivama mišića gracilisa i MP-a.

Razina statističke značajnosti postavljena je na $\alpha = 0,05$ u svim analizama.

5. REZULTATI

5.1 Antropometrijske mjere donjih ekstremiteta kadavera

Kod ovog istraživanja na tetivama mišića gracilisa i MP-a, neposredno prije uzimanja tetiva s kadavera, izmjerene su i zabilježene antropometrijske mjere svake pojedine noge kadavera. Deskriptivni statistički podaci za antropometrijske mjere donjih ekstremiteta prikazani su u tablici 5.1.

Tablica 5.1. Srednja vrijednost, standardna devijacija i raspon antropometrijskih mjera donjih ekstremiteta ispitivanih kadavera.

	Antropometrijske mjere svih nogu ($n = 30$) Srednja vrijednost \pm std	Minimalna vrijednost	Maksimalna vrijednost
Anatomska duljina noge l_{an} (mm)	872,13 \pm 56,63	790	958
Klinička duljina noge l_{kl} (mm)	912,47 \pm 59,59	820	1003
Duljina natkoljenice l_{nat} (mm)	449 \pm 31,34	405	507
Opseg natkoljenice na prijelazu srednje u distalnu trećinu O_{nat1} (mm)	466,33 \pm 54,15	340	581
Opseg natkoljenice 15 cm od baze patele O_{nat2} (mm)	506,30 \pm 50,32	390	570
Opseg natkoljenice 10 cm od baze patele O_{nat3} (mm)	464,03 \pm 55,88	345	627
Duljina potkoljenice l_{pot} (mm)	424,53 \pm 33,27	360	476
Opseg potkoljenice na prijelazu proksimalne u srednju trećinu O_{pot1} (mm)	372,97 \pm 35,29	315	425
Opseg potkoljenice 10 cm od vrha patele O_{pot2} (mm)	367,77 \pm 33,04	315	441

Kontinuirane varijable antropometrijskih mjera donjih ekstremiteta kadavera testirane su na normalnost distribucije Shapiro-Wilkovim i Kolmogorov-Smirnovim testovima te su rezultati prikazani u tablici 5.2.

Tablica 5.2. Rezultati Shapiro-Wilkovih i Kolmogorov-Smirnovih testova za antropometrijske mjere donjih ekstremiteta kadavera. *Nul-hipoteza*: antropometrijske mjere donjih ekstremiteta kadavera imaju normalnu razdiobu. Nivo značajnosti: 0,05. (*SW*, *P*) statistika Shapiro-Wilkova testa i pripadna *p* vrijednost; (*KS*, *P*) statistika Kolmogorov-Smirnova testa i pripadna *p* vrijednost. Za slučajeve $P < 0,05$ prihvaća se *alternativna hipoteza*: antropometrijske mjere donjih ekstremiteta kadavera nemaju normalnu razdiobu.

	<i>SW</i>	<i>P</i>	<i>KS</i>	<i>P</i>
Anatomska duljina noge l_{an} (mm)	0,894	0,006	0,866	0,442
Klinička duljina noge l_{kl} (mm)	0,924	0,033	0,815	0,520
Duljina natkoljenice l_{nat} (mm)	0,918	0,024	1,117	0,165
Opseg natkoljenice na prijelazu srednje u distalnu trećinu O_{nat1} (mm)	0,953	0,177	0,575	0,896
Opseg natkoljenice 15 cm od baze patele O_{nat2} (mm)	0,924	0,035	0,731	0,659
Opseg natkoljenice 10 cm od baze patele O_{nat3} (mm)	0,946	0,120	0,522	0,948
Duljina potkoljenice l_{pot} (mm)	0,948	0,153	0,618	0,840
Opseg potkoljenice na prijelazu proksimalne u srednju trećinu O_{pot1} (mm)	0,969	0,503	0,547	0,926
Opseg potkoljenice 10 cm od vrha patele O_{pot2} (mm)	0,971	0,562	0,497	0,966

Prema rezultatima u tablici 5.2, za većinu varijabli antropometrijskih mjera donjih ekstremiteta kadavera prihvaćena je nul-hipoteza o normalnosti distribucije. Prema rezultatima Shapiro-Wilkova testa iznimku čine varijable: atomska duljina noge, klinička duljina noge, duljina natkoljenice i opseg natkoljenice 15 cm od baze patele. S obzirom na to da se varijable u tablici 5.2 javljaju u oba tipa razdiobe, daljnje analize provedene su upotrebom Mann-Whitneyeva U-testa kao neparametrijskog ekvivalenta Studentovu t-testu.

Tablica 5.3. Srednja vrijednost i standardna devijacija antropometrijskih mjera desne i lijeve noge kadavera. Dodatno su prikazani rezultati Mann-Whitneyeva U-testa za jednakost medijana dva skupa podataka. *Nul-hipoteza*: medijan antropometrijskih mjera desne noge jednak je medijanu antropometrijskih mjera lijeve noge. Nivo značajnosti: 0,05. (Z , P) statistika Mann-Whitneyev U-test i pripadna p vrijednost; Za slučajeve $P < 0,05$ prihvaća se *alternativna hipoteza*: medijan antropometrijskih mjera desne noge nije jednak medijanu antropometrijskih mjera lijeve noge.

	Desna noga ($n = 15$) Srednja vrijednost \pm std	Lijeva noga ($n = 15$) Srednja vrijednost \pm std	Z	P
Anatomska duljina noge l_{an} (mm)	871,4 \pm 55,2	872,9 \pm 59,9	0,104	0,917
Klinička duljina noge l_{kl} (mm)	911,7 \pm 60,8	913,2 \pm 60,4	0,062	0,950
Duljina natkoljenice l_{nat} (mm)	447,3 \pm 31,0	450,7 \pm 32,7	0,477	0,633
Opseg natkoljenice na prijelazu srednje u distalnu trećinu O_{nat1} (mm)	467,1 \pm 57,2	465,6 \pm 57,2	-0,207	0,836
Opseg natkoljenice 15 cm od baze patele O_{nat2} (mm)	507,7 \pm 53,3	504,9 \pm 48,9	-0,207	0,836
Opseg natkoljenice 10 cm od baze patele O_{nat3} (mm)	467,7 \pm 65,7	460,4 \pm 46,0	-0,124	0,901
Duljina potkoljenice l_{pot} (mm)	425,7 \pm 35,1	423,4 \pm 32,6	-0,228	0,819
Opseg potkoljenice na prijelazu proksimalne u srednju trećinu O_{pot1} (mm)	372,5 \pm 35,5	413,5 \pm 162,7	-0,187	0,852
Opseg potkoljenice 10 cm od vrha patele O_{pot2} (mm)	367,6 \pm 32,3	367,9 \pm 34,9	0,021	0,984

Iz rezultata prikazanih u tablici 5.3 vidljivo je da se antropometrijske mjere desne noge kadavera i antropometrijske mjere lijeve noge kadavera statistički značajno ne razlikuju po svim ispitivanim varijablama.

5.2 Antropometrijske mjere tetiva mišića gracilisa i plantarisa

Kod ovog istraživanja na tetivama mišića gracilisa i MP-a, neposredno prije biomehaničkog ispitivanja izmjerene su i zabilježene antropometrijske mjere svake pojedine tetive. Kontinuirane varijable antropometrijskih mjera tetiva mišića gracilisa testirane su na normalnost distribucije Shapiro-Wilkovim i Kolmogorov-Smirnovim testom te su rezultati prikazani u tablici 5.4.

Tablica 5.4. Rezultati Shapiro-Wilkova i Kolmogorov-Smirnova testa za antropometrijske mjere tetiva mišića gracilisa. *Nul-hipoteza*: antropometrijske mjere tetiva mišića gracilisa imaju normalnu razdiobu. Nivo značajnosti: 0,05. (*SW,P*) statistika Shapiro-Wilkova testa i pripadna *p* vrijednost; (*KS,P*) statistika Kolmogorov-Smirnova testa i pripadna *p* vrijednost. Za slučajeve $P < 0,05$ prihvaća se *alternativna hipoteza*: antropometrijske mjere tetiva mišića gracilisa nemaju normalnu razdiobu.

	<i>SW</i>	<i>P</i>	<i>KS</i>	<i>P</i>
Duljina tetive d_u (mm)	0,954	0,215	0,642	0,804
Masa tetive m (g)	0,921	0,034	0,811	0,526
Širina tetive 1 = Širina tetive <i>prox</i> $\dot{s}i_1$ (mm)	0,948	0,149	0,593	0,874
Širina tetive 2 $\dot{s}i_2$ (mm)	0,980	0,817	0,432	0,992
Širina tetive 3 $\dot{s}i_3$ (mm)	0,768	<0,001	1,188	0,119
Širina tetive 4 $\dot{s}i_4$ (mm)	0,949	0,138	0,688	0,731
Srednja širina tetive $\dot{s}i_5$ (mm)	0,973	0,530	0,539	0,934
Debljina tetive 1 = Debljina tetive <i>prox</i> de_1 (mm)	0,936	0,067	0,473	0,979
Debljina tetive 2 de_2 (mm)	0,964	0,382	0,731	0,659
Debljina tetive 3 de_3 (mm)	0,961	0,282	0,755	0,618
Debljina tetive 4 de_4 (mm)	0,964	0,327	0,665	0,768
Srednja debljina tetive de_5 (mm)	0,953	0,176	0,541	0,932
Promjer presatka dvostruko presavijene tetive d_p (mm)	0,899	0,010	0,919	0,367
Početna površina presatka A_0 (mm ²)	0,912	0,017	0,829	0,497

Prema rezultatima u tablici 5.4 za većinu varijabli antropometrijskih mjera tetiva mišića gracilisa prihvaćena je nul-hipoteza o normalnosti distribucije. Prema rezultatima Shapiro-Wilkova testa iznimku čine varijable: masa tetive, širina tetive 3, promjer presatka dvostruko presavijene tetive i početna površina presatka. S obzirom na to da se varijable u tablici 5.4 javljaju u oba tipa razdiobe, daljnje analize provedene su uporabom Mann-Whitneyeva U-testa kao neparametrijskog ekvivalenta Studentovu t-testu.

Kontinuirane varijable antropometrijskih mjera tetiva MP-a testirane su na normalnost distribucije Shapiro-Wilkovim i Kolmogorov-Smirnovim testom te su rezultati prikazani u tablici 5.5.

Tablica 5.5. Rezultati Shapiro-Wilkova i Kolmogorov-Smirnova testa za antropometrijske mjere tetiva MP-a. *Nul-hipoteza*: antropometrijske mjere tetiva MP-a imaju normalnu razdiobu. Nivo značajnosti: 0,05. (*SW*, *P*) statistika Shapiro-Wilkova testa i pripadna *p* vrijednost; (*KS*, *P*) statistika Kolmogorov-Smirnova testa i pripadna *p* vrijednost. Za slučajeve $P < 0,05$ prihvaća se *alternativna hipoteza*: antropometrijske mjere tetiva MP-a nemaju normalnu razdiobu.

	<i>SW</i>	<i>P</i>	<i>KS</i>	<i>P</i>
Duljina tetive du (mm)	0,946	0,135	0,639	0,809
Masa tetive m (g)	0,953	0,202	0,787	0,565
Širina tetive 1 = Širina tetive <i>prox</i> $ši_1$ (mm)	0,875	0,003	0,609	0,853
Širina tetive 2 $ši_2$ (mm)	0,955	0,223	1,014	0,255
Širina tetive 3 $ši_3$ (mm)	0,976	0,717	0,795	0,552
Širina tetive 4 $ši_4$ (mm)	0,972	0,603	0,492	0,969
Srednja širina tetive $ši_5$ (mm)	0,973	0,620	0,578	0,892
Debljina tetive 1 = Debljina tetive <i>prox</i> de_1 (mm)	0,891	0,007	0,791	0,558
Debljina tetive 2 de_2 (mm)	0,763	<0,001	1,266	0,081
Debljina tetive 3 de_3 (mm)	0,938	0,077	0,858	0,453
Debljina tetive 4 de_4 (mm)	0,879	0,004	1,037	0,233
Srednja debljina tetive de_5 (mm)	0,968	0,404	0,697	0,716
Promjer presatka dvostruko presavijene tetive d_p (mm)	0,943	0,111	0,808	0,531
Početna površina presatka A_0 (mm ²)	0,947	0,137	0,802	0,540

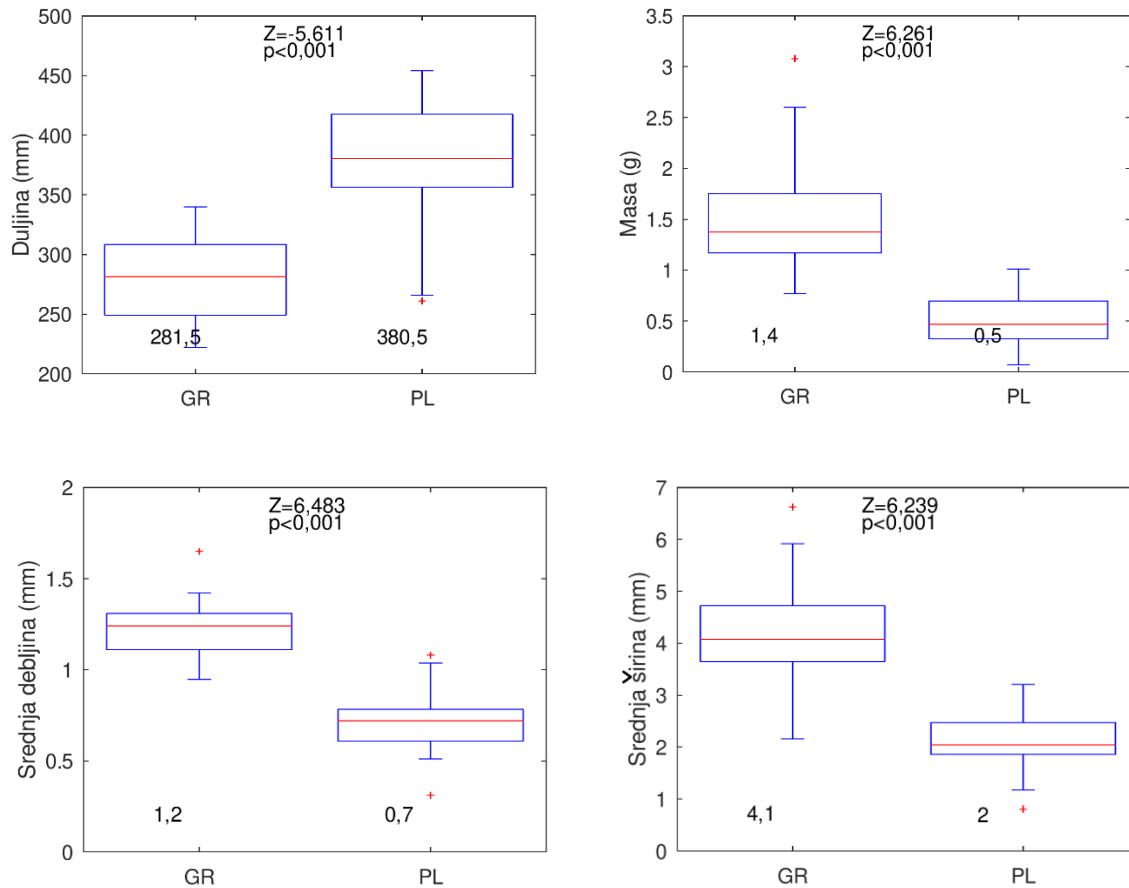
Prema rezultatima u tablici 5.5, za većinu varijabli antropometrijskih mjera tetiva MP-a prihvaćena je nul-hipoteza o normalnosti distribucije. Prema rezultatima Shapiro-Wilkova testa iznimku čine varijable: širina tetive 1, debljina tetive 1, debljina tetive 2 i debljina tetive 4. S obzirom na to da se varijable u tablici 5.5 javljaju u oba tipa razdiobe, daljnje analize provedene su uporabom Mann-Whitneyeva U-testa kao neparametrijskog ekvivalenta Studentovu t-testu.

Tablica 5.6 Srednja vrijednost i standardna devijacija antropometrijskih mjera tetiva mišića gracilisa i MP-a. Dodatno su prikazani rezultati Mann-Whitneyeva U-testa za jednakost medijana dva skupa podataka. *Nul-hipoteza*: medijan antropometrijskih mjera tetiva mišića gracilisa jednak je medijanu antropometrijskih mjera tetiva MP-a. Nivo značajnosti: 0,05. (Z, P) statistika Mann-Whitneyev U-test i pripadna p vrijednost; Za slučajeve $P < 0,05$ prihvaća se *alternativna hipoteza*: medijan antropometrijskih mjera tetiva mišića gracilisa nije jednak medijanu antropometrijskih mjera tetiva MP-a.

	Gracilis ($n = 30$) Srednja vrijednost \pm std	Plantaris ($n = 30$) Srednja vrijednost \pm std	Z	P
Duljina tetive du (mm)	281,3 \pm 34,6	376,6 \pm 53,4	-5,611	< 0,001
Masa tetive m (g)	1,5 \pm 0,5	0,52 \pm 0,3	6,261	< 0,001
Širina tetive 1 = Širina tetive prox $\check{s}i_1$ (mm)	2,2 \pm 0,9	1,9 \pm 0,8	1,294	0,196
Širina tetive 2 $\check{s}i_2$ (mm)	4,7 \pm 1,5	2,3 \pm 0,7	5,855	< 0,001
Širina tetive 3 $\check{s}i_3$ (mm)	3,5 \pm 0,9	1,8 \pm 0,6	6,416	< 0,001
Širina tetive 4 $\check{s}i_4$ (mm)	6,4 \pm 1,8	2,7 \pm 1,1	5,973	< 0,001
Srednja širina tetive $\check{s}i_5$ (mm)	4,2 \pm 1,0	2,2 \pm 0,6	6,239	< 0,001
Debljina tetive 1 = Debljina tetive prox de_1 (mm)	0,6 \pm 0,3	0,6 \pm 0,3	-0,266	0,790
Debljina tetive 2 de_2 (mm)	1,3 \pm 0,3	0,8 \pm 0,3	4,945	< 0,001
Debljina tetive 3 de_3 (mm)	1,6 \pm 0,3	0,7 \pm 0,2	6,653	< 0,001
Debljina tetive 4 de_4 (mm)	1,5 \pm 0,4	0,7 \pm 0,3	5,973	< 0,001
Srednja debljina tetive de_5 (mm)	1,2 \pm 0,1	0,7 \pm 0,2	6,483	< 0,001
Promjer presatka dvostruko presavijene tetive dp (mm)	5,2 \pm 0,5	2,9 \pm 0,5	6,653	< 0,001
Početna površina presatka A_0 (mm ²)	21,1 \pm 3,6	6,9 \pm 2,4	6,653	< 0,001

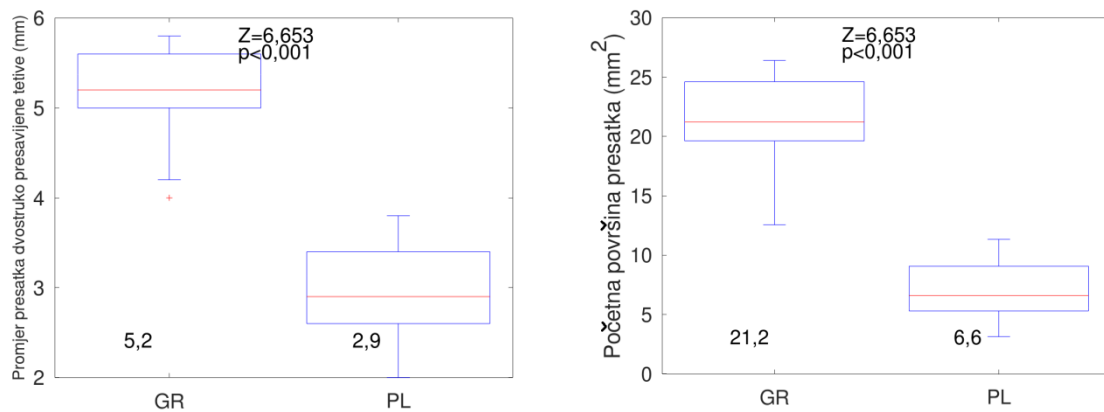
Iz rezultata prikazanih u tablici 5.6 vidljivo je da se antropometrijske mjere tetiva mišića gracilisa i tetiva MP-a statistički značajno razlikuju po svim ispitivanim varijablama, osim širine tetive na njenom najproksimalnijem dijelu (širina tetive 1; $p = 0,196$) i debljine tetive na njenom najproksimalnijem dijelu (debljina tetive 1; $p = 0,790$). Tetive MP-a imaju veću duljinu u usporedbi s tetivama mišića gracilisa. Tetive MP-a imaju manju: masu, širinu 2, širinu 3, širinu 4, srednju širinu, debljinu 2, debljinu 3, debljinu 4, srednju debljinu, promjer presatka dvostruko presavijene tetive i početnu površinu presatka u usporedbi s tetivama mišića gracilisa.

Grafički prikaz vrijednosti (medijan, interkvartilni raspon, minimum i maksimum) antropometrijskih mjera (duljina tetive, masa tetive, srednja debljina tetive i srednja širina tetive) tetiva mišića gracilisa i tetiva MP-a prikazan je dijagramima s pravokutnikom (eng. *box-plot*) na slici 5.1.



Slika 5.1. Antropometrijske mjere (duljina tetive, masa tetive, srednja debljina tetive i srednja širina tetive) tetiva mišića gracilisa i MP-a prikazani su grafički dijagramima s pravokutnikom u kojem crvena linija u pravokutniku predstavlja medijan, pravokutnik interkvartilni raspon, a „štapovi“ totalni raspon. Duljina tetiva MP-a statistički je značajno veća od duljine tetiva mišića gracilisa. Masa, srednja debljina i srednja širina tetiva MP-a statistički su značajno manje od mase, srednje debljine i srednje širine tetiva mišića gracilisa. U donjem dijelu panela navedeni su medijani analiziranih varijabli; u gornjem dijelu panela navedeni su rezultati Mann-Whitneyeva U-testa. *GR* = gracilis; *PL* = plantaris.

Grafički prikaz vrijednosti (medijan, interkvartilni raspon, minimum i maksimum) antropometrijskih mjera (promjer presatka dvostruko presavijene tetive i početna površina presatka) tetiva mišića gracilisa i tetiva MP-a prikazan je dijagramima s pravokutnikom (eng. *box-plot*) na slici 5.2.



Slika 5.2. Antropometrijske mjere (promjer presatka dvostruko presavijene tetive i početna površina presatka) tetiva mišića gracilisa i MP-a prikazani su grafički dijagramima s pravokutnikom u kojem crvena linija u pravokutniku predstavlja medijan, pravokutnik interkvartilni raspon, a „štapovi“ totalni raspon. Promjer presatka dvostruko presavijene tetive MP i početna površina presatka tetiva MP-a statistički su značajno manji od promjera presatka dvostruko presavijene tetive mišića gracilisa i početne površine presatka tetiva mišića gracilisa. U donjem dijelu panela navedeni su medijani analiziranih varijabli; u gornjem dijelu panela navedeni su rezultati Mann-Whitneyeva U-testa. *GR* = gracilis; *PL* = plantaris.

5.3 Biomehanička svojstva presadaka dvostruko presavijenih tetiva mišića gracilisa i plantarisa

Sve prikupljene tetive mišića gracilisa i MP-a ispitane su biomehanički u dvostruko presavinutom obliku. Kontinuirane varijable biomehaničkih svojstava presadaka dvostruko presavijenih tetiva mišića gracilisa testirane su na normalnost distribucije Shapiro-Wilkovim i Kolmogorov-Smirnovim testom te su rezultati prikazani u tablici 5.7.

Tablica 5.7. Rezultati Shapiro-Wilkova i Kolmogorov-Smirnova testa za biomehanička svojstva presadaka dvostruko presavijenih tetiva mišića gracilisa. *Nul-hipoteza*: biomehanička svojstva presadaka dvostruko presavijenih tetiva mišića gracilisa imaju normalnu razdiobu. Nivo značajnosti: 0,05. (*SW*, *P*) statistika Shapiro-Wilkova testa i pripadna *p* vrijednost; (*KS*, *P*) statistika Kolmogorov-Smirnova testa i pripadna *p* vrijednost. Za slučajeve $P < 0,05$ prihvaća se *alternativna hipoteza*: biomehanička svojstva presadaka dvostruko presavijenih tetiva mišića gracilisa nemaju normalnu razdiobu.

	<i>SW</i>	<i>P</i>	<i>KS</i>	<i>P</i>
Maksimalna sila F_{\max} (N)	0,967	0,394	0,683	0,739
Rastezna čvrstoća R_m (N/mm ²)	0,984	0,861	0,587	0,881
Prekidna sila F_p (N)	0,958	0,339	0,463	0,983
Prekidna čvrstoća R_p (N/mm ²)	0,967	0,522	0,579	0,891
Prekidno istežanje ε_p (%)	0,623	<0,001	1,333	0,057
Modul rasteznosti E_r (N/mm ²)	0,962	0,288	0,541	0,932
Krutost <i>c</i> (N/mm)	0,964	0,389	0,505	0,961
Apsorbirana energija <i>E</i> (J)	0,961	0,278	0,554	0,919

Prema rezultatima u tablici 5.7, za većinu varijabli biomehaničkih svojstava presadaka dvostruko presavijenih tetiva mišića gracilisa prihvaćena je nul-hipoteza o normalnosti distribucije. Prema rezultatima Shapiro-Wilkova testa iznimku čini varijabla prekidno istežanje. S obzirom na to da se varijable u tablici 5.7 javljaju u oba tipa razdiobe, daljnje su analize provedene uporabom Mann-Whitneyeva U-testa kao neparametrijskog ekvivalenta Studentovu t-testu.

Kontinuirane varijable biomehaničkih svojstava presadaka dvostruko presavijenih tetiva MP-a testirane su na normalnost distribucije Shapiro-Wilkovim i Kolmogorov-Smirnovim testom te su rezultati prikazani u tablici 5.8.

Tablica 5.8. Rezultati Shapiro-Wilkova i Kolmogorov-Smirnova testa za biomehanička svojstva presadaka dvostruko presavijenih tetiva MP-a. *Nul-hipoteza*: biomehanička svojstva presadaka dvostruko presavijenih tetiva MP-a imaju normalnu razdiobu. Nivo značajnosti: 0,05. (*SW*, *P*) statistika Shapiro-Wilkova testa i pripadna *p* vrijednost; (*KS*, *P*) statistika Kolmogorov-Smirnova testa i pripadna *p* vrijednost. Za slučajeve $P < 0,05$ prihvaća se *alternativna hipoteza*: biomehanička svojstva presadaka dvostruko presavijenih tetiva MP-a nemaju normalnu razdiobu.

	<i>SW</i>	<i>P</i>	<i>KS</i>	<i>P</i>
Maksimalna sila F_{\max} (N)	0,946	0,130	0,676	0,752
Rastezna čvrstoća R_m (N/mm ²)	0,953	0,197	0,622	0,834
Prekidna sila F_p (N)	0,947	0,152	0,754	0,621
Prekidna čvrstoća R_p (N/mm ²)	0,968	0,513	0,538	0,934
Prekidno istežanje ε_p (%)	0,942	0,114	0,610	0,851
Modul rasteznosti E_r (N/mm ²)	0,940	0,084	0,641	0,806
Krutost c (N/mm)	0,960	0,308	0,553	0,919
Apsorbirana energija E (J)	0,892	0,005	1,317	0,062

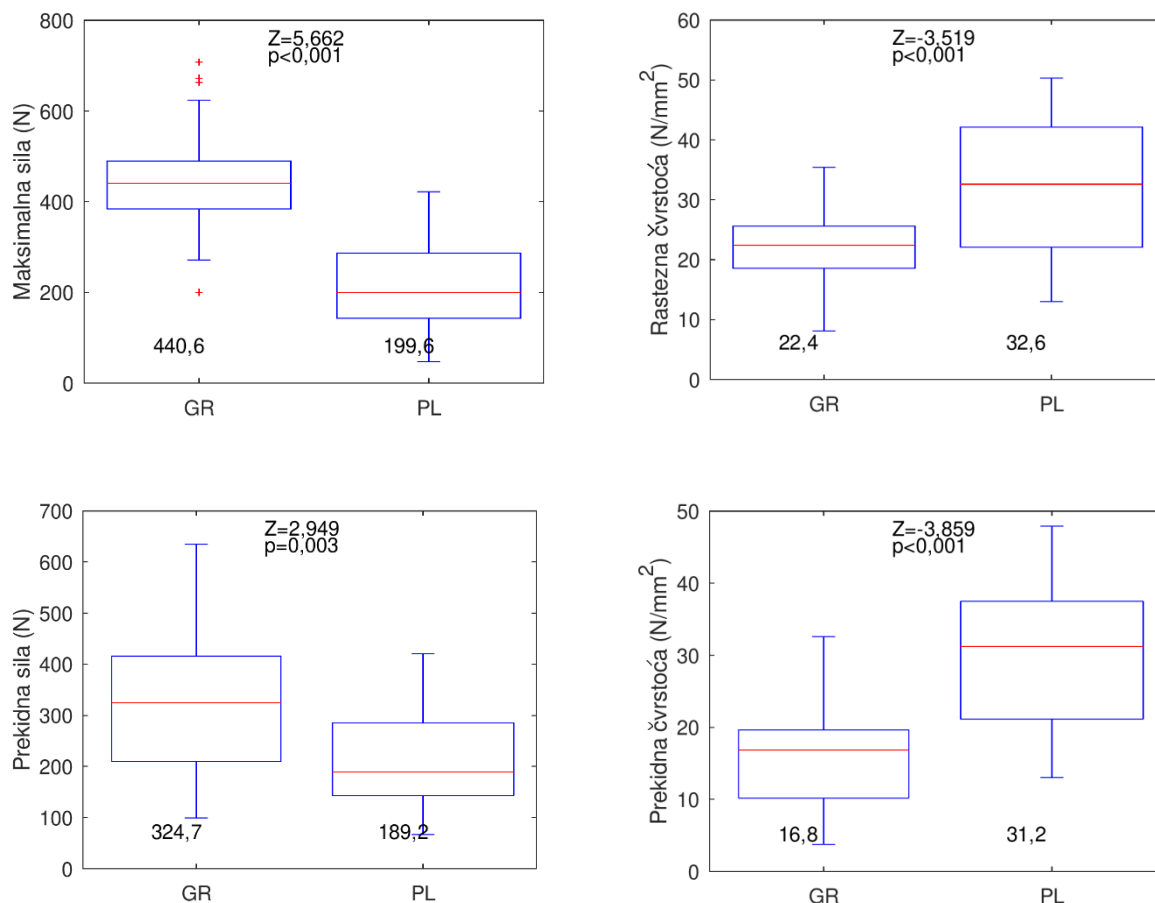
Prema rezultatima u tablici 5.8 za većinu varijabli biomehaničkih svojstava presadaka dvostruko presavijenih tetiva MP-a prihvaćena je nul-hipoteza o normalnosti distribucije. Prema rezultatima Shapiro-Wilkova testa iznimku čini varijabla apsorbirana energija. S obzirom na to da se varijable u tablici 5.8 javljaju u oba tipa razdiobe, daljnje su analize provedene uporabom Mann-Whitneyeva U-testa kao neparametrijskog ekvivalenta Studentovu t-testu.

Tablica 5.9. Srednja vrijednost i standardna devijacija biomehaničkih svojstava presadaka dvostruko presavijenih tetiva mišića gracilisa i MP-a. Dodatno su prikazani rezultati Mann-Whitneyeva U-testa za jednakost medijana dva skupa podataka. *Nul-hipoteza*: medijan biomehaničkih svojstava presadaka dvostruko presavijenih tetiva mišića gracilisa jednak je medijanu biomehaničkih svojstava presadaka dvostruko presavijenih tetiva MP-a. Nivo značajnosti: 0,05. (Z , P) statistika Mann-Whitneyeva U-testa i pripadna p vrijednost; Za slučajeve $P < 0,05$ prihvaća se *alternativna hipoteza*: medijan biomehaničkih svojstava presadaka dvostruko presavijenih tetiva mišića gracilisa nije jednak medijanu biomehaničkih svojstava presadaka dvostruko presavijenih tetiva MP-a.

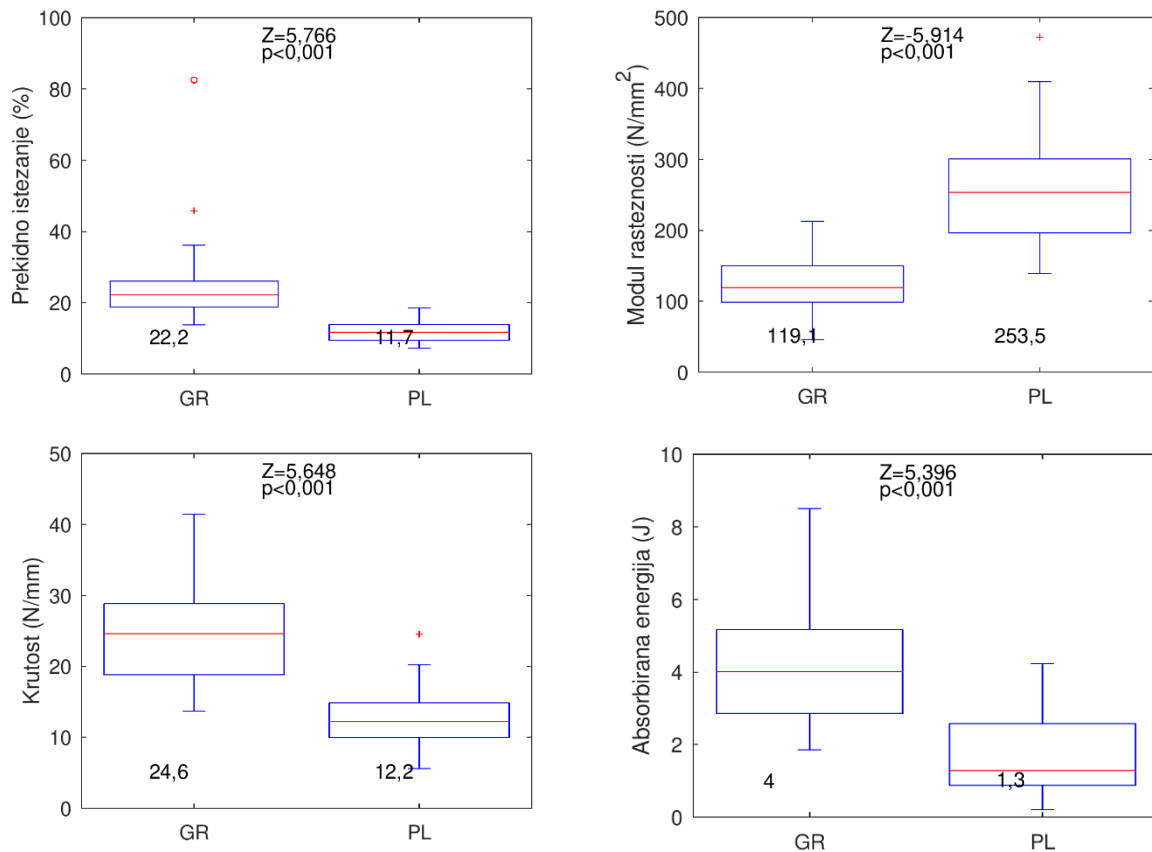
	Gracilis ($n = 30$) Srednja vrijednost \pm std	Plantaris ($n = 30$) Srednja vrijednost \pm std	Z	P
Maksimalna sila F_{\max} (N)	448,1 \pm 117,4	220,3 \pm 108,1	5,662	< 0,001
Rastezna čvrstoća R_m (N/mm ²)	21,8 \pm 5,9	31,7 \pm 10,7	-3,519	< 0,001
Prekidna sila F_p (N)	324,5 \pm 150,1	210,8 \pm 96,1	2,949	0,003
Prekidna čvrstoća R_p (N/mm ²)	16,0 \pm 7,6	30,3 \pm 9,8	-3,859	< 0,001
Prekidno istezanje ε_p (%)	25,3 \pm 13,5	12,3 \pm 3,3	5,766	< 0,001
Modul rasteznosti E_r (N/mm ²)	124,0 \pm 39,1	260,4 \pm 90,0	-5,914	< 0,001
Krutost c (N/mm)	24,4 \pm 6,8	12,8 \pm 4,7	5,648	< 0,001
Apsorbirana energija E (J)	4,3 \pm 1,6	1,7 \pm 1,1	5,396	< 0,001

Iz rezultata prikazanih u tablici 5.9 vidljivo je da se biomehanička svojstva presadaka dvostruko presavijenih tetiva mišića gracilisa i presadaka dvostruko presavijenih tetiva MP-a statistički značajno razlikuju po svim ispitivanim varijablama. Presadci dvostruko presavijenih tetiva mišića gracilisa imaju veće srednje vrijednosti za: maksimalnu silu, prekidnu silu, prekidno istezanje, krutosti i apsorbiranu energiju u usporedbi s presadcima dvostruko presavijenih tetiva MP-a. Presadci dvostruko presavijenih tetiva mišića gracilisa imaju manje srednje vrijednosti za: rasteznu čvrstoću, prekidnu čvrstoću i modul rasteznosti u usporedbi s presadcima dvostruko presavijenih tetiva MP-a.

Grafički prikaz vrijednosti (medijan, interkvartilni raspon, minimum i maksimum) biomehaničkih svojstava presadaka dvostruko presavijenih tetiva mišića gracilisa i presadaka dvostruko presavijenih tetiva MP-a prikazan je dijagramima s pravokutnikom (eng. *box-plot*) na slikama 5.3 i 5.4.



Slika 5.3. Biomehanička svojstva (maksimalna sila, rastezna čvrstoća, prekidna sila i prekidna čvrstoća) presadaka dvostruko presavijenih tetiva mišića gracilisa i MP-a prikazani su grafički dijagramima s pravokutnikom u kojem crvena linija u pravokutniku predstavlja medijan, pravokutnik interkvartilni raspon, a „štapovi“ totalni raspon. Maksimalna sila i prekidna sila presadaka dvostruko presavijenih tetiva mišića gracilisa statistički su značajno veće od maksimalne sile i prekidne sile presadaka dvostruko presavijenih tetiva MP-a. Rastezna čvrstoća i prekidna čvrstoća presadaka dvostruko presavijenih tetiva MP-a statistički su značajno veće od rastezne čvrstoće i prekidne čvrstoće presadaka dvostruko presavijenih tetiva mišića gracilisa. U donjem dijelu panela navedeni su medijani analiziranih varijabli; u gornjem dijelu panela navedeni su rezultati Mann-Whitneyeva U-testa. *GR* = gracilis; *PL* = plantaris.



Slika 5.4. Biomehanička svojstva (prekidno istezanje, modul rasteznosti, krutost i apsorbirana energija) presadaka dvostruko presavijenih tetiva mišića gracilisa i MP-a prikazani su grafički dijagramima s pravokutnikom u kojem crvena linija u pravokutniku predstavlja medijan, pravokutnik interkvartilni raspon, a „štapovi“ totalni raspon. Prekidno istezanje, krutost i apsorbirana energija presadaka dvostruko presavijenih tetiva mišića gracilisa statistički su značajno veće od prekidnog istezanja, krutosti i apsorbirane energije presadaka dvostruko presavijenih tetiva MP-a. Modul rasteznosti presadaka dvostruko presavijenih tetiva MP-a statistički je značajno veći od modula rasteznosti presadaka dvostruko presavijenih tetiva mišića gracilisa. U donjem dijelu panela navedeni su medijani analiziranih varijabli; u gornjem dijelu panela navedeni su rezultati Mann-Whitneyeva U-testa. *GR* = gracilis; *PL* = plantaris.

5.4 Povezanost biomehaničkog svojstva maksimalne sile presadaka dvostruko presavijenih tetiva mišića gracilisa i plantarisa s različitim svojstvima uzoraka

Budući da je jedan od specifičnih ciljeva ovog istraživanja bio istražiti ima li presadak dvostruko presavijene tetive MP-a usporedivu čvrstoću sa čvrstoćom nativnog MPFL-a, prema podacima iz literature, učinjena je analiza dosadašnjih istraživanja biomehaničkih svojstava nativnog MPFL-a, kako je prikazano u tablici 1.1 i na slici 1.4. Kao što se vidi u tablici 1.1 i na slici 1.4, u rezultatima gotovo svih dosadašnjim istraživanja biomehaničkih svojstava nativnog MPFL-a prijavljene su srednje vrijednosti uz standardnu devijaciju maksimalne sile te srednje vrijednosti uz standardnu devijaciju krutosti. Stoga je u ovom istraživanju odlučeno analizirati povezanost biomehaničkih svojstava maksimalne sile i krutosti presadaka dvostruko presavijenih tetiva mišića gracilisa i MP-a s različitim svojstvima uzoraka.

S obzirom na to da su vrijednosti biomehaničkog svojstva maksimalne sile presadaka dvostruko presavijenih tetiva mišića gracilisa i MP-a bitna odrednica ovog istraživanja, izračunat je koeficijent korelacije između različitih svojstava uzoraka i vrijednosti biomehaničkog svojstva maksimalne sile presadaka dvostruko presavijenih tetiva mišića gracilisa i MP-a te su rezultati prikazani u tablici 5.10.

Tablica 5.10. Koeficijent korelacije između biomehaničkog svojstva maksimalne sile presadaka dvostruko presavijenih tetiva mišića gracilisa i MP-a i različitih svojstava uzoraka, odvojeno za presatke mišića gracilisa i MP-a. *Nul-hipoteza*: koeficijent korelacije jednak je nuli. Nivo značajnosti: 0,05. (*R*, *P*) koeficijent korelacije i pripadna *p* vrijednost; Za slučajeve $P < 0,05$ prihvaća se *alternativna hipoteza*: koeficijent korelacije veći je od 0,0.

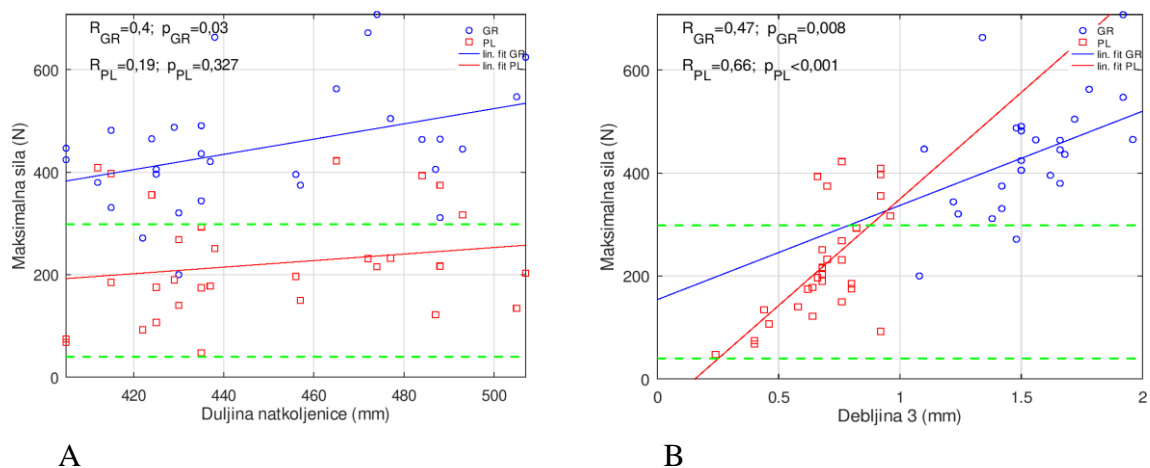
	<i>gracilis</i> : <i>R</i>	<i>gracilis</i> : <i>P</i>	<i>plantaris</i> : <i>R</i>	<i>plantaris</i> : <i>P</i>
Dob <i>god.</i> (godine)	-0,06	0,748	-0,34	0,066
Anatomska duljina noge l_{an} (mm)	0,33	0,076	0,34	0,069
Klinička duljina noge l_{kl} (mm)	0,34	0,066	0,35	0,060
Duljina natkoljenice l_{nat} (mm)	0,40	0,030	0,19	0,327
Opseg natkoljenice na prijelazu srednje u distalnu trećinu O_{nat1} (mm)	0,02	0,923	0,37	0,042
Opseg natkoljenice 15 cm od baze patele O_{nat2} (mm)	-0,22	0,236	0,22	0,236
Opseg natkoljenice 10 cm od baze patele O_{nat3} (mm)	-0,12	0,539	0,36	0,052

Duljina potkoljenice l_{pot} (mm)	0,20	0,279	0,45	0,012
Opseg potkoljenice na prijelazu proksimalne u srednju trećinu O_{pot1} (mm)	-0,14	0,469	0,37	0,042
Opseg potkoljenice 10 cm od vrha patele O_{pot2} (mm)	-0,13	0,49	0,37	0,045
Duljina tetive du (mm)	0,28	0,136	0,36	0,053
Masa tetive m (g)	0,00	0,989	0,71	<0,001
Širina tetive 1 = Širina tetive <i>prox</i> $\check{s}i_1$ (mm)	-0,28	0,136	0,34	0,068
Širina tetive 2 $\check{s}i_2$ (mm)	0,12	0,54	0,52	0,003
Širina tetive 3 $\check{s}i_3$ (mm)	-0,15	0,424	0,71	<0,001
Širina tetive 4 $\check{s}i_4$ (mm)	0,03	0,858	0,28	0,136
Srednja širina tetive $\check{s}i_5$ (mm)	-0,04	0,846	0,57	0,001
Debljina tetive 1 = Debljina tetive <i>prox</i> de_1 (mm)	-0,21	0,258	-0,13	0,491
Debljina tetive 2 de_2 (mm)	0,15	0,423	-0,06	0,772
Debljina tetive 3 de_3 (mm)	0,47	0,008	0,66	<0,001
Debljina tetive 4 de_4 (mm)	0,15	0,42	0,47	0,009
Srednja debljina tetive de_5 (mm)	0,32	0,08	0,27	0,153
Promjer presatka dvostruko presavijene tetive d (mm)	0,21	0,269	0,71	<0,001
Početna površina presatka A_0 (mm ²)	0,21	0,268	0,70	<0,001
Rastezna čvrstoća R_m (N/mm ²)	0,71	<0,001	0,70	<0,001
Prekidna sila F_p (N)	0,73	<0,001	0,98	<0,001
Prekidna čvrstoća R_p (N/mm ²)	0,52	0,006	0,60	<0,001
Prekidno istežanje ε_p (%)	-0,31	0,118	0,75	<0,001
Modul rasteznosti E_r (N/mm ²)	0,21	0,262	-0,07	0,732
Krutost c (N/mm)	0,28	0,135	0,71	<0,001
Apsorbirana energija E (J)	0,44	0,016	0,91	<0,001

Prema rezultatima u tablici 5.10, koeficijent korelacije između maksimalne sile i duljine natkoljenice, debljine tetive 1, debljine tetive 2, srednje debljine tetive, rastezne čvrstoće i modula rasteznosti veći je za presatke dvostruko presavijenih tetiva mišića gracilisa u usporedbi s presadcima dvostruko presavijenih tetiva MP-a. Prema istoj tablici, koeficijent korelacije između maksimalne sile i opsega natkoljenice 15 cm od baze patele za presatke dvostruko presavijenih tetiva MP-a je $R = 0,22$, a u slučaju presadaka dvostruko presavijenih tetiva mišića gracilisa $R = -0,22$. Ipak, u oba je slučaja $P > 0,05$ te je prihvaćena nul-hipoteza o izostanku

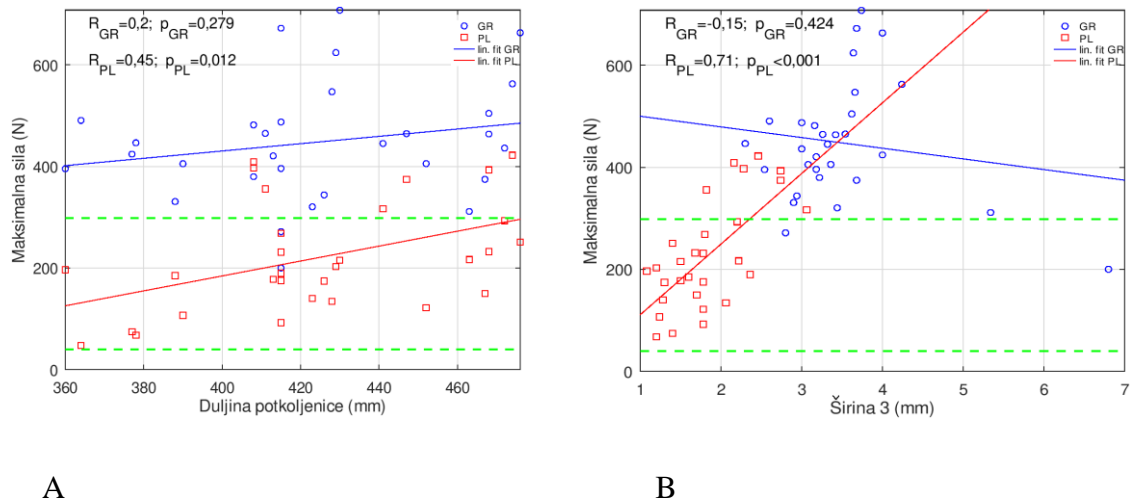
korelacije. Zaključno, prema rezultatima u tablici 5.10 koeficijent korelacije između maksimalne sile i dobi, anatomske duljine noge, kliničke duljine noge, opsega natkoljenice na prijelazu srednje u distalnu trećinu, opsega natkoljenice 10 cm od baze patele, duljine potkoljenice, opsega potkoljenice na prijelazu proksimalne u srednju trećinu, opsega potkoljenice 10 cm od vrha patele, duljine tetive, mase tetive, širine tetive 1, širine tetive 2, širine tetive 3, širine tetive 4, srednje širine tetive, debljine tetive 3, debljine tetive 4, promjera presatka dvostruko presavijene tetive, početne površine presatka, prekidne sile, prekidne čvrstoće, prekidnog istežanja, krutosti i apsorbirane energije veći je za presatke dvostruko presavijenih tetiva MP-a u usporedbi s presadcima dvostruko presavijenih tetiva mišića gracilisa.

Vrijednosti koeficijenta korelacije između maksimalne sile i dva antropometrijska svojstva uzorka s najvećim koeficijentom korelacije (duljina natkoljenice ($R = 0,40$) i debljina tetive 3 ($R = 0,47$)) presadaka dvostruko presavijenih tetiva mišića gracilisa, prikazani su dijagramima raspršenja na slici 5.5. Na istoj su slici prikazane vrijednosti koeficijenta korelacije između maksimalne sile i duljine natkoljenice ($R = 0,19$) i debljine tetive 3 ($R = 0,66$) za presatke dvostruko presavijenih tetiva MP-a.



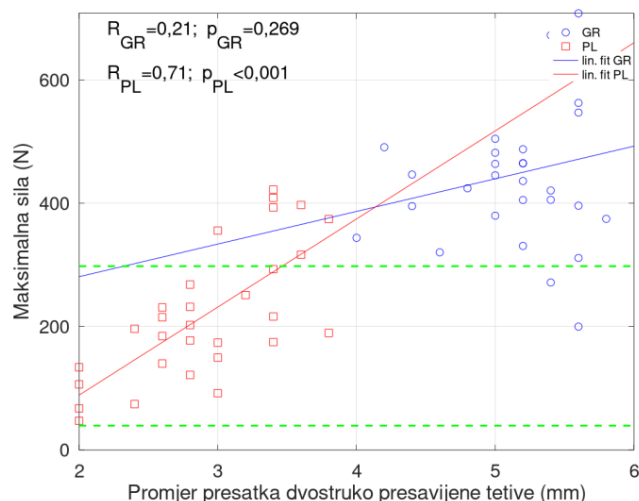
Slika 5.5. A) Dijagram raspršenja koeficijenta korelacije između maksimalne sile i duljine natkoljenice presadaka dvostruko presavijenih tetiva mišića gracilisa i MP-a. B) Dijagram raspršenja koeficijenta korelacije između maksimalne sile i debljine tetive 3 presadaka dvostruko presavijenih tetiva mišića gracilisa i MP-a. Zelene isprekidane linije označavaju raspon maksimalne sile MPFL-a određene prema dosadašnjim istraživanjima (prema tablici 1.1). Prikazani su rezultati linearne regresije (plavo za GR, crveno za PL) te koeficijent korelacije R i pripadna P vrijednost. GR = gracilis; PL = plantaris.

Vrijednosti koeficijenta korelacije između maksimalne sile i dva antropometrijska svojstva uzorka s najvećim koeficijentom korelacije (duljina potkoljenice ($R = 0,45$) i širina tetive 3 ($R = 0,71$)) presadaka dvostruko presavijenih tetiva MP-a prikazani su dijagramima raspršenja na slici 5.6. Na istoj slici prikazane su vrijednosti koeficijenta korelacije između maksimalne sile i duljine potkoljenice ($R = 0,2$) i širine tetive 3 ($R = -0,15$) za presatke dvostruko presavijenih tetiva mišića gracilisa.



Slika 5.6. A) Dijagram raspršenja koeficijenta korelacije između maksimalne sile i duljine potkoljenice presadaka dvostruko presavijenih tetiva mišića gracilisa i MP-a B) Dijagram raspršenja koeficijenta korelacije između maksimalne sile i širine tetive 3 presadaka dvostruko presavijenih tetiva mišića gracilisa i MP-a. Zelene isprekidane linije označavaju raspon maksimalne sile MPFL-a određene prema dosadašnjim istraživanjima (prema tablici 1.1). Prikazani su rezultati linearne regresije (plavo za *GR*, crveno za *PL*) te koeficijent korelacije *R* i pripadna *P* vrijednost. *GR* = gracilis; *PL* = plantaris.

Vrijednosti koeficijenta korelacije između maksimalne sile i promjera presadaka dvostruko presavijenih tetiva mišića gracilisa ($R = 0,21$) i MP-a ($R = 0,71$) prikazani su dijagramima raspršenja na slici 5.7.



Slika 5.7. Dijagram raspršenja koeficijenta korelacije između maksimalne sile i promjera presadaka dvostruko presavijenih tetiva mišića gracilisa i MP-a. Zelene isprekidane linije označavaju raspon maksimalne sile MPFL-a određene prema dosadašnjim istraživanjima, (prema tablici 1.1). Prikazani su rezultati linearne regresije (plavo za GR, crveno za PL) te koeficijent korelacije R i pripadna P vrijednost. GR = gracilis; PL = plantaris.

5.5 Povezanost biomehaničkog svojstva krutosti presadaka dvostruko presavijenih tetiva mišića gracilisa i plantarisa s različitim svojstvima uzoraka

S obzirom na to da su vrijednosti biomehaničkog svojstva krutosti presadaka dvostruko presavijenih tetiva mišića gracilisa i MP-a bitna odrednica ovog istraživanja, određen je koeficijent korelacije između različitih svojstava uzoraka i vrijednosti biomehaničkog svojstva krutosti presadaka dvostruko presavijenih tetiva mišića gracilisa i MP-a te su rezultati prikazani u tablici 5.11.

Tablica 5.11. Koeficijent korelacije između biomehaničkog svojstva krutosti presadaka dvostruko presavijenih tetiva mišića gracilisa i MP-a i različitih svojstava uzoraka, odvojeno za presatke mišića gracilisa i MP-a. *Nul-hipoteza*: koeficijent korelacije jednak je nuli. Nivo značajnosti: 0,05. (R , P) koeficijent korelacije i pripadna p vrijednost; Za slučajeve $P < 0,05$ prihvaća se *alternativna hipoteza*: koeficijent korelacije veći je od 0,0.

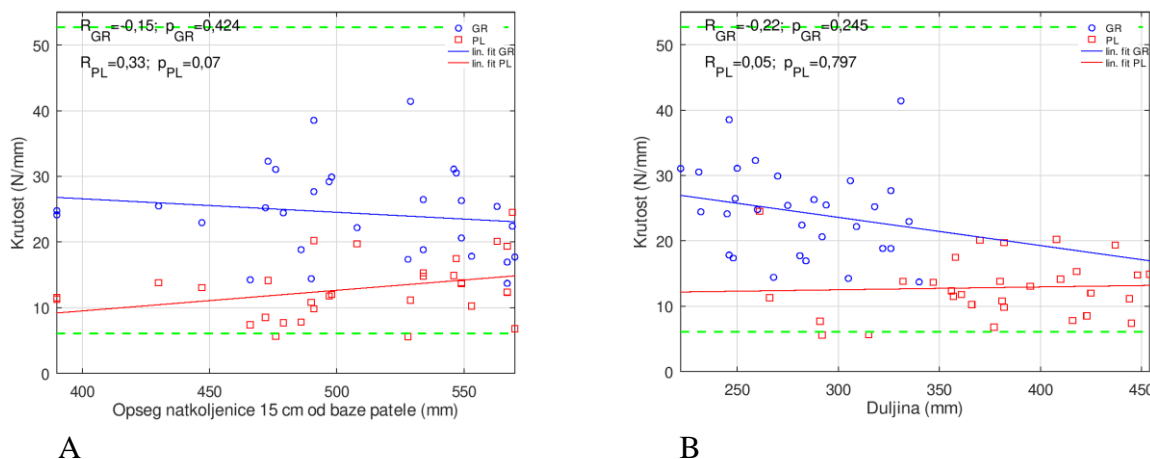
	<i>gracilis</i> :	<i>gracilis</i> :	<i>plantaris</i> :	<i>plantaris</i> :
	R	P	R	P
Dob god. (godine)	-0,24	0,195	0,06	0,739
Anatomska duljina noge l_{an} (mm)	-0,07	0,729	0,04	0,841
Klinička duljina noge l_{kl} (mm)	-0,07	0,721	0,11	0,562
Duljina natkoljenice l_{nat} (mm)	-0,13	0,501	-0,06	0,751

Opseg natkoljenice na prijelazu srednje u distalnu trećinu O_{nat1} (mm)	-0,09	0,643	0,45	0,013
Opseg natkoljenice 15 cm od baze patele O_{nat2} (mm)	-0,15	0,424	0,33	0,07
Opseg natkoljenice 10 cm od baze patele O_{nat3} (mm)	-0,07	0,706	0,48	0,008
Duljina potkoljenice l_{pot} (mm)	0,03	0,859	0,20	0,281
Opseg potkoljenice na prijelazu proksimalne u srednju trećinu O_{pot1} (mm)	-0,06	0,737	0,47	0,009
Opseg potkoljenice 10 cm od vrha patele O_{pot2} (mm)	-0,11	0,565	0,44	0,015
Duljina tetive du (mm)	-0,22	0,245	0,05	0,797
Masa tetive m (g)	-0,02	0,900	0,35	0,059
Širina tetive 1 = Širina tetive <i>prox</i> $ši_1$ (mm)	0,11	0,547	0,22	0,246
Širina tetive 2 $ši_2$ (mm)	-0,07	0,728	0,47	0,008
Širina tetive 3 $ši_3$ (mm)	-0,08	0,683	0,37	0,045
Širina tetive 4 $ši_4$ (mm)	0,100	0,583	0,32	0,084
Srednja širina tetive $ši_5$ (mm)	0,03	0,865	0,45	0,012
Debljina tetive 1 = Debljina tetive <i>prox</i> de_1 (mm)	-0,09	0,62	-0,20	0,283
Debljina tetive 2 de_2 (mm)	0,0	0,996	-0,17	0,368
Debljina tetive 3 de_3 (mm)	0,11	0,571	0,51	0,004
Debljina tetive 4 de_4 (mm)	-0,04	0,831	0,21	0,271
Srednja debljina tetive de_5 (mm)	-0,01	0,957	0,04	0,832
Promjer presatka dvostruko presavijenih tetiva d (mm)	0,03	0,873	0,43	0,018
Početna površina presatka A_0 (mm ²)	0,02	0,907	0,41	0,023
Maksimalna sila F_{max} (N)	0,28	0,135	0,71	<0,001
Rastezna čvrstoća R_m (N/mm ²)	0,19	0,319	0,66	<0,001
Prekidna sila F_p (N)	0,16	0,420	0,66	<0,001
Prekidna čvrstoća R_p (N/mm ²)	0,09	0,645	0,55	0,002
Prekidno istežanje ε_p (%)	-0,32	0,104	0,27	0,152
Modul rasteznosti E_r (N/mm ²)	0,87	<0,001	0,37	0,047
Apsorbirana energija E (J)	0,02	0,929	0,46	0,01

Prema rezultatima u tablici 5.11 koeficijent korelacije između krutosti i dobi, duljini natkoljenice, duljini tetive, prekidnom istežanju i modulu rasteznosti veći je za presatke

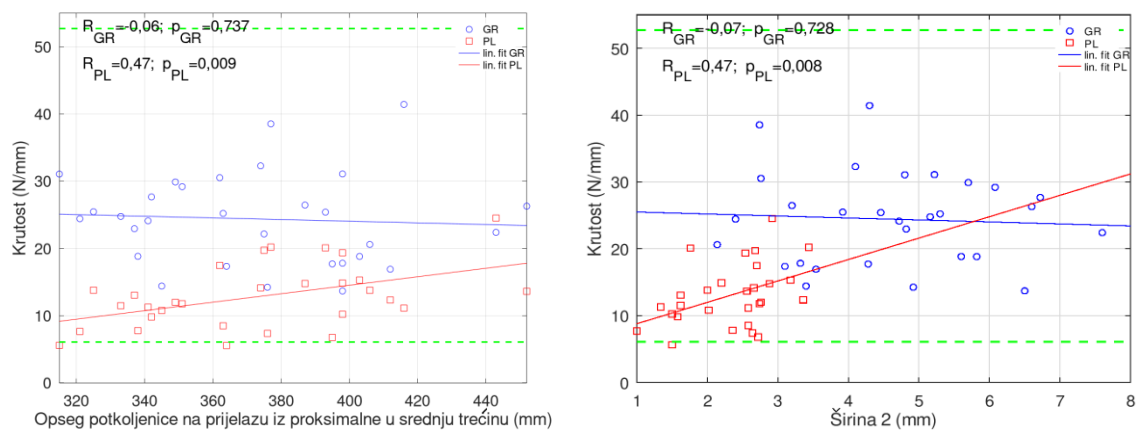
dvostruko presavijenih tetiva mišića gracilisa u usporedbi s presadcima dvostruko presavijenih tetiva MP-a. Prema istoj tablici, koeficijent korelacije između krutosti i anatomske duljine noge, kliničke duljine noge, opsega natkoljenice na prijelazu srednje u distalnu trećinu, opsega natkoljenice 15 cm od baze patele, opsega natkoljenice 10 cm od baze patele, duljine potkoljenice, opsega potkoljenice na prijelazu proksimalne u srednju trećinu, opsega potkoljenice 10 cm od vrha patele, mase tetive, širine tetive 1, širine tetive 2, širine tetive 3, širine tetive 4, srednje širine tetive, debljine tetive 1, debljine tetive 2, debljine tetive 3, debljine tetive 4, srednje debljine tetive, promjera presatka dvostruko presavijenih tetiva, početne površine presatka, maksimalne sile, rastezne čvrstoće, prekidne sile, prekidne čvrstoće i apsorbirane energije veći je za presatke dvostruko presavijenih tetiva MP-a, u usporedbi s presadcima dvostruko presavijenih tetiva mišića gracilisa.

Vrijednosti koeficijenta korelacije između krutosti i dva antropometrijska svojstva uzoraka s najvećim koeficijentom korelacije (opseg natkoljenice 15 cm od baze patele ($R = -0,15$) i duljina tetive ($R = 0,22$)) presadaka dvostruko presavijenih tetiva mišića gracilisa prikazani su dijagramima raspršenja na slici 5.8. Na istoj su slici prikazane vrijednosti koeficijenta korelacije između krutosti i opsega natkoljenice 15 cm od baze patele ($R = 0,33$) i duljine tetive ($R = 0,05$) za presatke dvostruko presavijenih tetiva MP-a.



Slika 5.8. A) Dijagram raspršenja koeficijenta korelacije između krutosti i opsega natkoljenice 15 cm od baze patele presadaka dvostruko presavijenih tetiva mišića gracilisa i MP-a. B) Dijagram raspršenja koeficijenta korelacije između krutosti i duljine tetive presadaka dvostruko presavijenih tetiva mišića gracilisa i MP-a. Zelene isprekidane linije označavaju raspon krutosti MPFL-a određene prema dosadašnjim istraživanjima (prema tablici 1.1). Prikazani su rezultati linearne regresije (plavo za GR, crveno za PL) te koeficijent korelacije R i pripadna P vrijednost. GR = gracilis; PL = plantaris.

Vrijednosti koeficijenta korelacije između krutosti i dva antropometrijska svojstva uzoraka s najvećim koeficijentom korelacije (opseg potkoljenice na prijelazu iz proksimalne u srednju trećinu ($R = 0,47$) i širini tetive 2 ($R = 0,47$)) presadaka dvostruko presavijenih tetiva MP-a prikazani su dijagramima raspršenja na slici 5.9. Na istoj slici prikazane su vrijednosti koeficijenta korelacije između krutosti i opsega potkoljenice na prijelazu iz proksimalne u srednju trećinu ($R = -0,06$) i širine tetive 2 ($R = -0,07$) za presatke dvostruko presavijenih tetiva mišića gracilisa.

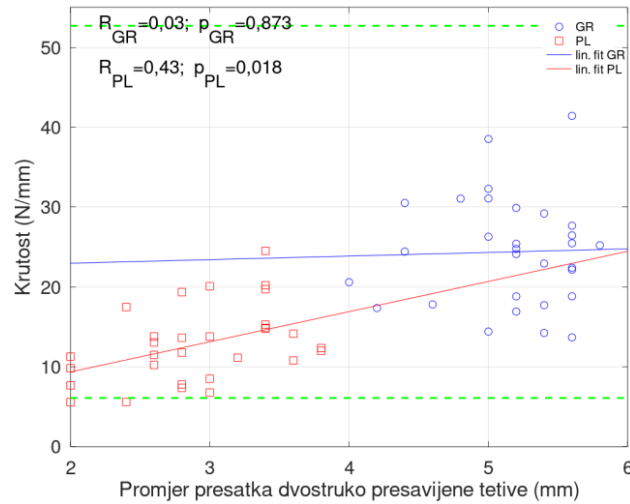


A

B

Slika 5.9 A) Dijagram raspršenja koeficijenta korelacije između krutosti i opsega potkoljenice na prijelazu proksimalne u srednju trećinu presadaka dvostruko presavijenih tetiva mišića gracilisa i MP-a. B) Dijagram raspršenja koeficijenta korelacije između krutosti i širine tetive 2 presatka dvostruko presavijenih tetiva mišića gracilisa i MP-a. Zelene isprekidane linije označavaju raspon krutosti MPFL-a određene prema dosadašnjim istraživanjima (prema tablici 1.1). Prikazani su rezultati linearne regresije (plavo za GR, crveno za PL) te koeficijent korelacije R i pripadna P vrijednost. GR= gracilis; PL= plantaris.

Vrijednosti koeficijenta korelacije između krutosti i promjera presadaka dvostruko presavijenih tetiva mišića gracilisa ($R = 0,03$) i MP-a ($R = 0,43$) prikazani su dijagramima raspršenja na slici 5.10.



Slika 5.10. Dijagram raspršenja koeficijenta korelacije između krutosti i promjera presadaka dvostruko presavijenih tetiva mišića gracilisa i MP-a. Zelene isprekidane linije označavaju raspon krutosti MPFL-a određene prema dosadašnjim istraživanjima (prema tablici 1.1). Prikazani su rezultati linearne regresije (plavo za *GR*, crveno za *PL*) te koeficijent korelacije *R* i pripadna *P* vrijednost. *GR*= gracilis; *PL*= plantaris.

5.6 Usporedba biomehaničkih svojstava maksimalne sile i krutosti presadaka dvostruko presavijenih tetiva mišića gracilisa i plantarisa iz ovog istraživanja s podacima iz literature

Za potrebe usporedbe ranije objavljenih istraživanja svojstava presatka dvostruko presavijenih tetiva mišića gracilisa s obavljenim mjerenjima unutar ove disertacije, u tablici 5.12 prikazane su srednje vrijednosti i standardna devijacija usporedivih varijabli te rezultati statističkog testa za usporedbu srednje vrijednosti.

Tablica 5.12. t-test za jednakost srednje vrijednosti dva skupa podataka. *Nul-hipoteza*: srednja vrijednost analiziranog svojstva tetive mišića gracilisa ovisno o ranijem istraživanju, jednaka je srednjoj vrijednosti istog svojstva iz ovog istraživanja. Nivo značajnosti: 0.05. (*T*, *P*) statistika t-testa i pripadna *p* vrijednost; Za slučajeve $P < 0.05$ prihvaća se *alternativna hipoteza*: srednja vrijednost analiziranog svojstva tetive mišića gracilisa iz dva se skupa statistički razlikuje.

Autor istraživanja i godina objave	Analizirana veličina / (mjerna jedinica)	Srednja vrijednost±std u ranijem istraživanju	Srednja vrijednost±std u ovom istraživanju	<i>T</i>	<i>P</i>
Wytrykowski i sur. 2016. [#]	Srednja maksimalna sila (N)	200,7±48,7	448,1±117,4	11,545	<0,001
Wytrykowski i sur. 2016. [#]	Krutost (N/mm)	131,7±43,7	24,4±6,8	-86,087	<0,001
Hammer i sur. 1999., prvi dio*	Srednja maksimalna sila (N)	1550±428	448,1±117,4	-51,422	<0,001
Hammer i sur. 1999., prvi dio*	Krutost (N/mm)	336±141	24,4±6,8	-249,990	<0,001
Hammer i sur. 1999., prvi dio*	Rastezna čvrstoća (N/mm ²)	86,6±19,1	21,8±5,9	-59,965	<0,001
Hammer i sur. 1999., drugi dio*	Srednja maksimalna sila (N)	1550±369	448±117	-51,422	<0,001
Hammer i sur. 1999., drugi dio*	Krutost (N/mm)	370±108	24,4±6,8	-277,260	<0,001
Hammer i sur. 1999., drugi dio*	Rastezna čvrstoća (N/mm ²)	77,9±25,6	21,8±5,9	-51,918	<0,001

*Prema tablici 1.4 Wytrykowski i sur. analizirali su presatke dvostruko presavijenih tetiva mišića gracilisa. Prema tablici 1.4 Hammer i sur. analizirali su dvije skupine presadaka dvostruko presavijenih dijelova tetive mišića gracilisa. [#]

Iz rezultata prikazanih u tablici 5.12 vidljivo je da se srednje vrijednosti analiziranih svojstava presatka dvostruko presavijenih tetiva mišića gracilisa u ranijim istraživanjima razlikuju statistički značajno u usporedbi sa srednjom vrijednosti analiziranog istog svojstva iz ovog istraživanja. Sve srednje vrijednosti analiziranih svojstava presadaka dvostruko presavijenih tetiva mišića gracilisa u ranijim istraživanjima bile su veće, osim prekidnog istežanja i srednje maksimalne sile u istraživanju Wytrykowskijska i sur. iz 2016. godine, čije su vrijednosti bile veće u ovom istraživanju.

Za potrebe usporedbe ranije objavljenih istraživanja svojstava presadaka dvostruko presavijenih tetiva MP-a s obavljenim mjerenjima unutar ove disertacije, u tablici 5.13 prikazane su srednje vrijednosti i standardna devijacija usporedivih varijabli te rezultati statističkog testa za usporedbu srednje vrijednosti.

Tablica 5.13. t-test za jednakost srednje vrijednosti dva skupa podataka. *Nul-hipoteza*: srednja vrijednost analiziranog svojstva tetive MP-a ovisno o ranijem istraživanju, jednaka je srednjoj vrijednosti istog svojstva iz ovog istraživanja. Nivo značajnosti: 0,05. (*T*, *P*) statistika t-testa i pripadna *p* vrijednost; za slučajeve $P < 0.05$ prihvaća se *alternativna hipoteza*: srednja vrijednost analiziranog svojstva tetive MP-a iz dva skupa statistički se razlikuje.

Autor istraživanja i godina objave	Analizirana veličina / (mjerna jedinica)	Srednja vrijednost \pm std u ranijem istraživanju	Srednja vrijednost \pm std u ovom istraživanju	<i>T</i>	<i>P</i>
Jackson i sur. 2014. [#]	Krutost (N/mm)	53,2 \pm 28,4	12,8 \pm 4,7	-46,877	<0,001
Jackson i sur. 2014. [#]	Rastezna čvrstoća (N/mm ²)	78,4 \pm 50,1	31,7 \pm 10,7	-23,814	<0,001
Zarzycki i sur. 1999.*	Srednja maksimalna sila (N)	294,3 \pm 40,9	220,3 \pm 108,1	-3,748	<0,001
Zarzycki i sur. 1999.*	Prekidno istežanje (%)	21,1 \pm 3,8	12,3 \pm 3,3	-14,387	<0,001

[#]Prema tablici 1.6 Jackson i sur. analizirali su presatke dvostruko presavijenih dijelova tetive MP-a. ^{*}Prema tablici 1.6 Zarzycki i sur. analizirali su presatke dvostruko presavijenih tetiva MP-a.

Iz rezultata prikazanih u tablici 5.13 vidljivo je da se srednje vrijednosti analiziranih svojstava presadaka dvostruko presavijenih tetiva MP-a u ranijim istraživanjima statistički značajno razlikuju u usporedbi sa srednjom vrijednosti analiziranog istog svojstva iz ovog istraživanja. Sve srednje vrijednosti analiziranih svojstava presadaka dvostruko presavijene tetive MP-a u ranijim su istraživanjima bile veće od vrijednosti analiziranih svojstava presadaka dvostruko presavijenih tetiva MP-a u ovom istraživanju.

5.7 Usporedba biomehaničkog svojstva maksimalne sile presadaka dvostruko presavijenih tetiva mišića plantarisa iz ovog istraživanja s podacima maksimalne sile nativnog medijalnog patelofemoralnog ligamenta iz literature

Za potrebe usporedbe ranije objavljenih istraživanja biomehaničkih svojstava nativnog MPFL-a s obavljenim mjerenjima unutar ove disertacije, u tablici 5.14 prikazane su srednje vrijednosti i standardna devijacija usporedivih varijabli te rezultati statističkog testa za usporedbu srednje vrijednosti.

Tablica 5.14. t-test za jednakost srednje vrijednosti dva skupa podataka. *Nul-hipoteza*: srednja vrijednost analiziranog svojstva MPFL-a, ovisno o istraživanju, jednaka je srednjoj vrijednosti istog svojstva presatka dvostruko presavijenih tetiva MP-a iz ovdje analiziranih mjerenja. Nivo značajnosti: 0.05. (*T*, *P*) statistika t-testa i pripadna *p* vrijednost; za slučajeve $P < 0.05$ prihvaća se *alternativna hipoteza*: srednje vrijednosti analiziranog svojstva iz dva se skupa statistički razlikuju.

Autor istraživanja i godina objave	Analizirano svojstvo / (mjerna jedinica)	Srednja vrijednost \pm std u ranijem istraživanju	Srednja vrijednost \pm std u ovom istraživanju	<i>T</i>	<i>P</i>
LaPrade i sur. 2018.	Srednja maksimalna sila (N);	178 \pm 46	220,3 \pm 108,1	2,1426	0,0407
	Krutost (N/mm);	23 \pm 6	12,8 \pm 4,7	-11,8050	<0,0001
Hinckel i sur. 2017.	Srednja maksimalna sila (N);	72,0 \pm 32,5	220,3 \pm 108,1	7,5120	<0,0001
	Krutost (N/mm);	8,0 \pm 1,9	12,8 \pm 4,7	5,6149	<0,0001
Crisenti i sur. 2016.	Srednja maksimalna sila (N);	145 \pm 68	220,3 \pm 108,1	3,8142	<0,0001
	Krutost (N/mm);	42,5 \pm 10,2	12,8 \pm 4,7	-34,451	<0,0001
Herbort i sur. 2014.	Srednja maksimalna sila (N);	190,7 \pm 82,8	220,3 \pm 108,1	1,4993	0,14459
	Krutost (N/mm);	29,4 \pm 9,7	12,8 \pm 4,7	-19,2370	<0,0001
Arendt 2007.	Srednja maksimalna sila (N);	145,6 \pm 44	220,3 \pm 108,1	3,7838	0,0007
	Krutost (N/mm);	18,9 \pm 1,29	12,8 \pm 4,7	-7,0435	<0,0001
Mountney i sur. 2005.	Srednja maksimalna sila (N);	208 \pm 90	220,3 \pm 108,1	0,62303	0,5381
	Krutost (N/mm);	NP	12,8 \pm 4,7	-----	-----

U tablici 5.14 vidi se da je srednja vrijednost maksimalne sile presadaka dvostruko presavijenih tetiva MP-a u ovom istraživanju veća od svih srednjih vrijednosti maksimalne sile nativnog MPFL-a iz ranijih istraživanja. U istoj je tablici vidljivo da se srednja vrijednost maksimalne sile presadaka dvostruko presavijenih tetiva MP-a u ovom istraživanju statistički značajno ne razlikuje od srednje vrijednosti maksimalne sile nativnog MPFL-a iz istraživanja Herborta i

sur. i Mountneya i sur. Srednja vrijednost maksimalne sile presadaka dvostruko presavijenih tetiva MP-a u ovom se istraživanju statistički značajno razlikuje od srednje vrijednosti maksimalne sile nativnog MPFL-a iz istraživanja LaPradea i sur., Hinckela i sur., Crisentija i sur. i Arendt. Također, u tablici 5.14 vidi se da je srednja vrijednost krutosti presadaka dvostruko presavijenih tetiva MP-a u ovom istraživanju manja od većine srednjih vrijednosti krutosti nativnog MPFL-a iz ranijih istraživanja. Srednja vrijednost krutosti presadaka dvostruko presavijenih tetiva MP-a u ovom istraživanju bila je veća jedino od srednje vrijednosti krutosti nativnog MPFL-a iz istraživanja Hinckela i sur. U istoj je tablici vidljivo da se srednja vrijednost krutosti presadaka dvostruko presavijenih tetiva MP-a u ovom istraživanju statistički značajno razlikuje od srednjih vrijednosti krutosti nativnog MPFL-a iz svih istraživanja.

6. RASPRAVA

Osvrt na rezultate provedenoga istraživanja

Rezultati ovoga istraživanja potvrđuju prvi dio postavljene hipoteze da se za rekonstrukciju MPFL-a može upotrijebiti presadak dvostruko presavijene tetive MP-a i da presadak dvostruko presavijene tetive MP-a može biti zamjena presatku dvostruko presavijene tetive mišića gracilisa koji se danas najčešće rabi za taj zahvat. To je razvidno iz rezultata biomehaničkog testiranja presadaka dvostruko presavijenih tetiva mišića gracilisa i MP-a te usporedbom dobivenog rezultata njihova biomehaničkog svojstva maksimalne sile s podacima definirane gornje i donje granice maksimalne sile nativnog MPFL-a iz literature.

Međutim, rezultati ovog istraživanja također pokazuju da ne može svaki bolesnik biti kandidat za to da mu se umjesto presatka dvostruko presavijene tetive mišića gracilisa za rekonstrukciju MPFL-a primjeni presadak dvostruko presavijene tetive MP-a. Prvi razlog tome je to što od svih 18 kadavera kojima se pristupilo u ovom istraživanju, njih 11,1 % nije imalo MP ili je on bio toliko slabo razvijen da se prilikom pokušaja uzimanja nije uspio pronaći. Drugi razlog zašto svaki bolesnik ne može biti kandidat za to da mu se umjesto presatka dvostruko presavijene tetive mišića gracilisa za rekonstrukciju MPFL-a primjeni presadak dvostruko presavijene tetive MP-a je taj što je samo 7 od 30 (23,3 %) presadaka dvostruko presavijenih tetiva MP-a prilikom biomehaničkog ispitivanja u ovom istraživanju pokazalo više vrijednosti biomehaničkog svojstva maksimalne sile u usporedbi s podacima definirane gornje granice maksimalne sile nativnog MPFL-a iz literature. Ipak, ako bi se promatrao odnos definirane donje granice maksimalne sile nativnog MPFL-a prema literaturnim podacima i vrijednosti biomehaničkog svojstva maksimalne sile presadaka dvostruko presavijenih tetiva MP-a u ovom istraživanju, svi bi presadci dvostruko presavijenih tetiva MP-a iz ovog istraživanja bili adekvatni za rekonstrukciju MPFL-a. Dakle, raspon definirane gornje granice maksimalne sile nativnog MPFL-a od 298 N, prema istraživanju Moutneya i sur. iz 2005. godine i donje granice maksimalne sile nativnog MPFL-a od 39,5 N, prema istraživanju Hinckela i sur. iz 2017. godine, velik je i predstavlja ograničavajući faktor kod mogućnosti kliničke primjene rezultata ovog istraživanja (18, 54).

Isto tako, rezultati ovog istraživanja ne potvrđuju drugi dio postavljene hipoteze jer se biomehanička svojstva presadaka dvostruko presavijenih tetiva mišića gracilisa i biomehanička

svojstva presadaka dvostruko presavijenih tetiva MP-a ispitivana u ovom istraživanju statistički značajno razlikuju po svim promatranim varijablama.

Kako je zbog potrebe što bolje interpretacije dobivenih rezultata ovog istraživanja odlučeno promatrati povezanost vrijednosti biomehaničkih svojstava maksimalne sile i krutosti presadaka dvostruko presavijenih tetiva mišića gracilisa i MP-a s različitim svojstvima uzorka, detaljni rezultati dani su u tablicama 5.10 i 5.11. Međutim, kroz ovo se istraživanje ipak pokazalo, analizirajući i dostupnu literaturu o biomehaničkim svojstvima MPFL-a (tablica 1.1), da je biomehaničko svojstvo maksimalne sile uzoraka pogodnije za interpretaciju rezultata ovog istraživanja. Naime, ako bi se usporedio raspon definirane gornje granice krutosti nativnog MPFL-a od 52,7 N/mm, prema istraživanju Crisentija i sur. iz 2016. godine, i donje granice krutosti nativnog MPFL-a od 6,1 N/mm, prema istraživanju Hinckela i sur. iz 2017. godine, s vrijednostima krutosti presadaka dvostruko presavijenih tetiva mišića gracilisa i MP-a iz ovog istraživanja, ni jedan presadak dvostruko presavijenih tetiva mišića gracilisa i MP-a ne bi bio iznad definirane gornje granice krutosti nativnog MPFL-a (52, 54).

Velika većina vrijednosti krutosti presadaka dvostruko presavijenih tetiva mišića gracilisa i MP-a u ovom se istraživanju nalazila unutar raspona, iz literature, definirane krutosti za nativni MPFL, a prema literaturi samo su dva presatka dvostruko presavijenih tetiva MP-a imala vrijednost krutosti niže od definirane donje granice nativnog MPFL-a (slika 5.8, 5.9 i 5.10.). Razlog ovako nižih vrijednosti biomehaničkog svojstva krutosti kod uzoraka u ovom istraživanju u usporedbi s definiranom gornjom granicom krutosti nativnog MPFL-a prema literaturi mogu biti zbog nepravilnog izvođenja ispitivanja uzoraka u ovom ili u ranijim istraživanjima biomehaničkih svojstava nativnog MPFL-a, što predstavlja veliko ograničenje u interpretaciji rezultata ovog istraživanja. Stoga će se u nastavku disertacije uglavnom razmatrati vrijednosti biomehaničkog svojstva maksimalne sile za presatke dvostruko presavijenih tetiva mišića gracilisa i MP-a jer je taj podatak jedini koji se direktno mjeri očitanjem. Vrijednosti se drugih biomehaničkih svojstava izračunavaju iz podatka o maksimalnoj sili i produljenju, te podatka promjera presatka dvostruko presavijenih tetiva mišića gracilisa i MP-a, stoga je veća mogućnost pogreške kod ispitivanja.

Osvrt na rezultate provedenog istraživanja i antropometrijske mjere donjih ekstremiteta kadavera

U ovom su se istraživanju, prije uzimanja tetiva mišića gracilisa i MP-a, mjerile antropometrijske mjere donjih ekstremiteta svakog kadavera te se vršila obrada prikupljenih podataka (tablice 5.1, 5.2 i 5.3). Pokazalo se da se antropometrijske mjere desne noge kadavera i antropometrijske mjere lijeve noge kadavera statistički značajno ne razlikuju po svim ispitivanim varijablama.

Srednja anatomska duljina nogu donjih ekstremiteta kadavera u ovom je istraživanju bila 872,13 mm ($\pm 56,63$ std), s rasponom vrijednosti od 790 do 958 mm. Unatrag osam godina, Šentija i sur. istraživali su povezanost antropometrijskih karakteristika i promjena brzine hoda kod kretanja u skupini studenata Kineziološkog fakulteta Sveučilišta u Zagrebu. Prema prikazanim rezultatima, srednja duljina donjeg ekstremiteta mjerena od velikog trohantera do poda bila je kod 21 studenta muškog spola 91,3 cm ($\pm 4,8$ std) i kod 27 studentica ženskog spola 85,6 cm ($\pm 4,5$ std) (255). Iako metoda mjerenja duljine donjeg ekstremiteta u ovom istraživanju, gdje se od velikog trohantera mjerila udaljenost do vrha lateralnog maleola, nije identična kao kod Šentija i sur., rezultati su usporedivi. U ovom istraživanju srednja udaljenost između velikog trohantera i vrha lateralnog maleola kod 15 kadavera starijih od 18 godina oba spola (12 muških i 3 ženskih) bila je 871,4 mm ($\pm 55,2$ std) za desnu i 872,9 mm ($\pm 59,9$ std) za lijevu nogu. Ako se na ove rezultate pridoda udaljenost od vrha lateralnog maleola do poda, po antropometrijskom se kriteriju anatomske duljine noge, dakle, ova istraživana skupina od 15 kadavera može lako usporediti s već objavljenim podacima antropometrijskih rezultata udaljenosti između velikog trohantera i poda populacije starije od 18 godina u Hrvatskoj.

Od svih antropometrijskih mjera donjih ekstremiteta, vrijednost maksimalne sile presatka dvostruko presavijene tetive mišića gracilisa imala je pozitivan koeficijent korelacije, počevši od najvećeg, s duljinom natkoljenice ($R = 0,40$; $p = 0,030$), kliničkom duljinom noge ($R = 0,34$; $p = 0,066$), anatomskom duljinom noge ($R = 0,33$; $p = 0,076$), duljinom potkoljenice ($R = 0,20$; $p = 0,279$) i opsegom natkoljenice na prijelazu srednje u distalnu trećinu ($R = 0,02$; $p = 0,923$). Ako bi se ovi rezultati primijenili u kliničkoj praksi, s velikom bi se sigurnošću moglo reći da će presadak dvostruko presavijene tetive mišića gracilisa kod čovjeka s duljom natkoljenicom imati višu maksimalnu silu. Negativan koeficijent korelacije između vrijednosti maksimalne sile presatka dvostruko presavijene tetive mišića gracilisa i antropometrijskih mjera donjih

ekstremiteta u ovom je istraživanju bila, počevši od najvećeg, s opsegom natkoljenice 15 cm od baze patele ($R = -0,22$; $p = 0,263$), opsegom potkoljenice na prijelazu proksimalne u srednju trećinu ($R = -0,14$; $p = 0,469$), opsegom potkoljenice 10 cm od vrha patele ($R = -0,13$; $p = 0,49$) i opsegom natkoljenice 10 cm od baze patele ($R = -0,12$; $p = 0,539$). Isto tako, ako bi se ovi rezultati povezali s kliničkom praksom, onda bi osobe sa sve većim opsegom natkoljenice 15 cm od baze patele imale sve niže vrijednosti maksimalne sile dvostruko presavijene tetive mišića gracilisa.

Od svih antropometrijskih mjera donjih ekstremiteta, vrijednost maksimalne sile presatka dvostruko presavijene tetive MP-a imala je pozitivan koeficijent korelacije, počevši od najvećeg, s duljinom potkoljenice ($R = 0,45$; $p = 0,012$), opsegom natkoljenice na prijelazu srednje u distalnu trećinu ($R = 0,37$; $p = 0,042$), opsegom potkoljenice na prijelazu proksimalne u srednju trećinu ($R = 0,37$; $p = 0,042$), opsegom potkoljenice 10 cm od vrha patele ($R = 0,37$; $p = 0,045$), opsegom natkoljenice 10 cm od baze patele ($R = 0,36$; $p = 0,052$), kliničkom duljinom noge ($R = 0,35$; $p = 0,060$), anatomskom duljinom noge ($R = 0,34$; $p = 0,069$), opsegom natkoljenice 15 cm od baze patele ($R = 0,22$; $p = 0,236$) i duljinom natkoljenice ($R = 0,19$; $p = 0,327$). Vrijednost maksimalne sile presatka dvostruko presavijene tetive MP-a nije imala negativne koeficijente korelacije s antropometrijskim mjerama donjih ekstremiteta. Prema navedenim rezultatima, za očekivati je da će kod osoba s duljom potkoljenicom i vrijednost maksimalne sile presatka dvostruko presavijene tetive MP-a biti viša, nego kod osoba s kraćom potkoljenicom.

Zaključno se može očekivati da će vrijednost maksimalne sile presatka dvostruko presavijene tetive mišića gracilisa biti viša, što je natkoljenica dulja i opseg natkoljenice 15 cm od baze patele što niži. Vrijednost maksimalne sile presatka dvostruko presavijene tetive MP-a može se očekivati višom kod osoba sa duljom potkoljenicom i višim opsezima donjeg ekstremiteta na svim mjestima mjerenja iz ovog istraživanja.

Osvrt na rezultate provedenog istraživanja i antropometrijske mjere tetiva mišića plantarisa

Postojanost i raspoloživost MP-a za tetivne je presatke istraživana i ranije, a istraživanja o razvijenosti MP-a provedena na odrasloj populaciji pokazala su da MP nedostaje u 6,7 do 19 % udova (183, 203–206). Rezultati ovog istraživanja na uzorku od 18 kadavera kojima se pristupilo pokazuju izostanak MP-a u 11,1 % svih kadavera, čime ovo istraživanje ima najbližije rezultate istraživanju Simpsona i sur. koji su gledali ultrazvučno i potom intraoperativno dostupnost presatka MP-a na živim ljudima te prijavili izostanak MP-a kod 9 % ljudi na uzorku od 23 ispitanika (205). Međutim, za razliku od prethodno navedenih istraživanja, zapažanja drugih autora nakon provedenih anatomskih istraživanja su da MP postoji u 98 do 100 % udova (191,208). Dakle, iz svega proizlazi da se trenutno ne može točno kazati kolika je zaista postojanost MP-a u pojedinoj populaciji te će biti potrebno provoditi dodatna istraživanja u tom smjeru.

U ovom se istraživanju mjerila duljina potkoljenice (udaljenost između lateralne zglobne pukotine i vrha lateralnog maleola) kadavera te je izmjerena srednja vrijednost bila 425 mm ($\pm 35,1$ std) za desnu nogu i 423,4 mm ($\pm 32,6$ std) za lijevu nogu, što statistički ne predstavlja značajnu razliku ($Z = -0,228$; $p = 0,819$). Ukupna srednja vrijednost duljine potkoljenice svih 30 nogu kod 15 kadavera bila je 424,53 mm ($\pm 33,27$ std) s rasponom od 360 do 476 mm. Isto tako, mjerila se duljina oduzete tetive MP-a s obje potkoljenice kadavera te je izmjerena srednja vrijednost svih oduzetih tetiva MP-a bila 376,6 mm (± 53 std). Budući da se rezultati antropometrijskih mjera lijeve i desne noge kadavera u ovom istraživanju nisu statistički značajno razlikovali po svim ispitivanim antropometrijskim varijablama (tablica 5.3.), lijeve i desne tetive MP-a analizirale su se objedinjeno.

Prema gore navedenim rezultatima, srednja duljina svih tetiva MP-a predstavlja 88,6 % duljine desne potkoljenice i 88,9 % duljine lijeve potkoljenice ispitanih kadavera, što su minimalne razlike koje su praktički zanemarive. Međutim, kako se u ovom istraživanju nije vršila anatomski disekcija potkoljenice i MP se nije izolirano prikazivao, nego se tetiva MP-a uzimala standardnim proksimalnim pristupom koji se primjenjuje kod uzimanja tetivnog presatka MP-a, točno distalno hvatište tetive MP-a nije zabilježeno (234). Tako je izmjerena duljina tetive MP-a u ovom istraživanju bila od najproksimalnijeg dijela tetive koji se preklapa s trbuhom

MP-a pa do mjesta gdje je tetiva prekinuta kod uzimanja presatka, što nije nužno bilo i njeno distalno hvatište.

Ipak, rezultati ovog istraživanja, srednja duljina svih oduzetih tetiva MP-a = 376,6 mm (± 53 std), donekle se mogu usporediti s rezultatima Jakubietza i sur. koji su prijavili srednju duljinu tetivnog dijela MP-a oduzetog sa 46 kadavera bijelaca, po 23 od svakog spola, distalnim pristupom (202). Njihovi rezultati duljine tetive MP-a bili su niži nego u ovom istraživanju, 24,7 cm ($\pm 12,4$ std) na lijevoj nozi i 25,9 cm ($\pm 11,5$ std) na desnoj nozi. Međutim, autori su kod svog istraživanja mjerili samo „čisti“ tetivni dio, a ne i dio tetive koji se preklapa s trbuhom mišića, kako je mjereno u ovoj disertaciji (202). Stoga, i više vrijednosti duljine tetive MP-a kod ovog istraživanja ne čude. Isto tako, kao što je navedeno ranije, antropometrijske mjere donjih udova pojedine populacije utječu i na antropometrijske mjere pojedine tetive pa to treba uvijek uzeti u obzir kod uspoređivanja pojedinih istraživanja.

U ovom se istraživanju pomičnim mjerilom mjerila debljina i širina oduzetih tetiva MP-a na četiri mjesta te njena masa. Srednja masa tetiva MP-a bila je 0,52 g ($\pm 0,3$ std). Debljina i širina tetiva mjerila se na njihovu proksimalnom kraju koji se preklapa s mišićnim trbuhom, zatim na prijelazima iz proksimalne u srednju i srednje u distalnu trećinu te na najviše distalnom kraju. Tako su rezultati za širinu bili kako slijedi: srednja širina oduzete tetive MP-a na proksimalnom kraju 1,9 mm ($\pm 0,8$ std), na prijelazu iz proksimalne u srednju trećinu 2,3 mm ($\pm 0,7$ std), na prijelazu iz srednje u distalnu trećinu 1,8 mm ($\pm 0,6$ std) te na distalnom kraju 2,7 mm ($\pm 1,1$ std). Srednja vrijednost širine cijelih tetiva MP-a bila je 2,2 mm ($\pm 0,6$ std). Rezultati za debljinu tetive MP-a bili su: srednja debljina oduzete tetive MP-a na proksimalnom kraju 0,6 mm ($\pm 0,3$ std), na prijelazu iz proksimalne u srednju trećinu 0,8 mm ($\pm 0,3$ std), na prijelazu iz srednje u distalnu trećinu 0,7 mm ($\pm 0,2$ std) te na distalnom kraju 0,7 mm ($\pm 0,3$ std). Ukupna srednja debljina cijele oduzete tetive MP-a bila je 0,7 mm ($\pm 0,2$ std).

U ranije spomenutom istraživanju Jakubietz i sur. mjerili su promjer tetive na 2 cm od oba kraja tetive te su prijavili srednji promjer tetive MP-a lijevo od 2,3 mm ($\pm 1,1$ std) i desno od 1,9 mm ($\pm 1,0$ std), što je usporedivo s rezultatima ovog istraživanja jer su autori kao promjer uzeli višu dimenziju (u slučaju ove disertacije, širina) (202). Štoviše, ako bi se u ovoj disertaciji isključilo mjerenje širine oduzete tetive MP-a u proksimalnom kraju gdje se tetiva preklapa s mišićnim trbuhom, kao po metodi Jakubietza i sur., srednja bi vrijednost cijele širine tetive MP-a bila i viša.

Iz navedenih rezultata srednje širine cijele tetive MP-a i srednje debljine cijele tetive MP-a može se množenjem izračunati srednji poprečni presjek svih oduzetih tetiva MP-a, kako je opisao i Pichler i sur. (146). Prema ovoj metodi izračuna poprečnog presjeka, srednji poprečni presjek svih oduzetih tetiva MP-a u ovom istraživanju bio je $1,6 \text{ mm}^2 (\pm 0,6 \text{ std})$.

Ranija biomehanička istraživanja na tetivama MP-a bilježila su vrijednosti srednjeg poprečnog presjeka tetive MP-a (tablica 1.6). Tako su Walker i sur. prijavili $1,6 \text{ mm}^2$ poprečnog presjeka kod 14 vlaženi dijelova tetive MP-a koji je puknuo kod rastezanja prilikom ispitivanja. Zarzycki i sur. su za 12 tetiva MP-a prijavili srednji poprečni presjek od $1,2 \text{ mm}^2 (\pm 0,1 \text{ std})$, a Bohnsack i sur. $2,1 \text{ mm}^2 (\pm 0,8 \text{ std})$ kod 13 kadavera. Najviši srednji poprečni presjek jednostrukog uzorka tetive MP-a od $3,9 \text{ mm}^2 (\pm 1,8 \text{ std})$ prijavili su Jackson i sur. na uzorku od 14 tetiva MP-a (244–247). U usporedbi s ovim istraživanjem u kojem se na 30 tetiva MP-a mjerenjem širine i debljine na četiri točke i potom množenjem tih vrijednosti izračunala vrijednost srednjeg poprečnog presjeka tetive MP-a od $1,6 \text{ mm}^2 (\pm 0,6 \text{ std})$, rezultati su identični rezultatima Walkera i sur. i za $0,4 \text{ mm}^2$ viši nego što su prijavili Zarzycki i sur. u svom istraživanju. Međutim, kod drugih istraživanja gdje se izračunavao srednji poprečni presjek tetive MP-a, autori su upotrijebili više od dva puta manji broj uzoraka tetiva MP-a i nisu mjerili tetivu MP-a na četiri mjesta (244, 245, 247). Stoga sam mišljenja da je antropometrijska karakterizacija tetive MP-a u ovoj disertaciji najvjernije okarakterizirala prikupljene tetive.

U ovom se istraživanju mjerio promjer svakog pojedinog presatka dvostruko presavijene tetive MP-a uz pomoć metalnog instrumenta za određivanje promjera presatka tetiva (eng. *graft sizer*) identičnoga onome koji se upotrebljava za određivanje promjera tetivnog presatka kod rekonstrukcije prednjeg križnog ligamenta, kao što je prikazano na slici 4.1. Rezultati srednjeg promjera presatka dvostruko presavijene tetive MP-a mjereni gore navedenom metodom bili su $2,9 \text{ mm} (\pm 0,5 \text{ std})$ te se potom matematičkim izračunom, prema jednadžbi napisanoj na str. 66 izračunao srednji početni poprečni presjek presadaka dvostruko presavijenih tetiva MP-a koji je iznosio $6,9 \text{ mm}^2 (\pm 2,4 \text{ std})$. Prema ranijim istraživanjima, 12 dvostruko presavijenih tetiva MP-a imalo je srednji poprečni presjek od $2,3 \text{ mm}^2 (\pm 0,2 \text{ std})$, a 5 dvostruko presavijenih uzoraka tetive MP-a $3,8 \text{ mm}^2 (\pm 2,5 \text{ std})$, što je u usporedbi s rezultatima u ovom istraživanju tri odnosno dva puta niže (245, 247). Razlozi ovako velikih razlika u rezultatima srednjeg početnog poprečnog presjeka vjerojatno su u metodologiji mjerenja i potom računanja.

Naime, kad se u ovom istraživanju rezultati srednjeg početnog poprečnog presjeka presatka dvostruko presavijenih tetiva MP-a dobiveni metodom uz pomoć metalnog instrumenta za određivanje promjera presatka tetiva i matematičkim proračunom usporede s rezultatima izračunatog srednjeg poprečnog presjeka tetive MP-a (dobivenog množenjem srednje vrijednosti širine tetive MP-a i srednje vrijednosti debljine tetive MP-a) dvostruko uvećane iznosi $3,2 \text{ mm}^2$ ($\pm 1,2$ std), dobiju se vrijednosti s bitnim razlikama, što dovodi u pitanje ispravno određivanje poprečnih presjeka presadaka dvostruko presavijenih tetiva MP-a korištenih u ovom istraživanju. Dakle, metoda kod koje se primjenjuje metalni instrument za određivanje promjera presatka tetiva (eng. *gaft sizer*) identična je intraoperacijskoj metodi određivanja promjera presatka, i klinički je prihvaćena. Istovremeno, čini se kako je klasično mjerenje mehaničkim mjerilom ipak puno preciznija metoda, ali se ne primjenjuje u kliničkoj praksi, već samo kod istraživanja. Tako vrijednost srednjeg poprečnog presjeka presatka dvostruko presavijene tetive MP-a dobivena iz podataka o srednjoj širini i debljini tetive MP-a u ovom istraživanju ima usporedive vrijednosti s ranije prijavljenim vrijednostima srednjeg poprečnog presjeka 5 dvostruko presavijenih uzoraka tetive MP-a od $3,8 \text{ mm}^2$ ($\pm 2,5$ std), kako je prijavio Jackson i sur (247).

Može se reći da je izuzetno važno što preciznije izračunati poprečni presjek presatka, odnosno u opisu istraživanja navesti metodu računanja, jer te vrijednosti direktno utječu na izračun drugih biomehaničkih svojstava presatka, npr. rastezne čvrstoće, što je značajna biomehanička karakteristika bilo kojeg presatka, ali i omogućavaju lakše uspoređivanje podataka između različitih istraživanja.

Međutim, kako je rečeno ranije, vrijednosti maksimalne sile se ne računaju, nego direktno očitavaju prilikom ispitivanja, pa se za varijablu vrijednost maksimalne sile presatka dvostruko presavijene tetive MP-a računao koeficijent korelacije u usporedbi s antropometrijskim mjerama tetiva MP-a. Od svih antropometrijskih mjera tetive MP-a, vrijednost maksimalne sile presatka dvostruko presavijene tetive MP-a imala je pozitivan koeficijent korelacije, počevši od najvećeg, s masom tetive ($R = 0,71$; $p < 0,001$), širinom tetive 3 ($R = 0,71$; $p < 0,001$), promjerom dvostruko presavijenog presatka tetive ($R = 0,71$; $p < 0,001$), početnom površinom presatka ($R = 0,70$; $p < 0,001$), debljinom tetive 3 ($R = 0,66$; $p < 0,001$), srednjom širinom tetive ($R = 0,57$; $p = 0,001$), širinom tetive 2 ($R = 0,52$; $p = 0,003$), debljinom tetive 4 ($R = 0,47$; $p = 0,009$), duljinom tetive ($R = 0,36$; $p < 0,053$), širinom tetive 1 ($R = 0,34$; $p = 0,068$), širinom tetive 4 ($R = 0,28$; $p < 0,136$) i srednjom debljinom tetive

($R = 0,27$; $p = < 0,153$). Vrijednost maksimalne sile presatka dvostruko presavijene tetive MP-a imala je i negativne koeficijente korelacije i to s debljinom tetive 1 ($R = -0,13$; $p = 0,491$) i debljinom tetive 2 ($R = -0,06$; $p = 0,772$).

Ono što je najznačajnije za kliničku praksu izuzetno je velika pozitivna povezanost vrijednosti maksimalne sile presatka dvostruko presavijene tetive MP-a sa širinom tetive na mjestu njenog prijelaza iz srednje u distalnu trećinu i promjera presatka dvostruko presavijene tetive MP-a. Dakle, iz prvog se podatka može približno odrediti mjesto na potkoljenici čovjeka kojem bi se potom mogla, neinvazivnim slikovnim metodama prije uzimanja tetive MP-a za pripremu presatka, izmjeriti širina tetive MP-a i dati dobra prognoza vrijednosti maksimalne sile presatka dvostruko presavijene tetive MP-a. Drugi podatak zapravo potvrđuje ono što se zdravorazumski očekuje, a to je da bi viši promjer presatka dvostruko presavijene tetive MP-a trebao imati i više vrijednosti maksimalne sile.

Osvrt na rezultate provedenog istraživanja i antropometrijske mjere tetiva mišića gracilisa

Mišić gracilis dobro je razvijen i konstantan mišić kod ljudi i u ovom je istraživanju pronađen kod svakog od 18 kadavera kojima se pristupilo. Međutim, jedan kadaver (kodni broj kadavera 0,37; pristupilo se 19.10.2017. u Zavodu za sudsku medicinu i kriminalistiku Medicinskoga fakulteta Sveučilišta u Zagrebu), ukupno 5,6 % od svih kadavera kojima se pristupilo, imao je tetivu mišića gracilisa dugu 18,5 cm, što je bilo za 1,5 cm kraće od potrebnoga da bi bila uključena u istraživanje.

Kod 15 kadavera uključenih u ovo istraživanje, srednja duljina oduzete tetive mišića gracilisa bila je 281,3 mm ($\pm 34,6$ std), tako da se tetiva mjerila od dijela uzetog na distalnom hvatištu do najproksimalnijeg dijela oduzete tetive, uključujući i dio koji se preklapa s mišićnim trbuhom gracilisa. Promatrajući literaturne podatke, može se zaključiti da je antropometrija tetive mišića gracilisa više istraživana od antropometrije tetive MP-a. Pa su tako usporedive rezultate srednje duljine distalne tetive gracilisa u nedavnom anatomskom istraživanju prijavili Dziedzic i sur. kada su kod deset kadavera izmjerili srednju duljinu distalne tetive gracilisa od 294 mm ($\pm 38,1$ std), mjerenu od distalnog hvatišta do najproksimalnijeg tetivnog dijela koji se preklapa s mišićnim trbuhom (142). Još sličnije rezultate srednje duljine tetive mišića gracilisa, 27,7 cm

($\pm 3,0$ std), kao u ovoj disertaciji, prijavio je Janssen i sur. kada je mjerio duljinu autolognog tetivnog presatka gracilisa za vrijeme operacije rekonstrukcije prednjeg križnog ligamenta kod 725 osoba bijele rase (145). Kod ženskih osoba bijele rase, Pichler i sur. prijavili su srednju duljinu tetive gracilisa od 232,5 mm ($\pm 31,4$ std), što su niže vrijednosti od ranije navedenih istraživanja, ali očekivane s obzirom na to da su osobe ženskog spola srednje niže od osoba muškog spola (146). Međutim, rezultati istraživanja Kaura i sur, na 50 udova indijske populacije pokazala su srednju duljinu distalne tetive gracilisa od 15,2 cm ($\pm 2,5$ std) što je gotovo upola niže od srednje duljine tetive mišića gracilisa u ovom istraživanju (144). Identično kao i za duljine tetive plantarisa, nameće se logičan zaključak da razlike u duljini gracilisa ovise o antropometrijskim mjerama ispitivane populacije. Pa su tako Janssen i sur. te Pichler i sur. prijavili pozitivnu korelaciju duljine tetive gracilisa s visinom bolesnika, procijenjenom i po duljini bedrene kosti (145, 146).

Identično kao i kod tetiva MP-a, u ovom se istraživanju pomičnim mjerilom mjerila debljina i širina oduzete tetive mišića gracilisa na četiri mjesta te njena masa. Srednja masa tetiva mišića gracilisa bila je 1,5 g ($\pm 0,5$ std). Debljina i širina tetiva mjerila se na njihovu proksimalnom kraju koji se preklapa s mišićnim trbuhom, zatim na prijelazima iz proksimalne u srednju i srednje u distalnu trećinu te na najviše distalnom kraju. Tako da su rezultati za širinu bili kako slijedi: srednja širina oduzete tetive mišića gracilisa na proksimalnom kraju 2,2 mm ($\pm 0,9$ std), na prijelazu iz proksimalne u srednju trećinu 4,7 mm ($\pm 1,5$ std), na prijelazu iz srednje u distalnu trećinu 3,5 mm ($\pm 0,9$ std) te na distalnom kraju 6,4 mm ($\pm 1,8$ std). Srednja vrijednost širine cijelih tetiva mišića gracilisa bila je 4,2 mm ($\pm 1,0$ std). Rezultati za debljinu tetive mišića gracilisa bili su: srednja debljina oduzete tetive mišića gracilisa na proksimalnom kraju 0,6 mm ($\pm 0,3$ std), na prijelazu iz proksimalne u srednju trećinu 1,3 mm ($\pm 0,3$ std), na prijelazu iz srednje u distalnu trećinu 1,6 mm ($\pm 0,3$ std) te na distalnom kraju 1,5 mm ($\pm 0,4$ std). Ukupna srednja debljina cijele oduzete tetive mišića gracilisa bila je 1,2 mm ($\pm 0,1$ std).

U ranijem anatomskom istraživanju medijalne strane koljena koje su LaPrade i sur. proveli 2007. godine na osam kadaveričnih koljena, srednja širina tetive mišića gracilisa na njenom distalnom hvatištu bila je 8,4 mm, s rasponom vrijednosti od 6,2 do 11,4 mm (15). Međutim, kako su LaPrade i sur. mjerili širinu tetive mišića gracilisa dok je ona još bila vezana za svoje distalno hvatište, prijavili su više vrijednosti jer kod istraživanja u ovoj disertaciji, tetiva se škarama potpuno odvojila od hvatišta i potom naknadno mjerila. Izmjerene srednje vrijednosti širine tetive gracilisa na distalnom kraju od 6,4 mm ($\pm 1,8$ std) za 2 mm su niže od srednje

vrijednosti kod LaPradea i sur. Međutim, treba napomenuti da je za razliku od ovog istraživanja, istraživanje LaPradea i sur. bilo anatomske i opisne te se činila detaljna preparacija kadaveričnih koljena (15).

Iz navedenih rezultata srednje širine cijele tetive mišića gracilisa i srednje debljine cijele tetive mišića gracilisa može se izračunati poprečni presjek pojedine oduzete tetive mišića gracilisa na zadanim točkama množenjem vrijednosti širine s debljinom kako su radili Plicher i sur. isto na tetivama mišića gracilisa (146). Autori su u tom istraživanju prijavili srednji poprečni presjek tetiva mišića gracilisa od $7,92 \text{ mm}^2$. Prema ovoj metodi izračuna poprečnog presjeka, srednji poprečni presjek svih oduzetih tetiva mišića gracilisa u ovom istraživanju bio je $5,2 \text{ mm}^2$ ($\pm 1,5$ std). Razlike u vrijednostima srednjeg poprečnog presjeka tetive mišića gracilisa mogu se objasniti različitom metodologijom mjerenja. Naime, Plicher i sur. su kod izračuna poprečnog presjeka tetive mišića gracilisa radili mjerenje samo na tetivno-mišićnom spoju, dok su mjerenja u ovoj disertaciji rađena na 4 mjesta od kojih vrijednost najproksimalnije širine i debljine tetive zasigurno znatno smanjuje ukupne vrijednosti.

U ranijim istraživanjima biomehaničkih svojstava tetiva mišića gracilisa prikazane su vrijednosti srednjeg poprečnog presjeka tetive (tablica 1.4). Tako su Noyes i sur. 1984. godine izmjerili srednji poprečni presjek od $7,6 \text{ mm}^2$ ($\pm 0,2$ std) na 17 uzoraka tetiva gracilisa kod donora srednje dobi od 26 godina (± 6 std) (177). Međutim, iako su autori u svom istraživanju naveli da se mjerenje pomičnim mjerilom izvodilo na više mjesta, dobivene vrijednosti srednjeg poprečnog presjeka odgovaraju uzorku tetive mišića gracilisa, a ne cijeloj tetivi gracilisa kao što je slučaj u ovoj disertaciji. Isto tako, velike razlike vrijednosti srednjeg poprečnog presjeka tetive mišića gracilisa između istraživanja Noyes i sur. i ovog istraživanja mogu se pripisati starijoj srednjoj dobi kadavera, 42,7 godina ($\pm 11,1$ std) kod ovog istraživanja.

Identično kao i za tetive MP-a, u ovoj disertaciji mjerio se promjer svakog pojedinog presatka dvostruko presavijene tetive mišića gracilisa uz pomoć metalnog instrumenta za određivanje promjera presatka tetiva (eng. *graft sizer*), što se standardno upotrebljava za vrijeme operacija rekonstrukcije prednjeg križnog ligamenta i kao što je prikazano na slici 4.1. Rezultati srednjeg promjera presatka dvostruko presavijene tetive mišića gracilisa mjereni gore navedenom metodom bili su $5,2 \text{ mm}$ ($\pm 0,5$ std) te se potom matematičkim izračunom, prema jednadžbi napisanoj na str. 66 izračunao srednji početni poprečni presjek presadaka dvostruko presavijenih tetiva mišića gracilisa koji je iznosio $21,1 \text{ mm}^2$ ($\pm 3,6$ std).

Međutim, nakon što se kod razmatranja rezultata antropometrije tetiva MP-a uvidjelo da rezultati dobiveni metodom određivanja srednjeg poprečnog presjeka dvostruko presavijenog presatka tetiva uz pomoć metalnog instrumenta za određivanje promjera presatka tetiva (eng. *graft sizer*) i računanja pokazuju znatno više vrijednosti od ranije prijavljenih u literaturi, kod razmatranja srednjeg poprečnog presjeka presatka dvostruko presavijenih tetiva mišića gracilisa odlučilo se koristiti rezultate dobivene drugom metodom. Tako se može reći da srednji poprečni presjek presatka dvostruko presavijenih tetiva mišića gracilisa odgovara izračunatoj dvostrukoj vrijednosti srednjeg poprečnog presjeka tetive mišića gracilisa, tj. $10,4 \text{ mm}^2 (\pm 3 \text{ std})$. Istom metodom izračuna srednjeg poprečnog presjeka koristili su se Plicher i sur. te su prijavili srednji poprečni presjek dvostruko presavijene tetive mišića gracilisa od $15,8 \text{ mm}^2$, ali kako je napomenuto ranije, autori su mjerili širinu i debljinu tetive samo na tetivno-mišićnom spoju što umanjuje kvalitetu, odnosno ispravnu interpretaciju podataka za cijelu tetivu (146).

Tako da, ako se uzmu u obzir rezultati ovog istraživanja, gdje srednje vrijednosti poprečnog presjeka tetiva mišića gracilisa i MP-a variraju ovisno o mjestu mjerenja, zato što tetiva nije svugdje jednolično razvijena, preporučuje se u budućnosti ukupni poprečni presjek tetive računati na osnovu mjerenja na više mjesta.

Hamner i sur. su prilikom biomehaničkog istraživanja presađaka dvostrukih uzoraka tetive mišića gracilisa digitalnim mjeračem izmjerili njihovu širinu i debljinu te izračunali njihove poprečne presjeke (178). Autori su tada prijavili da skupina od 12 presađaka ima srednji poprečni presjek od $16,3 \text{ mm}^2 (\pm 3,0 \text{ std})$, a druga skupina $20,5 \text{ mm}^2 (\pm 3,5 \text{ std})$. Međutim, testirani uzorci tetiva bili su samo s distalnog dijela tetive mišića gracilisa koji je ujedno i širi i deblji dio tetive pa su, stoga, i prijavljeni rezultati srednjeg poprečnog presjeka viši nego kod istraživanja u ovoj disertaciji.

Iako nisu napisali metodu kako su izmjerili promjer presatka dvostruko presavijenih tetiva mišića gracilisa, Wytrykowski i sur. su na 13 uzoraka dvostruko presavijenih tetiva mišića gracilisa srednje dobi od 54 godine (raspon između 37 i 70 godina), prijavili srednji promjer presatka dvostruko presavijenih tetiva mišića gracilisa od $3,2 \text{ mm} (\pm 0,3 \text{ std})$ s rasponom od 2,6 do 3,8 mm (179). Prema istraživanju u ovoj disertaciji, srednji promjer presatka dvostruko presavijenih tetiva mišića gracilisa bio je $5,2 \text{ mm} (\pm 0,5 \text{ std})$, što je gotovo dvostruko viša vrijednost. Možda je različita metoda mjerenja promjera presatka jedan od razloga ovako velike razlike ili dvostruko manji broj mjerenih uzorka u istraživanju Wytrykowskija i sur. smanjuje

kvalitetu interpretacije podataka, ali ispitivani uzorci u obje skupine relativno su slične dobi pa bi se očekivali sličniji rezultati.

U ovom su se istraživanju sve antropometrijske mjere mišića gracilisa usporedile s varijablom vrijednosti maksimalne sile presatka dvostruko presavijene tetive mišića gracilisa te se računao koeficijent korelacije. Od svih antropometrijskih mjera tetive mišića gracilisa, vrijednost maksimalne sile presatka dvostruko presavijene tetive mišića gracilisa imala je pozitivan koeficijent korelacije, počevši od najvećeg, s debljinom tetive 3 ($R = 0,47; p = 0,008$), srednjom debljinom tetive ($R = 0,32; p = 0,08$), duljinom tetive ($R = 0,28; p = 0,136$), promjerom dvostruko presavijenog presatka tetive ($R = 0,21; p = 0,269$), početnom površinom presatka ($R = 0,21; p = 0,268$), debljinom tetive 2 ($R = 0,15; p = 0,423$), debljinom tetive 4 ($R = 0,15; p = 0,42$), širinom tetive 2 ($R = 0,12; p = 0,54$), širinom tetive 4 ($R = 0,03; p = 0,858$) i masom tetive ($R = 0,00; p = 0,989$). Vrijednost maksimalne sile presatka dvostruko presavijene tetive mišića gracilisa imala je i negativne koeficijente korelacije s antropometrijskim mjerama mišića gracilisa, počevši od najvećeg, sa širinom tetive 1 ($R = -0,28; p = 0,136$), debljinom tetive 1 ($R = -0,21; p = 0,258$), širinom tetive 3 ($R = -0,15; p = 0,424$) i srednjom širinom tetive ($R = -0,04; p = 0,0546$).

S kliničkog promatranja gore navedenih rezultata ne može se dobiti jasan zaključak koji je podatak antropometrije tetiva mišića gracilisa najznačajniji za procjenu vrijednosti maksimalne sile njegova potencijalnog presatka dvostruko presavijene tetive jer ni jedan koeficijent korelacije ne prelazi 0,5. Međutim, ono što svakako treba primijetiti relativno je mali pozitivni koeficijent korelacije vrijednosti maksimalne sile presatka dvostruko presavijenih tetiva mišića gracilisa s promjerom dvostruko presavijenog presatka tetive ($R = 0,21; p = 0,269$) i početnom površinom presatka ($R = 0,21; p = 0,268$), što znači da npr. dvostruko viša početna površina presatka dvostruko presavijenih tetiva mišića gracilisa, neće dati dvostruko više vrijednosti maksimalne sile, kako su ranije prijavili Sajovic i sur. u svom istraživanju (180).

Usporedba rezultata provedenog istraživanja antropometrijskih mjera tetiva mišića gracilisa i plantarisa

Antropometrijske mjere tetiva mišića gracilisa i MP-a bile su do sada istraživane uglavnom kroz istraživanja dostupnosti tetivnog presatka MP-a, dok se antropometrija tetiva mišića gracilisa uglavnom promatrala kroz njezinu upotrebu kao tetivni presadak kod rekonstrukcije prednjeg križnog ligamenta (145, 202). Međutim, tetive mišića gracilisa i MP-a do sada nikad nisu bile međusobno uspoređivane kod istih kadavera i u istom istraživanju. Stoga ova disertacija donosi novinu u znanstvenom području komparativne antropometrije ljudskih tetiva jer se po prvi puta analiziraju i uspoređuju vrijednosti antropometrijskih mjera tetiva mišića gracilisa i MP-a međusobno. Iako su se tetive u ovom istraživanju pribavljale „kliničkim“ metodama, kako su ranije opisali za tetive mišića gracilisa Solman i sur., i za tetive MP-a proksimalnim pristupom Pagenstert i sur., a ne anatomskom disekcijom natkoljenice ili distalnim pristupom uzimanja tetive MP-a, rezultati ovih mjerenja usporedivi s ranijim istraživanjima gdje su se tetive uzimale drugačijim metodama (132, 142, 202, 234). Ovakvim načinom pribavljanja tetiva, a ne anatomskom disekcijom, zasigurno se nailazi na puno ograničavajućih čimbenika kod usporedbe antropometrijskih mjera, primjerice za duljinu tetive MP-a jer se ni na jednom kadaveru nije prikazivalo njeno distalno hvatište koje je podložno varijacijama, nego se duljina tetive MP-a određivala po duljini pribavljene tetive (188). Ipak, opisani način uzimanja tetiva MP-a predstavlja i prednost u kliničkoj praksi jer se na isti način mogu pribavljati tetive MP-a za buduće rekonstruktivne postupke, a da se prethodno znaju prepoznati antropometrijske karakteristike donjih ekstremiteta ili samih tetiva MP-a nekom od neinvazivnih slikovnih metoda prikazivanja, koje mogu usmjeriti tijekom postupanja liječnika kliničara.

Dakle, u ovom istraživanju gdje su se, između ostalog, analizirale antropometrijske mjere 15 parova tetiva mišića gracilisa i MP-a s desne noge kadavera i 15 parova tetiva mišića gracilisa i MP-a s lijeve noge istog kadavera, nakon statističke obrade podataka, kao što je vidljivo u tablici 5.6, pronašle su se statistički značajne razlike u svim promatranim antropometrijskim mjerama, osim širine tetive na njenom najproksimalnijem dijelu (širina tetive 1; $p = 0,196$) gdje je mišić gracilis imao vrijednost 2,2 mm ($\pm 0,9$ std), a MP 1,9 mm ($\pm 0,8$ std) i debljine tetive na njenom najproksimalnijem dijelu (debljina tetive 1; $p = 0,790$) gdje su mišić gracilis i MP imali identične vrijednosti 0,6 mm ($\pm 0,3$ std). Razlog ovakvih rezultata vrlo je jednostavan. I mišić gracilis i MP imaju mišićni trbuh na svom proksimalnom dijelu, a dugačke tetive na distalnom

dijelu koje služe kao presadak. Međutim, kako se u ovom istraživanju mjerila najproksimalnija širina i debljina uzete tetive, tj. onaj dio tetive koji završava krajnje proksimalno i preklapa se s mišićnim trbuhom, lako je zaključiti da se na toj točki mjerenja mjerio najmanji mogući mjerljivi dio tetive. Isto tako, s obzirom na to da je mišić gracilis konstantan, veći i s izraženijom biomehaničkom ulogom u ljudskom tijelu u usporedbi s MP-om, logično je pomisliti da će tetive mišića gracilisa imati sve antropometrijske mjere veće od tetiva MP-a, kako je i pokazano u ovom istraživanju i prikazano za neke antropometrijske vrijednosti na slikama 5.1 i 5.2. Možda klinički značajna usporedba, promjer presatka dvostruko presavijene tetive, u ovom je istraživanju bio gotovo dvostruko veći za tetivne presatke mišića gracilisa, 5,2 mm ($\pm 0,5$ std) naprema 2,9 mm ($\pm 0,5$ std) za tetivne presatke MP-a.

Osvrt na rezultate provedenoga istraživanja i biomehanička svojstva presatka dvostruko presavijenih tetiva mišića plantarisa

S obzirom na to da je glavni cilj ovog istraživanja usporediti biomehanička svojstva presatka dvostruko presavijenih tetiva MP-a s biomehaničkim svojstvima presatka dvostruko presavijenih tetiva mišića gracilisa, nakon antropometrijske analize tetiva načinio se presadak koji se pričvrstio na kidalicu i potom je pokrenuto ispitivanje.

Dosadašnja literatura nije do kraja jednoznačna u pogledu utjecaja zamrzavanja na biomehanička svojstva ispitivanih tetiva, tako da se u literaturi mogu pronaći radovi koji čvrsto sugeriraju promjenu biomehaničkih svojstva ljudskih tetiva kod dvoglavog mišića nadlaktice prilikom zamrzavanja na -30 °C i odmrzavanja, ali i istraživanja koja navode da zamrzavanje minimalno mijenja biomehanička svojstva tetiva, već da samo usporava raspadne procese (251, 256). Ipak, istraživanje provedeno unatrag dvije godine na tetivama mišjeg repa koje su prije biomehaničkih ispitivanja bile zamrznute na -20 °C potvrđuju ranije spoznaje kako zamrzavanje tetiva ne mijenja njihova biomehanička svojstva (257). Zasiurno da će rezultati budućih znanstvenih istraživanja na ovu temu pokušati dati dodatna pojašnjenja o utjecaju zamrzavanja na biomehanička svojstva ljudskih tetiva.

Kako je dio glavnog cilja ovog istraživanja zapravo dokazivanje da presadak dvostruko presavijene tetive MP-a može biti adekvatna zamjena presatku dvostruko presavijene tetive mišića gracilisa za rekonstrukciju MPFL-a, bilo je potrebno napraviti postav ispitivanog

presatka dvostruko presavijenih tetiva što sličniji opisanoj operativnoj tehnici rekonstrukcije MPFL-a uz presadak dvostruko presavijene tetive mišića gracilisa (252). Kako bi se izbjeglo pucanje presatka dvostruko presavijene tetive pri stezanju u gornju čeljust i kako bi se što sličnije imitira dvokraka konfiguracija presatka dvostruko presavijenih tetiva, a i anatomski izgled nativnog MPFL-a, presadak se kod gornjeg prihvata „objesio“ na metalni instrument promjera sličnog širini nativnog hvatišta MPFL-a na pateli (34, 112, 252). Slike 4.2 i 4.3 pokazuju nacrt izrađenog metalnog instrumenta za gornji dio prihvata dvostruko presavijene tetive i postav dvostruko presavijenog tetivnog presatka za biomehaničko ispitivanje.

Dosadašnja biomehanička ispitivanja tetiva MP-a, osim što su rijetka, prilično su heterogena po pitanju metodologije ispitivanja i obrade ispitivanog uzorka (244–247). Ovo istraživanje s 15 parova tetiva MP-a predstavlja drugo do sada najveće ispitivanje biomehaničkih svojstava tetiva MP-a. Jedino su Jackson i sur. 2014. objavili rezultate biomehaničkih ispitivanja tetiva MP-a na 30 donora i 35 tetiva MP-a kod istraživanja mogućnosti primjene presatka tetive MP-a za rekonstrukciju ligamenta gležnja (247). Ostala ranija istraživanja imala su, ili isti broj uzoraka, 30 kod Walker i sur., ili manji broj uzoraka ispitivanja kao Zarzycki i sur. s 24 uzorka tetive MP-a kod istraživanja presadaka korištenih za rekonstrukciju prednjeg križnog ligamenta (244, 245). Walker i sur. biomehički su ispitivali odnos sila–produljenje kod kadaveričnih tetiva MP-a te su primijenili 14 uzoraka jednostrukog vlaženog dijela tetive MP-a koji je puknuo kod istežanja prilikom testiranja (244). Bohnsack i sur. u svom radu gdje su ispitivali autologne presatke kod kirurškog liječenja lateralne nestabilnosti gležnja nisu prijavili broj uzorka, već samo 13 donora (246). Međutim, od ranijih istraživanja, samo su Zarzycki i sur. te Jackson i sur. provodili biomehanička ispitivanja na dvostruko presavijenjoj tetivi MP-a, odnosno uzorku dvostruke tetive MP-a (245, 247). Tablica 1.6 prikazuje pregled dosadašnjih biomehaničkih istraživanja na tetivama MP-a.

U ovom istraživanju promatrali su se rezultati biomehaničkih svojstava dvostruko presavijene tetive MP-a. Kod mjerenja rasteznih svojstava zabilježila se vrijednost maksimalne sile, a zatim i izračunale vrijednosti drugih biomehaničkih svojstava dvostruko presavijene tetive MP-a kod 15 parova tetiva. U tablici 5.9 nalaze se rezultati srednjih vrijednosti biomehaničkih svojstava za presadak dvostruko presavijene tetive MP-a, a za potrebe njihove usporedbe s ranijim sličnim istraživanjima treba izdvojiti srednju vrijednost maksimalne sile 220,3 N ($\pm 108,1$ std), srednju vrijednost rastezne čvrstoće 31,7 N/mm² ($\pm 10,7$ std), srednju vrijednost krutosti 12,8 N/mm ($\pm 4,7$ std) i srednju vrijednost prekidnog istežanja 12,3 % ($\pm 3,3$ std).

Od ranijih su istraživanja, Zarzycki i sur. 1999. godine na uzorku od 12 dvostruko presavijenih tetiva MP-a dobivenih od donora muškog spola starosti 27 godina (± 7 std) dobili srednju maksimalnu silu od 294,3 N ($\pm 40,9$ std) i istezanje od 21,1 % ($\pm 3,8$ std). Tablica 5.13. prikazuje usporedbu rezultata ranijih biomehaničkih istraživanja na tetivama MP-a s istim analiziranim svojstvima u ovom istraživanju. U ovom je istraživanju srednja maksimalna sila dvostruko presavijene tetive MP-a od 220,3 N ($\pm 108,1$ std) bila manja i statistički značajno različita ($T = -3,748$; $p = < 0,001$) u usporedbi s istraživanjem Zarzyckija i sur. što se može objasniti mlađom životnom dobi i muškim spolom donora u uzorku Zarzyckija i sur. (53, 245). Naime, Woo i sur. prijavili su da na biomehanička svojstva ligamenata i tetiva mogu utjecati razlika u godinama, skeletna zrelost, anatomska lokalizacija, vježbanje i imobilizacija pa se isto može prenijeti i za tetive (53). Prekidno istezanje presatka dvostruko presavijene tetive MP-a u ovom istraživanju bilo je 12,3 % ($\pm 3,3$ std), što je gotovo dvostruko niže i statistički značajno različito ($T = -14,387$; $p = < 0,001$), nego što su Zarzycki i sur. prijavili za dvostruko presavijenu tetivu MP-a u svom istraživanju (245).

Drugo biomehaničko ispitivanje dvostrukog uzorka duljine 20 mm, a ne cijele dvostruko presavijene tetive MP-a, provodili su Jackson i sur. 2014. godine i to samo na 5 uzoraka srednje starosti donora od 66 godina. Autori su za dvostruko presavijeni uzorak tetive MP-a prijavili srednju vrijednost krutosti od 53,2 N/mm ($\pm 28,4$ std) i srednju vrijednost rastezne čvrstoće od 78,4 N/mm² ($\pm 50,1$ std). U usporedbi s vrijednostima dobivenima u ovoj disertaciji koje su statistički značajno niže, gdje je srednja vrijednost krutosti bila 12,8 N/mm ($\pm 4,7$ std), ($T = -46,877$; $p = < 0,001$), što predstavlja više od 4 puta niže vrijednosti, i srednja vrijednost rastezne čvrstoće od 31,7 N/mm² ($\pm 10,7$ std), ($T = -23,814$; $p = < 0,001$), što predstavlja gotovo 2,5 puta niže vrijednosti od onih u istraživanju Jacksona i sur. (247).

Iako je vrijednost maksimalne sile presatka dvostruko presavijene tetive MP-a njegovo biomehaničko svojstvo, svejedno se u ovom istraživanju računao koeficijent korelacije u usporedbi s ostalim biomehaničkim svojstvima presadaka dvostruko presavijenih tetiva MP-a. Od svih biomehaničkih svojstava presadaka dvostruko presavijenih tetiva MP-a, srednja vrijednost maksimalne sile presadaka dvostruko presavijenih tetiva MP-a imala je pozitivan koeficijent korelacije, počevši od najvećeg, s prekidnom silom ($R = 0,98$; $p = < 0,001$), apsorbiranom energijom ($R = 0,91$; $p = < 0,001$), prekidnim istezanjem ($R = 0,75$; $p = < 0,001$), krutosti ($R = 0,71$; $p = < 0,001$), rasteznom čvrstoćom ($R = 0,70$; $p = < 0,001$) i prekidnom čvrstoćom ($R = 0,60$; $p = < 0,001$). Srednja vrijednost maksimalne sile presadaka dvostruko

presavijenih tetiva MP-a imala je negativan koeficijent korelacije s modulom rasteznosti ($R = -0,07$; $p = < 0,001$). Ovakva visoka vrijednost pozitivnog koeficijenta korelacije srednje vrijednosti maksimalne sile presadaka dvostruko presavijenih tetiva MP-a i srednje vrijednosti prekidne sile ($R = 0,98$; $p = < 0,001$), zapravo pokazuju da presadci dvostruko presavijenih tetiva MP-a, kad postignu svoju maksimalnu silu rastezanja, najvjerojatnije i sasvim puknu, što za posljedicu može imati potpuni ispad funkcije.

Zbog malog broja biomehanički ispitivanih uzoraka presatka dvostruko presavijenih tetiva MP-a do sada, 12 u istraživanju Zarzyckija i sur. i 5 u istraživanju Jacksona i sur., ali i različitih metodologija provođenja biomehaničkog ispitivanja, ova disertacija s 30 uzoraka presadaka dvostruko presavijenih tetiva MP-a predstavlja značajnu nadogradnju dosadašnjih spoznaja o biomehničkim karakteristikama tetiva MP (245, 247). Za očekivati je da će u budućnosti broj istraživanja u ovom polju porasti, stoga će rezultati ove disertacije biti dodatno kritički uspoređivani i time dobiti na značenju.

Osvrt na rezultate provedenog istraživanja i biomehnička svojstva presadaka dvostruko presavijenih tetiva mišića gracilisa

Zbog toga što se vjeruje da su biomehnička svojstva presatka dvostruko presavijenih tetiva mišića gracilisa adekvatna za rekonstrukciju MPFL-a, glavni cilj ove disertacije njihova je usporedba s biomehničkim svojstvima presatka dvostruko presavijenih tetiva MP-a za kojeg se, prema predloženoj hipotezi, smatra da bi mogao biti korišten kao novi presadak kod rekonstrukcije MPFL-a.

Iako često korištena kod rekonstrukcije raznih ligamenata, dvostruko presavijena tetiva mišića gracilisa samostalno, prema dostupnoj literaturi, nije iscrpno biomehnički istraživana (99, 152, 178, 179). Štoviše, u literaturi se ne mogu pronaći usporedno istraživanje biomehničkih svojstva presatka dvostruko presavijenih tetiva mišića gracilisa i nativnog MPFL-a, ali svejedno operativna tehnika rekonstrukcije MPFL-a uz presadak dvostruko presavijenih tetiva mišića gracilisa, kako su je opisali Schottle i sur. 2009. godine, danas je jedna od najčešće primjenjivanih tehnika rekonstrukcije MPFL-a (252).

U ovom istraživanju, presadci dvostruko presavijenih tetiva mišića gracilisa ispitivani su na identičan način, dakle, u dvokrakoj konfiguraciji u obliku trokuta, kao i presadci dvostruko presavijenih tetiva MP-a. Nakon biomehaničkih rastezних ispitivanja i bilježenja vrijednosti sila, izračunate su srednje vrijednosti ostalih biomehaničkih svojstava dvostruko presavijene tetive mišića gracilisa kod 15 parova tetiva što se vidi u tablici 5.9 i na slikama 5.3 i 5.4.

Ovo istraživanje s 15 parova dvostruko presavijenih tetiva mišića gracilisa predstavlja najveći uzorak samostalno biomehanički ispitivanih dvostruko presavijenih tetiva mišića gracilisa. Prikaz ostalih istraživanja nalazi se na tablici 1.4. Naime, Hamner i sur. su 1999. godine proveli biomehaničko ispitivanje dvostruko presavijenih tetiva gracilisa na 12 + 5 uzoraka istražujući tetivne presatke hamstringsa za rekonstrukciju prednjeg križnog ligamenta. Wytrykowski i sur. su 2016. godine proveli biomehanička ispitivanja na 13 dvostruko presavijenih tetiva mišića gracilisa kod usporedbe biomehaničkih svojstava presadaka za rekonstrukciju anterolateralnog ligamenta (178, 179).

Za potrebe usporedbe rezultata vrijednosti biomehaničkih svojstava dvostruko presavijene tetive mišića gracilisa s ranijim sličnim istraživanjima, iz ovog istraživanja treba izdvojiti srednju vrijednost maksimalne sile od 448,1 N ($\pm 117,4$ std), srednju vrijednost rastezne čvrstoće od 21,8 N/mm² ($\pm 7,6$ std), srednju vrijednost krutosti od 24,4 N/mm ($\pm 6,8$ std) i srednju vrijednost prekidnog istezanja od 25,3 % ($\pm 13,5$ std).

Dakle, u ranijim istraživanjima, Hamner i sur. su biomehanički ispitivali presatke tetive hamstringsa dobivene od svježih kadavera za upotrebu kod rekonstrukcije prednjeg križnog ligamenta. Između ostalog, autori su istražili da 12 dvostruko presavijenih presadaka uzorka tetive gracilisa, srednje dobi od 80 godina (raspon od 70 do 102) ima srednju maksimalnu silu od 1550 N (± 428 std), što je tri puta viša vrijednost od rezultata dobivenih u ovoj disertaciji. Logično je, dakle, da se njihovi rezultati i statistički značajno razlikuju od rezultata srednje vrijednosti maksimalne sile presatka dvostruko presavijene tetive mišića gracilisa iz ove disertacije ($T = -51,422$; $p = < 0,001$) (178). Također, srednje vrijednosti krutosti od 336 N/mm (± 141 std) i rastezne čvrstoće od 95,3 N/mm² ($\pm 19,1$ std) iz istog su istraživanja bile statistički značajno različite od srednjih vrijednosti krutosti ($T = -249,990$; $p = < 0,001$) i rastezne čvrstoće ($T = -59,965$; $p = < 0,001$) dobivenih u ovoj disertaciji (178). Međutim, autori navode da su kod testiranja upotrijebili uzorke duge po 30 mm i uzete samo s distalnog dijela tetive mišića gracilisa, što po mom mišljenju ne odgovara antropometrijskim karakteristikama i posljedično biomehaničkim svojstvima dvostruko presavijene cijele tetive mišića gracilisa

korištene u ovoj disertaciji (178). Stoga, iako je ispitivani uzorak kod Hamnera i sur. bio gotovo duplo stariji, ne čude tolike razlike u vrijednostima maksimalne sile, krutosti i rastezne čvrstoće između ova dva istraživanja.

Slične su rezultate autori prijavili i za ostalih 5 uzoraka dvostruko presavijene tetive mišića gracilisa koje su u svom istraživanju uspoređivali s četverostruko presavijenim uzorkom tetive gracilisa srednje dobi od 53 godine (raspon od 37 do 88). Naime, srednja maksimalna sila od 1550 N (± 369 std) značajno se statistički razlikovala od vrijednosti srednje maksimalne sile u ovoj disertaciji, ($T = -51,422$; $p = < 0,001$). Isto tako, vrijednosti srednje vrijednosti krutosti od 370 N/mm (± 108 std) i srednje vrijednosti rastezne čvrstoće od 77,9 N/mm² ($\pm 25,6$ std) statistički su se ponaosob značajno razlikovale, ($T = -277,260$; $p = < 0,001$) i ($T = -51,918$; $p = < 0,001$) (178).

Tako se, kod razmatranja rezultata dobivenih u istraživanju Hamnera i sur. i rezultata u ovoj disertaciji nalaze velika statistički značajna odstupanja u pogledu svih biomehaničkih svojstava presatka dvostruko presavijenih tetiva mišića gracilisa. Vrijednosti rezultata u grupi od 17 uzoraka koje su ispitivali Hamner i sur. po nekoliko su puta veći od onih dobivenih u ovom istraživanju. Kao što je navedeno ranije, jedan od razloga je razlika samih uzoraka – dvostruko presavijena cijela tetiva u ovom istraživanju naprema dvostruko postavljenim distalnim dijelovima tetive u istraživanju Hamnera i sur. (178). Drugi su razlozi vjerojatno u metodologiji pripreme uzorka i provođenju ispitivanja. Međutim, priprema uzoraka u ovom istraživanju određena je prema preporuci iz ranijih istraživanja o čuvanju tetiva na -20 °C i odmrzavanju tetiva na sobnu temperaturu prije biomehaničkog ispitivanja (250).

U drugom, ranijem istraživanju biomehaničkih svojstava autolognih presadaka za rekonstrukciju anterolateralnog ligamenta, Wytrykowski i sur. su na 13 uzoraka presatka dvostruko presavijene tetive mišića gracilisa srednje dobi kadavera od 54 godine, prijavili vrijednost srednje maksimalne sile od 200,7 N ($\pm 48,7$ std), što je više nego dvostruko niže od vrijednosti maksimalne sile dobivene u ovoj disertaciji (179). Jasno, zbog tako velikih razlika između rezultata vrijednosti maksimalne sile, 200,7 N ($\pm 48,7$ std) kod Wytrykowskija i sur. i 448,1 N ($\pm 117,4$ std) u ovom istraživanju, oni se statistički značajno razlikuju, ($T = 11,545$; $p = < 0,001$). Iako postoji razlika u vrijednosti srednje dobi između ispitivanih skupina, kod Wytrykowskija i sur. srednja dob donora je 54 godine, u ovom istraživanju 42,7 godina, to još uvijek ne objašnjava velike razlike u srednjoj vrijednosti maksimalne sile.

Osim vrijednosti srednje maksimalne sile, iz istraživanja Wytrykowskija i sur., vrijednost srednje krutosti presatka dvostruko presavijenih tetiva mišića gracilisa može se usporediti s rezultatima iz ove disertacije. Naime, autori su u svom istraživanju prijavili srednju vrijednost krutosti od 131,7 N/mm ($\pm 43,7$ std), dok je vrijednost srednje krutosti presatka dvostruko presavijenih tetiva mišića gracilisa u ovoj disertaciji bila 24,4 N/mm ($\pm 6,8$ std), što je 5,4 puta niža vrijednost (179). Logično je da se u tom slučaju vrijednosti srednje krutosti presatka dvostruko presavijenih tetiva mišića gracilisa iz ova dva istraživanja međusobno statistički značajno razlikuju ($T = -86,087$; $p = < 0,001$). Kao što je rečeno ranije, vrijednosti krutosti nisu pogodne za međusobnu usporedbu jer se njihova vrijednost računa na temelju podataka o produljenju ispitivanog presatka koja je u ovom ispitivanju kod svake tetive različita sukladno njezinoj početnoj duljini.

Kao što vrijedi za presatke dvostruko presavijenih tetiva MP-a, jednako je tako i kod presatka dvostruko presavijenih tetiva mišića gracilisa, maksimalna je sila njegovo glavno biomehaničko svojstvo. Ipak, u ovom se istraživanju računao koeficijent korelacije srednje vrijednosti maksimalne sile u usporedbi s ostalim biomehaničkim svojstvima presadaka dvostruko presavijenih tetiva mišića gracilisa.

Od svih biomehaničkih svojstava presadaka dvostruko presavijenih tetiva mišića gracilisa, srednja vrijednost maksimalne sile presadaka dvostruko presavijenih tetiva mišića gracilisa imala je pozitivan koeficijent korelacije, počevši od najvećeg, s prekidnom silom ($R = 0,73$; $p = < 0,001$), rasteznom čvrstoćom ($R = 0,71$; $p = < 0,001$), prekidnom čvrstoćom ($R = 0,52$; $p = < 0,001$), apsorbiranom energijom ($R = 0,44$; $p = < 0,001$), krutosti ($R = 0,28$; $p = < 0,001$) i modulom rasteznosti ($R = 0,21$; $p = < 0,001$). Srednja vrijednost maksimalne sile presadaka dvostruko presavijenih tetiva mišića gracilisa imala je negativan koeficijent korelacije s prekidnim istežanjem ($R = -0,31$; $p = < 0,001$).

Za razliku od presatka dvostruko presavijenih tetiva MP-a, visoka vrijednost pozitivnog koeficijenta korelacije maksimalne sile presadaka dvostruko presavijenih tetiva mišića gracilisa i vrijednosti prekidne sile ($R = 0,73$; $p = < 0,001$), ipak je nešto niža u slučaju presadaka dvostruko presavijenih tetiva mišića gracilisa. To znači da presadci dvostruko presavijenih tetiva mišića gracilisa, nakon što postignu svoju maksimalnu silu, potpuno ne pucaju u toj mjeri, kao i presadci dvostruko presavijenih tetiva MP-a, što možda može dati lažno negativan nalaz integriteta presadaka dvostruko presavijenih tetiva mišića gracilisa kod snimanja MR-om.

Usporedba rezultata biomehaničkih ispitivanja svojstava presadaka dvostruko presavijenih tetiva mišića plantarisa i presadaka dvostruko presavijenih tetiva mišića gracilisa u ovom istraživanju

Definirani glavni cilj ovog istraživanja bio je usporedba biomehaničkih svojstava presadaka dvostruko presavijenih tetiva MP-a s biomehaničkim svojstvima presadaka dvostruko presavijenih tetiva mišića gracilisa, a rezultati su prikazani u tablici 5.9 i na slikama 5.3 i 5.4.

Prema rezultatima iz tablice 5.9, biomehanička svojstva presadaka dvostruko presavijenih tetiva mišića gracilisa i presadaka dvostruko presavijenih tetiva MP-a statistički se značajno razlikuju po svim ispitivanim varijablama.

Presadci dvostruko presavijenih tetiva mišića gracilisa u ovom istraživanju imali su srednju vrijednost maksimalne sile od 448,1 N ($\pm 117,4$ std), dok su presadci dvostruko presavijenih tetiva MP-a imali srednju vrijednost maksimalne sile dvostruko nižu, 220,3 N ($\pm 108,1$ std) pa su se i statistički značajno razlikovale ($Z = 5,662$; $p = < 0,001$). Srednja vrijednost rastezne čvrstoće presadaka dvostruko presavijenih tetiva MP-a bila je 31,7 N/mm² ($\pm 10,7$ std), a presadaka dvostruko presavijenih tetiva mišića gracilisa 21,8 N/mm² ($\pm 5,9$ std), uz statistički značajnu razliku ($Z = -3,519$; $p = < 0,001$). Srednja vrijednost prekidne sile presadaka dvostruko presavijenih tetiva mišića gracilisa bila je 324,5 N ($\pm 150,1$ std), dok je za presatke dvostruko presavijenih tetiva MP-a bila 210,8 N ($\pm 96,1$ std) te su statistički značajno različite ($Z = 2,949$; $p = 0,003$). Iz ovih podataka o srednjim vrijednostima maksimalne i prekidne sile još se jednom vidi kako postoji bolja povezanost između vrijednosti dviju sila određenog presatka, zapravo veći pozitivni koeficijent korelacije kod presadaka dvostruko presavijenih tetiva MP-a, nego kod presadaka dvostruko presavijenih tetiva mišića gracilisa. Naime, razlika između maksimalne i prekidne sile kod presadaka dvostruko presavijenih tetiva MP-a je malena, dok je u slučaju presadaka dvostruko presavijenih tetiva mišića gracilisa ipak veća. Srednja vrijednost prekidne čvrstoće presadaka dvostruko presavijenih tetiva MP-a bila je 30,3 N/mm² ($\pm 9,8$ std), a presadaka dvostruko presavijenih tetiva mišića gracilisa gotovo dvostruko niža, 16,0 N/mm² ($\pm 7,6$ std), uz statistički značajnu razliku ($Z = -3,859$; $p = < 0,001$). Presadci dvostruko presavijenih tetiva mišića gracilisa imali su srednju vrijednost prekidnog istezanja od 25,3 % ($\pm 13,5$ std), a presadci dvostruko presavijenih tetiva MP-a dvostruko nižu, 12,3 % ($\pm 3,3$ std), uz statistički značajnu razliku ($Z = 5,766$; $p = < 0,001$). Srednja vrijednost modula rasteznosti presadaka dvostruko presavijenih tetiva MP-a bila je 260,0 N/mm² ($\pm 90,0$ std), a

presadaka dvostruko presavijenih tetiva mišića gracilisa također dvostruko niža, 124,0 N/mm² ($\pm 39,1$ std), uz statistički značajnu razliku ($Z = -5,914$; $p = < 0,001$). Presadci dvostruko presavijenih tetiva mišića gracilisa imali su srednju vrijednost krutosti od 24,4 N/mm ($\pm 6,8$), a presadci dvostruko presavijenih tetiva MP-a otprilike 50 % nižu vrijednost, 12,8 N/mm ($\pm 4,7$ std), uz statistički značajnu razliku ($Z = 5,648$; $p = < 0,001$). I posljednje biomehaničko svojstvo ispitivano u ovom istraživanju apsorbirana je energija, a presadci dvostruko presavijenih tetiva mišića gracilisa imali su srednju vrijednost od 4,3 J ($\pm 1,6$ std), dok su presadci dvostruko presavijenih tetiva MP-a imali srednju vrijednost od 1,7 J ($\pm 1,1$ std), uz statistički značajnu razliku ($Z = 5,396$; $p = < 0,001$).

Ukupno gledano, presadci dvostruko presavijenih tetiva mišića gracilisa imali su više srednje vrijednosti od presadaka dvostruko presavijenih tetiva MP-a za sljedeća biomehanička svojstva: maksimalnu silu, prekidnu silu, prekidno istežanje, krutost i apsorbiranu energiju. Presadci dvostruko presavijenih tetiva MP-a imali su više srednje vrijednosti od presadaka dvostruko presavijenih tetiva mišića gracilisa za sljedeća biomehanička svojstva: rasteznu čvrstoću, prekidnu čvrstoću i modul rasteznosti.

S obzirom na to da do sada, prema pregledu literature, nije bilo usporednih biomehaničkih istraživanja među presadcima dvostruko presavijenih tetiva mišića gracilisa i MP-a, ovo istraživanje predstavlja novinu te se rezultati ovog istraživanja teško mogu staviti u kontekst dosadašnjih sličnih biomehaničkih ispitivanja. Usprkos tome, u prethodnim se poglavljima pokušalo usporediti rezultate biomehaničkog dijela ispitivanja tetiva mišića gracilisa i MP-a s ranijim sličnim istraživanjima. Međutim, stvarna vrijednost ovog istraživanja prikazat će se u narednom poglavlju, gdje će se dobiveni rezultati biomehaničkih ispitivanja presadaka dvostruko presavijenih tetiva mišića gracilisa i MP-a promatrati u kontekstu ranije prijavljenih biomehaničkih svojstava nativnog MPFL-a.

Usporedba rezultata biomehaničkog istraživanja svojstava presadaka dvostruko presavijenih tetiva mišića plantarisa i literaturnih podataka biomehaničkih svojstava nativnog MPFL-a

Jedan od određenih specifičnih ciljeva ovog istraživanja bio je istražiti ima li presadak dvostruko presavijene tetive MP-a usporedivu čvrstoću sa čvrstoćom nativnog MPFL-a, prema podacima iz literature. Međutim, u vrijeme planiranja ove disertacije, znanja o biomehanici bila su ograničena te se u želji za istraživanjem i određivanjem maksimalne sile presatka dvostruko presavijenih tetiva MP-a neispravno koristio pojam čvrstoća. Ipak, kroz provođenje ovog istraživanja proširena su znanja iz biomehanike. Tako da, iako presadak dvostruko presavijene tetive MP-a ima svoja dva jasno definirana biomehanička svojstva, rasteznu i prekidnu čvrstoću, ono što zaista treba uspoređivati između biomehanički ispitivanih presadaka dvostruko presavijenih tetiva MP-a iz ovog istraživanja i literaturnih podataka o nativnom MPFL-u vrijednost je biomehaničkog svojstva maksimalne sile (tablica 5.14). Isto tako, iako se pokazalo kao biomehaničko svojstvo koje ima izuzetna ograničenja kod interpretacije rezultata zbog specifičnoga načina računanja, krutost ispitivanih presadaka dvostruko presavijenih tetiva MP-a iz ovog istraživanja uspoređena je s podacima o krutosti nativnog MPFL-a iz dosadašnjih istraživanja (tablica 5.14).

U ovom je istraživanju srednja vrijednost maksimalne sile dobivene rastezanjem dvostruko presavijene tetive MP-a kod donora srednje dobi od 42,7 godina ($\pm 11,1$ std) iznosila 220,3 N ($\pm 108,1$ std), dok je srednja vrijednost krutosti bila 12,8 N/mm ($\pm 4,7$ std). Istovremeno, prema podacima iz literature (tablica 1.1), do sada provedena biomehanička ispitivanja rastezanja nativnog MPFL-a, koja su prijavila maksimalnu silu i/ili krutost nativnog MPFL-a, provedena su u sklopu 6 istraživanja na ukupno 66 kadaveričnih koljena srednje dobi od oko 68 godina te su dala dosta heterogene rezultate (18, 50–52, 54, 55).

Burks i sur. su 1998. godine, proučavajući silu potrebnu za dislokaciju patele lateralo, prijavili silu od 209 N (± 55 std) kao silu kod koje dolazi do, kako su opisali, „prvog pucanja mekih tkiva“. Međutim, autori nigdje u svom radu ne tvrde da je upravo sila „prvog pucanja mekih tkiva“ ona koja je potrebna za puknuće MPFL-a, iako su kasnija slična istraživanja to pogrešno prenosila (18, 47, 51, 52, 54, 55). Ipak, zbog navedenog, u ovoj disertaciji vrijednosti maksimalne sile iz istraživanja Burksa i sur. nisu dalje razmatrana.

Prvo poznato biomehaničko istraživanje nativnog MPFL-a u kojem su autori ustanovili srednju vrijednost maksimalne sile objavili su Mounthey i sur. 2005. godine. Autori su kod 10 kadaveričnih uzoraka MPFL-a srednje dobi od 71,6 godina ($\pm 6,6$ std) prijavili srednju vrijednost maksimalne sile nativnog MPFL-a od 208 N (± 90 std) (18). U usporedbi s rezultatima biomehanički ispitivanih presadaka dvostruko presavijenih tetiva MP-a iz ovog istraživanja, Mounthey i sur. prijavili su neznatno nižu srednju vrijednost maksimalne sile nativnog MPFL-a, stoga i nema statistički značajne razlike ($T = 0,62303$; $p = 0,5381$). Uspoređujući ova dva istraživanja može se reći da presadak dvostruko presavijene tetive MP-a može biti korišten kao nadomjestak oštećenog MPFL-a kod njegove rekonstrukcije. Međutim, prema Woo i sur. starija dob istraživanog uzorka može utjecati na niže vrijednosti biomehaničkih svojstava ligamenata, pa ove rezultate treba interpretirati s oprezom (53).

Arendt je 2007. godine dobila srednju vrijednost maksimalne sile nativnog MPFL-a od 145 N (± 44 std) dobivenu kod istraživanja 12 kadaveričnih koljena (50). U usporedbi s rezultatima dobivenim kod biomehaničkog ispitivanja presadaka dvostruko presavijenih tetiva MP-a iz ovog istraživanja, srednja vrijednost maksimalne sile nativnog MPFL-a kod istraživanja Arendt je bila dosta niža i statistički se značajno razlikovala ($T = 3,7838$; $p = 0,0007$), te se prema navedenim rezultatima može očekivati da bi presadak dvostruko presavijene tetive MP-a mogao zadovoljavajuće nadomjestiti nativni MPFL kod njegove rekonstrukcije.

Iduće istraživanje kod kojega je dobivena srednja vrijednost maksimalne sile nativnog MPFL-a proveli su Hebert i sur. 2014. godine na 13 kadaveričnih koljena srednje dobi od 70,1 godina ($\pm 6,2$ std) (51). Autori su nakon provedenog biomehaničkog ispitivanja, ustanovili srednju vrijednost maksimalne sile nativnog MPFL-a od 190,7 N ($\pm 82,8$ std) što je nešto niže od rezultata srednje vrijednosti maksimalne sile presadaka dvostruko presavijenih tetiva MP-a iz ovog istraživanja, ali ipak bez statistički značajne razlike među vrijednostima ($T = 1,4993$; $p = 0,14459$). Može se zaključiti isto što i kod usporedbe rezultata ranijeg istraživanja Mountheya i sur. s rezultatima ovog istraživanja. Dakle, presadak dvostruko presavijenih tetiva MP može biti korišten kao nadomjestak oštećenog MPFL-a kod njegove rekonstrukcije, ali zbog različite srednje dobi ispitivanih skupina, treba biti pažljiv kod interpretacije rezultata (53).

Criscenti i sur. su 2016. godine proveli biomehaničko ispitivanje MPFL-a i odredili srednju vrijednost maksimalne sile nativnog MPFL-a od 145 N (± 68 std) dobivene kod istraživanja 12 kadaveričnih uzoraka koljena srednje dobi od 75 godina (± 9 std) (52). U usporedbi sa srednjom vrijednosti maksimalne sile presadaka dvostruko presavijenih tetiva MP-a iz ovog istraživanja, Criscenti i sur. prijavili su dosta nižu srednju vrijednost maksimalne sile nativnog MPFL-a koja se i statistički značajno razlikovala ($T = 3,8142$; $p = <0,0001$). Iako treba biti oprezan u iznošenju zaključaka zbog razlike u srednjoj dobi ispitivanih uzoraka, prema navedenim rezultatima i zbog statistički značajno više razlike srednje vrijednosti maksimalne sile presadaka dvostruko presavijenih tetiva MP-a iz ovog istraživanja, moglo bi se reći da presadak dvostruko presavijene tetive MP-a može zadovoljavajuće nadomjestiti nativni MPFL kod njegove rekonstrukcije.

Od svih biomehaničkih ispitivanja nativnog MPFL-a najnižu srednju vrijednost maksimalne sile od 72,0 N ($\pm 32,5$) prijavili su Hinckel i sur. 2017. godine prilikom istraživanja 9 kadaveričnih koljena srednje dobi od 67,4 godina (raspon od 55 do 75) (54). U usporedbi sa srednjom vrijednosti maksimalne sile presadaka dvostruko presavijenih tetiva MP-a iz ovog istraživanja, Hinckel i sur. prijavili su gotovo tri puta manju srednju vrijednost maksimalne sile nativnog MPFL-a, pa se rezultati statistički značajno razlikuju ($T = 7,5120$; $p = <0,0001$). Iako se srednja dob dva skupa ispitivanih uzoraka dosta razlikovala, ipak bi se prema ovim rezultatima moglo reći da presadak dvostruko presavijene tetive MP-a može zadovoljavajuće nadomjestiti nativni MPFL kod njegove rekonstrukcije.

Posljednje ispitivanje biomehaničkih svojstava nativnog MPFL-a obavili su LaPrade i sur. 2018. godine te su prijavili srednju vrijednost maksimalne sile nativnog MPFL-a od 178 N (± 46 std) kod istraživanja provedenog na 20 kadaveričnih koljena srednje dobi od 56,4 godina ($\pm 2,4$ std) (55). U usporedbi s rezultatima dobivenima kod biomehaničkog ispitivanja presadaka dvostruko presavijenih tetiva MP-a iz ovog istraživanja, srednja vrijednost maksimalne sile nativnog MPFL-a kod istraživanja LaPrade i sur. bila je dosta niža i statistički se značajno razlikovala ($T = 2,1426$; $p = 0,0407$). Stoga se prema navedenim rezultatima može očekivati da bi presadak dvostruko presavijene tetive MP-a mogao zadovoljavajuće nadomjestiti nativni MPFL kod njegove rekonstrukcije. Tim više što je razlika u vrijednosti srednje dobi između ovih istraživanja najmanja od svih ranijih istraživanja.

Ovako promatrajući rezultate srednje vrijednosti maksimalne sile presadaka dvostruko presavijenih tetiva MP-a iz ovog istraživanja u usporedbi s rezultatima srednje vrijednosti maksimalne sile nativnog MPFL-a objavljene u literaturi, moglo bi se zaključiti da presadak dvostruko presavijene tetive MP-a može zadovoljavajuće nadomjestiti nativni MPFL kod njegove rekonstrukcije. Međutim, to je samo djelomično točno.

Ako bi se, prema istraživanju Moutneya i sur. iz 2005. godine, definirala gornja granica maksimalne sile nativnog MPFL-a objavljene u literaturi kao 298 N (slika 1.4) i potom s tom vrijednosti usporedile vrijednosti maksimalne sile svih presadaka dvostruko presavijenih tetiva MP-a iz ovog istraživanja, rezultati bi, u odnosu na gore uspoređivane rezultate srednje vrijednosti maksimalne sile dvostruko presavijenih tetiva MP-a iz ovog istraživanja i srednjih vrijednosti maksimalne sile nativnog MPFL-a objavljene u literaturi, bili znatno drugačiji. Naime, kao što se vidi na svim dijagramima raspršenja koeficijenta korelacije između maksimalne sile i više odabranih svojstava ispitivanog uzorka (duljine natkoljenice, debljine tetive 3, duljine potkoljenice, širine tetive 3 i promjera presadaka dvostruko presavijenih tetiva mišića gracilisa i MP-a), slike 5.5 – 5.7, samo 7 od 30 (23,3 %) presadaka dvostruko presavijenih tetiva MP-a iz ovog istraživanja imalo je vrijednost maksimalne sile više u odnosu na definiranu gornju granica maksimalne sile nativnog MPFL-a prema podacima iz literature. Dakle, ispravnija interpretacija rezultata ovog istraživanja bila bi da presadak dvostruko presavijene tetive MP-a može zadovoljavajuće nadomjestiti nativni MPFL kod njegove rekonstrukcije, ako bi se prije operacijskog zahvata identificirale one tetive MP-a koje bi kao dvostruko presavijeni presadak imale maksimalnu silu višu od definirane gornje granice maksimalne sile nativnog MPFL-a prema podacima iz literature. Zasiurno da ovakva interpretacija rezultata predstavlja svojevrsni izazov liječniku koji bi se odlučio za rekonstrukciju MPFL-a presatkom dvostruko presavijenih tetiva MP-a, ali podatci iz ove disertacije i buduća istraživanja na ovom polju sigurno će poslužiti kao dobar poticaj.

Međutim, već sad se može s velikom sigurnošću reći da tetiva MP-a može zadovoljavajuće nadomjestiti nativni MPFL kod njegove rekonstrukcije, ali, ako bi se koristila kao trostruko presavijena. Naime, ranije su Sajovic i sur. pokazali da dvostruko presavijeni tetivni presadak ima dvostruko veću maksimalnu silu (180). Prema tome, za očekivati je da bi novi presadak trostruko presavijene tetive MP-a imao maksimalnu silu za 50 % veću od 220,3 N ($\pm 108,1$ std), koliko je iznosila srednja maksimalna sila presatka dvostruko presavijenih tetiva MP-a u ovom istraživanju.

Kako je presadak dvostruko presavijene tetive MP-a u ovom istraživanju bio načinjen od tetive minimalno 20 cm duljine, za presadak trostruko presavijene tetive MP-a, tetiva MP-a bi trebala biti minimalno 30 cm duga (252). Budući da je u ovom istraživanju srednja duljina uzete tetive MP-a bila 376,6 mm ($\pm 53,4$ std), lako se može načiniti presadak trostruko presavijenih tetiva MP-a. Tako se može očekivati da će buduća istraživanja pokazati da presadak trostruko presavijene tetive MP-a ima u svim slučajevima maksimalnu silu višu od definirane gornje granice maksimalne sile nativnog MPFL-a prema podacima iz literature.

Nedostaci provedenoga istraživanja

Glavni nedostatak ovog istraživanja neprovođenje je usporednoga biomehaničkog ispitivanja MPFL-a kod kadavera s kojih su uzete tetive mišića gracilisa i MP-a. Međutim, zbog tehničkih, vremenskih i materijalnih ograničenja ovog istraživanja, kao usporedne su vrijednosti korišteni podatci o biomehaničkim svojstvima nativnog MPFL-a u dosad objavljenim istraživanjima.

Drugi je nedostatak ovog istraživanja što sve tetive donora nisu uzete na potpuno identičan način. Dakle, ili kod multiorganskog doniranja u nekoj od bolničkih ustanova ili u Zavodu za sudsku medicinu i kriminalistiku Medicinskoga fakulteta Sveučilišta u Zagrebu. Da jesu, time bi se možda postigla bolja homogenizacija uzorka. Međutim, u planiranju ovoga istraživanja predviđeno je uzimanje tetiva donora za koje se vjeruje da su umrli unutar dvadeset i četiri sata od trenutka pribavljanja tetiva, što je i učinjeno.

Kao nedostatak ovog istraživanja može se smatrati i srednja dob kadavera od 42,7 godina s obzirom na to da su nestabilnosti patele i posljedična potreba za rekonstrukcijom MPFL-a izraženije u mlađoj dobnoj skupini u odnosu na srednju dob uzorka ovog istraživanja. Međutim, zbog senzibiliziranosti svih uključenih u smrtni ishod mlađih osoba, bilo bi izuzetno teško prikupiti dovoljan broj kandidata mlađe dobne skupine pa je istraživanje provedeno u dobnoj skupini od 18 do 55 godina kadavera.

Prednosti provedenoga istraživanja

Ovo istraživanje predstavlja najveću i najdetaljniju biomehaničku karakterizaciju presadaka dvostruko presavijenih tetiva MP-a do sada. Određujući biomehanička svojstva dvostruko presavijene tetive MP-a i uspoređujući ih s poznatim biomehaičkim svojstvima nativnog MPFL-a iz literature, tetiva MP-a po prvi puta postaje novi dostupan i kvalitetan autologni presadak kod rekonstrukcije MPFL-a. Isto tako, potaknuti rezultatima ovog istraživanja, drugi bi liječnici trebali više upotrebljavati dvostruko presavijenu tetivu MP-a kao autologni presadak u rekonstruktivnoj kirurgiji.

U ovom se istraživanju pokazalo da tetiva MP-a može poslužiti kao presadak kod rekonstrukcije MPFL-a jer je kao dvostruko presavijena imala srednju vrijednost maksimalne sile višu od svih srednjih vrijednosti maksimalne sile nativnog MPFL-a u literaturi. Međutim, ovo je istraživanje pokazalo da uzeta tetiva MP-a ima potencijal biti i presadak u trostruko presavijenom obliku, čime bi se maksimalna sila dodatno povišala i dobila dodatna sigurnost kod rekonstrukcije MPFL-a.

Iako je navedena kao nedostatak istraživanja, srednja dob ovog kadaveričnog istraživanja ujedno je i njegova prednost. Naime, kako većina kadaveričnih istraživanja koristi kadavere starije životne dobi kod kojih ne se očekuje provođenje rekonstrukcije MPFL-a, korištena dobna skupina kadavera od 18 do 55 godina u ovom je istraživanju prednost.

Predviđanje daljnjih istraživanja

Ovo se istraživanje nadovezuje na dosad skromna istraživanja u području biomehanike tetiva MP-a i kao najiscrpnije provedeno biomehaničko istraživanje dvostruko presavijene tetive MP-a može biti osnova budućim sličnim biomehaničkim ispitivanjima tetive MP-a.

Može se očekivati biomehaničko ispitivanje presadaka trostruko presavijenih tetiva MP-a minimalne duljine 30 cm kao još sigurnijeg presatka kod rekonstrukcije MPFL-a.

Isto tako, prema promatranim rezultatima ovog istraživanja, ukazuje se potreba za provođenjem budućih istraživanja koja bi slikovnim metodama adekvatno i reproducibilno identificirala tetivu MP-a kod bolesnika koji se spremaju za operaciju rekonstrukcije MPFL-a. Time bi se tetiva MP-a kvantificirala, tj. dao bi se dokaz njena postojanja kod pojedinog kandidata za operacijsko liječenje. K tomu, tetiva bi se MP-a i kvalitativno okarakterizirala, tj. učinilo bi se istraživanje antropometrijskih svojstava tetive MP-a na potkoljenici ispitanika, koristeći neku od tehnika oslikavanja. Time bi se potvrdila mogućnost primjene tetive MP-a kao autolognog presatka kod rekonstrukcije MPFL-a. Zaključno, buduća bi istraživanja trebala dati odgovor na pitanje koji od bolesnika ima zadovoljavajuće razvijenu tetivu MP-a, kako bi mogao biti kandidat za operacijsko liječenje rekonstrukcije MPFL-a presatkom dvostruko presavijene tetive MP-a kao nadomjestka oštećenog MPFL-a.

7. ZAKLJUČAK

Rezultati provedenoga istraživanja biomehaničkih svojstava presadaka dvostruko presavijenih tetiva MP-a potvrđuju prvi dio postavljene hipoteze da se za rekonstrukciju MPFL-a može koristiti presadak dvostruko presavijene tetive MP-a. Usporedbom rezultata istraživanja biomehaničkih svojstava presadaka dvostruko presavijenih tetiva MP-a s rezultatima istraživanja biomehaničkih svojstava presadaka dvostruko presavijenih tetiva mišića gracilisa, odbija se drugi dio hipoteze jer se sva njihova biomehanička svojstva statistički značajno razlikuju.

Na osnovi rezultata ovog istraživanja može se zaključiti:

1. antropometrijske mjere desne i lijeve noge osoba od 18 do 55 godina u RH ne razlikuju se statistički značajno po svim ispitivanim varijablama
2. tetive mišića gracilisa stalne su i nalaze se kod svih, dok tetive MP-a nisu prisutne kod 11,1 % ljudi od 18 do 55 godina u RH
3. ako su tetive MP-a prisutne na potkoljenici osoba od 18 do 55 godina u RH, one imaju duljinu veću od 20 cm, koliko je potrebno za presadak kod rekonstrukcije MPFL-a
4. sve antropometrijske mjere tetiva mišića gracilisa i MP-a statistički se značajno razlikuju, osim debljine i širine na njihovu proksimalnom kraju
5. srednja vrijednost maksimalne sile presadaka dvostruko presavijenih tetiva MP-a ima veću pozitivnu povezanost s antropometrijskim mjerama tetiva MP-a u usporedbi s povezanosti srednje vrijednosti maksimalne sile presadaka dvostruko presavijenih tetiva mišića gracilisa s antropometrijskim mjerama tetiva mišića gracilisa
6. klinički prihvaćena metoda kod koje se koristi metalni instrument za određivanje promjera presatka tetiva (eng. *graft sizer*) nije precizna koliko i klasično mjerenje tetiva mehaničkim mjerilom
7. sva biomehanička svojstva presadaka dvostruko presavijenih tetiva mišića gracilisa i MP-a statistički se značajno razlikuju
8. maksimalna sila svakog presatka dvostruko presavijenih tetiva MP-a nije veća od definirane gornje granice maksimalne sile nativnog MPFL-a, prema podacima iz literature
9. 23,3 % presadaka dvostruko presavijenih tetiva MP-a kod osoba od 18 do 55 godina u RH ima takva biomehanička svojstva da sigurno može zamijeniti presadak dvostruko

presavijenih tetiva mišića gracilisa i biti nadomjestak oštećenom MPFL-u kod njegove rekonstrukcije

10. novi presadak trostruko presavijene tetive MP-a imao bi maksimalnu silu za 50 % veću od 220,3 N ($\pm 108,1$ std), koliko je iznosila srednja maksimalna sila presatka dvostruko presavijenih tetiva MP-a u ovom istraživanju, odnosno, u svim slučajevima maksimalnu silu višu od definirane gornje granice maksimalne sile nativnog MPFL-a prema podacima iz literature.

8. SAŽETAK

Patelofemoralni poremećaji zastupljeni su s 20 do 40 % patologije cijelog koljena, a luksacija patele čini 2 do 3 % svih ozljeda koljena. Nakon prve luksacije patele u više od 95 % slučajeva dolazi do ozljede MPFL-a. Zbog ozljede MPFL-a poremećen je kompleks medijalnih pasivnih stabilizatora patele i dolazi do njene nestabilnosti. Nestabilnost je patele podloga za mnoge tegobe od kojih je najčešća strah od ponovnih luksacija. U slučajevima kada je patela nestabilna te je potreban operacijski zahvat, vrlo je često indicirana rekonstrukcija MPFL-a, ili kao samostalan zahvat, ili kao dio kompleksnijeg zahvata. Kao presadak kod rekonstrukcije MPFL-a danas se najviše rabe tetive mišića hamstringsa, od kojih je presadak dvostruko presavijenih tetiva mišića gracilisa najčešće korišten. Međutim, autologni se presadak mišića gracilisa oduzima od struktura koje imaju važnu ulogu u biomehanici koljena.

Uloga mišića plantarisa u biomehanici koljena nema bitnog značenja, a autologni tetivni presadak mišića plantarisa često se koristi kod raznih rekonstruktivnih zahvata zbog jednostavnog uzimanja i izostanka morbiditeta donorskog mjesta. Iako učestalo korištena, tetiva mišića plantarisa nije detaljno biomehanički istraživana.

Hipoteza je ovog istraživanja bila da se za rekonstrukciju MPFL-a koljena može koristiti i presadak tetive mišića plantarisa te da taj presadak ima usporediva biomehanička svojstva s presatkom tetive mišića gracilisa koji se danas najčešće rabi za taj zahvat. Cilj je ovog istraživanja bio usporediti biomehanička svojstva presatka načinjenog od dvostruko presavijene tetive mišića plantarisa, koji će se koristiti za nadomjestak oštećenog MPFL-a, s biomehaničkim svojstvima dvostruko presavijene tetive mišića gracilisa, čija su biomehanička svojstva adekvatna za rekonstrukciju MPFL-a. Osim toga, specifično je trebalo izmjeriti duljinu i debljinu tetiva mišića plantarisa i gracilisa na dobivenim uzorcima i istražiti ima li presadak dvostruko presavijene tetive mišića plantarisa usporedivu čvrstoću s čvrstoćom nativnog MPFL-a, prema podacima iz literature.

Istraživanje je provedeno uz odobrenje Etičkoga povjerenstva. Nakon potpisanog informiranog pristanka rodbine preminule osobe u dobi od 18 do 55 godina, izmjerene su antropometrijske mjere donjih ekstremiteta i prikupljene su tetive mišića plantarisa i gracilisa s obje noge kod 15 kadavera umrlih unutar 24 sata od uzimanja tetiva. Tetive su pohranjene u zamrzivaču na $-20\text{ }^{\circ}\text{C}$ i u tri navrata antropometrijski i biomehanički ispitivane.

Rezultati provedenoga istraživanja potvrdili su prvi dio postavljene hipoteze da se za rekonstrukciju MPFL-a može koristiti presadak tetive mišića plantarisa u obliku dvostruko presavijene tetive. Međutim, presadak dvostruko presavijenih tetiva mišića plantarisa u ovom istraživanju ima statistički značajne razlike u usporedbi s presatkom dvostruko presavijenih tetiva mišića gracilisa po svim ispitivanim biomehaničkim svojstvima. Isto tako, gotovo sve antropometrijske mjere tetiva mišića plantarisa i gracilisa statistički su se značajno razlikovale. U usporedbi vrijednosti maksimalne sile svih presadaka dvostruko presavijenih tetiva mišića plantarisa s definiranom gornjom granicom maksimalne sile nativnog MPFL-a prema podacima iz literature, 23,3 % presadaka dvostruko presavijenih tetiva mišića plantarisa pokazalo se kao sigurna zamjena presatku dvostruko presavijenih tetiva mišića gracilisa i može biti nadomjestak oštećenom MPFL-u kod njegove rekonstrukcije.

Originalni rezultati dobiveni ovim istraživanjem omogućit će korištenje novog presatka za rekonstrukciju MPFL-a dvostrukim presavijanjem tetive mišića plantarisa, kod odabranih bolesnika, bez dodatnog narušavanja biomehaničkih odnosa u ozlijeđenom koljenu. Isto tako, rezultati ovoga istraživanja proširit će izbor presadaka kod drugih rekonstruktivnih zahvata na koljenu uz čuvanje važnih struktura oko koljena i bez ikakvog kompromitiranja biomehanike koljenskog zgloba.

9. SUMMARY

Title of doctoral thesis: *Comparison of biomechanical properties of the plantaris and gracilis tendons for medial patellofemoral ligament reconstruction*

The lateral patellar dislocation represents 2-3 % of all knee injuries. Medial patellofemoral ligament (MPFL) is injured in more than 95 % of cases after a first patellar dislocation. Due to the MPFL injuries, subsequent patellar instability could happen. The MPFL reconstruction using double looped gracilis tendon autograft is most frequently conducted when surgery is indicated. However, since gracilis plays an essential role in the knee biomechanics, some drawbacks may occur. On the contrary, plantaris muscle has an insignificant role in the knee biomechanics. Although used frequently as a tendon graft, there are not so many findings regarding biomechanical properties of plantaris muscle tendon. The purpose of this research project was to investigate if the plantaris muscle tendon is suitable as a tendon graft for the MPFL reconstruction. The main assumption of the research is that a doubled looped plantaris tendon graft has comparable biomechanical properties as a doubled looped gracilis tendon graft. The biomechanical study included 30 paired doubled looped plantaris and gracilis tendon grafts taken from 15 fresh human cadavers. The author compared the research results with data on the highest value of the native MPFL maximal tensile force and confirmed the hypothesis. However, in the study, only 23.3 % of doubled looped plantaris tendon grafts were suitable for the MPFL reconstruction.

Name of the author: Josip Vlaić

Year: 2019

10. LITERATURA

1. Zaffagnini S, Dejour D, Grassi A, Bonanzinga T, Marcheggiani Muccioli GM, Colle F, i sur. Patellofemoral anatomy and biomechanics: current concepts. *Joints*. 2013;1(2):15-20.
2. Zaffagnini S, Giordano G, Bruni D, Marcheggiani Muccioli GM, Marcacci M. Pathophysiology of lateral patellar dislocation. U: Zaffagnini S, Dejour D, Arendt EA, ur. *Patellofemoral pain, instability, and arthritis*. Berlin: Springer-Verlag; 2010. Str. 17-27.
3. Sherman SL, Plackis AC, Nuelle CW. Patellofemoral anatomy and biomechanics. *Clin Sports Med*. 2014;33(3):389-401.
4. Hall BK. *Bones and Cartilage: Developmental Skeletal Biology*. London: Academic Press; 2005.
5. Eyal S, Blitz E, Shwartz Y, Akiyama H, Schweitzer R, Zelzer E. On the development of the patella. *Development*. 2015;142(10):1831-9.
6. Tria AJ, Alicea JA. Embryology and anatomy of the patella. U: Scuderi GR, ur. *The patella*. New York: Springer; 1995. Str. 11-23.
7. Godefroy D, Tavernier T. Imagerie de l'arthrose femoro-patellaire isolee. *Rev Chir Orthop*. 2004;90(5):75-80.
8. Tecklenburg K, Dejour D, Hoser C, Fink C. Bony and cartilaginous anatomy of the patellofemoral joint. *Knee Surg Sports Traumatol Arthrosc*. 2006;14(3):235-40.
9. Walsh W. Recurrent dislocation of the knee in the adult. U: Delee J, Drez D, Miller M, ur. *Delee and Drez's orthopaedic sports medicine*. Philadelphia: Saunders; 2003. Str. 1710-49.
10. Wiberg G. Roentgenographic and anatomic studies on the femoropatellar joint. *Acta Orthop Scand*. 1941;12:319-410.
11. Grelsamer RP, Proctor CS, Bazos AN. Evaluation of patellar shape in the sagittal plane. A clinical analysis. *Am J Sports Med*. 1994;22(1):61.
12. Ahmed AM, Burke DL, Hyder A. Force analysis of the patellar mechanism. *J Orthop Res*. 1987;5(1):69-85.
13. Scapinelli R. Blood supply of the human patella: its relation to ischaemic necrosis after fracture. *J Bone Joint Surg Br*. 1967;49(3):563-70.

14. Schindler OS, Scott WN. Basic kinematics and biomechanics of the patello-femoral joint. Part 1: The native patella. *Acta Orthop Belg.* 2011;77(4):421-31.
15. LaPrade RF, Engebretsen AH, Ly TV, Johansen S, Wentorf FA, Engebretsen L. The anatomy of the medial part of the knee. *J Bone Joint Surg Am.* 2007;89(9):2000-10.
16. Reider B, Marshall JL, Koslin B, Ring B, Girgis FG. The anterior aspect of the knee joint. *J Bone Joint Surg Am.* 1981;63(3):351-6.
17. Sakai N, Luo ZP, Rand JA, An KN. The influence of weakness in the vastus medialis oblique muscle on the patellofemoral joint: an in vitro biomechanical study. *Clin Biomech (Bristol, Avon).* 2000;15(5):335-9.
18. Mountney J, Senavongse W, Amis AA, Thomas NP. Tensile strength of the medial patellofemoral ligament before and after repair or reconstruction. *J Bone Joint Surg Br.* 2005;87(1):36-40.
19. Philippot R, Boyer B, Testa R, Farizon F, Moyen B. The role of the medial ligamentous structures on patellar tracking during knee flexion. *Knee Surg Sports Traumatol Arthrosc.* 2012;20(2):331-6.
20. Tanaka MJ, Chahla J, Farr J 2nd, LaPrade RF, Arendt EA, Sanchis-Alfonso V, i sur. Recognition of evolving medial patellofemoral anatomy provides insight for reconstruction. *Knee Surg Sports Traumatol Arthrosc.* 2018 Oct 28. doi: 10.1007/s00167-018-5266-y. [Epub ahead of print].
21. Pagenstert G, Wolf N, Bachmann M, Gravius S, Barg A, Hintermann B, i sur. Open lateral patellar retinacular lengthening versus open retinacular release in lateral patellar hypercompression syndrome: a prospective double-blinded comparative study on complications and outcome. *Arthroscopy.* 2012;28(6):788-97.
22. Coari GC, Troiani F, Tripodo A, Miele F. Patellar Instability. U: Volpi P, ur. *Arthroscopy and Sport Injuries: Applications in High-level Athletes.* Springer International Publishing; 2016. Str. 367-72.
23. Sanchis-Alfonso V, Montesinos-Berry E. Is lateral retinacular release still a valid surgical option? From release to lengthening. *Ann Transl Med.* 2015;3(19):301.
24. Schepsis AA, Rogers AJ. Medial patellofemoral ligament reconstruction: indications and technique. *Sports Med Arthrosc Rev.* 2012;20(3):162-70.
25. Insall J, Salvati E. Patella position in the normal knee joint. *Radiology.* 1971;101(1):101-4.

26. Blackburne JS, Peel TE. A new method of measuring patellar height. *J Bone Joint Surg Br.* 1977;59(2):241-2.
27. Caton J, Deschamps G, Chambat P, Lerat JL, Dejour H. Patella Infera. Apropos of 128 cases. *Rev Chir Orthop Reparatrice Appar Mot.* 1982;68(5):317-25.
28. Dejour H, Walch G, Nove-Josserand L, Guier C. Factors of patellar instability: an anatomic radiographic study. *Knee Surg Sports Traumatol Arthrosc.* 1994;2(1):19-26.
29. Merchant AC, Mercer RL, Jacobsen RH, Jacobsen RH, Cool CR. Roentgenographic analysis of patello-femoral congruence. *J Bone Joint Surg Am.* 1974;56(7):1391-6.
30. Laurin CA, Dussault R, Levesque HP. The tangential x-ray investigation of the patellofemoral joint: x-ray technique, diagnostic criteria and their interpretation. *Clin Orthop Relat Res.* 1979;(144):16-26.
31. Dejour D, Saggin PR, Meyer X, Tavernier T. Standard x-ray examination: patellofemoral disorders. U: Zaffagnini S, Dejour D, Arendt EA, ur. *Patellofemoral pain, instability, and arthritis*: Berlin: Springer-Verlag; 2010. Str. 51-9.
32. Kaplan EB. Factors responsible for the stability of the knee joint. *Bull Hosp Joint Dis.* 1957;18:51-9.
33. Warren LF, Marshall JL. The supporting structures and layers on the medial side of the knee: an anatomical analysis. *J Bone Joint Surg.* 1979;6(1):56-62.
34. Placella G, Tei M, Sebastiani E, Speziali A, Antinolfi P, Delcogliano M, i sur. Anatomy of the medial patello-femoral ligament: a systematic review of the last 20 years literature. *Musculoskelet Surg.* 2015;99(2):93-103.
35. Kang HJ, Wang F, Chen BC, Su YL, Zhang ZC, Yan CB. Functional bundles of the medial patellofemoral ligament. *Knee Surg Sports Traumatol Arthrosc.* 2010;18(11):1511-6.
36. Kikuchi S, Tajima G, Yan J, Kamei Y, Maruyama M, Sugawara A, i sur. Morphology of insertion sites on patellar side of medial patellofemoral ligament. *Knee Surg Sports Traumatol Arthrosc.* 2017;25(8):2488-93.
37. Nomura E, Inoue M, Osada N. Anatomical analysis of the medial patellofemoral ligament of the knee, especially the femoral attachment. *Knee Surg Sports Traumatol Arthrosc.* 2005;13(7):510-5.
38. Desio SM, Burks RT, Bachus KN. Soft tissue restraints to lateral patellar translation in the human knee. *Am J Sports Med.* 1998;26(1):59-65.

39. Hautamaa PV, Fithian DC, Kaufman KR, Daniel DM, Pohlmeier AM. Medial soft tissue restraints in lateral patellar instability and repair. *Clin Orthop Relat Res.* 1998;349:174-82.
40. Amis AA, Firer P, Mounntney J, Senavongse W, Thomas NP. Anatomy and biomechanics of the medial patellofemoral ligament. *Knee.* 2003;10(3):215-20.
41. Philippot R, Choteau J, Wegrzyn J, Testa R, Fessy MH, Moyon B. Medial patellofemoral ligament anatomy: implications for its surgical reconstruction. *Knee Surg Sports Traumatol Arthrosc.* 2009;17(5):475-9.
42. Higuchi T, Arai Y, Takamiya H, Miyamoto T, Tokunaga D, Kubo T. An analysis of the medial patellofemoral ligament length change pattern using open-MRI. *Knee Surg Sports Traumatol Arthrosc.* 2010;18(11):1470-5.
43. Amis AA, Senavongse W, Bull AMJ. Patellofemoral kinematics during knee flexion-extension: an in vitro study. *J Orthop Res.* 2006;24(12):2201-11.
44. Nha KW, Papannagari R, Gill TJ, Van de Velde SK, Freiberg AA, Rubash HE, i sur. In vivo patellar tracking: clinical motions and patellofemoral indices. *J Orthop Res.* 2008;26(8):1067-74.
45. Zaffagnini S, Colle F, Lopomo N, Sharma B, Bignozzi S, Dejour D, i sur. The influence of medial patellofemoral ligament on patellofemoral joint kinematics and patellar stability. *Knee Surg Sports Traumatol Arthrosc.* 2013;21(9):2164-71.
46. Nomura E, Horiuchi Y, Kihara M. Medial patellofemoral ligament restraint in lateral patellar translation and reconstruction. *Knee.* 2000;7(2):121-7.
47. Burks RT, Desio SM, Bachus KN, Tyson L, Springer K. Biomechanical evaluation of lateral patellar dislocations. *Am J Knee Surg.* 1998;11(1):24-31.
48. Tuxoe JI, Teir M, Winge S, Nielsen PL. The medial patellofemoral ligament: a dissection study. *Knee Sports Traumatol Arthrosc.* 2002;10(3):138-40.
49. Race A, Amis AA. The mechanical properties of the two bundles of the human posterior cruciate ligament. *J Biomech.* 1994;27(1):13-24.
50. Arendt EA. Anatomy and biomechanics of the patellar ligaments. *Tecniche Chirurgiche in Ortopedia E Traumatologia.* 2007;5(1):13-8.
51. Herbort M, Hoser C, Domnick C, Raschke MJ, Lenschow S, Weimann A, i sur. MPFL reconstruction using a quadriceps tendon graft: part 1: biomechanical properties of quadriceps tendon MPFL reconstruction in comparison to the Intact MPFL. A human cadaveric study. *Knee.* 2014;21(6):1169-74.

52. Criscenti G, De Maria C, Sebastiani E, Tei M, Placella G, Speziali A, i sur. Material and structural tensile properties of the human medial patello-femoral ligament. *J Mech Behav Biomed Mater.* 2016;54:141-8.
53. Woo SL, Hollis JM, Adams DJ, Lyon RM, Takai S. Tensile properties of the human femur-anterior cruciate ligament-tibia complex. The effects of specimen age and orientation. *Am J Sports Med.* 1991;19(3):217-25.
54. Hinckel BB, Gobbi RG, Demange MK, Pereira CAM,, Pécora JR, Natalino RJM, i sur. Medial patellofemoral ligament, medial patellotibial ligament, and medial patellomeniscal ligament: anatomic, histologic, radiographic, and biomechanical study. *Arthroscopy.* 2017;33(10):1862-73.
55. LaPrade MD, Kallenbach SL, Aman ZS, Moatshe G, Storaci HW, Turnbull TL, i sur. Biomechanical evaluation of the medial stabilizers of the patella. *Am J Sports Med.* 2018;46(7):1575-82.
56. Majewski M, Susanne H, Klaus S. Epidemiology of athletic knee injuries: A 10-year study. *Knee.* 2006;13(3):184-8.
57. Gage BE, McIlvain NM, Collins CL, Fields SK, Comstock RD. Epidemiology of 6.6 million knee injuries presenting to United States emergency departments from 1999 through 2008. *Acad Emerg Med.* 2012;19(4):378-85.
58. Kraus T, Svehlik M, Singer G, Schalamon J, Zwick E, Linhart W. The epidemiology of knee injuries in children and adolescents. *Arch Orthop Trauma Surg.* 2012;132(6):773-9.
59. Wang SN, Qin CH, Jiang N, Wang BW, Wang L, Yu B. Is surgical treatment better than conservative treatment for primary patellar dislocations? A meta-analysis of randomized controlled trials. *Arch Orthop Trauma Surg.* 2016;136(3):371-9.
60. Duthon VB. Acute traumatic patellar dislocation. *Orthop Traumatol Surg Res.* 2015;101(1 Suppl):S59-67.
61. Stefancin JJ, Parker RD. First-time traumatic patellar dislocation: a systematic review. *Clin Orthop Relat Res.* 2007;455:93-101.
62. Fithian DC, Paxton EW, Stone ML, Silva P, Davis DK, Elias DA, i sur. Epidemiology and natural history of acute patellar dislocation. *Am J Sports Med.* 2004;32(5):1114-21.
63. Askenberger M, Ekstrom W, Finnbogason T, Janarv P-M. Occult intra-articular knee injuries in children with hemarthrosis. *Am J Sports Med.* 2014;42(7):1600-6.

64. Hsiao M, Owens BD, Burks R, Sturdivant RX, Cameron KL. Incidence of acute traumatic patellar dislocation among active-duty United States military service members. *Am J Sports Med.* 2010;38(10):1997-2004.
65. Atkin DM, Fithian DC, Marangi KS, Stone ML, Dobson BE, Mendelsohn C. Characteristics of patients with primary acute lateral patellar dislocation and their recovery within the first 6 months of injury. *Am J Sports Med.* 2000;28(4):472-9.
66. Sillanpaa P, Mattila VM, Iivonen T, Visuri T, Pihlajamaki H. Incidence and risk factors of acute traumatic primary patellar dislocation. *Med Sci Sports Exerc.* 2008;40(4):606-11.
67. Coviello M, Mazzola C. Management of the First Patellar Dislocation. U: Volpi P, ur. *Arthroscopy and Sport Injuries: Applications in High-level Athletes.* Springer International Publishing; 2016. Str. 393-7.
68. Larsen E, Lauridsen F. Conservative treatment of patellar dislocations. Influence of evident factors on the tendency to redislocation and the therapeutic result. *Clin Orthop Relat Res.* 1982;171:131-6.
69. Palmu S, Kallio PE, Donell ST, Helenius I, Nietosvaara Y. Acute patellar dislocation in children and adolescents: a randomized clinical trial. *J Bone Joint Surg Am.* 2008;90(3):463-70.
70. Sallay PI, Poggi J, Speer KP, Garrett WE. Acute dislocation of the patella. A correlative pathoanatomic study. *Am J Sports Med.* 1996;24(1):52-60.
71. Nomura E. Classification of lesions of the medial patellofemoral ligament in patellar dislocation. *Int Orthop.* 1999;23(5):260-3.
72. Kang HJ, Wang F, Chen BC, Zhang YZ, Ma L. Non-surgical treatment for acute patellar dislocation with special emphasis on the MPFL injury patterns. *Knee Surg Sports Traumatol Arthrosc.* 2013;21(2):325-31.
73. Nomura E, Horiuchi Y, Inoue M. Correlation of MR imaging findings and open exploration of medial patellofemoral ligament injuries in acute patellar dislocations. *Knee.* 2002;9(2):139-43.
74. Balcarek P, Ammon J, Frosch S, Walde TA, Schuttrumpf JP, Ferlemann KG, i sur. Magnetic resonance imaging characteristics of the medial patellofemoral ligament lesion in acute lateral patellar dislocations considering trochlear dysplasia, patella alta, and tibial tuberosity-trochlear groove distance. *Arthroscopy.* 2010;26(7):926-35.

75. Spritzer CE, Courneya DL, Burk DL Jr, Garrett WE, Strong JA. Medial retinacular complex injury in acute patellar dislocation: MR findings and surgical implications. *AJR Am J Roentgenol.* 1997;168(1):117-22.
76. Ahmad CS, McCarthy M, Gomez JA, Shubin Stein BE. The moving patellar apprehension test for lateral patellar instability. *Am J Sports Med.* 2009;37(4):791-6.
77. Balcarek P, Walde TA, Frosch S, Schuttrumpf JP, Wachowski MM, Sturmer KM, i sur. Patellar dislocations in children, adolescents and adults: a comparative MRI study of medial patellofemoral ligament injury patterns and trochlear groove anatomy. *Eur J Radiol.* 2011;79(3):415-20.
78. Weber-Spickschen TS, Spang J, Kohn L, Imhoff AB, Schottle PB. The relationship between trochlear dysplasia and medial patellofemoral ligament rupture location after patellar dislocation: an MRI evaluation. *Knee.* 2011;18(3):185-8.
79. Bojanić I, Mahnik A, Jelić M, Josipović M, Smoljanović T. Ligament koji zaslužuje pozornost - medijalni patelofemoralni ligament. *Lijec Vjesn.* 2012;134(7-8):224-32.
80. Arendt EA, Askenberger M, Agel J, Tompkins MA. Risk of Redislocation After Primary Patellar Dislocation: A Clinical Prediction Model Based on Magnetic Resonance Imaging Variables. *Am J Sports Med.* 2018;46(14):3385-90.
81. Arendt EA, Fithian DC, Cohen E. Current concepts of lateral patella dislocation. *Clin Sports Med.* 2002;21(3):499-519.
82. Maenpaa H, Lehto MU. Patellar dislocation. The long-term results of nonoperative management in 100 patients. *Am J Sports Med.* 1997;25(2):213-7.
83. Seeley M, Bowman KF, Walsh C, Sabb BJ, Vanderhave KL. Magnetic resonance imaging of acute patellar dislocation in children: patterns of injury and risk factors for recurrence. *J Pediatr Orthop.* 2012;32(2):145-55.
84. Weber AE, Nathani A, Dines JS, Allen AA, Shubin-Stein BE, Arendt EA, Bedi A. An algorithmic approach to the management of recurrent lateral patellar dislocation. *J Bone Joint Surg Am.* 2016;98(5):417-27.
85. Nomura E, Inoue M. Cartilage lesions of the patella in recurrent patellar dislocation. *Am J Sports Med.* 2004;32(2):498-502.
86. Nomura E, Inoue M. Second-look arthroscopy of cartilage changes of the patellofemoral joint, especially the patella, following acute and recurrent patellar dislocation. *Osteoarthritis Cartilage.* 2005;13(11):1029-36.

87. Beighton P, Solomon L, Soskolne CL. Articular mobility in an African population. *Ann Rheum Dis.* 1973;32(5):413-8.
88. James SL, Bates BT, Osternig LR. Injuries to runners. *Am J Sports Med.* 1978;6(2):40-50.
89. Lester JD, Watson JN, Hutchinson MR. Physical examination of the patellofemoral joint. *Clin Sports Med.* 2014;33(3):403-12.
90. Schulz B, Brown M, Ahmad CS. Evaluation and imaging of patellofemoral joint disorders. *Oper Tech Sports Med.* 2010;18(2):68-78.
91. Tanner SM, Garth WP Jr, Soileau R, Lemons JE. A modified test for patellar instability: the biomechanical basis. *Clin J Sport Med.* 2003;13(6):327-38.
92. Goslar T, Veselko M. Vloga medialnega patelofemoralnega ligamenta pri stabilizaciji pogacice v patelofemoralnem sklepu in nacini rekonstrukcije patelofemoralnega ligamenta. *Med Razgl.* 2007;46(2):321-28.
93. Biedert RM, Albrecht S. The patellotrochlear index: a new index for assessing patellar height. *Knee Surg Sports Traumatol Arthrosc.* 2006;14(8):707-12.
94. Seitlinger G, Scheurecker G, Hogler R, Labey L, Innocenti B, Hofmann S. Tibial tubercle-posterior cruciate ligament distance: a new measurement to define the position of the tibial tubercle in patients with patellar dislocation. *Am J Sports Med.* 2012;40(5):1119-25.
95. Lippacher S, Dejour D, Elsharkawi M, Dornacher D, Ring C, Dreyhaupt J, i sur. Observer agreement on the Dejour trochlear dysplasia classification: a comparison of true lateral radiographs and axial magnetic resonance images. *Am J Sports Med.* 2012;40(4):837-43.
96. Erickson BJ, Mascarenhas R, Sayegh ET, Saltzman B, Verma NN, Bush-Joseph CA, i sur. Does operative treatment of first-time patellar dislocations lead to increased patellofemoral stability? A systematic review of overlapping meta-analyses. *Arthroscopy.* 2015;31(6):1207-15.
97. Bitar AC, Demange MK, D'Elia CO, Camanho GL. Traumatic patellar dislocation: nonoperative treatment compared with MPFL reconstruction using patellar tendon. *Am J Sports Med.* 2012;40(1):114-22.
98. Hartmann F, Dietz SO, Rommens PM, Gercek E. Long-term outcome after operative treatment of traumatic patellar dislocation in adolescents. *J Orthop Trauma.* 2014;28(3):173-80.

99. McNeilan RJ, Everhart JS, Mescher PK, Abouljoud M, Magnussen RA, Flanigan DC. Graft choice in isolated medial patellofemoral ligament reconstruction: a systematic review with meta-analysis of rates of recurrent instability and patient-reported outcomes for autograft, allograft, and synthetic options. *Arthroscopy*. 2018;34(4):1340-54.
100. McConnell J. Rehabilitation and nonoperative treatment of patellar instability. *Sports Med Arthrosc Rev*. 2007;15(2):95-104.
101. Mehta VM, Inoue M, Nomura E, Fithian DC. An algorithm guiding the evaluation and treatment of acute primary patellar dislocations. *Sports Med Arthrosc Rev*. 2007;15(2):78-81.
102. Kaewkongnok B, Bovling A, Milandt N, Mollenborg C, Viberg B, Blond L. Does different duration of non-operative immobilization have an effect on the redislocation rate of primary patellar dislocation? A retrospective multicenter cohort study. *Knee*. 2018;25(1):51-8.
103. Khormae S, Kramer DE, Yen YM, Heyworth BE. Evaluation and management of patellar instability in pediatric and adolescent athletes. *Sports Health*. 2015;7(2):115-23.
104. Sugamuna J, Mitani T, Suzuki N, Tezuka M, Iseki F, Fujikawa K, i sur. Reconstruction of the medial patellofemoral ligament. *J Tokyo Knee Soc*. 1990;10:137-48.
105. Ellera Gomes JL. Medial patellofemoral ligament reconstruction for recurrent dislocation of the patella: a preliminary report. *Arthroscopy*. 1992;8(3):335-40.
106. Amin NH, Lynch TS, Patel RM, Patel N, Saluan P. Medial Patellofemoral Ligament Reconstruction. *JBJS Rev*. 2015;3(7).
107. Yeung M, Leblanc MC, Ayeni O, Khan M, Hiemstra LA, Kerslake S, i sur. Indications for medial patellofemoral ligament reconstruction: a systematic review. *J Knee Surg*. 2016;29(7):543-54.
108. Arendt EA. MPFL reconstruction for PF instability. The soft (tissue) approach. *Orthop Traumatol Surg Res*. 2009;95(Suppl 1):S97-100.
109. Fithian D, Khan N. Medial patellofemoral ligament reconstruction. *Oper Tech Sports Med*. 2010;18(2):93-7.
110. Steiner TM, Torga-Spak R, Teitge RA. Medial patellofemoral ligament reconstruction in patients with lateral patellar instability and trochlear dysplasia. *Am J Sports Med*. 2006;34(8):1254-61.

111. Wagner D, Pfalzer F, Hingelbaum S, Huth J, Mauch F, Bauer G. The influence of risk factors on clinical outcomes following anatomical medial patellofemoral ligament (MPFL) reconstruction using the gracilis tendon. *Knee Surg Sports Traumatol Arthrosc.* 2013;21(2):318-24.
112. Weinberger JM, Fabricant PD, Taylor SA, Mei JY, Jones KJ. Influence of graft source and configuration on revision rate and patient-reported outcomes after MPFL reconstruction: a systematic review and meta-analysis. *Knee Surg Sports Traumatol Arthrosc.* 2017;25(8):2511-9.
113. Shah JN, Howard JS, Flanigan DC, Brophy RH, Carey JL, Lattermann C. A systematic review of complications and failures associated with medial patellofemoral ligament reconstruction for recurrent patellar dislocation. *Am J Sports Med.* 2012;40(8):1916-23.
114. Steensen RN, Dopirak RM, McDonald WG 3rd. The anatomy and isometry of the medial patellofemoral ligament: implications for reconstruction. *Am J Sports Med.* 2004;32(6):1509-13.
115. Stephen JM, Lumpaopong P, Deehan DJ, Kader D, Amis AA. The medial patellofemoral ligament: location of femoral attachment and length change patterns resulting from anatomic and nonanatomic attachments. *Am J Sports Med.* 2012;40(8):1871-9.
116. Schottle PB, Schmeling A, Rosenstiel N, Weiler A. Radiographic landmarks for femoral tunnel placement in medial patellofemoral ligament reconstruction. *Am J Sports Med.* 2007;35(5):801-4.
117. Csintalan RP, Latt LD, Fornalski S, Raiszadeh K, Inacio MC, Fithian DC. Medial patellofemoral ligament (MPFL) reconstruction for the treatment of patellofemoral instability. *J Knee Surg.* 2014;27(2):139-46.
118. Thaunat M, Erasmus PJ. Management of overtight medial patellofemoral ligament reconstruction. *Knee Surg Sports Traumatol Arthrosc.* 2009;17(5):480-3.
119. Stephen JM, Kaider D, Lumpaopong P, Deehan DJ, Amis AA. The effect of femoral tunnel position and graft tension on patellar contact mechanics and kinematics after medial patellofemoral ligament reconstruction. *Am J Sports Med.* 2014;42(2):364-72.
120. Sillanpaa PJ, Maenpaa HM, Mattila VM, Visuri T, Philajamaki H. A mini-invasive adductor magnus tendon transfer technique for medial patellofemoral ligament reconstruction: a technical note. *Knee Surg Sports Traumatol Arthrosc.* 2009;17(5):508-12.
121. Koh JL, Stewart C. Patellar instability. *Clin Sports Med.* 2014;33(3):461-76.

122. Sanchis-Alfonso V, Montesinos-Berry E, Ramirez-Fuentes C, Leal-Blanquet J, Gelber PE, Monllau JC. Failed medial patellofemoral ligament reconstruction: Causes and surgical strategies. *World J Orthop.* 2017;8(2):115-29.
123. Avikainen VJ, Nikku RK, Seppanen-Lehmonen TK. Adductor magnus tenodesis for patellar dislocation. Technique and preliminary results. *Clin Orthop Relat Res.* 1993;(297):12-6.
124. Burks RT, Luker MG. Medial patellofemoral ligament reconstruction. *Tech Orthop.* 1997;12(3):185-91.
125. Muneta T, Sekiya I, Tsuchiya M, Shinomiya K. A technique for reconstruction of the medial patellofemoral ligament. *Clin Orthop Relat Res.* 1999;359:151-5.
126. Cossey AJ, Paterson R. A new technique for reconstructing the medial patellofemoral ligament. *Knee.* 2005;12(2):93-8.
127. Camanho GL, Bitar AC, Hernandez AJ, Olivi R. Medial patellofemoral ligament reconstruction: a novel technique using the patellar ligament. *Arthroscopy.* 2007;23(1):108.e1-4.
128. Hauptert A, Lorbach O. Anatomic reconstruction of the medial patellofemoral ligament using the fascia lata as an autograft. *Arthrosc Tech.* 2015;4(1):57-63.
129. Deie M, Ochi M, Sumen Y, Adachi N, Kobayashi K, Yasumoto M. A long-term follow-up study after medial patellofemoral ligament reconstruction using the transferred semitendinosus tendon for patellar dislocation. *Knee Surg Sports Traumatol Arthrosc.* 2005;13(7):522-28.
130. Ostermeier S, Stukenborg-Colsman C, Wirth CJ, Bohnsack M. Reconstruction of the medial patellofemoral ligament by tunnel transfer of the semitendinosus tendon. *Oper Orthop Traumatol.* 2007;19(5-6):489-501.
131. Becher C, Kley K, Lobenhoffer P, Ezechieli M, Smith T, Ostermeier S. Dynamic versus static reconstruction of the medial patellofemoral ligament for recurrent lateral patellar dislocation. *Knee Surg Sports Traumatol Arthrosc.* 2014;(10)22:2452-7.
132. Solman CG Jr, Pagnani MJ. Hamstring tendon harvesting. Reviewing anatomic relationships and avoiding pitfalls. *Orthop Clin North Am.* 2003;34(1):1-8.
133. Yasuda K, Tsujino J, Ohkoshi Y, Tanabe Y, Kaneda K. Graft site morbidity with autogenous semitendinosus and gracilis tendons. *Am J Sports Med.* 1995;23(6):706-14.

134. Beck P, Brown NA, Greis PE, Burks RT. Patellofemoral contact pressures and lateral patellar translation after medial patellofemoral ligament reconstruction. *Am J Sports Med.* 2007;35(9):1557-63.
135. Jacobi M, Reischl N, Bergmann M, Bouaicha S, Djonov V, Magnussen RA. Reconstruction of the medial patellofemoral ligament using the adductor magnus tendon: an anatomic study. *Arthroscopy.* 2012;28(1):105-9.
136. Steensen RN, Dopirak RM, Maurus PB. A simple technique for reconstruction of the medial patellofemoral ligament using a quadriceps tendon graft. *Arthroscopy.* 2005;21(3):365-70.
137. Gfoller P, Hoser C, Runer A, Abermann E, Wierer G, Fink C. Medial patellofemoral ligament (MPFL) reconstruction using quadriceps tendon autograft provides good clinical, functional and patient-reported outcome measurements (PROM): a 2-year prospective study. *Knee Surg Sports Traumatol Arthrosc.* 2018 Oct 29. doi: 10.1007/s00167-018-5226-6. [Epub ahead of print]
138. Adams DJ, Mazzocca AD, Fulkerson JP. Residual strength of the quadriceps versus patellar tendon after harvesting a central free tendon graft. *Arthroscopy.* 2006;22(1):76-9.
139. Kartus J, Movin T, Karlsson J. Donor-site morbidity and anterior knee problems after anterior cruciate ligament reconstruction using autografts. *Arthroscopy.* 2001;17(9):971-80.
140. Zaffagnini S, Marcheggiani Muccioli GM, Grassi A, Bonanzinga T, Marcacci M. Minimally invasive medial patellofemoral ligament reconstruction with fascia lata allograft: surgical technique. *Knee Surg Sports Traumatol Arthrosc.* 2014;22(10):2426-30.
141. Keros P, Pećina M. Funkcijska anatomija lokomotornog sustava. Zagreb: Naklada Ljevak; 2006.
142. Dziedzic DW, Bogacka U, Komarnitki I, Cizek B. Anatomy and morphometry of the distal gracilis muscle tendon in adults and fetuses. *Folia Morphol (Warsz).* 2018;77(1):138-43.
143. Last RJ. *Anatomy: Regional and Applied.* 7. izd. Edinburgh: Churchill Livingstone; 1984.
144. Kaur N, Agnihotri G, Sharma R. The quantified human gracilis-a guide to improve aesthetic and functional outcomes. *Acad Anat Int.* 2015;1(1):34-8.

145. Janssen RP, van der Velden MJ, van den Besselaar M, Reijman M. Prediction of length and diameter of hamstring tendon autografts for knee ligament surgery in Caucasians. *Knee Surg Sports Traumatol Arthrosc.* 2015;28(4):1-6.
146. Pichler W, Tesch NP, Schwantzer G, Fronhofer G, Boldin C, Hausleitner L, i sur. Differences in length and cross-section of semitendinosus and gracilis tendons and their effect on anterior cruciate ligament reconstruction: a cadaver study. *J Bone Joint Surg Br.* 2008;90(4):516-9.
147. Candal-Couto JJ, Deehan DJ. The accessory bands of Gracilis and Semitendinosus: an anatomical study. *Knee.* 2003;10(4):325-8.
148. Yasin MN, Charalambous CP, Mills SP, Phaltankar PM. Accessory bands of the hamstring tendons: A clinical anatomical study. *Clin Anat.* 2010;23(7):862-5.
149. Moore KL, Dalley AR. Clinically oriented anatomy. 6. izd. Philadelphia: Lippincott Williams and Wilkins; 2008.
150. Azizzadeh B, Pettijohn KJ. The gracilis free flap. *Facial Plast Surg Clin North Am.* 2016;24(1):47-60.
151. Pickrell KL, Broadbent TR, Masters FW, Metzger JT. Construction of a rectal sphincter and restoration of anal continence by transplanting the gracilis muscle; a report of four cases in children. *Ann Surg.* 1952;135(6):853-62.
152. Chechik O, Amar E, Khashan M, Lador R, Eyal G, Gold A. An international survey on anterior cruciate ligament reconstruction practices. *Int Orthop.* 2013;37(2):201-6.
153. Reina N, Abbo O, Gomez-Brouchet A, Chiron P, Moscovici J, Laffosse JM. Anatomy of the bands of the hamstring tendon: how can we improve harvest quality? *Knee.* 2013;20(2):90-5.
154. Konrath JM, Vertullo CJ, Kennedy BA, Bush HS, Barrett RS, Lloyd DG. Morphologic characteristics and strength of the hamstring muscles remain altered at 2 years after use of a hamstring tendon graft in anterior cruciate ligament reconstruction. *Am J Sports Med.* 2016;44(10):2589-98.
155. Viola R, Sterett W, Newfield D, Steadman J, Torry M. Internal and external tibial rotation strength after anterior cruciate ligament reconstruction using ipsilateral semitendinosus and gracilis tendon autografts. *Am J Sports Med.* 2000;28(4):552-5.
156. Armour T, Forwell L, Litchfield R, Kirkley A, Amendola N, Fowler P. Isokinetic evaluation of internal/external tibial rotation strength after the use of hamstring tendons for anterior cruciate ligament reconstruction. *Am J Sports Med.* 2004;32(7):1639-43.

157. Cross MJ, Roger G, Kujawa P, Anderson IF. Regeneration of the semitendinosus and gracilis tendons following their transection for repair of the anterior cruciate ligament. *Am J Sports Med.* 1992;20(2):221-3.
158. Suijkerbuijk MA, Reijman M, Lodewijks SJ, Punt J, Meuffels DE. Hamstring tendon regeneration after harvesting: a systematic review. *Am J Sports Med.* 2015;43(10):2591-8.
159. Martetschlager F, Braun S, Lorenz S, Lenich A, Imhoff AB. Novel technique for sternoclavicular joint reconstruction using a gracilis tendon autograft. *Knee Surg Sports Traumatol Arthrosc.* 2016;24(7):2225-30.
160. Law KY, Yung SH, Ho PY, Chang HT, Chan KM. Coracoclavicular ligament reconstruction using a gracilis tendon graft for acute type-III acromioclavicular dislocation. *J Orthop Surg (Hong Kong).* 2007;15(3):315-8.
161. Weistroffer JK, Mills WJ, Shin AY. Recurrent rupture of the triceps tendon repaired with hamstring tendon autograft augmentation: a case report and repair technique. *J Shoulder Elbow Surg.* 2003;12(2):193-6.
162. Dugas JR, Bilotta J, Watts CD, Crum JA, Fleisig GS, McMichael CS, i sur. Ulnar collateral ligament reconstruction with gracilis tendon in athletes with intraligamentous bony excision: technique and results. *Am J Sports Med.* 2012;40(7):1578-82.
163. Matsuda DK. Arthroscopic labral reconstruction with gracilis autograft. *Arthrosc Tech.* 2012;1(1):15-21.
164. Rehman H, Kovacs P. Quadriceps tendon repair using hamstring, prolene mesh and autologous conditioned plasma augmentation. A novel technique for repair of chronic quadriceps tendon rupture. *Knee.* 2015;22(6):664-8.
165. Hetsroni I, Mann G, Dolev E, Nyska M. Combined reconstruction of the medial patellofemoral and medial patellotibial ligaments: outcomes and prognostic factors. *Knee Surg Sports Traumatol Arthrosc.* 2019; 27(2):507-15.
166. Borbas P, Koch PP, Fucentese SF. Lateral patellofemoral ligament reconstruction using a free gracilis autograft. *Orthopedics.* 2014;37(7):665-8.
167. Chuang TY, Ho WP, Chen CH, Shieh MH, Liao JJ, Huang CH. Non-hardware posterior cruciate ligament reconstruction using knot/press-fit technique with periosteum-enveloped hamstrings tendon autograft. *Am J Sports Med.* 2011;39(5):1081-9.
168. Ibrahim SA, Ghafar S, Salah M, Abo Alnas M, Al Misfer A, Farouk H, i sur. Surgical management of traumatic knee dislocation with posterolateral corner injury. *Arthroscopy.* 2013;29(4):733-41.

169. Smith JO, Yasen SK, Lord B, Wilson AJ. Combined anterolateral ligament and anatomic anterior cruciate ligament reconstruction of the knee. *Knee Surg Sports Traumatol Arthrosc.* 2015;23(11):3151-6.
170. Harris JD, Fazalare JJ, Phieffer LS, Flanigan DC. Patellar tendon reconstruction with semitendinosus-gracilis autograft. *J Knee Surg.* 2013;26(Suppl 1):S19-24.
171. Maffulli N, Spiezia F, Oliva F, Testa V, Capasso G, Denaro V. Gracilis autograft for recurrent posttraumatic instability of the superior tibiofibular joint. *Am J Sports Med.* 2010;38(11):2294-8.
172. Stavrou P, Symeonidis PD. Gracilis tendon graft for tibialis anterior tendon reconstruction: a report of two cases. *Foot Ankle Int.* 2008;29(7):742-5.
173. Miyamoto W, Takao M, Komatu F, Uchio Y. Reconstruction of the superior peroneal retinaculum using an autologous gracilis tendon graft for chronic dislocation of the peroneal tendons accompanied by lateral instability of the ankle: technical note. *Knee Surg Sports Traumatol Arthrosc.* 2007;15(4):461-4.
174. Guillo S, Archbold P, Perera A, Bauer T, Sonnery-Cottet B. Arthroscopic anatomic reconstruction of the lateral ligaments of the ankle with gracilis autograft. *Arthrosc Tech.* 2014;22(5):593-8.
175. Maffulli N, Spiezia F, Testa V, Capasso G, Longo UG, Denaro V. Free gracilis tendon graft for reconstruction of chronic tears of the Achilles tendon. *J Bone Joint Surg Am.* 2012;94(10):906-10.
176. Smith B, Coughlin M. Reconstruction of a chronic extensor hallucis longus tendon laceration with a gracilis tendon autograft. *Orthopedics.* 2008;31:10.
177. Noyes FR, Butler DL, Grood ES, Zernicke RF, Hefzy MS. Biomechanical analysis of human ligament grafts used in knee-ligament repairs and reconstructions. *J Bone Joint Surg Am.* 1984;66(3):344-52.
178. Hamner DL, Brown CH Jr, Steiner ME, Hecker AT, Hayes WC. Hamstring tendon grafts for reconstruction of the anterior cruciate ligament: biomechanical evaluation of the use of multiple strands and tensioning techniques. *J Bone Joint Surg Am.* 1999;81(4):549-57.
179. Wytrykowski K, Swider P, Reina N, Murgier J, Laffosse JM, Chiron P, et al. Cadaveric study comparing the biomechanical properties of grafts used for knee anterolateral ligament reconstruction. *Arthroscopy.* 2016;32(11):2288-94.

180. Sajovic M, Vengust V, Komadina R, Tavcar R, Skaza K. A prospective, randomized comparison of semitendinosus and gracilis tendon versus patellar tendon autografts for anterior cruciate ligament reconstruction: five-year follow-up. *Am J Sports Med.* 2006;34(12):1933-40.
181. Menton D. The plantaris and the question of vestigial muscles in man. *CEN Tech J.* 2000;14(12):50-3.
182. Spina AA. The plantaris muscle: anatomy, injury, imaging, and treatment. *J Can Chiropr Assoc.* 2007;51(3):158-65.
183. Okamoto K, Wakebe T, Saiki K, Tsurumoto T. The nerves to the plantaris muscle and a bipennate part of the soleus muscle. *Anat Sci Int.* 2013;88(1):17-24.
184. Phalguni S, Rudradev M, Alpana DB, Banani K, Anirban S. Unilateral variation of plantaris muscle - a case report. *JEMDS.* 2014;3(3):618-22.
185. Vlaić J, Josipović M, Bohaček I, Jelić M. The plantaris muscle: too important to be forgotten. A review of evolution, anatomy, clinical implications and biomechanical properties. *J Sports Med Phys Fitness.* 2019;59(5):839-845.
186. Cruveilhier J. *Anatomie Descriptive. Tome II.* Paris: Bechet; 1834.
187. Le Double AF. *Traite des variations du systeme muscularie de l'homme et de leur signification au point de vue de l'anthropologie zoologique. Tome II.* Paris: Schleicher Freres; 1897.
188. Daseler EH, Anson BJ. The plantaris muscle: an anatomical study of 750 specimens. *J Bone Joint Surg Am.* 1943;25(4):822-7.
189. Sawant SP, Shaikh ST, More RM. A rare variation of plantaris muscle. *Int J Biol Med Res.* 2012;3(6):2437-40.
190. Henle J. *Handbuch der systematischen Anatomie des Menschen. 3 Abth. Muskellehre.* Braunschweig: Friedrich Vieweg und Sohn; 1871.
191. van Sterkenburg MN, Kerkhoffs GM, Kleipool RP, van Dijk CN. The plantaris tendon and a potential role in mid-portion Achilles tendinopathy: an observational anatomical study. *J Anat.* 2011;218(3):336-41.
192. Helms CA, Fritz RC, Garvin GJ. Plantaris muscle injury: evaluation with MR imaging. *Radiology.* 1995;195(1):201-3.
193. Delgado GJ, Chung CB, Lektrakul N, Azocar P, Botte MJ, Coria D, et al. Tennis leg: clinical US study of 141 patients and anatomic investigation of four cadavers with MR imaging and US. *Radiology.* 2002;224(1):112-9.

194. Soni S, Saxena A, Ghulyani T, Rani-Das A. A biceps plantaris in the popliteal region - case report. *Eur J Anat.* 2014;18(1):32-3.
195. Kalniev MA, Krastev NS, Krastev DS, Mileva MM. An unusual variation of an additional plantaris originating from the soleus. *Int J Anat Var.* 2014;7(1):93-5.
196. Freeman AJ, Jacobson NA, Fogg QA. Anatomical variations of the plantaris muscle and a potential role in patellofemoral pain syndrome. *Clin Anat.* 2008;21(2):178-81.
197. White WL. The unique, accessible and useful plantaris tendon. *Plast Reconstr Surg.* 1960;25(2):133-41.
198. Sharma S, Kullar M, Bhardwaj S. Unilateral accessory plantaris muscle: a rare anatomical variation with clinical implications. *Glob J Med Res.* 2014;14:4H.
199. Kwon YJ, Kwon TW, Um EH, Shin S, Cho YP, Kim JM, i sur. Anatomical popliteal artery entrapment syndrome caused by an aberrant plantaris muscle. *Vasc Specialist Int.* 2015;3(3):95-101.
200. Leekam RN, Agur AM, McKee NH. Using sonography to diagnose injury of plantaris muscles and tendons. *AJR Am J Roentgenol.* 1999;172(1):185-9.
201. Pilcher R. Repair of hernia with plantaris tendon grafts. *Arch Surg.* 1939;38(1):16-23.
202. Jakubietz MG, Jakubietz DF, Gruenert JG, Zahn R, Meffert RH, Jakubietz RG. Adequacy of palmaris longus and plantaris tendons for tendon grafting. *J Hand Surg Am.* 2011;36(4):695-8.
203. Nayak SR, Krishnamurthy A, Ramanathan L, Ranade AV, Prabhu LV, Jiji PJ, i sur. Anatomy of plantaris muscle: a study in adult Indians. *Clin Ter.* 2010;161(3):249-52.
204. Harvey JF, Chu G, Harvey PM. Surgical availability of the plantaris tendon. *J Hand Surg Am.* 1983;8(3):243-7.
205. Simpson SL, Hertzog MS, Barja RH. The plantaris tendon graft: an ultrasound study. *J Hand Surg Am.* 1991;16(4):708-11.
206. Wehbe MA. Tendon graft donor sites. *J Hand Surg Am.* 1992;17(6):1130-2.
207. Desdicioglu K, Uguz C, Sakallı B, Koyuncu E, Malas MA. Anatomy and variations of plantaris muscle in fetuses. *J Anat Soc India.* 2015;64(1):79-86.
208. Saxena A, Bareither D. Magnetic resonance and cadaveric findings of the incidence of plantaris tendon. *Foot Ankle Int.* 2000;21(7):570-2.

209. Li Q, Xu J, Zhang D. Vascularized plantaris tendon graft: anatomic study of the donor. *J Reconstr Microsurg.* 2000;16(4):287-90.
210. Standring S. *Gray's Anatomy: The Anatomical Basis of Clinical Practice.* 41. izd. Philadelphia: Elsevier; 2016.
211. Basmajian JV, De Luca CJ. *Muscles alive: their functions revealed by electromyography.* Baltimore: Williams & Wilkins; 1985.
212. Silver RL, de la Garza J, Rang M. The myth of muscle balance. A study of relative strengths and excursions of normal muscles about the foot and ankle. *J Bone Joint Surg Br.* 1985;67(3):432-7.
213. Peck D, Buxton DF, Nitz A. A comparison of spindle concentrations in large and small muscles acting in parallel combinations. *J.Morphology.* 1984;180(3):243-52.
214. Joshi MM, Joshi SD, Joshi SS. Morphological variations of muscle plantaris: anatomical and clinical insight. *Int J Anat Res.* 2014;2(4):621-4.
215. Ward SR, Powers CM. The influence of patella alta on patellofemoral joint stress during normal and fast walking. *Clin Biomech (Bristol, Avon).* 2004;19(10):1040-7.
216. Powell RW. Lawn tennis leg. *Lancet.* 1883;2:44.
217. Pollock N, Dijkstra P, Calder J, Chakraverty R. Plantaris injuries in elite UK track and field athletes over a 4-year period: a retrospective cohort study. *Knee Surg Sports Traumatol Arthrosc.* 2016;24(7):2287-92.
218. Bianchi S, Saily M, Molini L. Isolated tear of the plantaris tendon: ultrasound and MRI appearance. *Skeletal Radiol.* 2011;40(7):891-5.
219. Harmon KJ, Reeder MT, Udermann BE, Murray SR. Isolated rupture of the plantaris tendon in a high school track athlete. *Clin J Sport Med.* 2006;16(4):361-3.
220. Dar G, Dolev E, Kots E, Cale-Benzoor M. Rehabilitation of plantaris tendon rupture in an elite triathlete: a case report. *J Athl Enhancement.* 2013;2:2.
221. Kwak HS, Han YM, Lee SY, Kim KN, Chung GH. Diagnosis and follow-up US evaluation of ruptures of the medial head of the gastrocnemius ('tennis leg'). *Korean J Radiol.* 2006;7(3):193-8.
222. Tixa S. *Atlas of palpatory anatomy of limbs and trunk.* Yardley: Elsevier Health Sciences; 2003.
223. Rohilla S, Jain N, Yadav R. Plantaris rupture: why is it important? *BMJ Case Rep.* 2013;22:2013.

224. Longo UG, Ronga M, Maffulli N. Achilles tendinopathy. *Sports Med Arthrosc Rev.* 2009;17(1):112-26.
225. van Dijk CN, van Sterkenburg MN, Wiegerinck JI, Karlsson J, Maffulli N. Terminology for Achilles tendon related disorders. *Knee Surg Sports Traumatol Arthrosc.* 2011;19(5):835-41.
226. Calder JD, Freeman R, Pollock N. Plantaris excision in the treatment of non-insertional Achilles tendinopathy in elite athletes. *Br J Sports Med.* 2015;49(23):1532-4.
227. Spang C, Harandi VM, Alfredson H, Forsgren S. Marked innervation but also signs of nerve degeneration in between the Achilles and plantaris tendons and presence of innervation within the plantaris tendon in midportion Achilles tendinopathy. *J Musculoskelet Neuronal Interact.* 2015;15(2):197-206.
228. Andersson G, Danielson P, Alfredson H, Forsgren S. Nerve-related characteristics of ventral paratendinous tissue in chronic Achilles tendinosis. *Knee Surg Sports Traumatol Arthrosc.* 2007;15(10):1272-9.
229. Schubert TE, Weidler C, Lerch K, Hofstadter F, Straub RH. Achilles tendinosis is associated with sprouting of substance P positive nerve fibres. *Ann Rheum Dis.* 2005;64(7):1083-6.
230. Masci L. Is tendinopathy research at a crossroads? *Br J Sports Med.* 2015;49(16):1030-1.
231. Spang C, Alfredson H, Docking SI, Masci L, Andersson G. The plantaris tendon: a narrative review focusing on anatomical features and clinical importance. *Bone Joint J.* 2016;98(10):1312-9.
232. Gallie WE, Lemesurier AB. The late repair of fractures of the patella and of rupture of the ligamentum patellae and quadriceps tendon. *J Bone Joint Surg Am.* 1927;9(1):47-54.
233. Glissan DJ. The use of the plantaris tendon in certain types of plastic surgery. *Aust N Z J Surg.* 1932;2(1):64-7.
234. Pagenstert GI, Hintermann B. Proximal mini-invasive grafting of plantaris tendon U: Easley ME, Wiesel SW, ur. *Operative Techniques in Foot and Ankle Surgery.* Philadelphia: Lippincott Williams & Wilkins, a Wolters Kluwer business; 2011. Str. 973-7.
235. Taras JS, Fitzpatrick MJ. Compartment syndrome of the leg after plantaris tendon harvest: a case report. *J Hand Surg Am.* 2001;26(6):1135-7.

236. Yoleri L, Gungor M, Usluer A, Celik D. Tension adjusted multivectorial static suspension with plantaris tendon in facial paralysis. *J Craniofac Surg*. 2013;24(3):896-9.
237. Aure A, Hetland KR, Rokkum M. Chronic posterior sternoclavicular dislocation. *J Orthop Trauma*. 2012;26(4):33-5.
238. Bertelli JA, Santos MA, Kechele PR, Rost JR, Tacca CP. Flexor tendon grafting using a plantaris tendon with a fragment of attached bone for fixation to the distal phalanx: a preliminary cohort study. *J Hand Surg Am*. 2007;32(10):1543-8.
239. Boyer MI, Bowen V, Weiler P. Reconstruction of a severe grinding injury to the medial malleolus and the deltoid ligament of the ankle using a free plantaris tendon graft and vascularized gracilis free muscle transfer: case report. *J Trauma*. 1994;36(3):454-7.
240. Hansen BH. Reconstruction of the peroneal retinaculum using the plantaris tendon: a case report. *Scand J Med Sci Sports*. 1996;6(6):355-8.
241. Sammarco GJ. Peroneus longus tendon tears: acute and chronic. *Foot Ankle Int*. 1995;16(5):245-3.
242. Sadek AF, Fouly EH, Laklok MA, Amin MF. Functional and MRI follow-up after reconstruction of chronic ruptures of the Achilles tendon Myerson type III using the triple-loop plantaris tendon wrapped with central turndown flap: a case series. *J Orthop Surg Res*. 2015;10:109.
243. Shuhaiber JH, Shuhaiber HH. Plantaris tendon graft for atrioventricular valve repair: a novel hypothetical technique. *Tex Heart Inst J*. 2003;30:42-4.
244. Walker LB, Harris EH, Benedict JV. Stress-strain relationship in human cadaveric plantaris tendon: a preliminary study. *Med Electron Biol Eng*. 1964;2:31-8.
245. Zarzycki W, Mazurkiewicz S, Wisniewski P. Research on strength of the grafts that are used in anterior cruciate ligament reconstruction. *Pol Orthop Traumatol*. 1999;64(3):293-302.
246. Bohnsack M, Surie B, Kirsch IL, Wulker N. Biomechanical properties of commonly used autogenous transplants in the surgical treatment of chronic lateral ankle instability. *Foot Ankle Int*. 2002;23(7):661-4.
247. Jackson JB 3rd, Philippi MT, Kolz CW, Suter T, Henninger HB. Characterization of plantaris tendon constructs for ankle ligament reconstruction. *Foot Ankle Int*. 2014;35(9):922-8.

248. Woo SL-Y. Mechanical properties of tendons and ligaments. I. Quasi-static and nonlinear viscoelastic properties. *Biorheology*. 1982;19(3):385-96.
249. Pilipović A. Utjecaj parametara izrade na svojstva polimernoga proizvoda [disertacija]. Zagreb: Sveučilište u Zagrebu. Fakultet strojarstva i brodogradnje; 2012.
250. Pearsall AW 4th, Hollis JM, Russell GV Jr, Scheer Z. A biomechanical comparison of three lower extremity tendons for ligamentous reconstruction about the knee. *Arthroscopy*. 2003;19(10):1091-6.
251. Fessel G, Frey K, Schweizer A, Calcagni M, Ullrich O, Snedeker JG. Suitability of Thiel embalmed tendons for biomechanical investigation. *Ann Anat*. 2011;193(3):237-41.
252. Schottle P, Schmeling A, Romero J, Weiler A. Anatomical reconstruction of the medial patellofemoral ligament using a free gracilis autograft. *Arch Orthop Trauma Surg*. 2009;129(3):305-9.
253. HRN EN ISO 2307: 2010 Vlaknasta užad – određivanje određenih fiziklanih i mehaničkih svojstava (Fibre ropes – Determination of certain physical and mechanical properties (ISO 2307: 2010))
254. Eaton JW, Bateman D, Hauberg S, Wehbring R. GNU Octave version 5.1.0 manual: a high-level interactive language for numerical computations. [Internet] [pristupljeno 05.04.2019.]. Dostupno na: <https://www.gnu.org/software/octave/doc/v5.1.0/>
255. Šentija D, Rakovac M, Babić V. Anthropometric characteristics and gait transition speed in human locomotion. *Hum Mov Sci*. 2012;31(3):672-82.
256. Clavert P, Kempf JF, Bonnomet F, Boutemy P, Marcelin L, Kahn JL. Effects of freezing/thawing on the biomechanical properties of human tendons. *Surg Radiol Anat*. 2001;23(4):259-62.
257. Lee AH, Elliott DM. Freezing does not alter multiscale tendon mechanics and damage mechanisms in tension. *Ann N Y Acad Sci*. 2017;1409(1):85-94.

11. ŽIVOTOPIS

Rođen sam 11. rujna 1982. godine u Šibeniku. Medicinski fakultet Sveučilišta u Zagrebu upisao sam 2001. godine i završio 2007. godine. Specijalizaciju iz ortopedije za Kliniku za dječje bolesti Zagreb započinem 1. veljače 2010. godine, a specijalistički ispit polažem u Zagrebu 17. veljače 2015. godine. Od tada radim kao liječnik odjela za ortopediju u Klinici za dječje bolesti Zagreb, a 23. listopada 2018. polažem subspecijalistički ispit iz dječje ortopedije. Akademske godine 2011./2012. upisao sam poslijediplomski doktorski studij Biomedicina i zdravstvo na Medicinskome fakultetu Sveučilišta u Zagrebu. Dosad sam objavio četiri rada u časopisima koji su indeksirani u CC-u (*Current Contents*) i dva rada u časopisima koji se indeksiraju u ostalim međunarodnim sekundarnim publikacijama (*Medline, EMBASE*). Cijelo vrijeme rada dodatno usvajam znanja o bolestima i ozljedama dječjeg i adolescentnog koljena. Član sam Hrvatskoga liječničkog zbora, Hrvatske liječničke komore, Hrvatskoga ortopedskog društva, Hrvatskoga udruženja ortopeda i traumatologa, Europskoga udruženja dječjih ortopeda (EPOS), Europskoga udruženja za kirurgiju koljena, sportsku traumatologiju i artroskopiju (ESSKA) i Talijanskoga udruženja za koljeno, artroskopiju, sport, hrskavicu i ortopedske tehnologije (SIGASCOT). Aktivno sam sudjelovao na brojnim domaćim i međunarodnim ortopedskim simpozijima i kongresima. Govorim i pišem engleskim i talijanskim jezikom. Oženjen sam i otac sam kćeri i sina.