

DVOSTRUKA (PREGRAĐENA) DESNA KLIJETKA – PRIKRIVENI PRATITELJ VENTRIKULARNOGA SEPTALNOG DEFEKTA

DOUBLE CHAMBERED RIGHT VENTRICLE – CONCEALED COMPANION OF VENTRICULAR SEPTAL DEFECT

IVAN MALČIĆ¹, VIŠNJA TOKIĆ PIVAC², DARKO ANIĆ³, STANKO TEŽAK⁴,
DOROTEJA BARTONIČEK¹, DALIBOR ŠARIĆ¹, DRAŽEN BELINA³

Deskriptori: Septumski defekti klijetke – komplikacije; Dvostruka desna klijetka – dijagnoza, kirurgija, komplikacije; Srčane klijetke – kirurgija

Sažetak. *Cilj:* Cilj je ovog rada prikazati kliničke karakteristike i rezultate kirurškog liječenja petero bolesnika s dvostrukom (pregrađenom) desnom klijetkom (engl. *Double-Chambered Right Ventricle* – DChRV) kao mogućom posljedicom ventrikularnoga septalnog defekta (VSD). *Rezultati istraživanja:* U petero djece (4 djevojčice i 1 dječak) u dobi od 2,3 do 11,3 godine (srednja dob 6,3 godine) dijagnosticiran je intrakavitarni gradijent desne klijetke zbog pregradnje aberantnim mišićnim snopovima. Svi su bolesnici imali VSD s hemodinamski nevažnim lijevo-desnim pretokom (Qp/Qs od 10 do 31%). U troje djece DChRV razvio se s primarnim VSD-om, kod jednog s ostatnim defektom nakon zatvaranja perimembranoznog VSD-a zakrpom, a u jednog se djeteta desna klijetka pregradila približno 4 godine nakon primarno zatvorenog VSD-a. Intrakavitarni gradijent mjereno je s pomoću katetera *end-hole* u rasponu od 50 do 90 mmHg. Dva bolesnika nisu imala subjektivnih tegoba srčane naravi, a u troje se opisuje umor pri pojačanim naporima. Kod dva bolesnika VSD je bio smješten proksimalno od pregradnje (perimembranozni), a kod dva distalno (subaortalni-suprakristalni, konalni – *doubly committed*). Jedna je bolesnica imala dva VSD-a, jedan smješten proksimalno, a drugi distalno od pregradne stenozе. Dosad je grješka kardiokirurški korigirana u tri bolesnika *patch*-plastikom VSD-a i uklanjanjem zapreke u desnoj klijetki resekcijom aberantne muskulature, sve u dobi od 2 godine i 7 mjeseci do 6 godina i 3 mjeseca. Isti zahvat planiran je u još jednog bolesnika, dok se u drugoga planira izolirana resekcija aberantnog snopa. Postoperativnih komplikacija i subjektivnih simptoma srčane naravi u naših bolesnika nije bilo, a maksimalni intrakavitarni gradijent bio je 20 mmHg. *Zaključak:* Pregradnja desne klijetke vjerojatno je uzrokovana postojanjem VSD-a, neovisno o veličini i lokalizaciji, a može se razviti kod primarnog i rezidualnog VSD-a te nakon njegova uspješnog zatvaranja. Stoga pacijente s VSD-om, osobito perimembranoznim i suprakristalnim, valja dugotrajno kontrolirati u duljim vremenskim razmacima i nakon operacije. To je osobito važno zbog mogućnosti recidiva pregrađivanja, pojave subaortalne membrane i/ili insuficijencije aortalne valvule. Kirurško uklanjanje hipertrofičnog i aberantnog tkiva prikladan je oblik liječenja s relativno rijetkim teškim komplikacijama, što, s obzirom na očekivani progresivan tijek bolesti, opravdava operaciju pri znatnoj opstrukciji DChRV-a i odsutnosti simptoma.

Descriptors: Heart septal defects, ventricular – complications; Double outlet right ventricle – complications, diagnosis, surgery; Heart ventricles – surgery

Summary. *Objective:* The primary objective is to present the diagnostic and treatment experiences with double chambered right ventricle (DChRV) as a possible consequence of the ventricular septal defect (VSD). *Results:* The intracavitary gradient as a consequence of the remodeling with aberrant muscle bundles in the right ventricle was diagnosed in five children (four females) at the age of 2.3–11.3 years (mean age 6.3 years). All patients had VSD with hemodynamically nonsignificant L-R shunts (Qp/Qs 10–31%). In three children DChRV developed with primary VSD, in one with a residual defect after patch repair of perimembranous VSD, and in one four years after adequate VSD closure. Intracavitary gradient measured by an end-hole catheter was 50–90 mmHg. Two patients had no cardiac symptoms, while three of them had exercise intolerance. In two patients VSD was located proximally to the obstructive band (perimembranous) and in two patients distally (subaortic-supracristal, conal-doubly committed). One patient had two VSDs – one located proximally and one distally to the obstructive band. The defect was so far surgically corrected in three patients with VSD patch and resection of the obstructive aberrant muscle tissue at the age ranging from two years and seven months to the age of six years and three months. One patient waits for the same surgical procedure, and the other one for an isolated aberrant band resection. There were no postoperative complications, no postoperative symptoms were reported, and maximal intracavitary gradient was 20 mmHg. *Conclusion:* Remodeling of RV (DChRV) is probably caused by the presence of VSD, independent of its size and location; it can develop in primary, residual VSD, as

¹Zavod za pedijatrijsku kardiologiju, Klinika za pedijatriju, Medicinski fakultet Sveučilišta u Zagrebu, KBC Zagreb (prof. dr. sc. Ivan Malčić, dr. med.; prim. Dalibor Šarić, dr. med.; Doroteja Bartoniček, dr. med.), ²Odsjek za pedijatrijsku kardiologiju, Klinika za pedijatriju Klinika za dječje bolesti Zagreb (Višnja Tokić Pivac, dr. med.), ³Odjel za kardijalnu kirurgiju djece, Klinika za kardijalnu kirurgiju, Medicinski fakultet Sveučilišta u Zagrebu, KBC Zagreb (prof. dr. sc. Darko Anić, dr. med.; Dražen Belina, dr. med.), ⁴Klinički zavod

za nuklearnu medicinu, Medicinski fakultet Sveučilišta u Zagrebu, KBC Zagreb (doc. dr. sc. Stanko Težak, dr. med.)

Adresa za dopisivanje: Prof. dr. sc. Ivan Malčić, Zavod za pedijatrijsku kardiologiju, Klinika za pedijatriju, Medicinski fakultet Sveučilišta u Zagrebu, KBC Zagreb, Kišpatićeva 12, 10000 Zagreb; e-mail: ivan.mal-cic1@gmail.com

Primljeno 3. studenoga 2017., prihvaćeno 28. rujna 2018.

well as after successful VSD closure. Therefore, patients with VSD, especially with perimembranous and doubly committed VSD need a continuous follow up even after operation. Long-term follow up is necessary due to possible obstruction recurrence, subaortic membrane and/or aortic valve insufficiency appearance. Surgical removal of the hypertrophic and aberrant tissue is an adequate way of treatment with relatively rare serious complications. Regarding the expected progressive course of the disease, the operative treatment in significant DChRV obstruction even in the absence of symptoms is justified.

Liječ Vjesn 2018;140:307–313

Pregrađena desna klijetka (engl. *Double-Chambered Right Ventricle* – DChRV) rijedak je poremećaj pri kojemu anomalni mišićni snop hipertrofičnih trabekula ili aberrantno postavljene septomarginalne trabekule pregrađuju desnu klijetku u proksimalni dio s visokim tlakom zadebljane, hipertrofične stijenke i distalni dio s niskim tlakom tanke, glatke stijenke.¹ U bolesnika kod kojih postoje anomalna muskulatura ili atipična septomarginalna trabekula DChRV može se smatrati prirodnom srčanom grješkom, no opisani su i slučajevi kod kojih nastaje postnatalno progresivnom hipertrofijom supraventrikularnoga grebena ili drugih mišićnih struktura u desnoj klijetki.^{2,3} Riječ je, ustvari, o subinfundibularnoj opstrukcijskoj leziji desne klijetke.⁴

Pregrađena desna klijetka nalazi se u 0,5 – 2% pojedinaca s prirodnim srčanim grješkom² te je uočena u 1 : 3600 obdukcija.⁵ Čak 11% bolesnika koje su opisali Kahr i sur.⁶ imalo je trisomiju 21. U 80 – 90% slučajeva DChRV vezan je uz druge pridružene srčane grješke, prije svega perimembranozni VSD. Pridružene grješke mogu biti i VSD druge lokalizacije, subaortalna stenoza, stenoza plućne valvule, dvostruki izlaz iz desne klijetke (engl. *Double Outlet Right Ventricle* – DORV), Fallotova tetralogija (engl. *Tetralogy of Fallot* – ToF), anomalni utok plućnih vena, korigirana transpozicija velikih arterija, plućna atrezija s intaktnim ventrikularnim septumom, Ebsteinova anomalija, subaortalni greben, aortalna insuficijencija, trikuspidalna insuficijencija, aneurizme infundibuluma, otvoren foramen ovale te prolaps mitralne valvule.^{6–8} Česta povezanost DChRV-a i VSD-a te progresivan tijek bolesti upućuju na mogućnost da se hipertrofija mišićnog tkiva razvija kao odgovor na turbulentni protok kroz izlazni dio klijetke.⁹

Može se očitovati već u novorođenačkoj dobi, a najčešće se dijagnoza postavlja u ranom djetinjstvu.^{10,11} Bolest je tipično progresivnog tijeka,¹¹ a mnogi bolesnici nemaju tegoba usprkos visoku gradijentu tlaka u desnoj klijetki. Poremećaj naposljetku može rezultirati smanjenom tolerancijom tjelesnog napora, gubitkom svijesti, prekordijalnom boli, pa i srčanim zatajenjem.¹² Odgođena pojava simptoma te njihova nespecifična priroda djelomično su uzrokom kasnijeg postavljanja dijagnoze. Zbog progresivne prirode bolesti neki autori predlažu ranu resekciju opstruktivnih snopova i kod asimptomatskih bolesnika.^{13–16} Međutim, indikacije za kirurško liječenje asimptomatskih bolesnika još nisu jasno definirane.¹⁷ Cilj je našeg rada upoznati čitateljstvo s dijagnostičkim i terapijskim pristupom ovom rijetkom entitetu radi prikaza kliničkih karakteristika i rezultata kirurškog liječenja petero bolesnika s DChRV-om kao mogućom posljedicom ventrikularnoga septalnog defekta.

Bolesnici i dijagnostičke metode

Prikazujemo petero bolesnika dijagnosticiranih i liječenih u Zavodu za pedijatrijsku kardiologiju Klinike za pe-

dijatriju Kliničkoga bolničkog centra Zagreb, kojima je dijagnoza DChRV-a postavljena u razdoblju od svibnja 2015. do listopada 2017. godine.

Riječ je o djeci u dobi između 4 i 11 godina (srednja dob 7,65), četiri djevojčice i jednom dječaku. Svi se kardiološki prate od dojenačke dobi (0 – 4 mjeseca; srednja dob 1 mjesec). Razlog upućivanja na pedijatrijski kardiološki pregled bio je prekordijalni šum s osobitostima koje su pretpostavljale postojanje VSD-a, što je u svih i potvrđeno kompletnom kardiološkom obradom, uključujući ultrazvuk srca, radioangioscintigrafiju i angiokardiografiju.

Pregradnja desne klijetke uočena je u dobi između 2 godine i 4 mjeseca do 11 godina i 3 mjeseca (srednja dob 6,33). Auskultacijski se uz šum VSD-a čuo i sistolički ejskijski šum najjačeg intenziteta uz lijevi rub sternuma na sredini, s propagacijom prema gore. Intenzitet drugoga srčanog tona bio je varijabilan. Sve osobitosti nalaza kod djece s dvostrukom desnom klijetkom opisane su na tablici 1.

Dijagnoza DChRV-a postavljena je na osnovi transtorakalnog ultrazvučnog pregleda te kateterizacije srca. S obzirom na dob djece, ehokardiografski je prozor zadovoljavao te su se transtorakalnim ultrazvukom mogle prikladno vizualizirati sve strukture. Kako bi se odredilo mjesto akceleracije protoka, napravljen je i kontinuirani obojeni dopler te se s pomoću pojednostavnjene Bernoullijeve jednadžbe kvantificirao gradijent tlaka (slike 1.A, B, C). U svih bolesnika učinjene su i lijeva i desna kateterizacija. Gradijent tlaka određivali smo uz pomoć katetera s otvorom na vrhu (engl. *end-hole catheter*) i njegovim povlačenjem iz plućne arterije kroz izlazni trakt desne klijetke sve do njezina ulaznog dijela. S pomoću retrogradnog arterijskog pristupa na sličan su način izmjereni gradijenti tlakova s lijeve strane. Desna je klijetka angiokardiografski prikazana iz posteroanteriorne i lateralne projekcije, a svi su bolesnici imali i lijevu ventrikulografiju (slike 2.A, B, C). Osim na osnovi oksimetrije, veličina pretoka procjenjivana je i radioangioscintigrafski zbog višeg stupnja senzitivnosti radioangioscintigrafije u odnosu prema oksimetrijskoj analizi prema Ficku (tablica 1.). Svi su pretoci bili hemodinamski nevažni, uz niske vrijednosti PVR-a.

U vrijeme dijagnosticiranja DChRV-a troje je djece slabije toleriralo tjelesni napor, dok je dvoje bilo asimptomatsko. Dvoje djece (bolesnici 2 i 4) imalo je perimembranozni VSD, dakle, povezan s proksimalnom šupljinom koja ima visok tlak, pa je transventrikularni gradijent bio nizak. Dvoje djece (bolesnici 3 i 5) imalo je VSD koji je bio povezan s distalnom šupljinom (suprakristalni, *doubly committed*), uz visok interventrikularni gradijent (srednja vrijednost $73,33 \pm 5,77$ mmHg). Najmlađa je djevojčica imala dva VSD-a, od kojih je jedan bio povezan s proksimalnom, a jedan s distalnom šupljinom (bolesnik 1). Dva su bolesnika inicijalno uz VSD imala dodatne stenozu na izlazu iz desne klijetke; bolesnik 2 pulmonalnu valvularnu stenozu (gradijent 70 mmHg), a bolesnik 5 infundibularnu

Tablica 1. Kliničke karakteristike bolesnika s pregrađenom desnom klijetkom
Table 1. Clinical characteristics of patients with double-chambered right ventricle

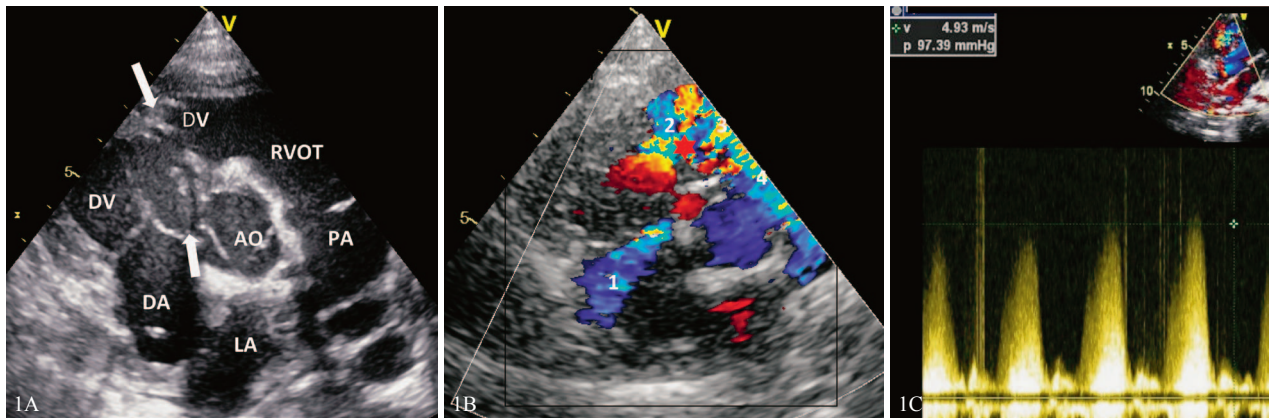
Bolesnik /Patient	Spol /Gender	Razlog upućivanja/Reason for referral	VSD/VSD	Pridružene grješke /Associated defects	Dob dg. VSD-a /Age at VSD dg.	Qp/Qs (RAS) PVR (Fick) Wj, WU	Prethodne kirurške operacije /Previous surgical procedures	Dob dg. DChRV-a /Age at DChRV dg.	Tegobe /Symptoms	Gradijent u DV-u (kat.) /Gradient in RV (cath.)	Odnos VSD – pregradnja/Relation VSD – obstruction
1	Ž/F	Šum /Murmur	Peri-membranozni + subaortalni (dva VSD-a)/ Peri-membranous + subaortic (two VSDs)	ASD II /ASD II	Nakon rođenja /After birth	< 10% 1 Wj WU		2 g. 4 mj. /2 yr 4 mth	Nema /None	> 80 mmHg	Proksimalno i distalno (dva VSD-a) /Proximally and distally (two VSDs)
2	M/M	Šum /Murmur	Peri-membranozni/ Peri-membranous	Blagi PS – displazija PV-a i hipopl. TPA /Mild PS – PV dysplasia + MPA hypoplasia	Nakon rođenja /After birth	28% (1,39) 1,2 Wj WU	Zatvaranje VSD-a zakrpom /VSD patch closure	6 g. 2 mj. /6 yr 2 mth	Umaranje pri naporu /Exercise intolerance	70 mmHg	Proksimalno /Proxymal
3	Ž/F	Šum /Murmur	Subaortalni suprakristalni/ Subaortic supracristal	AI, subaortalna membrana, a. l. /AI, subaortic membrane, a. l.	Nakon rođenja /After birth	10% (1,1) 1,6 Wj WU		4 g. 2 mj. /4 yr 2mth	Nema /None	80 mmHg	Distalno /Dystal
4	Ž/F	Šum /Murmur	Peri-membranozni sa subaortalnom ekstenzijom/ Peri-membranous with subaortic extension	Nema /None	1 mj. /1 mth	31% (1,44) 2,7 Wj WU		7 g. 9 mj. /7 yr 9 mth	Umaranje pri naporu /Exercise intolerance	60 mmHg	Proksimalno /Proxymal
5	Ž/F	Šum /Murmur	Subaortalni /Subaortic	Infundibularni i valvularni PS /Infundibular and valvular PS	4 mj. /4 mth	16% (1,18) 1,8 Wj WU	Zatvaranje VSD-a zakrpom + transanularna zakrpa /VSD patch closure + transannular patch	11 g. 3 mj. /11 yr 3 mth	Umaranje pri naporu /Exercise intolerance	50 mmHg	Distalno /Dystal

Pokrate / Abbreviations: AI – aortalna insuficijencija / aortic insufficiency; ASD – atrijski septalni defekt / atrial septal defect; a. l. (arteria lusoria) – desna potključna arterija iz silazne (descendentne) aorte / right subclavian artery from descending aorta; DChRV – pregrađena desna klijetka / double chambered right ventricle; dg. – dijagnoza / diagnosis; DV / RV – desna klijetka / right ventricle; g. / yr – godina / year; hipopl. / hypopl. – hipoplazija / hypoplasia; M / m – muški / male; mj. / mth – mjesec / month; PS – pulmonalna stenozna / pulmonary stenosis; PV – pulmonalna valvula / pulmonary valve; TPA / MPA – deblo plućne arterije / main pulmonary artery; VSD – ventrikularni septalni defekt / ventricular septal defect; Ž / F – ženski / female; kat. / cath – kateterizacija / catheterisation; RAS – radioangioscintigrafija / radioangioscintigraphy

i valvularnu stenozu (gradijent 90 mmHg). Kod potonje dvoje djece izveden je i kirurški zahvat radi liječenja stenozne na izlazu plućne arterije iz DV-a, a zatvaran je i VSD. U jedne djevojčice pridružene grješke bile su anomalno izlazište desne potključne arterije iz silazne aorte (a. lusoria), blaga insuficijencija aortalne valvule te vidljiva subaortalna membrana, no bez gradijenta tlaka (bolesnik 3) (tablica 1.).

Kirurški zahvat resekcije hipertrofičnih mišićnih snopova učinjen je u srednjoj dobi od $6,56 \pm 3,23$ godine, a srednji gradijent intrakavitarnoga desnoventrikularnog tlaka bio je $70,00 \pm 15,71$ mmHg (minimalni 50 mmHg, maksimalni 90 mmHg). U svih se bolesnika, istodobno uz resekciju aberantnih i hipertrofičnih mišićnih vlakana koja su pregrađivala DV, zatvarao i VSD. U dvoje bolesnika opstruktivnim se vlaknima i VSD-u pristupilo kroz DV, a

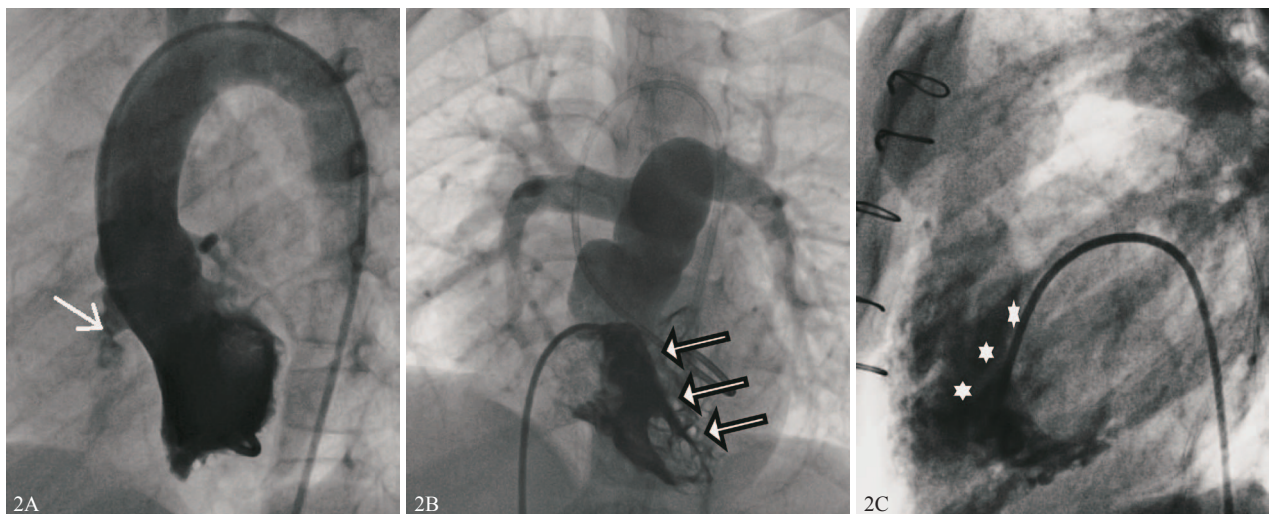
kod jedne djevojčice kroz desni atrij. Nije bilo intraoperativnih komplikacija. Nakon kirurških zahvata bolesnici su praćeni transtorakalnim ultrazvukom. Vrijeme praćenja bilo je između 22 i 30 mjeseci (srednja vrijednost $24,33 \pm 3,51$ mjesec). Tijekom tog razdoblja komplikacije kirurškog zahvata uočene su jedino u dječaka kod kojeg je primijenjen transventrikularni operativni pristup. Za vrijeme kontinuiranog EKG praćenja u više je navrata zabilježena nepostojana ventrikularna tahikardija koja je prestala nakon uvođenja antiaritmika (propafenon). Kod istog dječaka postoperativno se uočavaju koronarna fistula između desne koronarne arterije i DV-a bez hemodinamskog značenja te rezidualni VSD koji nakon resekcije opstruktivnih vlakana postaje hemodinamski važnim. VSD je zatvoren reoperacijom. U ovom se trenutku nijedan od naših bolesnika ne žali na znatnije tegobe (tablica 2.).



Pokrate / Abbreviations: AO – aorta; DA – desna pretklijetka (atrij) / right atrium; DV/RV – desna klijetka (ventrikul) / right ventricle; RVOT – izlazni trakt desne klijetke / right ventricular outflow tract; PA – plućna arterija / pulmonary artery; LA – lijevi atrij (pretklijetka) / left atrium

Slika 1. A) Dvodimenzionalni prikaz ultrazvukom iz kratke osi, strjelice prikazuju mjesto pregradnje. Nalazi se mali VSD smješten distalno od mjesta pregradnje (mali subaortalni suprakristalni VSD vezan uz nekoronarni kuspis); B) Prikaz obojenim doplerom, insuficijencija trikuspidalne valvule (1) i snažna turbulencija nakon pregrade u desnoj klijetki (2) koja se širi prema RVOT-u (3) i plućnoj arteriji (4). Zvijezdica pokazuje područje maksimalne brzine (gradijenta tlaka); C) Vrlo visok intrakavitarni gradijent (CW doppler)

Figure 1. A. 2D ECHO presentation of DChRV – short axis, the arrows show the location of RV intracavitary obstruction. Presentation of small VSD distal of remodeling place (small subaortic-supracristal VSD in relation to aortic valve – noncoronary cusp). B. Color Doppler presentation, tricuspid insufficiency (1) and pronounced turbulence after RV obstruction (2) in the direction of RVOT (3) and the pulmonary artery (4). The red asterisk shows the place of maximal velocity (gradient) C. Intracavitary RV-gradient higher than 90 mmHg (CW Doppler)



Slika 2. A) Lijeva ventrikulografija – mali subaortalni (suprakristalni) VSD koji se smatra uzrokom pregrađivanja desne klijetke (strjelica) – komunikacija prema distalnom dijelu desne klijetke; B) Desna ventrikulografija (anteroposteriorna projekcija – strjelicama je označeno mjesto pregrađivanja); C) Desna ventrikulografija (lateralna projekcija) – zvjezdicama je označeno mjesto pregrađivanja u desnoj klijetki

Figure 2. A. Left ventriculography – small subaortic (supracristal) VSD which is the probable cause of the double chambered right ventricle (arrow) – communication toward the distal part of right ventricle. B. Right ventriculography (anteroposterior projection – arrows show location of the right ventricular band), C. Right ventriculography (lateral projection) – the asterisks show the place of intracavitary right ventricular rearrangement.

Rasprava

Posrijedi je relativno rijedak entitet kojemu se učestalost povećava s dobi budući da je jamačno riječ o progresivnoj srčanoj leziji. Tipična dob kod dijagnoze DChRV-a jest rano djetinjstvo, premda su opisani i fetusi s DChRV-om te odrasli bolesnici.^{6,18} Naši su bolesnici bili u dobi između 2 i 11 godina. Svi su imali pridružen VSD, što je u skladu s podacima iz literature, gdje se VSD nalazi između 63 i 96% slučajeva.^{6,15,17} Velik postotak pridruženosti VSD-a u naših bolesnika ne iznenađuje budući da je riječ o djeci relativno rane dobi, a vjerojatno je da se s dobi dio VSD-a spontano zatvara te se kod kasnije po-

stavljene dijagnoze DChRV-a više ne uočava. To se u prvom redu odnosi na suprakristalni VSD.¹⁹ Uzrok nastajanja DChRV-a nije poznat, no vjeruje se da je dijelom riječ o lokaliziranom rastu trabekuliranog miokarda tijekom ranog razvoja. Također se spominje da su podijeljenost i opstrukcija na razini desne klijetke nepotpuna inkorporacija primitivnog bulbosa srca u desnu klijetku. Nepravilno širenje bulboventrikularnog spoja ima za posljedicu nepotpuno spajanje elemenata endokardijalnih jastučića i bulbosa, koji zatvaraju gornji dio ventrikularnog septuma, što bi dijelom moglo objasniti čestu povezanost VSD-a s DChRV-om.¹⁰ DChRV može nastati i pro-

Tablica 2. Rezultati kirurškog liječenja pregrađene desne klijetke kod naših bolesnika
 Table 2. Results of surgical treatment in our patients with double-chambered right ventricle

Bolesnik /Patient	Kirurška op. zbog DChRV-a /Surgery due to DChRV	Kirurški pristup /Surgical approach	Dob pri operaciji/ Age at operation	Ostatni gradijent u DV-u /Residual gradient in RV	Postoperativni nalazi/ Postoperative findings	Postoperativne komplikacije /Postsurgical complications	Aritmije /Arrhythmias	Praćenje /Follow-up	Ponavljanje opstrukcije /Recurrence of obstruction	Tegobe nakon operacije /Symptoms after operation
1	Zatvaranje VSD-a i resekcija opstruktivne pregrade /VSD closure and obstructive band resection	Desna ventrikulotomija/ Right ventriculotomy	2 g. 7 mj. /2 yr 7 mth	20 mmHg /20 mmHg	VSD zatvoren, ostatni gradijent 20 mmHg/ VSD closed residual gradient 20 mmHg	Nema /None	Nema /None	26 mj. /26 mth	Nema /None	Nema /None
2	Zatvaranje VSD-a (zakrpom) i resekcija opstruktivne pregrade /VSD closure (patch) and obstructive band resection	Desna ventrikulotomija/ Right ventriculotomy	6 g. 3 mj. /5 yr 3 mth	Nema /None	Rezidualni VSD, displazija PV-a, hipoplazija TPA/ Residual VSD, PV dysplasia, MPA hypoplasia	Koronarna fistula LCA-DV, bez hemodinamskog značenja /Coronary fistula LCA-DV without hemodynamic significance	Nepostojani VT /Non-sustained VT	30 mj. /30 mth	Nema /None	Nema /None
3	Zatvaranje VSD-a i resekcija opstruktivne pregrade /VSD closure and obstructive band resection	Transtrikuspidalni pristup /Transtrikuspid access	5 g. 0 mj. /5 yr 0 mth	20 mmHg /20 mmHg	Minimalni AI, subaortalna membrana bez gradijenta/ Minimal AI, subaortic membrane without gradient	Nema /None	Nema /None	20 mj. /20 mth	Nema /None	Nema /None
4	Čeka kirurški zahvat /Waits for surgical treatment									
5	Čeka kirurški zahvat /Waits for surgical treatment									

Pokrate / Abbreviations: AI – aortalna insuficijencija / aortic insufficiency; DChRV – pregrađena desna klijetka / double-chambered right ventricle; DV /RV – desna klijetka / right ventricle; g. /yr – godina / year; LCA – lijeva koronarna arterija / left coronary artery; mj. / mth – mjesec / month; op. – operacija / operation; PV – pulmonalna valvula / pulmonary valve; TPA / MPA – deblu plućne arterije / main pulmonary artery; VSD – ventrikularni septalni defekt / ventricular septal defect; VT – ventrikularna tahikardija / ventricular tachycardia

gredirati i postnatalno zbog hipertrofičnih promjena na trabekulama, a posljedično uzroku protoka u desnoj klijetki. Stoga je potrebno povremeno pratiti bolesnike s VSD-om i nakon njegova spontanog ili kirurškog zatvaranja.¹ Do sada nije uočena razlika u incidenciji među spolovima, iako u našem prikazu prevladavaju djevojčice (4 : 1).

U dvoje naše djece VSD je bio perimembranozan, u jedne djevojčice perimembranozan sa subaortalnom ekstenzijom, dok je u po jedne bolesnice nađen malen subaortalni suprakristalni VSD bez hemodinamskog značenja zbog L-D pretoka. Dosadašnji podatci također pokazuju najveću učestalost perimembranoznog VSD-a među defektima udruženim s DChRV-om, dok je postotak suprakristalnih defekata znatno manji (oko 1%). U manjem se postotku u literaturi može naći i pridruženost muskularnog VSD-a.^{9,15,17,19,20} U jedne naše bolesnice pregrađnja se dogodila nakon prethodno uredno zatvorenog VSD-a (bolesnica 5). U seriji bolesnika iz 2007. godine¹⁹ većina VSD-a bila je smještena proksimalno opstruktivnoj leziji te je tako bila povezana sa šupljinom s visokim intrakavi-

tarnim tlakom. Kod nas je omjer povezanosti VSD-a s distalnom i proksimalnom šupljinom nešto drugačiji, odnosno podjednak. Kad VSD povezuje lijevu klijetku s proksimalnim dijelom desne klijetke (ispred opstruktivne lezije), patofiziološki djeluje kao Fallotova tetralogija ili bolje rečeno kao falotizirani VSD, bez gradijenta tlakova između lijeve klijetke (LV) i DV-a (što može pobuditi sumnju na plućnu hipertenziju). No kada povezuje lijevu klijetku s distalnim dijelom desne klijetke (iza opstruktivne lezije), djeluje kao izolirani VSD bez plućne hipertenzije.²¹ Međutim, mi nismo našli konzistentnu povezanost između smještaja VSD-a i simptoma kod naše djece, možda stoga što nisu bili prisutni veliki pretoci, neovisno o težini opstruktivne lezije koja je pregrađivala desnu klijetku. Taj podatak govori još više u prilog potrebi da se i djeca s malim lijevo-desnim pretokom na razini ventrikula trajno kontroliraju, kao i djeca kojima je prethodno VSD uredno kardiokirurški zatvoren. Osim VSD-a, čak je troje naših bolesnika imalo i druge pridružene srčane grješke. Dvoje je inicijalno imalo i distalniju opstrukciju izlaznog dijela desne klijetke (infundibularnu, odnosno

valvularnu), a jedna je djevojčica imala blagu aortalnu insuficijenciju uz razvoj subaortalnoga grebena (membrane) te izlazište desne potključne arterije iz silazne aorte (arteria lusoria). Višestruke opstrukcije izlaznoga dijela desne klijetke relativno su često udružene s DChRV-om, kao i promjene na aortalnoj valvuli, subaortalni greben ili membrana (u oko 15% slučajeva). Patološki turbulentni protok kroz distalnu opstrukciju izlaznog trakta desne klijetke može također poticati hipertrofične promjene na trabekulama supraventrikularnoga grebena.¹

U usporedbi s jednostavnim VSD-om učestalost prolapsa aortalnog zalistka kod DChRV-a prilično je velika. Razmatra se bi li negativan tlak uzrokovan turbulencijom krvi na razini izlaznog trakta DV-a mogao biti povezan s prolapsom nekoronarnog aortalnog kuspisa. Stoga je kod bolesnika s DChRV-om važno evaluirati i aortalnu valvulu, ali i subaortalnu regiju zbog povišenog rizika od stvaranja subaortalnoga grebena.^{6,15} Navedene su promjene uočene kod naše djevojčice sa suprakristalnim VSD-om. Ne treba zaboraviti da se hemodinamski nevažan L-D pretok kod suprakristalnog VSD-a preporučuje kardiokirurški zatvoriti upravo zbog razvoja aortalne insuficijencije i prolapsa aortalne valvule (najčešće nekoronarnog kuspisa).

Svi naši bolesnici imali su visok gradijent između proksimalnog i distalnog dijela desne klijetke te je indiciran kirurški zahvat, usprkos tomu što dio bolesnika nije imao tegobe. Simptomi na koje su se naši bolesnici žalili bili su dispneja i slabija tolerancija napora. Rjeđe se opisuju i slabo napredovanje na tjelesnoj masi, cijanoza, umor, bol u prsištu, palpitacije, gubitak svijesti, simptomi zbog zatajenja srca te infektivni endokarditis.^{6,13,15,16}

Svi su naši bolesnici dijagnosticirani preoperativno. Sumnja na DChRV postavljena je ultrazvučno na osnovi nalaza opstrukcije i gradijenta proksimalno od infundibuluma desne klijetke, no dijagnoza je potvrđena i kateterizacijom srca. Riječ je o grješki koja ultrazvučno nije uvijek lako uočljiva, a anomalni mišićni snopovi teško se vizualiziraju u prikazu četiriju šupljina. Nije uvijek lako prikazati i točno procijeniti izlazni dio desne klijetke zbog retrosternalne lokalizacije te stoga što je smjer protoka kroz pregrađenu desnu klijetku obično paralelan u odnosu prema ultrazvučnoj sondi u parasternalnom prikazu.²² Stoga se pregrađnja desne klijetke katkad otkriva tek tijekom kardiokirurških operacija zbog pridruženih srčanih grješaka. Ako nakon operativnog rješavanja opstrukcije na razini izlaznog dijela desne klijetke zaostane gradijent, treba posumnjati na pridruženi DChRV.¹⁵ Stanje se, dakako, lakše prepoznaje ako se misli na ovdje opisani entitet.

Indikacije za kirurško liječenje asimptomatskih bolesnika još nisu jednoznačno određene, no Said i sur. 2012.,¹⁵ na temelju rezultata liječenja 61 bolesnika, operativno liječenje savjetuju u bolesnika kod kojih postoje simptomi, pridružene srčane grješke što nalažu kirurški zahvat, aortalna insuficijencija, velik pretok te znatna opstrukcija na razini desne klijetke. Zbog vjerojatnosti razvoja simptoma na osnovi progresivnog tijeka bolesti,⁸ suvremene smjernice danas savjetuju kirurški zahvat i kod asimptomatskih bolesnika s relativno niskim intraventrikularnim gradijentom (< 64 mmHg).¹⁴ Naime, kod neoperiranih bolesnika simptomi se obično javljaju u srednjoj odrasloj dobi (srednja dob 40 godina), ali se mogu javiti već i u ranom djetinjstvu.⁶ Međutim, ako ne postoji znatna

pridružena grješka, bolesnik se katkad može redovito klinički i ehokardiografski pratiti sve dok gradijent tlaka ne prelazi 40 mmHg, a opstrukcija ne pokazuje progresiju.²³

Svi naši bolesnici imali su znatan gradijent tlaka na razini desne klijetke (> 50 mmHg), a neki od njih već su imali i simptome, dok drugi nisu imali tegoba usprkos visokom intraventrikularnom gradijentu (do 90 mmHg). Svi su očekivano dobro podnijeli kardiokiruršku operaciju, nije bilo težih intraoperativnih, kao ni postoperativnih komplikacija. Kod dječaka koji je operativno liječen pristupom kroz desnu klijetku (bolesnik 2), postoperativno su uočene nepostojane ventrikularne tahikardije, što se smirilo nakon uvođenja antiaritmika (propafenon). Premda nosi određen rizik od razvoja aritmija, pristup kroz desnu klijetku može imati prednost kod teške opstrukcije jer omogućuje bolju procjenu svih elemenata opstrukcije te prikladnu vizualizaciju rubova VSD-a.⁷ Valja istaknuti da su ozbiljna disfunkcija desne klijetke te letalne ventrikularne aritmije nakon operativnog liječenja DChRV-a vrlo rijetke, za razliku od aritmija nakon operativne korekcije ToF-a.^{6,15,24} To je i razumljivo jer je infundibulum desne klijetke plodno tlo za razvoj aritmija, a ovdje je zapravo riječ o subinfundibularnoj stenoziji. I kod pristupa kroz desnu klijetku, kao i kod pristupa kroz desnu pretklijetku važno je obratiti pozornost na očuvanje funkcije trikuspidalnog zalistka.^{11,15} U literaturi se mogu naći pojedinačni rijetki slučajevi rane postoperativne smrti nakon operativne korekcije DChRV-a, najčešće zbog niskoga srčanog izbačaja. Teške kasne komplikacije uključivale su zatajenje srca, infarkt miokarda te iznenadnu smrt. Malen postotak bolesnika trebao je trajni elektrostimulator zbog postoperativnoga kompletnog atrioventrikularnog bloka.^{6,15} Međutim, najveći dio teškog morbiditeta i mortaliteta vezanog uz DChRV bio je prije rezultat nedijagnosticiranja grješke zbog čega je postoperativno dolazilo do pogoršanja, a ne izlječenja. Najčešći ostali problemi kod operativno liječenih bolesnika s DChRV-om jesu blaga rezidualna opstrukcija izlaznog trakta desne klijetke, hemodinamski nevažan rezidualni VSD te trikuspidalna i aortalna insuficijencija.^{7,25-28}

Kvantifikacija L-D pretoka navedena je u našem radu prema nalazu radioangioscintigrafije s obzirom na to da je ta metoda bolja od drugih za ocjenu veličine L-D pretoka,²⁹ a PVR je izračunan na osnovi Fickova principa (sve navedeno na tablici 1.). U programu Maltz-Trevesove formule pri radioangioscintigrafskoj analizi ne poštuje se postojanje L-D pretoka s vrijednostima ispod 10% s obzirom na mogućnost fizioloških L-D pretoka, pa se, uz stanje s L-D pretokom ispod 10% (kojeg praktički „nema“), može ipak dokazati mali L-D pretok angiokardiografski (slika 2.A). Dakle, defekt je tako malen da se može dokazati samo selektivno lijevom ventrikulografijom, a ispod je granica detektabilnosti za oksimetriju, pa i za radioangioscintigrafiju. Ipak, i takav defekt jamačno može biti razlogom razvoja intrakavitarnog pregrađnje desne klijetke (pacijenti 1 i 3).

Sva naša djeca dobro su podnijela kardiokiruršku operaciju uz očekivano vrijeme oporavka. Osim već spomenutih kratkotrajnih ventrikularnih aritmija kod jednog dječaka, zahvati su prošli bez ranih komplikacija, uz rezidualni gradijent na mjestu pregrađnje manji ili jednak 20 mmHg. Međutim, primjer našeg bolesnika (bolesnik 2) pokazao je da je važno za vrijeme zahvata zatvoriti i pri-

druženi VSD, budući da rješavanje opstrukcije mijenja hemodinamiku te inicijalno mali pretok postoperativno može postati hemodinamski važnim, osobito kod proksimalno smještenih defekata. U tom slučaju uklanjanje opstruktivnih vlakana naglo povisuje gradijent tlakova, a time i pretok kroz VSD. Tijekom razdoblja praćenja naših bolesnika nije bilo ni težih kasnih komplikacija operacije resekcije pregradne zapreke. Teške su postoperativne komplikacije, osobito u posljednja dva desetljeća, vrlo rijetke te se očekuju postoperativno preživljenje i odlična kvaliteta života.^{15,17} U velikoj seriji od 61 bolesnika koje opisuju Said i sur.¹⁵ ni kod jednog nije bilo potrebe za reoperacijom zbog recidiva opstrukcije u razdoblju od najmanje 4 godine, dok su neki bolesnici praćeni i tijekom više desetljeća. Slične rezultate na seriji od 38 bolesnika dobili su i Amano i sur.¹⁷ Kirurška korekcija DChRV-a rezultira odličnim dugoročnim funkcionalnim i hemodinamskim rezultatima s potpunim rješavanjem opstruktivne lezije desne klijetke.

Zaključci

Važno je misliti na mogućnost razvoja DChRV-a i nakon uspješna zatvaranja VSD-a te takve bolesnike valja i dalje pratiti u duljim vremenskim razmacima. Pregradnja desne klijetke vjerojatno je uzrokovana postojanjem VSD-a, neovisno o veličini i lokalizaciji, a može se razviti kod primarnog i rezidualnog VSD-a te nakon njegova uspješnog zatvaranja. VSD je važno zatvoriti istodobno s resekcijom opstruktivnih vlakana budući da inicijalno mali pretok postoperativno može postati hemodinamski važnim. Nakon operativnog rješavanja DChRV-a potrebno je dugoročno praćenje zbog mogućnosti recidiva pregrađivanja, pojave subaortalne membrane i/ili insuficijencije aortalne valvule. Kirurško uklanjanje hipertrofičnog i aberantnog tkiva prikladan je oblik liječenja s relativno rijetkim teškim komplikacijama, što, s obzirom na očekivani progresivan tijek bolesti, opravdava operacijsko liječenje pri znatnoj opstrukciji DChRV-a i odsutnosti simptoma.

Tumačenje pokrata:

DChRV – *Double-Chambered Right Ventricle* (pregrađena dvostruka desna klijetka), VSD – ventrikularni septalni defekt, Qp/Qs – omjer pulmonalnog (p) i sistemskog (s) optoka (Q – *quantity* – količina – minutni volumen), DORV – *Double Outlet Right Ventricle* (dvostruki izlaz krvnih žila iz desne klijetke), ToF – *Tetralogy of Fallot* (Fallotova tetralogija), DV – desni ventrikul, LV – lijevi ventrikul, L-D – lijevo-desni, PVR – plućna vaskularna rezistencija

LITERATURA

- Loukas M, Housman B, Blaak C, Kralovic S, Tubbs RS, Anderson RH. Double-chambered right ventricle: a review. *Cardiovasc Pathol* 2013;22(6):417–23.
- Restivo A, Cameron AH, Anderson RH, Allwork SP. Divided right ventricle: a review of its anatomical varieties. *Pediatr Cardiol* 1984; 5(3):197–204.
- Wang JK, Wu MH, Chang CI i sur. Malalignment-type ventricular septal defect in double-chambered right ventricle. *Am J Cardiol* 1996;77(10):839–42.
- Bashore TM. Adult congenital heart disease: right ventricular outflow tract lesions. *Circulation* 2007;115(14):1933–47.
- Forster JW, Humphries JO. Right ventricular anomalous muscle bundle. Clinical and laboratory presentation and natural history. *Circulation* 1971;43(1):115–27.
- Kahr PC, Alonso-Gonzalez R, Kempny A i sur. Long-term natural history and postoperative outcome of double-chambered right ventricle – experience from two tertiary adult congenital heart centres and review of the literature. *Int J Cardiol* 2014;174(3):662–8.
- Hachiro Y, Takagi N, Koyanagi T, Morikawa M, Abe T. Repair of double-chambered right ventricle: surgical results and long-term follow-up. *Ann Thorac Surg* 2001;72(5):1520–2.
- Oliver JM, Garrido A, González A i sur. Rapid progression of mid-ventricular obstruction in adults with double-chambered right ventricle. *J Thorac Cardiovasc Surg* 2003;126(3):711–7.
- Hoffman P, Wójcik AW, Różański J i sur. The role of echocardiography in diagnosing double chambered right ventricle in adults. *Heart* 2004;90(7):789–93.
- Animasahun BA, Ekure EN, Njokanma OF. Double-chambered right ventricle: an uncommon congenital heart disease. Case report and literature review. *Cardiovasc J Afr* 2011;22(5):274–7.
- Alva C, Ho SY, Lincoln CR, Rigby ML, Wright A, Anderson RH. The nature of the obstructive muscular bundles in double-chambered right ventricle. *J Thorac Cardiovasc Surg* 1999;117(6):1180–9.
- Fellows KE, Martin EC, Rosenthal A. Angiocardiography of obstructing muscular bands of the right ventricle. *AJR Am J Roentgenol* 1977;128(2):249–56.
- Nagashima M, Tomino T, Satoh H, Nakata T, Ohtani T, Saito H. Double-chambered right ventricle in adulthood. *Asian Cardiovasc Thorac Ann* 2005;13(2):127–30.
- Baumgartner H, Bonhoeffer P, De Groot NM i sur. ESC Guidelines for the management of grown-up congenital heart disease (new version 2010). *Eur Heart J* 2010;31(23):2915–57.
- Said SM, Burkhart HM, Dearani JA, O'Leary PW, Ammassi NM, Schaff HV. Outcomes of surgical repair of double-chambered right ventricle. *Ann Thorac Surg* 2012;93(1):197–200.
- McElhinney DB, Chatterjee KM, Reddy VM. Double-chambered right ventricle presenting in adulthood. *Ann Thorac Surg* 2000;70(1):124–7.
- Amano M, Izumi C, Hayama Y i sur. Surgical Outcomes and Postoperative Prognosis Beyond 10 Years for Double-Chambered Right Ventricle. *Am J Cardiol* 2015;116(9):1431–5.
- Marton T, Hajdu J, Papp Z. A rare case of non-immune hydrops fetalis: double-chambered right ventricle. A case report. *Fetal Diagn Ther* 2001;16(4):251–3.
- Hubail ZJ, Ramaciotti C. Spatial relationship between the ventricular septal defect and the anomalous muscle bundle in a double-chambered right ventricle. *Congenit Heart Dis* 2007;2(6):421–3.
- Wong PC, Sanders SP, Jonas RA i sur. Pulmonary valve-moderator band distance and association with development of double-chambered right ventricle. *Am J Cardiol* 1991;68(17):1681–6.
- Pongiglione G, Freedom RM, Cook D, Rowe RD. Mechanism of acquired right ventricular outflow tract obstruction in patients with ventricular septal defect: an angiographic study. *Am J Cardiol* 1982;50(4):776–80.
- Choi YJ, Park SW. Characteristics of double-chambered right ventricle in adult patients. *Korean J Intern Med* 2010;25(2):147–53.
- Cil E, Saraçlar M, Ozkutlu S i sur. Double-chambered right ventricle: experience with 52 cases. *Int J Cardiol* 1995;50(1):19–29.
- Harrison DA, Harris L, Siu SC i sur. Sustained ventricular tachycardia in adult patients late after repair of tetralogy of Fallot. *J Am Coll Cardiol* 1997;30(5):1368–73.
- Telagh R, Alexi-Meskishvili V, Hetzer R, Lange PE, Berger F, Abdul-Khalik H. Initial clinical manifestations and mid- and long-term results after surgical repair of double-chambered right ventricle in children and adults. *Cardiol Young* 2008;18(3):268–74.
- Rowland TW, Rosenthal A, Castaneda AR. Double-chamber right ventricle: experience with 17 cases. *Am Heart J* 1975;89(4):455–62.
- Ibrahim T, Dennig K, Schwaiger M, Schomig A. Images in cardiovascular medicine. Assessment of double chamber right ventricle by magnetic resonance imaging. *Circulation* 2002;105(22):2692–3.
- Kveselis D, Rosenthal A, Ferguson P, Behrendt D, Sloan H. Long-term prognosis after repair of double-chamber right ventricle with ventricular septal defect. *Am J Cardiol* 1984;54(10):1292–5.
- Malčić I, Senečić I, Težak S, Ivančević D, Knievald H. Radioangiography and Doppler Echocardiography in the Quantification of Left-to-Right Shunt. *Pediatr Cardiol* 2000;21:240–3.