

**SVEUČILIŠTE U ZAGREBU
MEDICINSKI FAKULTET**

Ivan Domazet

**Utjecaj ugradnje umjetnoga vratnoga
intervertebralnoga diska na biomehaniku
vratnoga dijela kralježnice**

DISERTACIJA



Zagreb, 2019.

**SVEUČILIŠTE U ZAGREBU
MEDICINSKI FAKULTET**

Ivan Domazet

**Utjecaj ugradnje umjetnoga vratnoga
intervertebralnoga diska na biomehaniku
vratnoga dijela kralježnice**

DISERTACIJA

Zagreb, 2019.

Sadržaj

1. UVOD	1
1.1. ANATOMSKE I FIZIOLOŠKE KARAKTERISTIKE VRATNE KRALJEŽNICE	2
1.1.1. Koštane strukture vratne kralježnice	2
1.1.2. Zglobne strukture i ligamenti vratne kralježnice	3
1.1.3. Mišićne strukture i fascije vratne kralježnice	5
1.1.4. Krvožilne strukture vratne kralježnice	8
1.1.5. Živčane strukture vratne kralježnice	11
1.1.6. Karakteristike kralježničnog diska	14
1.2. BIOMEHANIKA VRATNE KRALJEŽNICE	16
1.2.1. Funkcionalne karakteristike vratne kralježnice	16
1.2.2. Kinematika vratne kralježnice	17
1.3. PATOFIZIOLOŠKE OSOBITOSTI DEGENERATIVNE BOLESTI KRALJEŽNICE I HERNIJE VRATNOG DISKA	20
1.3.1. Degenerativna bolest vratne kralježnice	20
1.3.2. Hernija vratnog diska	21
1.3.3. Vratna mijelopatija	21
1.3.4. Vratna radikulopatija	22
1.3.5. Liječenje degenerativne bolesti vratne kralježnice i hernije vratnog diska	23
1.4. OPERACIJSKA TEHNIKA UGRADNJE UMJETNOG VRATNOG INTERVERTEBRALNOG DISKA	26
1.4.1. Principi vratne artroplastike	26
1.4.2. Razvoj vratne artroplastike kao suvremene operacijske tehnike	31
1.4.3. Vrste i građa umjetnih vratnih intervertebralnih diskova	31
1.4.4. Umjetni vratni intervertebralni disk Discover	34
1.4.5. Postupak ugradnje umjetnog vratnog intervertebralnog diska	35
2. HIPOTEZA	52
3. CILJEVI ISTRAŽIVANJA	53

3.1. OPĆI CILJ	53
3.2. SPECIFIČNI CILJEVI	53
4. MATERIJAL, ISPITANICI, METODOLOGIJA I PLAN ISTRAŽIVANJA	54
4.1. ISPITANICI I PLAN ISTRAŽIVANJA	54
4.2. RADIOLOŠKE METODE	56
4.3. STATISTIČKE METODE	67
5. REZULTATI	68
5.1. STATISTIČKA ANALIZA OPSEGA POKRETA VRATNE KRALJEŽNICE	70
5.2. STATISTIČKA ANALIZA OPSEGA POKRETA OPERIRANOG VERTEBRODINAMIČKOG SEGMENTA	74
5.3. USPOREDBA ISPITIVANE SKUPINE S KONTROLNOM SKUPINOM	78
6. RASPRAVA	80
7. ZAKLJUČAK	91
8. SAŽETAK	92
9. SUMMARY	93
10. LITERATURA	94
11. ŽIVOTOPIS	106

Popis oznaka i kratica

C1 – prvi vratni kralježak

C2 – drugi vratni kralježak

C3 – treći vratni kralježak

C4 – četvrti vratni kralježak

C5 – peti vratni kralježak

C6 – šesti vratni kralježak

C7 – sedmi vratni kralježak

C0 – okciput

mm – milimetar

mOsm – miliosmol

VDS – vertebrodinamički segment

RTG – radiogram

Th1 – prvi prsni kralježak

CT – kompjuterizirana tomografija

MR – magnetska rezonancija

PCM – Porous Coated Motion

Hz – herz

N – njutn

mSv – milisievert

OP_VK – opseg pokreta vratne kralježnice

OP_VK_PRE – opseg pokreta vratne kralježnice prije operacije

OP_VK_3MJ – opseg pokreta vratne kralježnice 3 mjeseca poslije operacije

OP_VK_6MJ – opseg pokreta vratne kralježnice 6 mjeseci poslije operacije

OP_VK_12MJ – opseg pokreta vratne kralježnice 12 mjeseci poslije operacije

OP_VK_24MJ – opseg pokreta vratne kralježnice 24 mjeseca poslije operacije

OP_VDS – opseg pokreta vertebrodinamičkog segmenta

OP_VDS_PRE – opseg pokreta vertebrodinamičkog segmenta prije operacije

OP_VDS_3MJ – opseg pokreta vertebrodinamičkog segmenta 3 mjeseca poslije operacije

OP_VDS_6MJ – opseg pokreta vertebrodinamičkog segmenta 6 mjeseci poslije operacije

OP_VDS_12MJ – opseg pokreta vertebrodinamičkog segmenta 12 mjeseci poslije operacije

OP_VDS_24MJ – opseg pokreta vertebrodinamičkog segmenta 24 mjeseca poslije operacije

OP_KS – opseg pokreta vratne kralježnice kontrolne skupine

Disertacija je izrađena u Klinici za neurokirurgiju Kliničkog bolničkog centra Zagreb.

Voditelj rada: prof. dr. sc. Miroslav Vukić

Zahvaljujem mentoru prof. dr. sc. Miroslavu Vukiću na stručnom i znanstvenom vođenju tijekom izrade disertacije te na nesebičnoj potpori u svakodnevnom radu i neurokirurškom životu.

Zahvaljujem doc. dr. sc. Slavici Sović na velikoj pomoći pri statističkoj obradi podataka te na strpljenju i odvojenom vremenu za interpretaciju rezultata.

Zahvaljujem prof. dr. sc. Josipu Paladinu što sam imao priliku raditi s njim i učiti od njega.

Hvala kolegama i prijateljima s Klinike za neurokirurgiju na svakodnevnoj suradnji.

Hvala prijatelju Bonislavu Kamenjaševiću na lektoriranju.

Zahvaljujem bratu Krešimiru na pomoći prilikom tehničke obrade disertacije.

Zahvaljujem majci Tihomiri i ocu Augustinu što su uvijek podupirali moju ljubav prema znanju.

Zahvaljujem Andrei na razumijevanju i potpori tijekom izrade disertacije.

1. UVOD

Operacijska tehnika ugradnje umjetnog vratnog intervertebralnog diska (vratna artroplastika) nova je i suvremena metoda liječenja bolesti vratne kralježnice. Od početka ovog stoljeća većina je istraživanja proučavala kliničke rezultate vratne artroplastike, a tek nekolicina utjecaj ugradnje umjetnog vratnog intervertebralnog diska na biomehaniku vratne kralježnice.

1.1. ANATOMSKE I FIZIOLOŠKE KARAKTERISTIKE VRATNE KRALJEŽNICE

1.1.1. Koštane strukture vratne kralježnice

Vratna kralježnica sastoji se od sedam kralježaka (C1 – C7). Prva dva kralješka po anatomskim se svojstvima razlikuju od ostalih vratnih kralježaka te zajedno sa zatiljnom kosti (okciput, C0) tvore zasebnu anatomsku i funkcionalnu cjelinu koja se naziva kranio-cervikalni prijelaz¹. Trupovi kralježaka u smjeru od kranijalno prema kaudalno postaju sve masivniji, izbočeni su prema naprijed, a udubljeni na stražnjoj strani². Prosječna je širina trupa kralješka 17 – 20 mm¹. Kralježnični otvor, koji je omeđen tijelom kralješka i lukom kralješka, sužava se u smjeru od kranijalno prema kaudalno te mu je prosječna širina u razini trećeg vratnog kralješka 17 mm, a u razini sedmog vratnog kralješka 15 mm¹.

Prvi vratni kralježak (atlas, C1) nema trup, nego se sastoji od manjeg prednjeg luka i većeg stražnjeg luka, koji omeđuju otvor kralješka. Lukovi postranično tvore lateralne mase na kojima se nalaze gornje i donje zglobne plohe, koje su konkavne i smještene koso^{2,3}. Gornja zglobna ploha tvori zglob s kondilom zatiljne kosti, a donja zglobna ploha tvori zglob sa zglobnom plohom drugoga vratnog kralješka. S lateralnih strana lateralnih masa nalaze se nerascijepljeni poprečni nastavci, koji imaju otvor, a između stražnjeg luka i poprečnih nastavaka nalazi se žlijeb kroz koji prolazi kralježnična arterija^{2,3}. Između lateralnih masa prvog vratnog kralješka nalazi se *ligamentum transversum atlantis*, a s unutarnje strane prednjeg luka nalazi se zglobna ploha za zub (dens) drugog vratnog kralješka. Na prednjem se luku, u medijalnoj ravnini, nalazi prednja vratna kvržica, a na stražnjem se luku, također u medijalnoj ravnini, nalazi stražnja vratna kvržica^{2,3}.

Drugi vratni kralježak (aksis, C2) sastoji se od trupa koji na sebi ima nastavak koji se naziva zub aksisa, a završava vrhom aksisa (apeks)³. Na prednjoj strani zuba drugog vratnog kralješka nalazi se zglobna ploha koja tvori zglob sa zglobnom plohom unutarnje strane prednjeg ruba prvog vratnog kralješka, a na stražnjoj strani densa nalazi se zglobna ploha koja tvori zglob sa zglobnom plohom *ligamentum transversum atlantis*². Drugi vratni kralježak također ima gornje postranične zglobne plohe koje tvore zglob sa zglobnim ploham prvog vratnog kralješka te donje postranične zglobne plohe koje tvore zglob sa zglobnim ploham trećeg vratnog kralješka. Luk drugog vratnog kralješka s trupom kralješka omeđuje kralježnični otvor. Poprečni nastavci drugog vratnog kralješka imaju otvor, a šiljasti je nastavak rascijepljen^{2,3}.

Dio vratne kralježnice koji se proteže od trećeg vratnog kralješka do sedmog vratnog kralješka (C3 – C7) još se naziva i subaksijalni dio vratne kralježnice¹. Ovi vratni kralješci sastoje se od trupa kralješka, koji se prema natrag nastavlja u luk kralješka, a koji se sastoji od posterolateralno usmjerenih pedikla i posteromedijalno usmjerenih lamina kralježaka. Trupovi i lukovi kralježaka

zajedno omeđuju trokutasti kralježnični otvor, a otvori zajedno čine kralježnični kanal u kojem se nalazi kralježnična moždina^{2,3}. S objiju strana gornje plohe trupa kralješka nalaze se povišenja koja se nazivaju *uncus corporis*, a koja s donjom lateralnom plohom trupa gornjeg kralješka tvore unkovertebralne zglobove². Na mjestu gdje pedikli prelaze u lamine kralježaka nalaze se gornji i donji zglobni nastavak na kojima se nalaze gornje i donje zglobne plohe¹⁻³. Gornji i donji zglobni nastavak tvore lateralne mase subaksijalnih vratnih kralježaka¹. Iznad i ispod pedikla kralješka nalaze se gornji, plići, i donji, dublji, kralježnični urezi. Kralježnični urezi dvaju susjednih kralježaka omeđuju s gornje i donje strane intervertebralni otvor, koji je s anteromedijalne strane omeđen unkovertebralnim zglobovima, a s posterolateralne strane zglobovima kralježnice^{2,3}. Lukovi subaksijalnih kralježaka završavaju rascijepljenim šiljastim nastavcima³. Poprečni nastavci usmjereni su lateralno te se na njima razlikuju prednja i stražnja kvržica, između kojih je žlijeb^{2,3}. Na poprečnim nastavcima trećeg, četvrtog, petog i šestog kralješka nalaze se otvori kroz koje prolazi kralježnična arterija, a na sedmom vratnom kralješku otvor je uzak te kroz njega ne prolazi kralježnična arterija nego akcesorna kralježnična vena². Šiljasti nastavak sedmog vratnog kralješka dug je i nerascijepljen te se može napipati na stražnjoj strani vrata, pa se sedmi vratni kralježak naziva još i *vertebra prominens*^{2,3}.

1.1.2. Zglobne strukture i ligamenti vratne kralježnice

Gornji zglob glave (atlantookcipitalni zglob) je paran elipsoidni zglob između zglobnih tijela prvog vratnog kralješka i zatiljne kosti². Konkavno zglobno tijelo čine gornje zglobne plohe prvog vratnog kralješka, a konveksno zglobno tijelo čine kondili zatiljne kosti². Zglobne plohe kondila usmjerene su od straga i lateralno prema naprijed i medijalno². Zglob je obavijen zglobnom ovojnicom, a unutarju površinu ovojnice oblaže sinovijalna opna². Zglobne sveze sastoje se od prednje i stražnje atlantookcipitalne membrane. Prednja atlantookcipitalna membrana proteže se između prednjeg ruba zatiljnog otvora i prednjeg luka prvog vratnog kralješka, a stražnja atlantookcipitalna membrana proteže se između stražnjeg ruba zatiljnog otvora i stražnjeg luka prvog vratnog kralješka^{2,3}.

Donji zglob glave (atlantoaksijalni zglob) čine središnji atlantoaksijalni zglob i lateralni atlantoaksijalni zglobovi^{2,3}. Konkavno zglobno tijelo središnjeg atlantoaksijalnog zgloba čine *fovea dentis* prednjeg luka prvog vratnog kralješka i *ligamentum transversum atlantis*, a konveksno zglobno tijelo čini zub drugog vratnog kralješka (na prednjoj i stražnjoj strani zuba drugog vratnog kralješka nalaze se prednja i stražnja zglobna ploha)^{2,3}. Prednji dio središnjeg atlantoaksijalnog zgloba čini spoj između luka prvog vratnog kralješka i prednje zglobne plohe zuba drugog vratnog kralješka, a stražnji dio zgloba čini spoj između stražnje zglobne plohe zuba drugog vratnog kralješka i *ligamentum transversum atlantis*^{2,3}. Središnji atlantoaksijalni zglob ima dvije ovojnice koje obavijaju prednji, odnosno stražnji dio zgloba. Središnji atlantoaksijalni zglob ima četiri sveze. Sprijeda se nalazi

ligamentum apicis dentis, koji se proteže između prednjeg ruba zatiljnog otvora i vrha zuba drugog vratnog kralješka, te *ligamenta alaria* koji se protežu između medijalne strane kondila zatiljne kosti i lateralne strane zuba drugog vratnog kralješka^{2,3}. Prema kanalu kralježnice nalazi se *ligamentum cruciforme atlantis*, koji se sastoji od dva *fasciculi longitudinales* koji povezuju prvi vratni kralježak s klivusom zatiljne kosti i stražnjom plohom trupa drugog vratnog kralješka, te *ligamentum transversum atlantis*, koji se proteže između lateralnih masa prvog vratnog kralješka^{2,3}. Straga se nalazi *membrana tectoria* koja se proteže između klivusa zatiljne kosti i stražnje strane trupa drugog vratnog kralješka, a prema dolje se nastavlja u stražnji uzdužni ligament^{2,3}. Zglobna tijela lateralnog atlantoaksijalnog zgloba čine donje zglobne plohe lateralnih masa prvog vratnog kralješka i gornje zglobne plohe drugog vratnog kralješka². Zglobna ovojnica lateralnog atlantoaksijalnog zgloba sastoji se od vezivne opne i sinovijalne ovojnice, a zglobne sveze sastoje se od prednje i stražnje opne².

Zglobove kralježaka subaksijalnog dijela vratne kralježnice čine zglobovi između zglobnih ploha koje se nalaze na gornjim i donjim zglobnim nastavcima kralježaka. Zglobne plohe kralježaka subaksijalnog dijela vratne kralježnice ravne su, s tim da su gornje zglobne plohe usmjerene prema natrag i gore, a donje zglobne plohe prema naprijed i dolje¹⁻³. Zglobovi su obavijeni zglobnom ovojnicom kojoj se s unutarnje strane nalazi sinovijalna opna, te nemaju vlastitih ligamenata².

Vezivni spojevi vratne kralježnice pomažu u održavanju fiziološkog oblika vratne kralježnice, a sastoje se od prednjeg i stražnjeg uzdužnog ligamenta, žutih ligamenata, interspinalnih ligamenata, nuhalnog ligamenta i intertransverzalnih ligamenata^{2,3}. Prednji uzdužni ligament proteže se po prednjoj strani trupova kralježaka, s kojima je i povezan, a počinje na zatiljnoj kosti i prednjoj vratnoj kvržici prvog vratnog kralješka te seže do trtične kosti^{2,3}. Prednji uzdužni ligament najtanji je u vratnom dijelu kralježnice, a zadebljan je ispred kralježničnih diskova, s kojima je također povezan². Stražnji uzdužni ligament smješten je unutar kanala kralježnice, a počinje na prednjem rubu zatiljnog otvora i na stražnjoj strani trupa drugog vratnog kralješka i seže do križne kosti^{2,3}. Stražnji uzdužni ligament najširi je u gornjem dijelu, a veže se uz kralježnične diskove, ali ne i za trupove kralježaka^{2,3}. Prednji i stražnji uzdužni ligament ograničavaju prekomjernu retrofleksiju, odnosno antefleksiju, kralježnice te predstavljaju dodatno osiguranje kralježničnih diskova, koje učvršćuju^{2,3}. Žuti ligamenti, koji su slabije razvijeni u vratnom dijelu kralježnice, nalaze se između lukova dvaju susjednih kralježaka, veliki broj elastičnih vlakana daje im karakterističnu žutu boju, a imaju važnu ulogu pri uspravljanju kralježnice^{2,3}. Interspinalni ligamenti protežu se između šiljastih nastavaka kralježaka, a prednji rub srastao im je sa žutim ligamentom^{2,3}. Nuhalni ligament polazi od okcipitalne kosti, a prema dolje se veže na šiljaste nastavke vratnih kralježaka^{2,3}. U razini sedmog vratnog kralješka nuhalni ligament prelazi u supraspinalni ligament². Intertransverzalni ligamenti povezuju poprečne nastavke kralježaka, a ponekad nedostaju u vratnom dijelu kralježnice^{2,3}.

1.1.3. Mišićne strukture i fascije vratne regije

Vratni mišići dijele se na lateralne i duboke mišiće prednje strane vrata, subokcipitalne mišiće i dvije mišićne skupine prednjeg dijela vrata². U skupinu lateralnih i dubokih mišića prednje strane vrata ubrajaju se platizma, *musculus sternocleidomastoideus*, *musculus scalenus anterior*, *musculus scalenus medius*, *musculus scalenus posterior*, *musculus longus capitis* i *musculus longus colli*². Proksimalno se platizma hvata u sloju kože u donjem dijelu donje čeljusti, distalno hvatište je u sloju kože prsnog koša i ramena, a funkcija joj je natezanje kože vrata². Proksimalno hvatište sternalnog dijela *musculus sternocleidomastoideus* je na mastoidnom nastavku i *linea nuchae superior*, a klavikularnog dijela na mastoidnom nastavku. Distalno hvatište sternalnog dijela *musculus sternocleidomastoideus* je na dršku prsne kosti, a klavikularnog dijela na ključnoj kosti². Djelovanje *musculus sternocleidomastoideus* sastoji se od pregiba glave u ipsilateralnu stranu i okretanja lica na kontralateralnu stranu pri jednostranoj kontrakciji, odnosno od fleksije glave pri obostranoj kontrakciji². Proksimalno hvatište *musculus scalenus anterior* je na prednjim kvržicama poprečnih nastavaka trećeg do šestog vratnog kralješka, a distalno hvatište je na prvom rebu. Djelovanje *musculus scalenus anterior* sastoji se od ipsilateralnog pregibanja vratne kralježnice^{2,3}. Proksimalno hvatište *musculus scalenus medius* je na prednjim kvržicama poprečnih nastavaka drugog do sedmog vratnog kralješka, a distalno mu je hvatište na prvom rebu². Djelovanje *musculus scalenus medius* sastoji se od pregibanja vratne kralježnice na ipsilateralnu stranu i rotiranja na suprotnu stranu². Proksimalno hvatište *musculus scalenus posterior* je na stražnjim kvržicama poprečnih nastavaka petog do sedmog vratnog kralješka, a distalno hvatište je na drugom rebu². Djelovanje *musculus scalenus posterior* sastoji se od ipsilateralnog pregibanja vratnog dijela kralježnice². Između *musculus scalenus anterior*, *musculus sternocleidomastoideus* i prvog rebra nalazi se prednji skalenski otvor, a između *musculus scalenus anterior*, *musculus scalenus medius* i prvog rebra nalazi se stražnji skalenski otvor kroz koji prolaze živčani splet ruke i potključna arterija^{2,3}. Proksimalno hvatište *musculus longus capitis* je na bazi zatiljne kosti, a distalno hvatište je na prednjim kvržicama poprečnih nastavaka trećeg do šestog vratnog kralješka. Djelovanje *musculus longus capitis* sastoji se od ipsilateralnog okretanja glave i fleksije glave. *Musculus longus colli* sastoji se od triju mišićnih snopova i ima oblik trokuta kojemu je osnovica na središnjoj liniji kralježnice, a vrh na prednjoj kvržici petog vratnog kralješka^{2,3}. Proksimalno hvatište lateralnih gornjih vlakana je na prednjoj kvržici prvog vratnog kralješka, a distalno hvatište je na prednjim kvržicama poprečnih nastavaka drugog do petog vratnog kralješka^{2,3}. Proksimalno hvatište lateralnih donjih vlakana je na trupovima prvog do trećeg prsnog kralješka, a distalno hvatište je na prednjoj kvržici poprečnog nastavka šestog vratnog kralješka^{2,3}. Proksimalno hvatište medijalnih mišićnih vlakana je na trupovima drugog do četvrtog vratnog kralješka, a distalno hvatište je na trupovima petog do sedmog vratnog kralješka te prvog i drugog prsnog kralješka^{2,3}. Djelovanje *musculus longus colli* sastoji se od ipsilateralnog pregibanja vratne kralježnice. U skupinu subokcipitalnih mišića ubrajaju se *musculus rectus capitis*

anterior, musculus rectus capitis lateralis, musculus rectus capitis posterior major, musculus rectus capitis posterior minor, musculus obliquus capitis superior i musculus obliquus capitis inferior. Subokcipitalni mišići spajaju zatiljnu kost i prvi i drugi vratni kralježak². Proksimalno hvatište *musculus rectus capitis anterior* je na bazi zatiljne kosti, a distalno hvatište je na lateralnim nastavcima prvog vratnog kralješka². Djelovanje *musculus rectus capitis anterior* sastoji se od fleksije glave. *Musculus rectus capitis anterior* zajedno s *musculus longus capitis* i *musculus longus colli* tvori skupinu prevertebralnih mišića³. Proksimalno hvatište *musculus rectus capitis lateralis* je na jugularnom nastavku zatiljne kosti, a distalno hvatište je na poprečnom nastavku prvog vratnog kralješka². Djelovanje *musculus rectus capitis lateralis* sastoji se od lateralne fleksije glave. Proksimalno hvatište *musculus rectus capitis posterior major* je na *linea nuchae inferior*, a distalno hvatište je na šiljastom nastavku drugog vratnog kralješka². Djelovanje *musculus rectus capitis posterior major* sastoji se od ekstenzije glave i ipsilateralne rotacije. Proksimalno hvatište *musculus rectus capitis posterior minor* je na *linea nuchae inferior*, a distalno hvatište je na stražnjoj kvržici prvog vratnog kralješka². Djelovanje *musculus rectus capitis posterior minor* sastoji se od ekstenzije glave. Proksimalno hvatište *musculus obliquus capitis superior* je na *linea nuchae inferior*, a distalno hvatište je na poprečnom nastavku prvog vratnog kralješka². Djelovanje *musculus obliquus capitis superior* sastoji se od ekstenzije glave i ipsilateralne rotacije. Proksimalno hvatište *musculus obliquus capitis inferior* je na poprečnom nastavku prvog vratnog kralješka, a distalno hvatište je na šiljastom nastavku drugog vratnog kralješka². Djelovanje *musculus obliquus capitis inferior* sastoji se od ipsilateralne rotacije glave. Mišići prednje strane vrata dijele se na skupinu suprahoidnih mišića i skupinu infrahoidnih mišića. U suprahoidnu skupinu mišića ubrajaju se *musculus digastricus, musculus stylohyoideus, musculus mylohyoideus* i *musculus geniohyoideus*. Ova skupina mišića tvori dno usne šupljine i povezuje jezičnu kost s lubanjom². Proksimalno hvatište *musculus digastricus* je na mastoidnom urezu, a distalno hvatište je na donjoj čeljusti². Djelovanje *musculus digastricus* sastoji se od spuštanja donje čeljusti i podizanja jezične kosti². Proksimalno hvatište *musculus stylohyoideus* je na stiloidnom nastavku, a distalno hvatište je na jezičnoj kosti². Djelovanje *musculus stylohyoideus* sastoji se od podizanja jezične kosti. Proksimalno hvatište *musculus mylohyoideus* je na donjoj čeljusti, a distalno hvatište je na donjoj čeljusti i jezičnoj kosti². Djelovanje *musculus mylohyoideus* sastoji se od spuštanja donje čeljusti i podizanja jezične kosti. Proksimalno hvatište *musculus geniohyoideus* je na donjoj čeljusti, a distalno hvatište je na jezičnoj kosti². Djelovanje *musculus geniohyoideus* sastoji se od podizanja jezične kosti. U infrahoidnu skupinu mišića ubrajaju se *musculus sternohyoideus, musculus omohyoideus, musculus sternothyroideus* i *musculus thyrohyoideus*. Proksimalno hvatište *musculus sternohyoideus* je na jezičnoj kosti, a distalno hvatište je na prsnoj kosti, ključnoj kosti i hrskavici prvog rebra². Djelovanje *musculus sternohyoideus* sastoji se od povlačenja jezične kosti prema dolje. *Musculus omohyoideus* sastoji se od dvaju trbuha međusobno povezanih tetivom, koja križa *musculus sternocleidomastoideus*^{2,3}. Na proksimalnom hvatištu *musculus omohyoideus* gornji trbuh polazi s jezične kosti, a na distalnom hvatištu donji trbuh

hvata se na gornji rub lopatice². Djelovanje *musculus omohyoideus* sastoji se od spuštanja jezične kosti. Proksimalno hvatište *musculus sternothyroideus* je na štitastoj hrskavici, a distalno hvatište je na prsnoj kosti i hrskavici prvog rebra². Djelovanje *musculus sternothyroideus* sastoji se od spuštanja štitaste hrskavice. Proksimalno hvatište *musculus thyrohyoideus* je na jezičnoj kosti, a distalno hvatište je na štitastoj hrskavici². Djelovanje *musculus thyrohyoideus* sastoji se od spuštanja jezične kosti.

Musculus sternocleidomastoideus i *musculus omohyoideus* omeđuju *trigonum caroticum* i *trigonum omoclaviculare*². Omeđenja *trigonum caroticum* čine prednji rub *musculus sternocleidomastoideus* i gornji trbuh *musculus omohyoideus*, a s gornje strane je otvoren². Na površini *trigonum caroticum* nalazi se *vena facialis*, koja prima *vena thyroidea superior* i ulijeva se u *vena jugularis interna*³. Ispred *vena facialis* prolazi *arteria carotis communis*, koja se u razini četvrtog vratnog kralješka dijeli na *arteria carotis interna* i *arteria carotis externa*³. *Nervus hypoglossus* nalazi se lateralno od *arteria carotis interna* i *arteria carotis externa*, a između *arteria carotis interna* i *vena jugularis interna* nalazi se *nervus vagus*³. U gornjem dijelu *trigonum caroticum* nalazi se *nervus accessorius*².

Leđni mišići dijele se na duboke leđne mišiće i površinske leđne mišiće. Pri opisu anatomskih karakteristika mišića vratne regije od dubokih leđnih mišića važno je navesti *musculus trapezius*, *musculus levator scapulae*, *musculus rhomboideus major*, *musculus rhomboideus minor* i *musculus serratus posterior superior*, koji spada u spinokostalne mišiće. *Musculus trapezius* sastoji se od *pars descendens*, *pars transversa* i *pars ascendens*. Proksimalno hvatište *pars descendens* je na zatiljnoj kosti, šiljastom nastavku sedmog vratnog kralješka i nuhalnom ligamentu, *pars transversa* se hvata na šiljasti nastavak sedmog vratnog kralješka, šiljaste nastavke prvog do trećeg prsnog kralješka i supraspinalni ligament, a *pars ascendens* se hvata na šiljaste nastavke drugog do dvanaestog prsnog kralješka^{2,3}. Distalno hvatište *pars descendens* je na ključnoj kosti, *pars transversa* se hvata na akromion, a *pars ascendens* se hvata na greben lopatice^{2,3}. Djelovanje *musculus trapezius* sastoji se od povlačenja ramena posteromedijalno. Proksimalno hvatište *musculus levator scapulae* je na poprečnim nastavcima prvog do četvrtog vratnog kralješka, a distalno hvatište je na superomedijalnom dijelu lopatice². Djelovanje *musculus levator scapulae* sastoji se od podizanja lopatice. Proksimalno hvatište *musculus rhomboideus major* je na šiljastim nastavcima prvog do četvrtog prsnog kralješka, a proksimalno hvatište *musculus rhomboideus minor* je na nuhalnom ligamentu i šiljastim nastavcima šestog i sedmog vratnog kralješka, dok im je distalno hvatište na medijalnom rubu lopatice². Djelovanje *musculus rhomboideus major* i *musculus rhomboideus minor* sastoji se od podizanja i aduciranja lopatice. Proksimalno hvatište *musculus serratus posterior superior* je na nuhalnom ligamentu i šiljastim nastavcima od šestog vratnog do drugog prsnog kralješka, a distalno hvatište je na drugom do petom rebro². Djelovanje *musculus serratus posterior superior* sastoji se od podizanja rebra. Od površinskih leđnih mišića pri opisu anatomskih karakteristika mišića vratne regije važno je navesti *musculi spinotransversales* (čine ih *musculus splenius capitis* i *musculus splenius cervicis*), *musculus spinalis* (dio *musculus erector spinae*), *musculi transversospinales* (u ovu skupinu pripadaju

musculi multifidi, *musculus semispinalis* i *musculi rotatores*), *musculi interspinales* i *musculi intertransversarii*. Proksimalno hvatište *musculus splenius capitis* je na šiljastim nastavcima od trećeg vratnog do trećeg prsnog kralješka te na nuchalnom i supraspinalnom ligamentu, a distalno hvatište je na *linea nuchalis superior* i mastoidnom procesu². Proksimalno hvatište *musculus splenius cervicis* je na šiljastim nastavcima trećeg do petog prsnog kralješka i na supraspinalnom ligamentu, a distalno hvatište mu je na poprečnim nastavcima prvog do trećeg vratnog kralješka². Djelovanje *musculus splenius capitis* i *musculus splenius cervicis* sastoji se od ipsilateralne rotacije glave i ekstenzije glave i vrata. *Musculus spinalis* je dio *musculus erector spinae*, a dijeli se na *musculus spinalis thoracis*, *musculus spinalis cervicis* i *musculus spinalis capitis*. *Musculi multifidi* pokrivaju lamine kralježaka od drugog vratnog kralješka do četvrtog sakralnog kralješka, a djelovanje im se sastoji od kontralateralne rotacije trupa². *Musculus semispinalis* dijeli se na *musculus semispinalis capitis*, *musculus semispinalis cervicis* i *musculus semispinalis thoracis*. Polazišta su im na poprečnim nastavcima, a hvataju se na šiljaste nastavke gornjih kralježaka². Djelovanje *musculus semispinalis cervicis* i *musculus semispinalis thoracis* sastoji se od uspravljanja vratne i prsne kralježnice te kontralateralne rotacije². *Musculi rotatores* dijele se na *musculi rotatores cervicis* i *musculi rotatores thoracis*, nalaze se uzduž kralježnice, a djelovanje im se sastoji od kontralateralne rotacije². *Musculi interspinales* sastoje se od *musculi interspinales cervicis*, *musculi interspinales thoracis* i *musculi interspinales lumborum*, a djelovanje im se sastoji od uspravljanja kralježnice². *Musculi intertransversarii* povezuju poprečne nastavke kralježaka, a pomažu pri laterofleksiji i uspravljanju kralježnice².

Vratna fascija sastoji se od površinskog lista, srednjeg lista i dubokog lista. Površinski list vratne fascije smješten je ispod kože i platizme, a obavlja sve površinske strukture vrata osim platizme^{2,3}. Prema gore se veže za donju čeljust, zigomatični luk, mastoidni nastavak i *linea nuchae superior*, dolje se veže za ključnu i prsnu kost, a straga za akromion i greben lopatice². Srednji list vratne fascije razapet je ispred dušnika te obuhvaća infrahioidne mišiće^{2,3}. Prema gore se veže za jezičnu kost, lateralno za *musculus omohyoideus*, a dolje za prsnu kost². Srednji list vratne fascije lateralno se nastavlja u karotidnu ovojnici². Duboki list vratne fascije prekriva kralježnicu te dio dubokih mišića prednje strane vrata². Prema gore se veže na zatiljnu kost, a dolje se u razini trećeg prsnog kralješka stapa s prednjim uzdužnim ligamentom². Između srednjeg i dubokog lista vratne fascije nalaze se grkljan, ždrijelo, dušnik, štitasta žlijezda i jednjak³.

1.1.4. Krvožilne strukture vratne kralježnice

Potključna arterija s objiju strana opskrbljuje okcipitalni dio mozga, vratni dio kralježnične moždine, dio prsne šuljine, te regije ramena i ruke^{2,4,5}. Desna potključna arterija je ogranak brahiocefaličnog stabla, a lijeva je ogranak aorte. Grane potključne arterije su kralježnična arterija,

arteria thoracica interna, *truncus thyrocervicalis* i *truncus costocervicalis*². Polazište kralježnične arterije s gornje je strane potključne arterije, a usmjerena je prema gore i posterolateralno^{2,4}. Četiri dijela kralježnične arterije su *pars prevertebralis*, *pars transversaria*, *pars atlantica* i *pars intracranialis*^{2,4}. *Pars prevertebralis* je dio koji se proteže od polazišta na potključnoj arteriji do poprečnog nastavka sedmog vratnog kralješka. *Pars transversaria* je dio kralježnične arterije koji prolazi kroz otvore na poprečnim nastavcima od šestog do drugog vratnog kralješka, a uz njega se nalaze venski splet i simpatička vlakna⁶. Od *pars transversaria* kralježnične arterije odvajaju se *rami spinales*, koji kroz intervertebralne otvore ulaze u kralježnični kanal gdje se granaju po ovojnica i kralježničnoj moždini, te *rami musculares*, koji opskrbljuju vratne mišiće². *Pars atlantica* je dio koji se nastavlja na *pars transversaria*, usmjeren je prema lateralno i prolazi kroz otvor na poprečnom nastavku prvog vratnog kralješka, a zatim nastavlja posteromedijalno kroz žlijeb kralježnične arterije na prvom vratnom kralješku te ulazi u zatiljni otvor^{2,4,6}. *Pars intracranialis* kralježnične arterije ulazi u lubanjsku šupljinu, probija tvrdi ovojnica, potom ulazi u subarahnoidalni prostor, usmjeren je prema gore te se na gornjem rubu produžene moždine sjedinjuje sa kontralateralnom kralježničnom arterijom, s kojom tvori bazilarnu arteriju^{2,5}. Od *pars intracranialis* kralježnične arterije odvajaju se *rami meningei*, *arteria inferior posterior cerebelli*, *arteria spinalis anterior*, *rami medullares mediales* i *rami medullares laterales*². *Rami meningei* opskrbljuju duralnu ovojnicu. Od *arteria inferior posterior cerebelli* polazi *arteria spinalis posterior*, koja je usmjerena prema kralježničnom kanalu, a dijeli se na dvije grane koje se spuštaju stražnjom stranom kralježnične moždine, lateralno od *sulcus medianus posterior*². *Arteria spinalis anterior* ulazi u kralježnični kanal, spaja se s kontralateralnom istoimenom arterijom i spušta se prednjom stranom kralježnične moždine po *fissura mediana anterior*^{2,5}. *Arteria spinalis anterior* je najdeblja u vratnom i slabinskom dijelu, a ograncima je spojena s *arteria spinalis posterior* te tako nastaje *vasocorona*⁵. *Arteriae sulcocomissurales* odvajaju se od *arteria spinalis anterior* i sežu do *commissura alba*⁵. *Arteria spinalis anterior* opskrbljuje prednji rog te dio stražnjeg roga i anterolateralnog snopa kralježnične moždine, *arteria spinalis posterior* opskrbljuje stražnji snop i veći dio stražnjeg roga kralježnične moždine, dok *vasocorona* opskrbljuje rubni dio anterolateralnog snopa⁵.

Arteria carotis communis se na razini gornjeg ruba štitaste hrskavice dijeli na *arteria carotis externa* i *arteria carotis interna*. *Arteria carotis externa* usmjerena je prema gore, prolazi ispod *musculus sternocleidomastoideus*, zatim ispod *musculus digastricus* i *musculus stylohyoideus*, prolazi uz parotidnu žlijezdu medijalno od *vena jugularis interna*, a potom medijalno od *nervus facialis* i grana se u terminalne ogranke². Ogranci *arteria carotis externa* su *arteria thyroidea superior*, *arteria pharyngea ascendens*, *arteria lingualis*, *arteria facialis*, *arteria occipitalis*, *arteria auricularis posterior*, *arteria temporalis superficialis* i *arteria maxillaris*². *Arteria carotis interna* dijeli se na sedam segmenata u svom toku od račvišta *arteria carotis communis* do završnog dijela i grananja u mozgu na *arteria cerebri anterior* i *arteria cerebri media*⁶. U vratnom dijelu *arteria carotis interna* ne

daje ogranke, usmjerena je gore i medijalno, nalazi se, zajedno s *vena jugularis interna* i *nervus vagus*, u karotidnoj ovojnici, a na bazi lubanje ulazi u karotidni kanal^{2,6}.

Spajanjem intramedularnih vena nastaju *vena spinalis anterior*, koja drenira prednji dio kralježnične moždine, i *venae spinales posteriores*, koje dreniraju stražnji dio kralježnične moždine. *Venae spinales* protežu se uzduž kralježnične moždine. Kralježnični venski spletovi dijele se na *plexus venosus vertebralis internus anterior* i *plexus venosus vertebralis internus posterior* te na *plexus venosus vertebralis externus anterior* i *plexus venosus vertebralis externus posterior*. *Plexus venosus vertebralis internus anterior* i *plexus vertebralis internus posterior* leže epiduralno i smješteni su između periosta i tvrde moždane ovojnice². U njih se ulijevaju *venae basivertebrales*, *venae medullae spinalis*, *venae spinales anteriores* i *venae spinales posteriores*². Iz *plexus vertebralis internus* izlaze *venae intervertebrales*, koje se priključuju pritocima *venae vertebrales*. *Plexus venosus vertebralis externus anterior* smješten je na prednjoj strani trupova kralježaka, a *plexus venosus vertebralis externus posterior* smješten je s lijeve i desne strane šiljastih nastavaka². *Plexus venosus vertebralis externus anterior* i *plexus venosus vertebralis externus posterior* također se izlijevaju u *venae vertebrales*². *Plexus venosus vertebralis internus* i *plexus venosus vertebralis externus* spojeni su putem *venae basivertebrales*⁴.

Vena jugularis interna najveća je vratna vena, nalazi se zajedno s *arteria carotis interna* i *nervus vagus* u karotidnoj ovojnici, a potom se spaja s *vena subclavia* s kojom tvori *vena brachiocephalica*². Pritoci *vena jugularis interna* su *vena facialis*, *vena retromandibularis*, *vena jugularis externa*, *sinus durae matris*, *venae diploicae*, *venae emissariae*, *venae encephalis*, *venae orbitae*, *venae pharyngae*, *venae meningae*, *vena lingualis*, *vena thyroidea superior*, *vena sternocleidomastoidea* i *vena laryngea superior*². *Vena jugularis externa* smještena je ispod platizme i prelazi preko lateralnog dijela *musculus sternocleidomastoideus*, a na kraju svog toka ulijeva se u *vena jugularis interna*².

Nodi lymphoidei capitis i *nodi lymphoidei colli* skupina su limfnih čvorova koji dreniraju područje glave i vrata. U ovu skupinu limfnih čvorova spadaju *nodi occipitales*, *nodi mastoidei*, *nodi parotidei superficiales*, *nodi parotidei profundi*, *nodi submandibulares*, *nodi submentales*, *nodi faciales*, *nodi cervicales anteriores*, *nodi cervicales laterales* i *nodi supraclaviculares*². *Ductus thoracicus* je glavno deblo limfnog sustava, a dijeli se na *pars abdominalis*, *pars thoracica*, *pars cervicalis*, koji se nalazi ispred sedmog vratnog kralješka i *arcus ductus thoracici*⁴. *Ductus thoracicus* drenira limfu iz gornje lijeve polovine te cijele donje polovine tijela⁴. *Ductus lymphaticus dexter* drenira limfu iz gornje desne polovine tijela, a nalazi se između desne *vena jugularis interna* i desne *vena subclavia*^{2,4}.

1.1.5. Živčane strukture vratne kralježnice

Kralježnična moždina smještena je u kralježničnom kanalu, okružena je cerebrospinalnom tekućinom, a obavijena je tvrdom, paučinastom i mekom moždanom ovojnicom⁵. Donji kraj kralježnične moždine naziva se *conus medullaris*, završava s *filum terminale*, a niže od *conus medullaris* nalaze se korjenovi kralježnične moždine koji tvore *cauda equina*⁵. Na prednjoj je strani kralježnične moždine *fissura mediana anterior*, a na stražnjoj je strani *sulcus medianus posterior*⁵. Kralježnična moždina sastoji se od sive tvari koja je okružena bijelom tvari. Siva tvar sastoji se od prednjeg i stražnjeg roga koji oblikuju *columna ventralis* i *columna dorsalis*, a njezinu lijevu i desnu polovinu međusobno povezuje *commissura grisea*^{2,5}. U prsnom dijelu kralježnične moždine nalazi se i postranični rog⁵. Bijela tvar dijeli se na stražnji snop, lateralne snopove i prednji snop⁵. Stražnji snop nalazi se između lijevog i desnog *sulcus lateralis posterior*, lateralni snopovi nalaze se između *sulcus lateralis posterior* i *sulcus lateralis anterior*, dok se prednji snop nastavlja iz lateralnih snopova i nalazi se između prednjih korjenova i *fissura mediana anterior*^{2,5}. Lijeva i desna polovina bijele tvari povezane su preko *commissura alba*⁵.

Na ventrolateralnoj i dorzolateralnoj strani kralježnične moždine izlaze živčana vlakna koja se spajaju u prednje i stražnje korjenove⁵. Prednji korjenovi izlaze iz *sulcus lateralis anterior*, a stražnji korjenovi ulaze u *sulcus lateralis posterior*². U vratom dijelu kralježnice nalazi se osam parova vratnih moždinskih živaca. Prvi par vratnih moždinskih živaca izlazi između zatiljne kosti i prvog vratnog kralješka, a osmi par vratnih moždinskih živaca izlazi između sedmog vratnog kralješka i prvog prsnog kralješka. Moždinske živce mogu oblikovati somatomotorička eferentna vlakna, koja polaze iz prednjeg roga i izlaze kroz prednji korijen, somatosenzibilna aferentna vlakna, koja izlaze iz stanica spinalnog ganglija, visceromotorička vlakna, koja polaze iz lateralnog roga, te viscerosenzibilna vlakna, koja također izlaze iz stanica spinalnog ganglija⁵. Moždinski živci su mješoviti živci, jer sadržavaju više vrsta živčanih vlakana, a tvore ih prednji i stražnji korijen⁵. Živčano stablo potom se dijeli na meningealnu granu, stražnju granu, prednju granu i komunikantnu granu⁵. Meningealne grane usmjerene su prema moždanim ovojnicama, prednje grane motorički inerviraju anterolateralne mišiće trupa i mišiće udova, a osjetno inerviraju navedena područja, stražnje grane motorički inerviraju duboke leđne mišiće, a osjetno inerviraju kožu uz kralježnicu, dok komunikantna grana predstavlja spoj s autonomnim ganglijem⁵.

Prednje grane moždinskih živaca tvore živčane spletove koji završavaju kao periferni živci⁵. Vratni živčani splet nastaje od prednjih grana prvih četiriju vratnih moždinskih živaca⁵. Iz vratnog živčanog spleta izlaze živci za *musculus rectus capitis anterior*, *musculus rectus capitis lateralis*, *musculus longus capitis*, *musculus longus colli*, *musculus scalenus anterior* i *musculus scalenus medius*. Moždinski živci vratnog živčanog spleta sudjeluju i u nastanku *ansa cervicalis* te posredno ili neposredno sudjeluju u inervaciji *musculus thyrohyoideus*, *musculus geniohyoideus*, *musculus*

*omohyoideus, m. sternohyoideus i m. sternothyroideus*⁵. Iz vratnog živčanog spleta izlaze *nervus occipitalis minor, nervus auricularis magnus, nervus transversus colli i nervi supraclaviculares*, koji osjetno inerviraju odgovarajuća područja kože. Iz vratnog živčanog spleta izlazi i *nervus phrenicus*, koji motorno inervira ošit, a osjetno dio perikarda, pleure i peritoneja. Živčani splet ruke tvore ventralni ogranci petog do osmog vratnog moždinskog živca i dijelom ventralni ogranak prvog torakalnog živca, a dijeli se na supraklavikularni i infraklavikularni dio⁵. Iznad ključne kosti od ogranaka nastaju gornje, srednje i donje deblo, a svako se dijeli na prednji i stražnji dio. Gornje deblo nastaje od ogranaka petog i šestog vratnog moždinskog živca, srednje deblo nastaje od ogranaka sedmog vratnog moždinskog živca, a donje deblo nastaje od ogranaka osmog vratnog i prvog prsnog moždinskog živca^{2,5}. Iz supraklavikularnog dijela živčanog spleta ruke izlaze *nervus dorsalis scapulae, nervus thoracicus longus, nervus thoracodorsalis, nervus suprascapularis, nervi subscapulares, nervus subclavius, nervus pectoralis medialis i nervus pectoralis lateralis*^{2,5}. *Nervus dorsalis scapulae* inervira *musculus levator scapulae, musculus rhomboideus minor i musculus rhomboideus major, nervus thoracicus longus* inervira *musculus serratus anterior, nervus thoracodorsalis* inervira *musculus latissimus dorsi, nervus suprascapularis* inervira *musculus supraspinatus i musculus infraspinatus, nervi subscapulares* inerviraju *musculus teres major, nervus subclavius* inervira *musculus subclavius*, a *nervus pectoralis medialis i nervus pectoralis lateralis* inerviraju *musculus pectoralis major i musculus pectoralis minor*. Ispod ključne kosti prednji dijelovi gornjeg i srednjeg debela tvore lateralni snop, prednji dio donjeg debela tvori medijalni snop, a stražnji dijelovi svih triju debala tvore stražnji snop². Iz lateralnog snopa izlaze *nervus musculocutaneus i nervus cutaneus antebrachii lateralis*, a iz ostalih vlakana, zajedno s vlaknima medijalnog snopa, nastaje *nervus medianus*. Iz medijalnog snopa izlaze *nervus ulnaris, nervus cutaneus antebrachii medialis i nervus cutaneus brachii medialis*⁵. Iz stražnjeg snopa izlaze *nervus axillaris i nervus radialis*⁵. *Nervus musculocutaneus* inervira *musculus coracobrachialis, musculus biceps brachii i musculus brachialis. Nervus cutaneus antebrachii lateralis* inervira kožu lateralne strane podlaktice^{2,5}. *Nervus medianus* inervira *musculus pronator teres, musculus flexor carpi radialis, musculus palmaris longus i musculus flexor digitorum superficialis*. U području lakta se od *nervus medianus* grana *nervus interosseus antebrachii anterior*, koji inervira *musculus pronator quadratus, musculus flexor pollicis longus i musculus flexor digitorum profundus*⁵. U području podlaktice se od *nervus medianus* grana *ramus palmaris nervi mediani*, koji inervira kožu radijalne strane šake i tenara^{2,5}. Nakon prolaska kroz karpalni kanal *nervus medianus* dijeli se na *nervi digitales palmares communes I – III*, koje se potom dijele na *nervi digitales palmares proprii*⁵. *Nervus digitalis palmaris communis I* inervira *musculus abductor pollicis brevis, musculus flexor pollicis brevis i musculus opponens pollicis*, dok svi *nervi digitales palmares communes* inerviraju *musculorum lumbricales I – III*⁵. *Nervi digitales palmares proprii* osjetno inerviraju prostor od ulnarne strane palca do radijalne strane prstenjaka⁵. *Nervus ulnaris* inervira *musculus flexor carpi ulnaris i dio musculus flexor digitorum profundus*⁵. Na podlaktici se od *nervus ulnaris* grana *ramus dorsalis nervi ulnaris*, koji inervira kožu ulnarne strane

šake, dok *ramus palmaris nervi ulnaris* inervira hipotenar. Na dlanu se *nervus ulnaris* grana na *ramus superficialis* i *ramus profundus*⁵. Iz *ramus superficialis* odlazi *nervus digitalis palmaris communis* IV, koji se grana na *nervi digitales palmares proprii*, a oni osjetno inerviraju prednju stranu malog prsta i medijalnu stranu prstenjaka⁵. *Ramus profundus* inervira *musculus abductor digiti V*, *musculus flexor brevis digiti V*, *musculus opponens digiti V*, *musculorum interossei dorsales*, *musculorum interossei palmares*, *musculorum lumbricales* III – IV, *musculus adductor pollicis* i dio *musculus flexor pollicis brevis*⁵. *Nervus cutaneus brachii medialis* i *nervus cutaneus antebrachii medialis* inerviraju kožu medijalne strane nadlaktice, odnosno podlaktice⁵. *Nervus axillaris* inervira *musculus teres minor* i *musculus deltoideus*, a od njega se odvaja *nervus cutaneus brachii lateralis superior*, koji inervira kožu posterolateralne strane ramena i nadlaktice⁵. *Nervus radialis* inervira *musculus triceps*, *musculus brachioradialis* i *musculus extensor carpi radialis longus*, a zatim se dijeli na *ramus superficialis* i *ramus profundus*. Iz *ramus superficialis* granaju se *nervi digitales dorsales*, koji inerviraju kožu radijalne strane palca, proksimalnih dijelova kažiprsta i srednjaka te radijalne strane prstenjaka⁵. *Ramus profundus* inervira *musculus extensor carpi radialis brevis*, *musculus supinator*, *musculus extensorum digitorum communis*, *musculus extensor digiti minimi*, *musculus extensor carpi ulnaris*, *musculus abductor pollicis longus* i *musculus extensor pollicis brevis*, a završava s *nervus interosseus posterior*, koji inervira *musculus extensor pollicis longus* i *musculus extensor indicis*⁵. Od *nervus radialis* odjeljuju se *nervus cutaneus brachii posterior* i *nervus cutaneus antebrachii posterior*, koji inerviraju kožu stražnje strane nadlaktice, odnosno podlaktice, te *nervus cutaneus brachii lateralis inferior*, koji inervira kožu lateralne strane nadlaktice⁵.

Nervus accessorius ima kranijalni korijen i spinalni korijen. Vlakna spinalnog korijena izlaze iz lateralnog dijela vratne kralježnične moždine, tvore korijen te kroz zatiljni otvor ulaze u lubanju². U lubanji se spinalnom korijenu pridružuje kranijalni korijen te potom zajedno kroz *foramen jugulare* izlaze iz lubanje². Vlakna spinalnog korijena nakon izlaska iz lubanje inerviraju *musculus sternocleidomastoideus* i *musculus trapezius*².

Nervus vagus izlazi iz produžene moždine te kroz *foramen jugulare* izlazi iz lubanje. U vratnoj regiji nalazi se u zajedničkoj ovojnici s *nervus hypoglossus* između *arteria carotis interna* i *vena jugularis interna*, a potom se nalazi između *arteria carotis communis* i *vena jugularis interna* te ulazi u prsni koš². U ogranke vratnog dijela *nervus vagus* spadaju *rami communicans cum nervo glossopharyngeo*, koji se udružuje s *nervus glossopharyngeus*, *rami pharyngei*, koji inerviraju ždrijelne mišiće, sluznicu i ždrijelo, *rami linguales*, koji su okusna vlakna za jezik i epiglotis, *nervus laryngeus superior*, koji inervira *musculus cricothyroideus* i sluznicu grkljana te anastomozira s *nervus laryngeus recurrens*, *rami cardiacales superiores* i *rami cardiacales inferiores*, koji inerviraju aortu i srce, a zadnji ogranak je *nervus laryngeus recurrens*^{2,5}. Desni *nervus laryngeus recurrens* se od *nervus vagus* odvaja u području potključne arterije, a lijevi u području aorte². Potom se nalazi između jednjaka i

dušnika i ulazi u grkljan^{2,5}. Završna grana *nervus laryngeus recurrens* je *nervus laryngeus inferior*, koji inervira mišiće grkljana².

1.1.6. Karakteristike kralježničnog diska

Kralježnični (intervertebralni) disk je vezivnohrskavični spoj trupova dvaju susjednih kralježaka koji sudjeluje u održavanju fleksibilnosti kralježnice, distribuciji težine po kralježnici te joj omogućava određen stupanj pokretljivosti. Nalazi se između trupova dvaju susjednih kralježaka, a s prednje i stražnje strane učvršćen je prednjim, odnosno stražnjim, uzdužnim ligamentom. Kralježnični disk sastoji se od čvrstog vanjskog dijela, koji se naziva *anulus fibrosus*, i želatinoznog unutarnjeg dijela, koji se naziva *nucleus pulposus*^{3,7,8}. Disk je s trupovima kralježaka povezan preko gornje i donje hijaline hrskavice³. *Nucleus pulposus* potječe od stanica notokorda, želatinozne je konzistencije, a sastoji se od velikih koncentracija vode, negativno nabijenih glikozaminoglikana, kolagena tipa II i nekolagenskih proteina⁹. *Nucleus pulposus* nema krvnih žila nego hranidbene tvari prima difuzijom iz perifernih krvnih žila². Njegove su stanice tijekom ranog razvoja bogate vakuolama i citoskeletnim elementima, ali tijekom odrastanja postaju sve bogatije tvorbama nalik na hondrocite^{8,10}. U međustaničnoj tvari *nucleus pulposus* nalaze se pozitivni kationi, koji omogućuju privlačenje vode osmozom⁷. *Anulus fibrosus* je debela struktura koja se dijeli na vanjski i unutarnji dio. Vanjski dio *anulus fibrosus* građen je od kolagenoznih koncentričnih lamela, koje se primarno sastoje od stanica nalik na fibroblaste, a koje proizvode kolagen tipa I⁸. Njegov unutarnji dio građen je od kolagena tipa I i kolagena tipa II⁸. Stanice *anulus fibrosus* potječu od mezenhima i pokazuju karakteristike fibroblasta i hondrocita⁹. Vezivna vlakna poredana su mu u slojeve, a vlakna susjednih slojeva međusobno se križaju². Gornja i donja hijalina hrskavica imaju važnu ulogu u difuziji tvari u disk i iz diska. Hijaline hrskavice pokrivaju *nucleus pulposus* i unutarnji dio *anulus fibrosus*, dok se vanjski dio *anulus fibrosus* veže izravno na apofizealni prsten (apofizealni prsten je dio trupa kralješka koji je vezan na intervertebralni disk, a osificira u dobi od 4 do 6 godina)⁷.

Kralježnični diskovi vratne kralježnice razlikuju se od diskova slabinske kralježnice u građi *anulus fibrosus* jer on kod vratnih diskova nije jednak u cijelom opsegu diska¹¹. Naime, kako su u svom radu o biomehanici vratne kralježnice naveli Bogduk i suradnici, *anulus fibrosus* vratnih diskova dobro je razvijen s prednje strane, ali se sužava u lateralnom smjeru prema *uncus corporis* i straga te njegova vlakna nisu ukrižena. Stražnji dio *anulus fibrosus* tanak je, disk je prekriven stražnjim longitudinalnim ligamentom, te u tom području do trećeg desetljeća života nastane transverzalni rascjep¹¹.

Stanice kralježničnog diska iskazuju anaboličke i kataboličke odgovore na djelovanje različitih sila, ovisno o tipu sile, magnitudama djelovanja, trajanju djelovanja i dijelu diska kojem određene stanice pripadaju⁹. Djelovanje kompresivnih sila, hidrostatskog i osmotskog tlaka niske do umjerene

amplitude, potiče anaboličke procese u stanicama i to primarno u stanicama *nucleus pulposus* i unutarnjeg dijela *anulus fibrosus*, dok djelovanje visokih amplituda ovih sila potiče kataboličke procese⁹. Stanice *nucleus pulposus* i unutarnjeg dijela *anulus fibrosus* imaju sličan odgovor na djelovanje sila u odnosu na stanice vanjskog dijela *anulus fibrosus*. Zbog visokog udjela vode, niske propusnosti i osmotskih svojstava, *nucleus pulposus* je u stanju podnijeti visoke vrijednosti kompresivnih sila⁷. Djelovanje kompresivnih sila na same stanice *nucleus pulposus* manje je u odnosu na djelovanje sila na međustaničnu tvar⁹. Dokazano je da tijekom kratkog djelovanja kompresivnih sila na intervertebralni disk dolazi do povećanja sinteze proteoglikana i kolagena u *nucleus pulposus*, dok u *anulus fibrosus* dolazi samo do povećanja sinteze proteoglikana⁹. Također je dokazano da kompresivne sile mogu uzrokovati produkciju proupalnih citokina i neurotrofina koji moduliraju osjećaj boli u moždinskim živcima⁹. Kratko djelovanje hidrostatskog tlaka visoke amplitude i frekvencije stimulira sintezu kolagena i proteoglikana u intervertebralnom disku, ali hidrostatski tlak koji je viši ili niži od fiziološkog može imati katabolički efekt inhibirajući sintezu proteoglikana i povećavajući proizvodnju dušikova oksida⁹. Stanice *nucleus pulposus* i unutarnjeg dijela *anulus fibrosus* izdržljivije su pri djelovanju hidrostatskog tlaka. Pri osmolarnostima od 430 mOsm stanice kralježničnog diska iskazuju svojstva maksimalne sinteze proteoglikana, dok se pri vrijednostima iznad ili ispod navedene razine sinteza proteoglikana smanjuje. Pri fiziološkim magnitudama vučne sile inhibiraju biosintezu u stanicama *anulus fibrosus* te stimuliraju ekspresiju proteaza i proupalnih citokina⁹. Pri kratkom djelovanju visokofrekventnih vibracija na stanice kralježničnog diska dokazano je povišenje razine adenozin trifosfata, dok je ekspresija gena za kolagen smanjena nakon dužeg djelovanja navedenih sila⁹.

1.2. BIOMEHANIKA VRATNE KRALJEŽNICE

1.2.1. Funkcionalne karakteristike vratne kralježnice

S obzirom na funkcionalne karakteristike Bogduk i suradnici podijelili su vratnu kralježnicu na prvi vratni kralježak, drugi vratni kralježak, spoj koji čine drugi i treći vratni kralježak te ostatak vratne kralježnice¹¹.

Glavni funkcionalni i pomični segment vratne kralježnice je vertebrodinamički segment (VDS) koji čine dva susjedna kralješka, kralježnični disk između njih i pridružene ligamentarne strukture¹². Sama pomičnost vertebrodinamičkog segmenta uvelike ovisi o mišićnim i ligamentarnim strukturama koje su mu pridružene¹².

Prvi vratni kralježak je s okciputom povezan atlantookcipitalnim zglobovima, u kojima su zglobna tijela prvog vratnog kralješka konkavna, a okcipitalni kondili su konveksni te su u ovom zglobu mogući jedino fleksijski i ekstenzijski pokreti. Fleksija je limitirana napetošću stražnjih mišića vrata, a ekstenzija je limitirana pritiskom okciputa na subokcipitalne mišiće¹¹.

Glavna je funkcija drugog vratnog kralješka nošenje težine glave i prvog vratnog kralješka preko atlantoaksijalnih zglobova¹¹. Radiogrami (RTG) atlantoaksijalnog zgloba pokazuju da su zglobna tijela ravna te omogućavaju velik raspon aksijalne rotacije, dok zglobne hrskavice daju zglobu konačan bikonveksni oblik¹¹. Aksijalnu rotaciju u atlantoaksijalnom zglobu ograničavaju zglobne ovojnice i *ligamenta alaria*. Pomicanje prvog vratnog kralješka prema unazad ograničeno je zubom drugog vratnog kralješka.

Spoj drugog i trećeg vratnog kralješka od ostalih se kralježaka razlikuje ponajprije po obliku gornjih zglobnih nastavaka, koji se nalaze niže nego zglobni nastavci ostalih vratnih kralježaka, te su usmjereni gore, nazad i medijalno¹¹. Ove se razlike očituju prilikom aksijalne rotacije vrata, pri čemu se drugi vratni kralježak rotira kontralateralno.

Zglobna tijela vratnih kralježaka u C3 – C7 segmentu usmjerena su pod kutom od 45 stupnjeva. U ovom segmentu vratne kralježnice mogući su rotacijski i translacijski pokreti u svim smjerovima. Fleksija ovog segmenta ograničena je stražnjim uzdužnim ligamentima, žutim ligamentom, zglobnim ovojnicama i interspinalnim ligamentima. Ekstenzija je ograničena prednjim uzdužnim ligamentom, *anulus fibrosus* i potencijalnom posteriornom impakcijom šiljastih nastavaka ili lamina^{11,13}.

Fiziološki se vratna kralježnica nalazi u lordozi, čija vrijednost iskazana u različitim istraživanjima varira. Gore je u istraživanju, u kojem su proučavani radiogrami vratne kralježnice 159 ispitanika u desetogodišnjem intervalu, objavio da je prosječna vrijednost vratne lordoze na početku istraživanja

iznosila $18 \pm 12,5$ stupnjeva, a nakon deset godina $19 \pm 11,9$ stupnjeva¹⁴. Yukawa i suradnici proučavali su radiograme 1230 asimptomatskih ispitanika, koji su bili podijeljeni u šest skupina (od trećeg do osmog desetljeća života)¹⁵. Prosječna vrijednost vratne lordoze u segmentu C2 – C7 iznosila je $13,9 \pm 12,3$ stupnjeva. Također je objavljeno da se lordoza povećava s povećanjem broja godina života ispitanika, tako da je lordoza u skupini ispitanika koji su bili u trećem desetljeću života iznosila $8 \pm 11,8$ stupnjeva, dok je u skupini ispitanika koji su bili u osmom desetljeću života iznosila $19,7 \pm 11,3$ stupnjeva. Zaključeno je da se lordoza povećava zbog kompenzacije smanjenja opsega pokreta vratne kralježnice. Machino i suradnici, u istraživanju povezanom s istraživanjem Yukawe i suradnika, dokazali su da je lordoza smanjena kod bolesnika koji boluju od mijelopatije vratne kralježnice te je prosječna vrijednost iznosila $11,4 \pm 9,8$ stupnjeva^{15,16}. U istraživanju koje su Hardacker i suradnici proveli na 100 zdravih ispitanika izmjerena je prosječna vrijednost vratne lordoze od $40 \pm 9,7$ stupnjeva¹⁷.

1.2.2. Kinematika vratne kralježnice

Istraživanja o kinematici atlantookcipitalnog zgloba provedena na kadaverima pokazala su da prosječna vrijednost opsega fleksijsko-ekstenzijskih pokreta u ovom zglobu iznosi između 13 i 18,6 stupnjeva, a aksijalna rotacija iznosi 0 stupnjeva, ali su pri forsiranim pokretima mogući pomaci od 8 stupnjeva, dok je drugo istraživanje pokazalo mogućnost pokreta od 3,4 stupnja¹¹. Također je opisana mogućnost lateralne fleksije od 3,9 stupnjeva¹¹.

Istraživanja kinematike atlantoaksijalnog zgloba na kadaverima opisala su mogućnost aksijalne rotacije od 47 stupnjeva, opseg fleksijsko-ekstenzijskih pokreta od 10 stupnjeva i lateralnu fleksiju od 5 stupnjeva¹¹. Dvorak i suradnici navode mogućnost aksijalne rotacije od 43 stupnja u atlantoaksijalnom zglobu¹⁸. Bogduk i suradnici navode da je gornja granica aksijalne rotacije atlantoaksijalnog zgloba 56 stupnjeva i da pri višim vrijednostima postoji sumnja na patološku hiperomobilnost¹¹.

Većina istraživanja kinematike vratnog segmenta C2 – C7 istraživala je fleksijsko-ekstenzijske pokrete i opseg pokreta vratne kralježnice^{11,13,18–23}. Centri rotacije vratne kralježnice pri fleksijsko-ekstenzijskim pokretima u vertebrodinamičkim segmentima C2 – C7 nalaze se u području trupova kralježaka te su odozdo prema gore locirani sve više i sve bliže intervertebralnom disku određenog vertebrodinamičkog segmenta^{11,18,23}. Bogduk i suradnici detaljno su opisali fleksiju i ekstenziju vratne kralježnice po vertebrodinamičkim segmentima¹¹. Fleksija vratne kralježnice je incirana u segmentu C4 – C7 te prilikom inicijalne faze najveći doprinos fleksiji daje segment C6 – C7, a zatim C5 – C6, kojeg slijedi segment C4 – C5. Potom slijedi pomak u segmentu C0 – C2, a zatim u segmentima C2 – C3 i C3 – C4. Prilikom srednje faze fleksije dolazi do blage ekstenzije u segmentu C6 – C7. Završna

faza fleksije sastoji se od fleksije C4 – C5, C5 – C6 i C6 – C7 segmenata, dok u segmentu C0 – C2 dolazi do blage ekstenzije. Sve navedeno pokazuje da se fleksija vratne kralježnice inicira i završava u segmentu C6 – C7. Ekstenzija vratne kralježnice inicirana je u vertebrodinamičkom segmentu C4 – C7, slijedi pomak u segmentu C0 – C2, a zatim i u segmentu C2 – C4. U završnoj fazi ekstenzije dolazi opet do pomaka segmenta C4 – C7, i to redom C4 – C5, C5 – C6 i C6 – C7. Tijekom ove faze također je važan doprinos segmenta C0 – C2.

Opseg pokreta vratne kralježnice izračunava se zbrajanjem iznosa maksimalne fleksije i maksimalne ekstenzije vratne kralježnice, dok se opseg pokreta vertebrodinamičkog segmenta izračunava zbrajanjem iznosa maksimalne fleksije i maksimalne ekstenzije vertebrodinamičkog segmenta.

Izmjereni iznosi opsega pokreta vratne kralježnice i opsega pokreta vertebrodinamičkih segmenata variraju u različitim objavljenim istraživanjima. Opisana su istraživanja provedena na kadaverima ili na zdravim dobrovoljcima, u kojima su opsezi pokreta izmjereni pomoću različitih uređaja (elektrogoniometar, torziometar te CROM, Cybex electronic digital instrument (EDI-320; Cybex International, Inc, Medway, Ma) ili proučavanjem radioloških snimki vratne kralježnice^{11,13,15,16,19–22,24,25}.

Ball i Meijers su u istraživanju provedenom na 21 kadaveru objavili da je raspon opsega pokreta vratne kralježnice od 65,5 do 110,5 stupnjeva, te da se opseg pokreta povećao nakon uklanjanja šiljastih nastavaka, lamina i ligamenata, a potom se još više povećao nakon uklanjanja zglobova u segmentu C2 – C7¹³. Rezultati koje su objavili Yukawa i suradnici nakon proučavanja dinamičkih radiograma 1230 zdravih japanskih ispitanika, podijeljenih u šest skupina po desetljećima života, pokazali su da se opseg pokreta vratne kralježnice starenjem smanjuje¹⁵. Ukupna prosječna vrijednost opsega pokreta vratne kralježnice iznosila je $55,3 \pm 16$ stupnjeva. Prosječna vrijednost opsega pokreta ispitanika koji su bili u trećem desetljeću života iznosila je $67,7 \pm 17$ stupnjeva, dok je kod ispitanika koji su bili u osmom desetljeću života iznosila od $45 \pm 12,5$ stupnjeva. Machino i suradnici uspoređivali su opsege pokreta vratne kralježnice izmjerene proučavanjem radioloških snimki 1016 pacijenata koji su bolovali od vratne mijelopatije te im je učinjena laminoplastika, s opsezima pokreta vratne kralježnice skupine od 1230 ispitanika iz istraživanja Yukawe i suradnika¹⁶. Ispitanici su bili raspoređeni u skupine po desetljećima života te je skupina bolesnika u četvrtom desetljeću života imala prosječnu vrijednost opsega pokreta vratne kralježnice od $41,6 \pm 14,3$ stupnjeva, a skupina ispitanika u devetom desetljeću života imala je prosječnu vrijednost opsega pokreta od $35,2 \pm 9,4$ stupnjeva. Ukupna prosječna vrijednost opsega pokreta svih ispitanika je iznosila $39,4 \pm 10,9$ stupnjeva. Reitman i suradnici proučavali su dinamičke radiograme vratne kralježnice 140 asimptomatskih ispitanika i objavili su prosječnu vrijednost opsega pokreta vratne kralježnice u segmentu C2 – C6 od $57,7 \pm 12$ stupnjeva¹⁹. U istraživanju Swinkelsa i suradnika opisano je mjerenje maksimalne fleksije i ekstenzije vratne kralježnice 400 asimptomatskih ispitanika, koji su bili

raspoređeni u četiri skupine po desetljećima života, pomoću uređaja CROM²⁰. Izmjerene prosječne vrijednosti maksimalne fleksije i ekstenzije u skupini ispitanika u trećem desetljeću života iznosile su $60 \pm 10,9$ i $75 \pm 10,3$ stupnjeva, u skupini ispitanika u četvrtom desetljeću života $58 \pm 8,7$ i $69 \pm 10,3$ stupnjeva, u skupini ispitanika u petom desetljeću života $59 \pm 8,4$ i $66 \pm 9,7$ stupnjeva, a u skupini ispitanika u šestom desetljeću života $53 \pm 9,3$ i $64 \pm 10,3$ stupnja. Feipel i suradnici mjerili su opseg pokreta vratne kralježnice 250 asimptomatskih ispitanika uz pomoć elektrogoniometra i objavili su da je prosječna vrijednost opsega pokreta vratne kralježnice iznosila 122 ± 18 stupnjeva²¹. Bible i suradnici opisali su mjerenje opsega pokreta vratne kralježnice 60 asimptomatskih ispitanika, pomoću elektrogoniometra i torziometra, prilikom obavljanja 15 svakodnevnih aktivnosti²². Prosječna vrijednost maksimalne fleksije iznosila je 63,4 stupnja, a ekstenzije 38,7 stupnjeva. Također je opisano da su prilikom obavljanja svakodnevnih aktivnosti asimptomatski ispitanici koristili 21 % maksimalne vrijednosti fleksije i ekstenzije. Swartz i suradnici u istraživanju o utjecaju kompresivnih ozljeda na vratnu kralježnicu naveli su da vrijednost fleksije vratne kralježnice iznosi 80 do 90 stupnjeva, vrijednost ekstenzije 70 stupnjeva, vrijednost lateralne fleksije 20 do 45 stupnjeva, a vrijednost rotacije 90 stupnjeva u svaku stranu^{26,27}.

Galbusera i suradnici naveli su da je u istraživanjima dokazano da vertebrodinamički segment C5 – C6 ima najveći opseg pokreta i iznosi 20 stupnjeva, dok su Ball i Meijers opisali da je pomičnost u vertebrodinamičkim segmentima C2 – C3 i C7 – Th1 manja nego u ostalim vertebrodinamičkim segmentima vratne kralježnice^{13,23}. Lind i suradnici u svom su istraživanju naveli da opseg pokreta vertebrodinamičkog segmenta C2 – C3 iznosi 10 ± 4 stupnja, segmenta C3 – C4 14 ± 6 stupnjeva, segmenta C4 – C5 16 ± 6 stupnjeva, segmenta C5 – C6 15 ± 8 stupnjeva, a segmenta C6 – C7 11 ± 7 stupnjeva, dok su Dvorak i suradnici objavili da opseg pokreta C2 – C3 segmenta iznosi 10 ± 3 stupnja, segmenta C3 – C4 15 ± 3 stupnja, segmenta C4 – C5 19 ± 4 stupnja, segmenta C5 – C6 20 ± 4 stupnja, a segmenta C6 – C7 19 ± 4 stupnja^{24,25}.

White i suradnici istraživali su biomehaničku stabilnost vratne kralježnice i zaključili da se kralježnica smatra nestabilnom ako su svi prednji ili stražnji elementi nefunkcionalni ili uništeni, ako se na lateralnim radiogramima vratne kralježnice prikaže horizontalni pomak jednog kralješka veći od 3,5 mm u odnosu na drugi kralježak te ako na lateralnim radiogramima vratne kralježnice postoji razlika u rotaciji jednog kralješka veća od 11 stupnjeva u odnosu na susjedne kralješke²⁸.

1.3. PATOFIZIOLOŠKE OSOBITOSTI DEGENERATIVNE BOLESTI VRATNE KRALJEŽNICE I HERNIJE VRATNOG DISKA

1.3.1. Degenerativna bolest vratne kralježnice

Incidencija bolnosti u vratnoj kralježnici u općoj populaciji iznosi do 67 %, a degenerativne promjene mogu biti asimptomatske ili se mogu prezentirati kao aksijalna bol duž vratne kralježnice, radikulopatija i mijelopatija²⁹.

Vratnu spondilozu čine degenerativne promjene vratne kralježnice koje obuhvaćaju patofiziološke promjene na kralježničnom disku, kralješcima, zglobnim tijelima i ligamentima vratne kralježnice³⁰⁻³³. U stražnjem dijelu *anulus fibrosus* vratnog kralježničnog diska, koji je tanji nego prednji dio, do trećeg desetljeća života razvijaju se transverzalni rascjepi te disk više ne reagira fiziološki na sile koje djeluju na njega. Prilikom razvoja degenerativnih promjena u kralježničnom disku dolazi do promjena u stlačivanju fluida, dehidracije, aktivacije kataboličkih procesa uslijed promjena u hidrostatskom tlaku, smanjenja sinteze proteoglikana uslijed promjena u osmotskom tlaku, fibroznih promjena u *nucleus pulposus* te proizvodnje proupalnih citokina, zadebljanja, oticanja i raslojavanja u *anulus fibrosus*^{8,9,34}. Navedene promjene rezultiraju slabljenjem svih struktura kralježničnog diska. Dolazi do širenja transverzalnih rascjepa, pojačane difuzije i aktivacije nociceptora u vanjskom dijelu *anulus fibrosus*, što može uzrokovati aksijalnu bol duž kralježnice. Prilikom nastanka transverzalnih pukotina kolagen ostaje izložen te potiče adheziju i kemotaksiju, koje dovode do neoinervacije intervertebralnog diska i pojačane diskogene boli³⁴. Dolazi do gubitka visine diska, poremećaja mogućnosti diska da reagira na sile u fiziološkim granicama te, naposljetku, do hernije diska. Sile pojačano djeluju na *uncus corporis*, koji se izravna, te posljedično dolazi do pojačanog djelovanja sila na zglobove kralježnice, koji uslijed navedenog hipertrofiraju^{30,31}. Sile pojačano djeluju i na hijaline hrskavice te dolazi do nastanka osteofita i zadebljanja žutog ligamenta. Uloga osteofita je u stabilizaciji nestabilne kralježnice prilikom hiperobilnosti nastale degeneracijom kralježničnog diska³¹. Rezultat navedenih promjena je stenoza kralježničnog kanala i sužavanje intervertebralnih otvora, koji posljedično dovode do bolova u vratnoj kralježnici, vratne radikulopatije i mijelopatije. Bolovi u vratnoj kralježnici, među ostalim, mogu utjecati na smanjenje opsega pokreta vratne kralježnice.

Nasuprot navedenom, Gore i suradnici su u istraživanju, u kojem su u desetogodišnjem razdoblju pratili 205 pacijenata s bolovima u vratu, zaključili da bolovi u vratu nisu povezani s postojanjem degenerativnih promjena, promjerom kanala kralježnice ni stupnjem vratne lordoze³⁵.

Prilikom radiološke obrade bolesnika koriste se radiološke metode snimanja radiograma vratne kralježnice, kompjuterizirane tomografije (CT) i magnetske rezonancije (MR). Istraživanja su pokazala da se degenerativna bolest diska može verificirati kod 25 % asimptomatskih ispitanika

mlađih od 40 godina i kod 60 % ispitanika starijih od 40 godina, kojima je rađen MR vratne kralježnice^{30,36}.

1.3.2. Hernija vratnog diska

Hernija vratnog kralježničnog diska može biti uzrokovana traumom ili nastati uslijed degenerativnih promjena diska. Hernija diska se rijetko događa prilikom samostalnog djelovanja kompresivnih sila, te je opisano da je hernija diska, neovisno o tome je li uzrokovana degeneracijom ili traumom, najčešće uvjetovana istodobnim djelovanjem kompresivnih, fleksijskih i torzijskih sila⁸. Prilikom degeneracije diska dolazi do miksomatozne degeneracije, oticanja i dizrupcije *anulus fibrosus*, dok u *nucleus pulposus* dolazi do dehidracije, fibroze i nekroze. Uslijed navedenih promjena, prilikom djelovanja pojačanih sila, dolazi do hernijacije *nucleus pulposus* kroz dizruptirani *anulus fibrosus* ili kroz prije nastale transverzalne rascjepa⁸.

Fardon je, u svojoj nomenklaturi i klasifikaciji hernija slabinskog diska, hernije podijelio na tzv. „*bulging*“ disk, protruzije diska, ekstruzije diska i tzv. „*contained*“ disk³⁷. Tzv. „*bulging*“ disk je disk koji prelazi granice apofiza do 3 mm s preko 50 % cirkumferencije. Protruzija diska nastaje kada je kranio-kaudalni promjer dijela diska izvan intervertebralnog prostora manji od kranio-kaudalnog promjera između dviju apofiza, a ekstruzija diska nastaje kada je kranio-kaudalni promjer diska izvan intervertebralnog prostora veći od kranio-kaudalnog promjera između dviju apofiza. Tzv. „*contained*“ disk je disk koji izlazi iz intervertebralnog prostora, ali nije došlo do rupture vanjskog dijela *anulus fibrosus*. Uvriježen zajednički naziv za ekstruziju i protruziju diska je hernija diska³⁷. Radiološka metoda izbora za dijagnosticiranje hernije vratnog intervertebralnog diska je MR vratne kralježnice^{30,36}. Hernija diska može se, uz pomoć MR vratne kralježnice, verificirati kod 10 % asimptomatskih ispitanika mlađih od 40 godina i kod 5 % asimptomatskih ispitanika starijih od 40 godina^{30,36}.

1.3.3. Vratna mijelopatija

Vratna mijelopatija je disfunkcija kralježnične moždine uzrokovana kompresijom na kralježničnu moždinu ili posljedičnim poremećajem vaskularne opskrbe³³. Patofiziološki uzroci vratne mijelopatije dijele se na statičke faktore, dinamičke faktore i biomolekularne faktore³¹. U statičke faktore ubrajaju se vratna spondiloza, degeneracija diska, osifikacija stražnjeg uzdužnog ligamenta, osifikacija žutog ligamenta, kongenitalna stenoza, tumori i kalcifikacije. U dinamičke faktore ubrajaju se promjene prilikom pokretanja vratne kralježnice pri kojima dolazi do sužavanja kralježničnog kanala i pritiska na kralježničnu moždinu. U biomolekularne faktore ubrajaju se ishemijske ozljede

nastale zbog kronične kompresije na vaskularne strukture koje opskrbljuju kralježničnu moždinu, toksičnost posredovana glutamatima i apoptoza oligodendrocita i neurona. Vratnu mijelopatiju prvi je opisao Stookey 1928. godine³⁸. Incidencija je cervikalne mijelopatije uzrokovane degenerativnim promjenama vratne kralježnice u Sjevernoj Americi 41 na milijun stanovnika, a prevalencija je 605 na milijun stanovnika³².

Pacijenti koji boluju od vratne mijelopatije najčešće se žale na bolove u vratu, otežanu pokretljivost, nesigurnost pri hodu, utrnulost, parestezije i slabost gornjih ekstremiteta, a ponekad može biti prisutna i disfunkcija sfinktera mokraćnog sustava³³. Prilikom pregleda mogu se pronaći znakovi oštećenja donjeg motoneurona u gornjim ekstremitetima (mišićni refleksi pritom su oslabljeni) te znakovi oštećenja gornjeg motoneurona u donjim ekstremitetima (mišićni refleksi pritom su pojačani). Znakovi koji prilikom pregleda bolesnika upućuju na postojanje mijelopatije su Hoffmanov refleks i klonus³³. Uz znakove mijelopatije često se istovremeno javljaju i znakovi radikulopatije.

Pri radiološkoj obradi pacijenata radi dijagnosticiranja vratne mijelopatije koriste se RTG, mijelografija i CT vratne kralježnice, ali MR vratne kralježnice najbolje pokazuje promjene nastale uslijed vratne mijelopatije.

1.3.4. Vratna radikulopatija

Vratna radikulopatija nastaje kao rezultat kompresivnog djelovanja hipertrofiranih zglobova kralježnice ili hernije diska na korjenove vratnih živaca. Može se podijeliti na akutnu, subakutnu i kroničnu³⁰. Akutna vratna radikulopatija uzrokovana je hernijom kralježničnog diska, subakutna nastaje kao rezultat vratne spondiloze, dok kronična vratna radikulopatija nastaje kao posljedica neliječene akutne ili subakutne vratne radikulopatije³⁰. Henderson i suradnici u istraživanju provedenom na više od 800 pacijenata koji su bolovali od vratne radikulopatije opisali su da je najčešći simptom vratne radikulopatije bol u ruci (99,4 %), a zatim slijede senzorni deficit (85,2 %), bol u vratu (79,7 %), oslabljeni mišićni refleksi (71,2 %), motorički deficiti (68 %), bol u lopaticama (52,5 %), bol u prednjem dijelu prsa (17,8 %), glavobolje (9,7 %), istovremena bol u prednjem dijelu prsa i ruci (5,9 %), te istovremena bol u lijevoj strani prsa i ruci (1,3 %)^{30,39}. Radikulopatija trećeg vratnog moždinskog živca očituje se bolovima u supraklavikularnoj, subokcipitalnoj i stražnjoj aurikularnoj regiji te oslabljenom snagom *musculus trapezius*, *musculus levator scapulae*, *musculus sternocleidomastoideus* i ošita³⁰. Radikulopatija četvrtog vratnog moždinskog živca očituje se bolovima u infraklavikularnoj i stražnjoj vratnoj regiji te u stražnjem dijelu ramena, a snaga je oslabljena u *musculus trapezius*, *musculus rhomboideus*, *musculus levator scapulae* i ošitu³⁰. Radikulopatija petog vratnog moždinskog živca očituje se bolovima u superolateralnom dijelu ruke, oslabljenom snagom u *musculus pectoralis major*, *musculus supraspinatus*, *musculus infraspinatus*,

musculus deltoideus, *musculus biceps brachii*, *musculus brachioradialis* i ošitu, a oslabljeni su i refleksi *musculus triceps* i *musculus biceps brachii*³⁰. Radikulopatija šestog vratnog moždinskog živca očituje se bolovima u lateralnom dijelu ruke, palcu i kažiprstu, oslabljenom snagom *musculus biceps brachii*, *musculus brachioradialis*, *musculus extensor carpi radialis longus*, *musculus pronator teres*, *musculus flexor carpi radialis* i *musculus triceps*, a oslabljeni su refleksi *musculus biceps brachii* i *musculus brachioradialis*³⁰. Radikulopatija sedmog vratnog moždinskog živca očituje se bolovima u posterolateralnom dijelu ruke i u srednjem prstu, snaga je oslabljena u *musculus triceps*, *musculus latissimus dorsi*, *musculus pronator teres*, *musculus flexor carpi radialis*, *musculus extensor carpi ulnaris*, *musculus abductor pollicis longus* i *musculus extensor pollicis brevis*, a oslabljeni su refleksi *musculus triceps*³⁰. Radikulopatija osmog vratnog moždinskog živca očituje se bolovima u medijalnom dijelu ruke i u četvrtom i petom prstu te oslabljenom snagom u *musculus flexor digitorum superficialis*, *musculus pronator quadratus*, *musculus flexor digitorum profundus*, *musculus flexor pollicis longus* i *musculus flexor carpi ulnaris*³⁰. Radikulopatija prvog prsnog moždinskog živca očituje se bolovima u prsnoj i pazušnoj regiji te u medijalnom dijelu ruke, a oslabljena je snaga u *musculus adductor pollicis*, *musculus abductor pollicis brevis*, *musculus opponens pollicis* i *musculus flexor pollicis brevis*³⁰. Bol uzrokovana vratnom radikulopatijom može se izazvati pokretima i testovima koji istežu zahvaćeni korijen živca, od kojih se najčešće koristi Spurlingov test u kojem se pri ekstenziji vrata i rotaciji glave u bolnu stranu pritiskom na glavu prema dolje izaziva suženje intervertebralnih otvora i posljedična bol u ruci³⁰.

Pri radiološkoj dijagnostici vratne radikulopatije upotrebljavaju se RTG vratne kralježnice, mijelografija i CT vratne kralježnice, ali najkorisnija radiološka metoda je MR vratne kralježnice.

1.3.5. Liječenje degenerativne bolesti vratne kralježnice i hernije vratnog diska

Pregled pacijenata sastoji se od uzimanja anamneze i kliničkog statusa, s naglaskom na neurološki status radi otkrivanja znakova radikulopatije i mijelopatije. Potom se na temelju kliničke slike i nalaza neuroradiološke obrade odlučuje o modalitetu daljnjeg liječenja.

Prvi je korak u liječenju degenerativne bolesti vratne kralježnice i hernije vratnog diska konzervativna terapija koja se sastoji od medikamentozne terapije (analgetici i eventualno davanje kortikosteroida) i raznih oblika fizikalne terapije i masaža. Neurokirurško liječenje indicira se ukoliko konzervativna terapija ne daje rezultate ili ako se uvidom u kliničku sliku i rezultate neuroradiološke obrade odluči da je potrebno operacijsko liječenje.

Neurokirurško liječenje degenerativne bolesti vratne kralježnice može se provesti prednjim ili stražnjim pristupom na vratnu kralježnicu.

Prilikom operacijskog liječenja vratne kralježnice stražnjim pristupom može se napraviti niz zahvata koji uključuju laminektomiju, laminoplastiku, foraminotomiju ili stražnju vratnu fiksaciju.

U zadnjih šezdesetak godina standardom u liječenju degenerativne bolesti vratne kralježnice smatra se prednja vratna diskektomija s fuzijom (engl. ACDF – "*Anterior cervical discectomy with fusion*"), koja može biti s instrumentacijom ili bez instrumentacije. Ova operacijska tehnika predstavljena je 1950-ih godina prošlog stoljeća u radovima Smitha, Robinsona i Clowarda^{40,41}. Operacijski pristup koji je opisao Cloward sastoji se od diskektomije, uklanjanja posteriornih osteofita i intervertebralne fuzije, dok se operacijski pristup Smitha i Robinsona sastoji od diskektomije i intervertebralne fuzije. Uz određene modifikacije ova operacijska tehnika zadržala se do danas te je pokazala dobre rezultate⁴²⁻⁵⁰. Jacobs i suradnici 1970. godine u istraživanju provedenom na 62 pacijenta, kojima je napravljena prednja vratna diskektomija s fuzijom, opisali su dobre i odlične rezultate kod 82 % pacijenata⁴³. Lunsford i suradnici 1980. godine u istraživanju provedenom na 253 pacijenta opisali su dobre i odlične poslijeoperacijske rezultate kod 67 % pacijenata⁴⁴. Clements i suradnici 1990. godine u istraživanju provedenom na 94 pacijenta opisali su dobre i odlične poslijeoperacijske rezultate kod 88 % pacijenata kod kojih nije bilo dodatne cervikalne spondiloze, ali 60 % dobrih i odličnih rezultata kod pacijenata kod kojih cervikalna spondiloza na susjednim segmentima nije operirana⁴⁷. Gore je u istraživanju provedenom na 146 pacijenata objavio da je bol potpuno nestala kod 78 % pacijenata kojima je napravljena prednja vratna diskektomija s fuzijom, a stopa fuzije bila je 97 %⁴⁸. Gotovo identičnu stopu fuzije, od 97,91 %, objavio je Bose u svom istraživanju provedenom na 97 pacijenata⁴⁹. Dunsker i Robertson u odvojenim su istraživanjima objavili da nije bilo razlike u ishodu nakon diskektomije s fuzijom i diskektomije bez fuzije^{51,52}.

Cilj je prednje vratne diskektomije s fuzijom sraštavanje operiranog vertebrodinamičkog segmenta, tako da on iz mobilnog stanja prijeđe u fiksirano, nepokretno stanje. Zbog nepokretnosti vertebrodinamičkog segmenta može doći do prekomjernog djelovanja mehaničkih sila na susjedne segmente kralježnice, smanjenja visine intervertebralnog prostora ili do hiper mobilnosti susjednog segmenta kralježnice, a krajnji rezultat svega navedenog jest bolest pridruženog segmenta (engl. „*adjacent segment disease*“), koja u nekim slučajevima zahtijeva i ponovnu operaciju⁵³⁻⁶². Park i suradnici dokazali su da nakon prednje vratne diskektomije s fuzijom na susjednim segmentima kralježnice dolazi do hiper mobilnosti i posljedične degeneracije⁵³. Maiman i suradnici, proučavajući metodom konačnih elemenata biomehanički utjecaj prednje vratne diskektomije s fuzijom na susjedne segmente, došli su do zaključka da nakon fuzije dolazi do povećanog djelovanja mehaničkih sila na susjedne segmente kralježnice, a potom i do degeneracije⁵⁴. Također je dokazano da je, godinu dana nakon prednje vratne diskektomije s fuzijom, naprezanje uslijed djelovanja mehaničkih sila u susjednom segmentu povećano za 20 %⁵⁵. Hilibrand i suradnici, u istraživanju provedenom na 374 pacijenta koje su pratili do najviše 21 godinu nakon operacije, objavili su da stopa incidencije bolesti pridruženog segmenta iznosi 2,9 % godišnje u vremenskom razdoblju od 10 godina poslije operacije⁵⁶.

Kao faktori rizika navedeni su jednorazinska fiksacija na razini C5 – C6 i prethodno postojeći radiološki dokazi degenerativnih promjena na susjednim segmentima. U svom drugom istraživanju Hilibrand je zaključio da je stopa fuzije manja ako se pokušava fuzionirati segment susjedan prethodno operiranom i fuzioniranom segmentu⁵⁷. Objavljeno je da u 60 % bolesnika, kojima je zbog frakture vratne kralježnice učinjena prednja vratna diskektomija s fuzijom, dolazi do degeneracije susjedne razine⁵⁷. Ishihara je u 19 % ispitivanih pacijenata dokazao postojanje bolesti pridruženog segmenta nakon prednje vratne diskektomije s fuzijom te je naveo da do bolesti dolazi uslijed povećanog biomehaničkog stresa na susjedne segmente te posljedične hipermobilnosti i povećanog pritiska u intervertebralnom disku⁵⁸. Također je naveo da su prijeoperacijski potvrđeni znakovi degeneracije susjednog segmenta faktor rizika za nastanak bolesti pridruženog segmenta nakon operacije. Do sličnog zaključka došao je i Goffin na temelju istraživanja provedenog na 180 pacijenata, koje je pratio duže od pet godina, a od kojih je 92 % poslijeoperacijski pokazalo radiološke znakove degeneracije na susjednim segmentima⁵⁹. Katsuura je dokazao da je i kifoza, nastala nakon prednje vratne diskektomije s fuzijom, faktor rizika za nastanak bolesti pridruženog segmenta, čije je postojanje dokazao u 50 % ispitivanih pacijenata⁶⁰.

Osim radikulopatije i mijelopatije uzrokovane bolešću pridruženog segmenta, nakon prednje vratne diskektomije s fuzijom može se javiti još niz drugih komplikacija kao što su disfagija, promuklost, infekcija rane, hematoma na mjestu operacije, likvoreja, pseudoartroza, Hornerov sindrom, kifoza, alergijska reakcija na ugrađene umjetne materijale te pucanje ili pomicanje intervertebralnog umetka i titanijskih implantata^{43,47,56,59,63,64}. Baron je naveo da je nakon prednje vratne diskektomije s fuzijom 12,3 % pacijenata pokazivalo znakove disfagije, 4,9 % znakove promuklosti, a 1,4 % znakove unilateralne paralize glasnica, dok je u Morpethovu istraživanju 5 % pacijenata poslijeoperacijski pokazivalo znakove paralize glasnica^{63,64}.

Prednja vratna diskektomija s fuzijom zahtjeva poslijeoperacijsku fizikalnu rehabilitaciju i oporavak koji traje i do nekoliko mjeseci, a u nekim slučajevima preporučeno je i nošenje ovratnika u određenom poslijeoperacijskom razdoblju^{43,56}.

Na temelju svega navedenog došlo je do potrebe za razvojem suvremenije operacijske metode, koja bi ubrzala poslijeoperacijski oporavak pacijenata i spriječila neke od navedenih komplikacija te je došlo do razvoja operacijske tehnike ugradnje umjetnog vratnog intervertebralnog diska.

1.4. OPERACIJSKA TEHNIKA UGRADNJE UMJETNOG VRATNOG INTERVERTEBRALNOG DISKA

1.4.1. Principi vratne artroplastike

Osnovni je cilj ugradnje umjetnog vratnog diska, kao nefuzijske operacijske tehnike, dekompresija kanala kralježnice, obnova fiziološke kinematike i mobilnosti vratne kralježnice, zaštita okolnih anatomskih struktura, očuvanje opsega pokreta operiranog vertebrodinamičkog segmenta i vratne kralježnice, izbjegavanje povećanih biomehaničkih opterećenja na susjedne vertebrodinamičke segmente, sprečavanje nastanka bolesti pridruženog segmenta i ubrzan povratak pacijenta svakodnevnim aktivnostima²³. Ugrađeni umjetni disk treba simulirati biomehanička svojstva prirodnog intervertebralnog diska u što većoj mjeri te održati visinu intervertebralnog prostora i pokretljivost operiranog vertebrodinamičkog segmenta, s ciljem očuvanja biomehaničkih svojstava, normalne kinematike i pokretljivosti cijele vratne kralježnice¹². McAfee, te odvojeno Auerbach i suradnici, u svojim su radovima naveli indikacije i kontraindikacije za vratnu artroplastiku (Tablica 1 i Tablica 2)^{65,66}.

Tablica 1. Indikacije i kontraindikacije za vratnu artroplastiku po McAfeeju

Indikacije za vratnu artroplastiku	Kontraindikacije za vratnu artroplastiku
<p>Degenerativna bolest vratne kralježnice, koja obuhvaća jednu do tri razine, a manifestira se znakovima radikulopatije, mijelopatije ili aksijalnom boli u vratnoj kralježnici</p>	<p>Ankilozantni spondilitis, reumatoidni artritis, osifikacija stražnjeg uzdužnog ligamenta, difuzna idiopatska hiperostoza skeleta</p>
<p>Hernija diska s radikulopatijom, spondilotska radikulopatija, hernija diska s mijelopatijom te spondilotska mijelopatija, čiji se simptomi nisu povukli nakon barem šest tjedana konzervativnog liječenja</p>	<p><i>Diabetes mellitus</i> ovisan o inzulinu</p>
<p>Kompresivna lezija mora biti verificirana pomoću CT-a vratne kralježnice, mijelografije ili MR-a vratne kralježnice</p>	<p>Prethodna infekcija u području vratne kralježnice</p>
<p>Pacijent mora imati patološki neurološki znak indikativan za radikulopatiju ili mijelopatiju (abnormalne reflekse, senzorni deficit ili motorički deficit u odgovarajućim dermatomima ili miotomima)</p>	<p>Kronična uporaba steroida</p>
<p>Dob između 18 i 65 godina starosti</p>	<p>Morbidna pretilost</p> <p>Trudnoća</p> <p>Aksijalna bol u vratnoj kralježnici kao jedini simptom</p>

Tablica 2. Indikacije i kontraindikacije za vratnu artroplastiku po Auerbachu i suradnicima

Indikacije za vratnu artroplastiku	Kontraindikacije za vratnu artroplastiku
Simptomatska bolest vratnog diska u razini C3 – Th1, potvrđena nalazom hernije <i>nucleus pulposus</i> , spondiloze ili gubitka visine intervertebralnog prostora pomoću radioloških metoda CT-a, mijelografije ili MR-a	Operacija na više od tri razine, te znakovi cervikalne nestabilnosti (pomak veći od 3 mm i razlika u rotaciji između susjednih kralježaka veća od 11 stupnjeva)
Konzervativna terapija nije dala rezultata nakon dulje od 6 tjedana provođenja	Alergije na materijale koji se implantiraju
Dob između 20 i 70 godina starosti	Fuzija na susjednom segmentu i prethodna operacija na razini koja se planira operirati
Nepostojanje kontraindikacija	Posttraumatska deformacija tijela kralješka
	Degeneracija kralježničnih zglobova i spondiloza s osteofitima, gubitkom visine intervertebralnog prostora većim od 50 % i nepokretljivošću
	Bol u vratu nepoznate etiologije te aksijalna bol kao jedini simptom
	Aktivna maligna bolest
	Sistemske bolesti, osteoporoza, osteopenija i druge metaboličke bolesti kostiju
	Morbidna pretilost
	Trudnoća
	Aktivna infekcija
	Uporaba steroida

Istraživanja su pokazala da vratna artroplastika, u usporedbi s prednjom vratnom diskektomijom s fuzijom, smanjuje pritisak u susjednim segmentima i mogućnost nastanka bolesti pridruženog segmenta, ali je također navedeno da su potrebna daljnja istraživanja navedene problematike⁶⁷⁻⁷⁰. Tijekom istraživanja švicarskog registra spinalnih bolesti utvrđeno je da je 11,1 % pacijenata razvilo bolest pridruženog segmenta nakon vratne artroplastike⁷¹.

Komplikacije povezane s vratnom artroplastikom slične su komplikacijama nakon prednje vratne diskektomije s fuzijom, ali se javljaju u manjem broju slučajeva. Skeppholm je u svojoj usporedbi vratne artroplastike s prednjom vratnom diskektomijom s fuzijom naveo da je 20 % pacijenata nakon vratne artroplastike imalo neki oblik komplikacija, dok je nakon fuzije taj broj iznosio 36 %⁷². Pickett je naveo da je stopa perioperacijskih komplikacija, u njegovoj seriji od 74 pacijenta kojima je učinjena vratna artroplastika, iznosila 6,2 %⁷³. Uz frakture i pomake umjetnog vratnog intervertebralnog diska, jedna od komplikacija koja je karakteristična za vratnu artroplastiku je heterotopna osifikacija. Heterotopna osifikacija definirana je kao formacija koštanih struktura izvan skeletnog sustava⁷⁴. Heterotopnu osifikaciju nakon vratne artroplastike prvi su opisali Parkinson i Sekhon 2005. godine^{75,76}. Ektopična koštana struktura koja nastaje na ovaj način može smanjiti mobilnost operiranog vertebrodinamičkog segmenta i dovesti do njegove fuzije⁷⁵. Klasifikaciju heterotopne osifikacije, nastale nakon ugradnje umjetnog diska, objavio je McAfee (Tablica 3)⁷⁷.

Tablica 3. Klasifikacija heterotopne osifikacije nakon ugradnje umjetnog diska po McAfeeju

Stupanj	Oblik osifikacije
Stupanj 1	Nepostojanje heterotopne osifikacije
Stupanj 2	Heterotopna osifikacija postoji u manjim nakupinama, ali ne utječe na opseg pokreta operiranog vertebrodinamičkog segmenta; koštane nakupine nisu u prostoru omeđenom pravcima koji prolaze kroz hijaline hrskavice
Stupanj 3	Heterotopne osifikacije prisutne su u prostoru omeđenom pravcima koji prolaze kroz hijaline hrskavice, mogu utjecati na opseg pokreta operiranog vertebrodinamičkog segmenta, ali nema blokiranja ili artikulacije između susjednih hijalinih hrskavica ili osteofita
Stupanj 4	Opseg pokreta operiranog vertebrodinamičkog segmenta blokiran je formacijom heterotopnih osifikacija i/ili osteofita, koji se prikazuju na radiogramima snimljenima prilikom fleksijsko-ekstenzijskih pokreta ili lateralne fleksije
Stupanj 5	Heterotopne osifikacije uzrokuju jasnu artrodezu; koštana ankiloza; trabekularne koštane strukture premošćuju u kontinuitetu prostor između dviju hijalinih hrskavica; pokretljivost manja od tri stupnja na radiogramima snimljenima prilikom fleksijsko-ekstenzijskih pokreta

Stopa incidencije heterotopne osifikacije u istraživanjima varira od 0 % do 80 %, faktori koji je povisuju su muški spol i starija životna dob, a također ovisi o vrsti umjetnog vratnog intervertebralnog diska^{74-76,78-86}. Istraživanje provedeno 2015. godine pokazalo je da je stopa incidencije heterotopne osifikacije manja kod pacijenata koji su poslijeoperacijski primali nesteroidne protuupalne lijekove⁷⁵.

1.4.2. Razvoj vratne artroplastike kao suvremene operacijske tehnike

Prva implantacija umjetnog vratnog intervertebralnog diska pripisuje se Ulfu Fernströmu, a opisana je 1966. godine⁸⁷⁻⁹¹. Fernströmov implantat bio je kuglične čelične građe, a ugrađen je ukupno 191 lumbalni implantat i 13 vratnih implantata⁹¹. Istovremeno je skupina kirurga u Južnoj Africi, predvođena Reitzom, ugradila 75 vratnih Fernströmovih implantata, a indikacije za vratnu artroplastiku bile su glavobolje i cervikobrahialgija⁸⁸. Rezultati navedenih istraživanja, zbog visokog broja pomaka implantata i hipermobilnosti pridruženog segmenta, nisu bili zadovoljavajući te je idućih desetljeća operacijska tehnika izbora bila prednja vratna diskektomija s fuzijom.

Cummins je 1989. godine u Bristolu dizajnirao čelični implantat koji je imao dva vijka pomoću kojih se pričvršćivao za trupove susjednih kralježaka, a nazvan je umjetni vratni zglob Cummins-Bristol^{87,88}. Klinička istraživanja započeta su 1991. godine, a praćeno je 18 pacijenata kojima je ugrađen ovaj implantat. Svi su imali poslijeoperacijsku disfagiju, a četiri su imali prijelome implantiranih vijaka, te su rezultati proglašeni razočaravajućima. Na principima umjetnog vratnog zgloba Cummins-Bristol izrađen je novi umjetni vratni disk Frenchay, čija je primjena pokazala znatno bolje rezultate^{87,88,92}. Umjetni vratni disk Frenchay 2000. godine preimenovan je u umjetni vratni disk Prestige (Medtronic, Ltd, Memphis, TN)^{87,88}. Disk ranije generacije, disk Prestige ST, bio je građen od čelika, a noviji disk, pete generacije, nazvan je Prestige LP i građen je od titana⁸⁷.

Devedesetih godina prošlog stoljeća u Sjedinjenim Američkim Državama Vincent Bryan je razvio umjetni vratni disk Bryan (Medtronic Sofamor Danek, Ltd, Memphis, TN), koji se sastoji od dviju titanskih pločica i poliuretanske jezgre^{87,88}.

Zadovoljavajući preliminarni rezultati ugradnje umjetnog vratnog diska PCM (Porous Coated Motion) (NuVasive, Inc, San Diego, CA), koji je dizajnirao Paul McAfee, predstavljeni su 2003. godine^{87,88}.

Umjetni vratni disk ProDisc-C (Synthes Spine, West Chester, PA) dizajnirao je Thierry Marnay, kao ekvivalent lumbalnom umjetnom disku ProDisc-L (Synthes Spine, West Chester, PA), čija je primjena pokazala dobre rezultate^{87,88}.

1.4.3. Vrste i građa umjetnih vratnih intervertebralnih diskova

Prema samom dizajnu i stupnju dopuštene slobode pokreta samog umjetnog vratnog intervertebralnog diska, diskovi se dijele na ograničene, djelomično ograničene i neograničene. Kod ograničenih diskova pokretljivost je manja od fiziološke pokretljivosti, djelomično ograničeni diskovi imaju stupanj pokretljivosti približan fiziološkom, ali im je pokretljivost dijelom ograničena dizajnom samog diska, dok je kod neograničenih diskova pokretljivost slična fiziološkoj i podržana je ligamentima i mišićima vratne kralježnice. Sve tri vrste diskova sastoje se od zglobnog tijela i zglobne

čašice. Ograničeni diskovi imaju zadržni mehanizam koji fiksira centar rotacije tijekom pokreta, dok kod neograničenih diskova centar rotacije nije fiksiran te se pomiče ovisno o mehaničkom djelovanju samih dijelova umjetnog diska, ligamenata i zglobova²³.

Ovisno o materijalu od kojeg su umjetni diskovi građeni, diskovi se dijele na metalno-metalne, metalno-polimerne, keramičko-polimerne, kompozitne polimerne i keramičko-keramičke, a svi materijali moraju biti biokompatibilni⁸⁷.

Veliki broj objavljenih istraživanja umjetnih vratnih diskova opisivao je primjenu umjetnog vratnog diska Bryan. Disk Bryan je neograničeni metalno-polimerni disk koji se sastoji od dviju titanskih pločica i poliuretanske jezgre između njih. Ovaj disk nije fiksiran nikakvim dodatnim implantatima za susjedne kralješke, nego urastanje kosti u titanske pločice s vremenom fiksira disk za trupove susjednih kralježaka^{87,93,94}. Prva klinička istraživanja ovog diska proveo je Goffin u Belgiji, a rezultati, objavljeni 2002. i 2003. godine, pokazali su uspješnost od 86 % nakon 6 mjeseci poslijeoperacijskog praćenja te uspješnost od 90 % nakon godinu dana poslijeoperacijskog praćenja^{95,96}. Pickett i suradnici ukazali su na kifoza kao moguću komplikaciju nakon ugradnje umjetnog diska Bryan te su naveli da ju je moguće izbjeći pažljivim odabirom pacijenata⁷³. Anderson i suradnici proveli su istraživanje izdržljivosti umjetnog diska Bryan tako da su, pod silom pritiska od 130 N, proveli 10 milijuna ciklusa fleksijsko-ekstenzijskih pokreta od 4,9 stupnjeva pri frekvenciji 4 Hz i 10 milijuna ciklusa pokreta aksijalne rotacije od 3,8 stupnjeva pri frekvenciji od 4 Hz^{94,97,98}. Rezultati su pokazali gubitak visine od 0,75 %, gubitak mase od 1,76 % i postojanje polimernih ostataka nastalih uslijed trošenja diska, koji nisu izazvali upalnu reakciju, te je zaključeno da umjetni disk Bryan ima dobru izdržljivost.

Umjetni vratni disk ProDisc-C je djelomično ograničeni metalno-polimerni disk koji se sastoji od dviju pločica građeni od kobalta, kroma i molibdena te jezgre građene od polietilena ultravisoke molekularne mase^{68,87,90}. S vanjskih su strana pločica izbočenja pomoću kojih se disk učvrsti za trupove susjednih kralježaka. Objavljeni su dobri klinički rezultati nakon jednorazinske ugradnje umjetnog vratnog diska ProDisc-C⁹⁹.

Umjetni vratni disk Prestige je neograničeni disk. Disk Prestige ST bio je umjetni vratni disk ranije generacije, građen od nehrđajućeg čelika^{68,69,87,90}. Disk Prestige LP noviji je disk, pete generacije, dijelom keramičke, a dijelom titanske građe^{68,69,87,90}. Porozni premaz na titanskoj površini ubrzava koštano urastanje i fiksaciju diska za trupove susjednih kralježaka. Burkus i suradnici 7 godina pratili su skupinu od 276 pacijenata kojima je ugrađen umjetni vratni disk Prestige te su pokazali da je tijekom cijelog vremena praćenja održan dobar klinički oporavak pacijenata¹⁰⁰.

Umjetni vratni disk PCM je djelomično ograničeni disk koji se sastoji od dviju pločica građeni od kobalta, kroma i molibdena te od jezgre građene od polietilena ultravisoke molekularne mase⁸⁷. Nazubljena vanjska površina pločica ima premaz od titana i kalcijeva fosfata, koji potiče koštano

urastanje⁸⁹. Oliveira i suradnici dokazali su smanjenje boli i poboljšanje kliničkog statusa u skupini od 162 pacijenta 5 godina nakon ugradnje umjetnog diska PCM¹⁰¹.

Umjetni vratni disk Kineflex|C (Spinal Motion, INC, Mountain View, CA) je djelomično ograničeni disk metalno-metalne građe koji se sastoji od dviju pločica građenih od kobalta i kroma te od jezgre^{87,102}. Izbočenja s vanjske strane pločica pomažu pri fiksiranju diska za trupove susjednih kralježaka, dok titanski premaz potiče koštano urastanje. Istraživanje provedeno na 269 ispitanika pokazalo je da je, kod bolesnika s radikulopatijom, artroplastika pomoću diska Kineflex|C adekvatna alternativa prednjoj vratnoj diskektomiji s fuzijom¹⁰².

Umjetni vratni disk Mobi-C (LDR Medical, Troyes, Francuska) je neograničeni disk metalno-polimerne građe¹⁰³. Dvije pločice građene su od kobalta, kroma i molibdena, a između njih je jezgra od polietilena ultravisoke molekularne mase. Istraživanje koje je uspoređivalo skupinu od 14 pacijenata, kojima je učinjena jednorazinska artroplastika pomoću diska Mobi-C, sa skupinom od 28 pacijenata, kojima je učinjena jednorazinska prednja vratna diskektomija s fuzijom, pokazalo je dobre kliničke rezultate primjene diska Mobi-C⁶¹.

Umjetni vratni disk Baguera®C (Spineart SA, Ženeva, Švicarska) je metalno polimerne građe, a sastoji se od polietilenske jezgre visoke gustoće, koja se nalazi između dviju titanskih pločica porozne vanjske površine¹⁰⁴. U istraživanju provedenom na 48 ispitanika, kojima je učinjena artroplastika pomoću Baguera®C diska, prikazana je zadovoljavajuća pokretljivost segmenata vratne kralježnice dvije godine nakon operacije¹⁰⁵.

Umjetni vratni disk Rotaio (Signus Medizintechnik GmbH, Alzenau, Njemačka) je neograničeni disk varijabilnog centra rotacije, koji se sastoji od dviju titanskih pločica međusobno povezanih ključnim elementima¹⁰⁶. Istraživanje provedeno na 45 ispitanika pokazalo je odlične kliničke rezultate dvije godine nakon ugradnje diska Rotaio¹⁰⁶.

Umjetni vratni disk SECURE-C (Globus Medical, Audubon, PA) je selektivno ograničeni metalno-polimerni disk koji se sastoji od dviju pločica građenih od kobalta i kroma te od jezgre građene od polietilena ultravisoke molekularne mase¹⁰⁷. S vanjske strane pločica nalaze se izbočenja radi lakšeg fiksiranja diska za trupove susjednih kralježaka te titanski premaz koji potiče urastanje kosti. Istraživanje provedeno na 380 ispitanika pokazalo je da je artroplastika pomoću diska SECURE-C sigurna i djelotvorna metoda u usporedbi s prednjom vratnom diskektomijom s fuzijom¹⁰⁷.

Umjetni vratni disk Discocerv (Scient'x/Alphatec Spine, SAD) je ograničeni disk koji se sastoji od dviju titanskih pločica i keramičkih unutarnjih kontaktnih površina¹⁰⁸. Istraživanje provedeno na 32 ispitanika pokazalo je povećanje vratne lordoze nakon artroplastike pomoću diska Discocerv¹⁰⁸.

Umjetni vratni disk Synergy (Synergy Disc Replacement, INC) sastoji se od dviju titanskih pločica i polietilenske jezgre¹⁰⁹. Istraživanje provedeno na 43 ispitanika pokazalo je da je vrijednost poslijeoperacijske lordoze operiranog vertebrodinamičkog segmenta nakon artroplastike pomoću diska Synergy bila slična vrijednosti poslijeoperacijske lordoze operiranog vertebrodinamičkog segmenta nakon prednje vratne diskektomije s fuzijom¹¹⁰.

1.4.4. Umjetni vratni intervertebralni disk Discover

Umjetni vratni disk Discover (DePuy Spine, Inc, Raynham, MA, SAD) je neograničeni metalno-polimerni disk koji se sastoji od dviju titanskih pločica i polusferne jezgre, građene od polietilena ultravisoke molekularne mase, koja je fiksirana u kaudalnom smjeru¹¹¹. Po šest šiljaka, veličine 1 mm, koji se nalaze na pločicama, podržava stabilnost samog diska. Kontaktne površine pločica premazane su hidroksiapatitom i poroznim titanskim premazom koji potiču urastanje kosti i fiksaciju za trupove susjednih kralježaka^{111–112}. Aksijalna rotacija i fleksijsko-ekstenzijski pokreti ograničeni su kontaktnim površinama, mišićima i zglobovima vratne kralježnice, a lateralna pokretljivost moguća je u iznosu do 21 stupnja¹¹³. Discover je dostupan u 5 veličina i 5 visina samog diska (5 mm – 9 mm), a dizajniran je pod kutom lordoze od 7 stupnjeva^{86,113}.

Dopuštenje za uporabu u zemljama Europske unije odobreno je 2007. godine, a u zadnjih desetak godina umjetni vratni disk Discover koristi se i u Klinici za neurokirurgiju Kliničkog bolničkog centra Zagreb (Slika 1).



Slika 1. Fotografija umjetnog vratnog diska Discover¹¹⁴

Istraživanja su pokazala dobre rezultate kliničke uporabe umjetnog diska Discover, ali je samo nekolicina istraživala njegov utjecaj na biomehaniku vratne kralježnice^{72,86,111–113,115–120}. Pretraživanjem literature nije pronađeno istraživanje u kojem je opseg pokreta vratne kralježnice skupine ispitanika

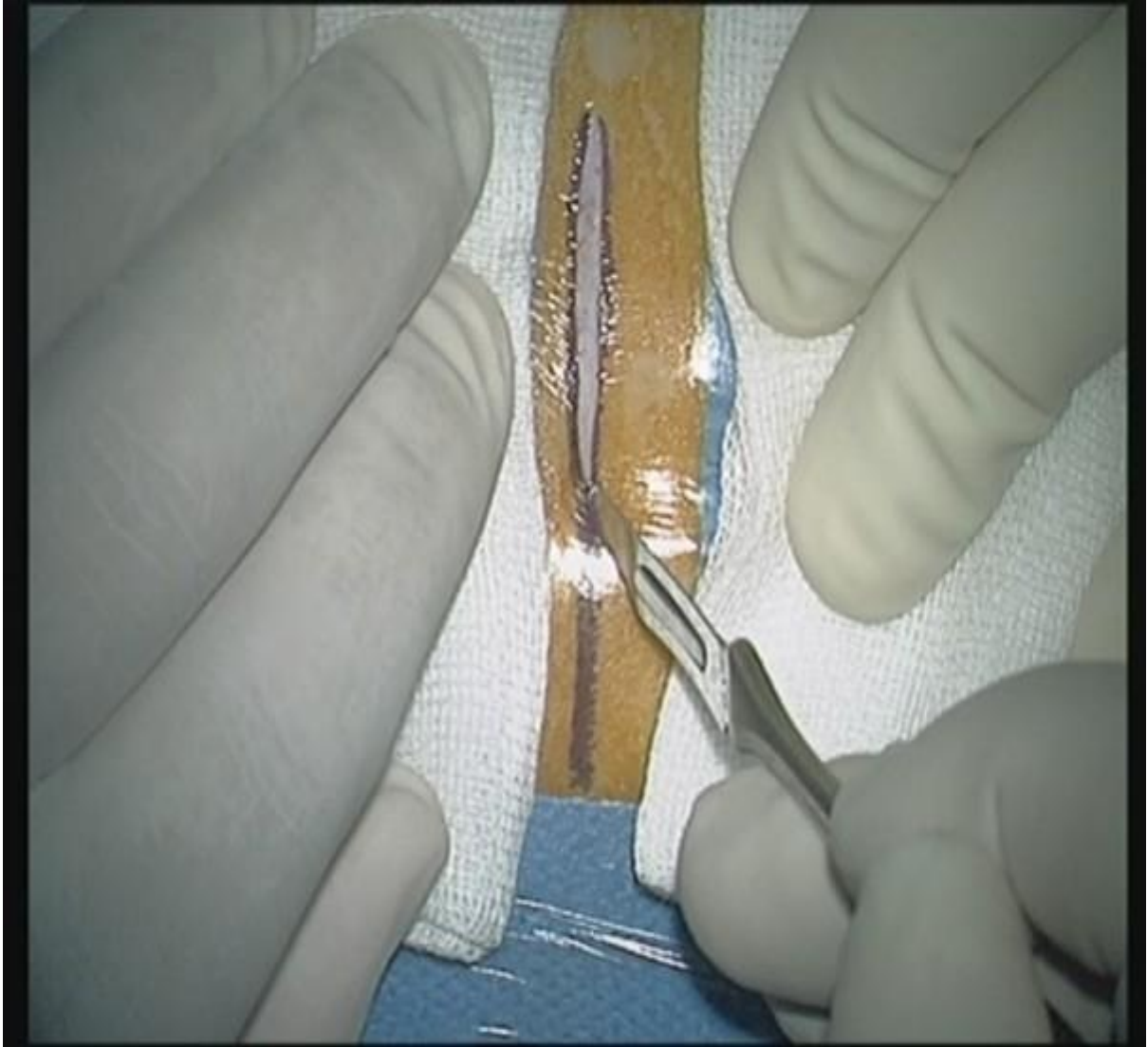
kojima je ugrađen umjetni vratni intervertebralni disk uspoređivan s opsegom pokreta vratne kralježnice skupine zdravih ispitanika.

1.4.5. Postupak ugradnje umjetnog vratnog intervertebralnog diska

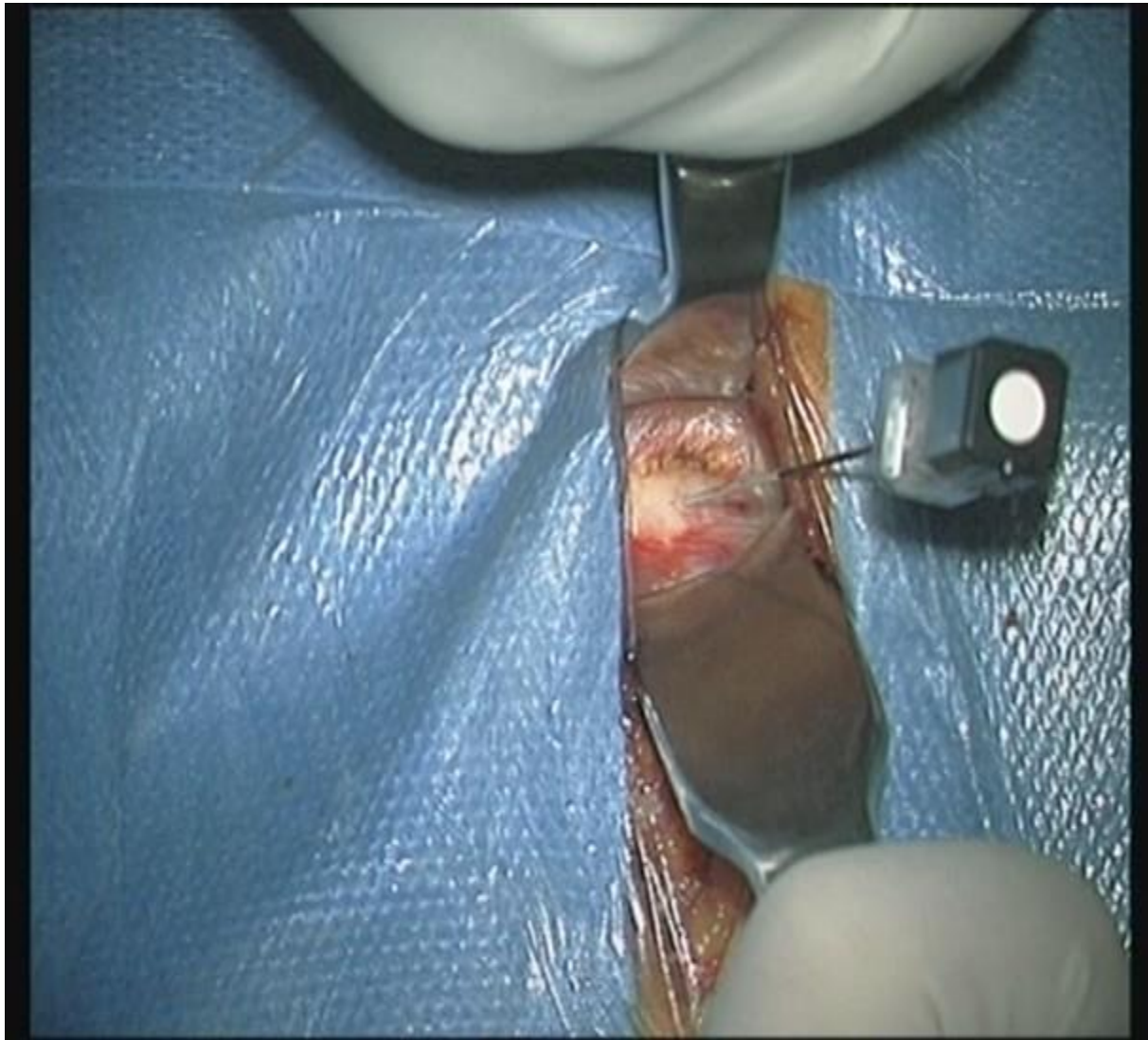
Bolesnik se uvede u opću endotrahealnu anesteziju te se postavi u supinacijski položaj. Na razini lopatica se ispod bolesnikovih leđa postavi jastuk, a ispod vrata postavi se smotana plahta, s ciljem ekstenzije glave u medijalnoj liniji. Glava i ramena ljepljivom trakom fiksiraju se za operacijski stol. Sve točke pritiska pažljivo se podlože. Operacijsko polje opere se odgovarajućim sredstvom. Bolesnik i operacijsko polje zatim se prekriju sterilnim plahtama i jodiranom folijom. Na koži vrata se, na željenoj razini, označi mjesto reza, a potom se koža incidira između središnje linije vrata s medijalne strane i *musculus sternocleidomastoideus* s lateralne strane (Slike 2 i 3). Pristupi se na platizmu, koja se presiječe. Postave se ekarteri te se prepariranjem između dušnika i jednjaka medijalno, te *musculus sternocleidomastoideus* i *arteria carotis communis* lateralno, pristupi na ventralni dio vratnih kralježaka. Na željenoj se operacijskoj razini u kralježnični disk postavi igla, koja služi kao orijentir prilikom radiološkog utvrđivanja točne razine vratne kralježnice (Slike 4 i 5). Pomoću RTG uređaja naprave se antero-posteriorne i lateralne snimke vratne kralježnice, a igla se potom ukloni. Na operacijskoj razini se *musculus longus colli* obostrano djelomično prereže i koagulira. Disk se prereže i većim dijelom ukloni hvatačem (Slike 6 i 7). Postave se retraktori radi lakše vizualizacije operacijskog polja (Slika 8). U trupove kralježaka, koji su susjedni željenom vratnom disku, postave se šiljci, na koje se potom postavi uređaj za distrakciju (Slika 9). Ostatak diska, zajedno sa stražnjim uzdužnim ligamentom i osteofitima, ukoliko postoje, ukloni se uz vizualizaciju pod operacijskim mikroskopom, čime se postigne dekompresija živčanih struktura (Slika 10). Visokookretajnom brusilicom intervertebralni prostor pripremi se za ugradnju umjetnog vratnog intervertebralnog diska (Slika 11). Pomoću probe, pod kontrolom RTG uređaja, odredi se visina i veličina umjetnog vratnog diska (Slike 12 i 13). Slijedi ugradnja umjetnog vratnog diska pod kontrolom RTG uređaja (Slike 14 i 15). Nakon ugradnje umjetnog diska svi se ekarteri i šiljci uklone (Slika 16). Slijedi egzaktna hemostaza i šivanje rane po anatomskim slojevima. Koža se zašije intrakutanom potopljenim šavom (Slika 17). Po završetku operacijskog zahvata bolesnik se prisvješćuje u operacijskoj dvorani te premješta na odjel, uz odgovarajuću analgeziju.



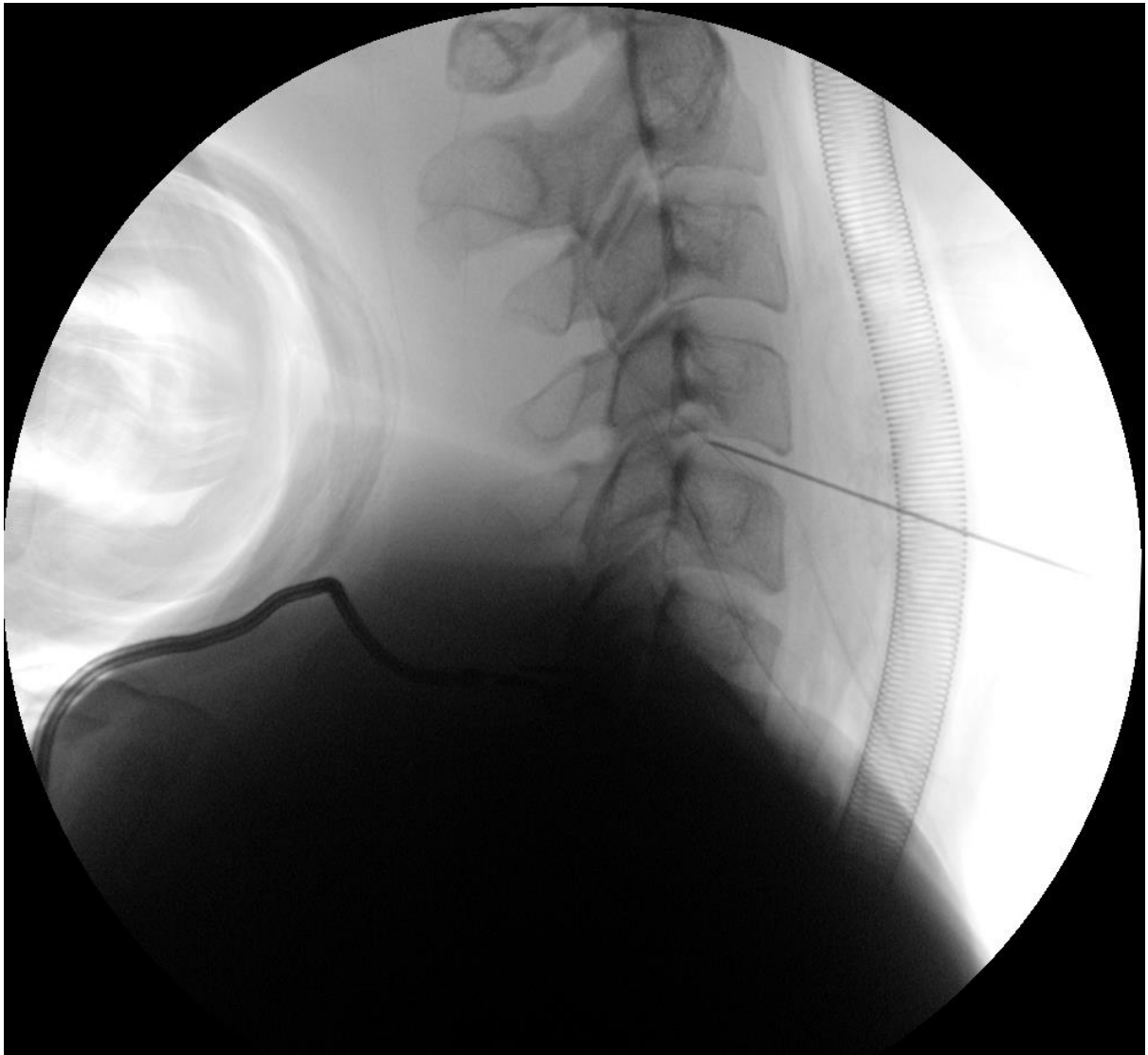
Slika 2. Fotografija obilježenog mjesta operacijskog reza



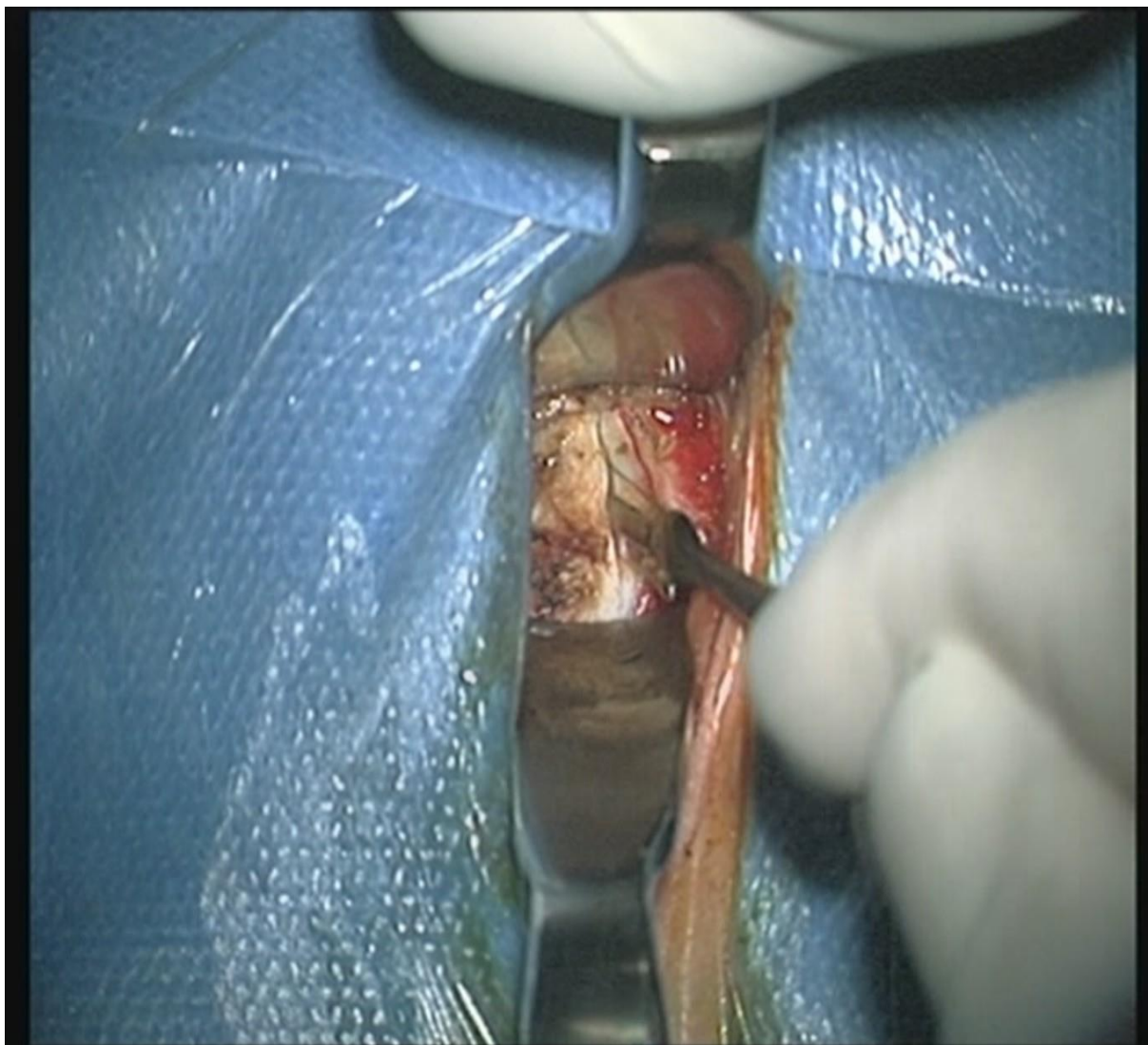
Slika 3. Fotografija zarezivanja kože



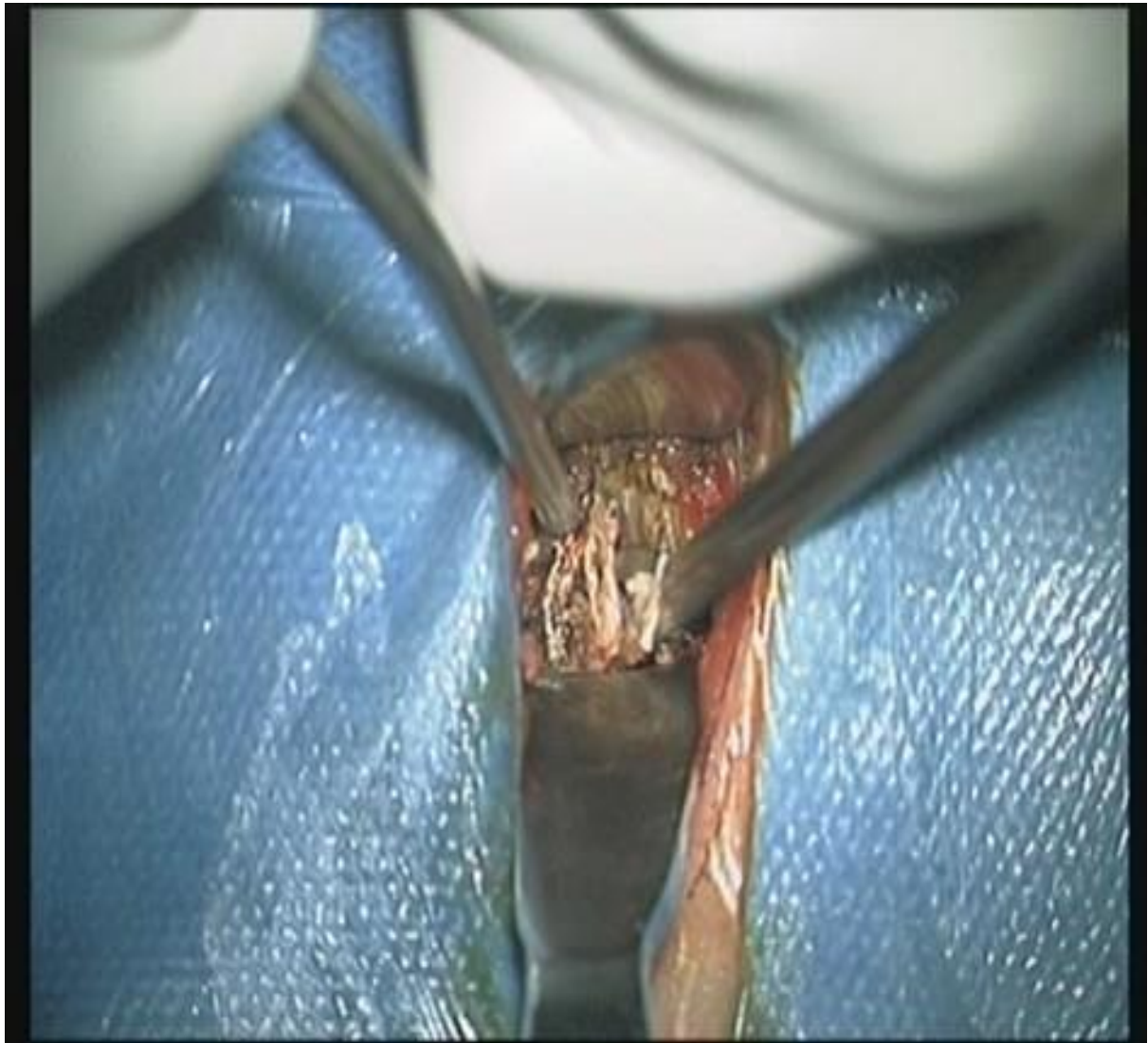Slika 4. Fotografija igle postavljene u kralježnični disk



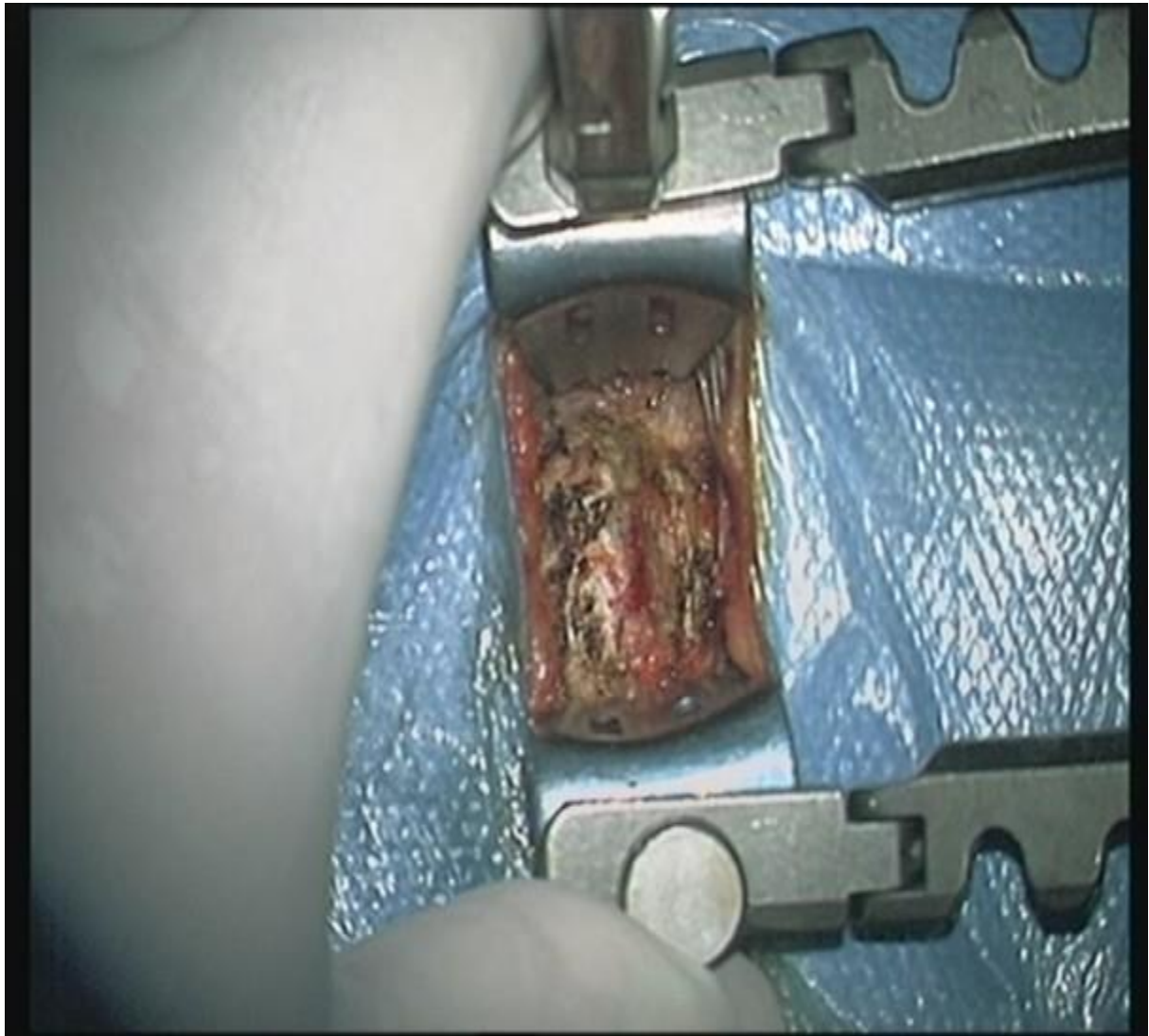
Slika 5. RTG prikaz igle postavljene u kralježnični disk



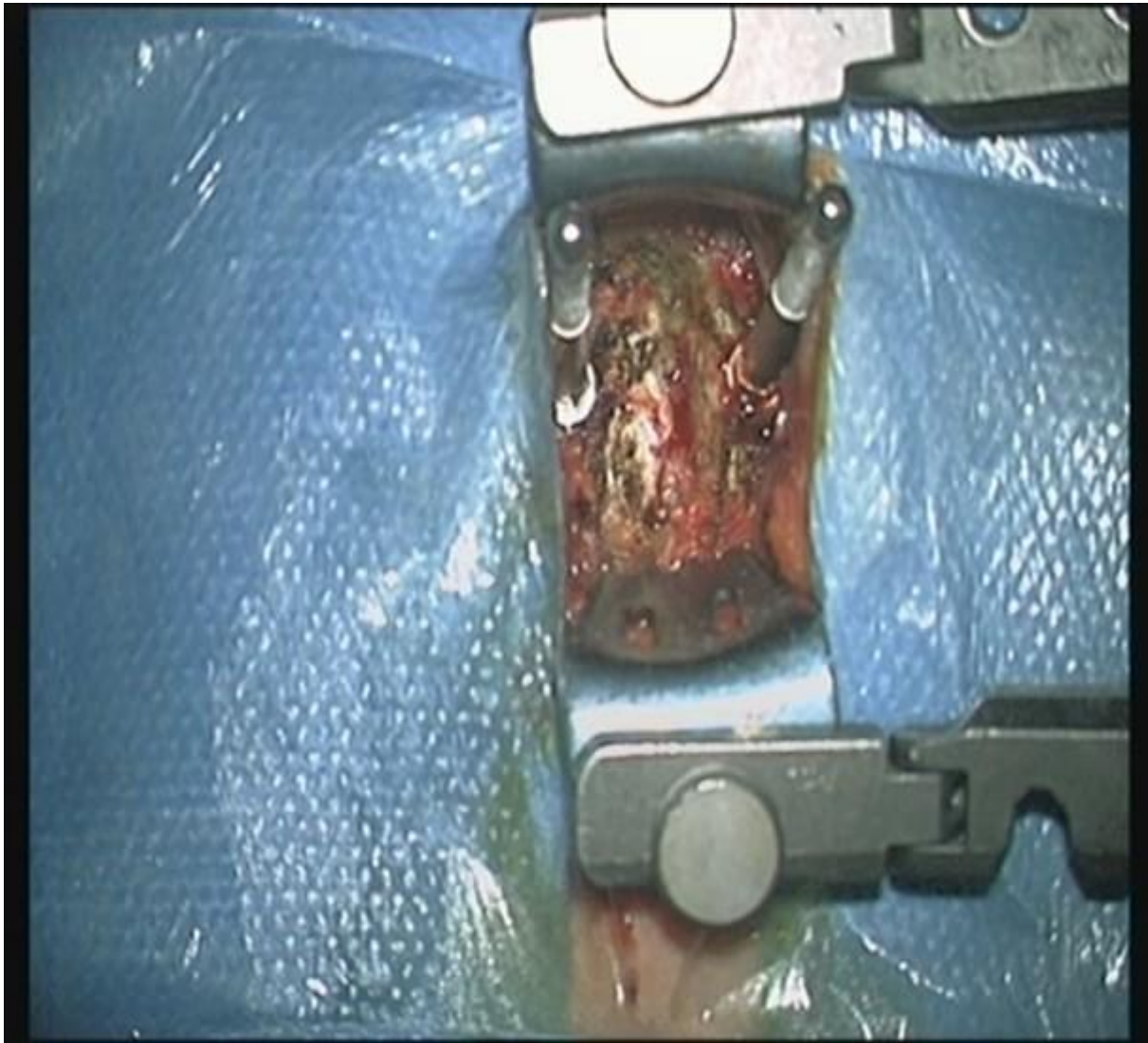Slika 6. Fotografija zarezivanja kralježničnog diska, pomoću skalpela



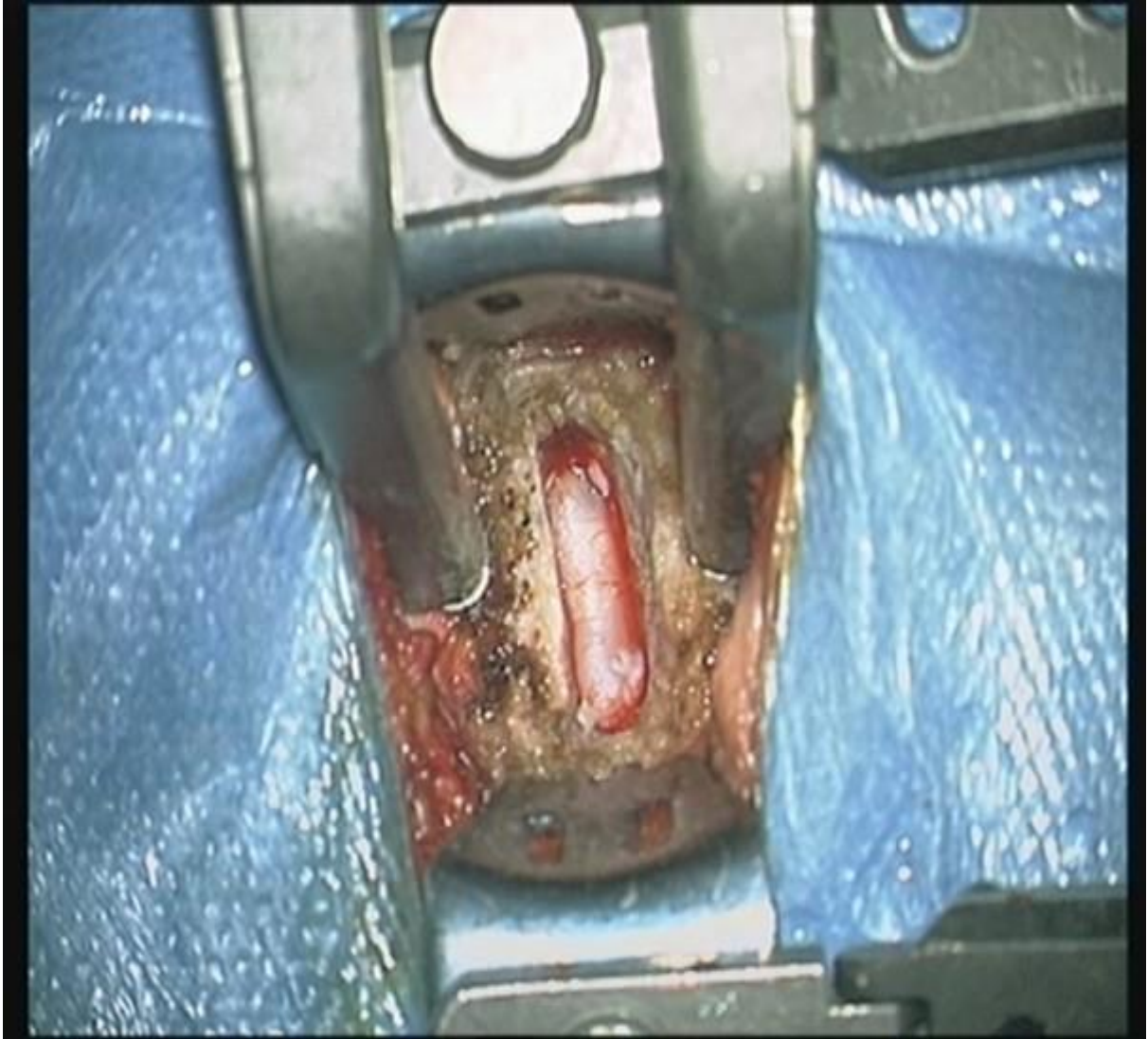
Slika 7. Fotografija uklanjanja kralježničnog diska, pomoću hvatača



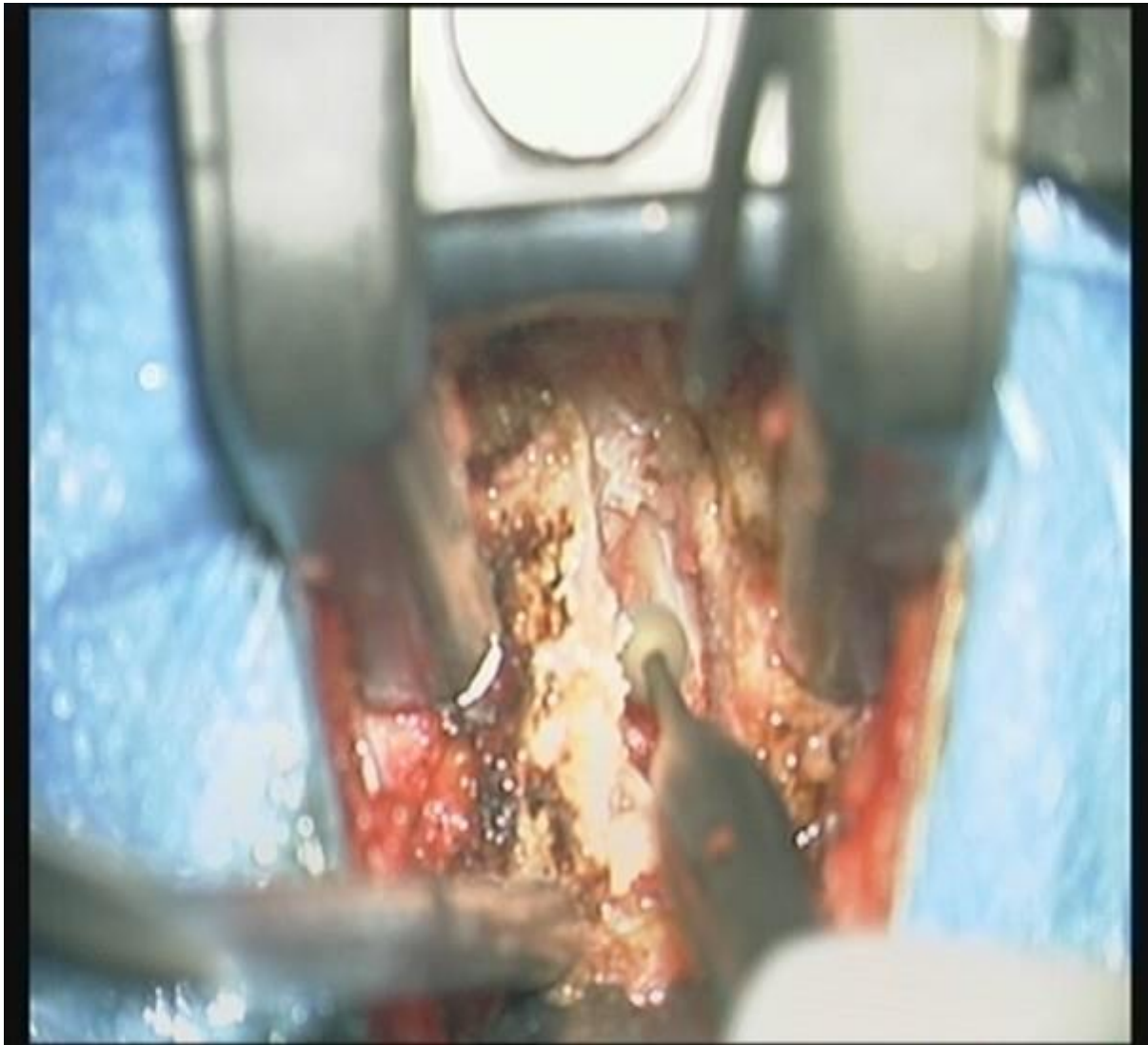Slika 8. Fotografija intervertebralnog prostora nakon uklanjanja kralježničnog diska



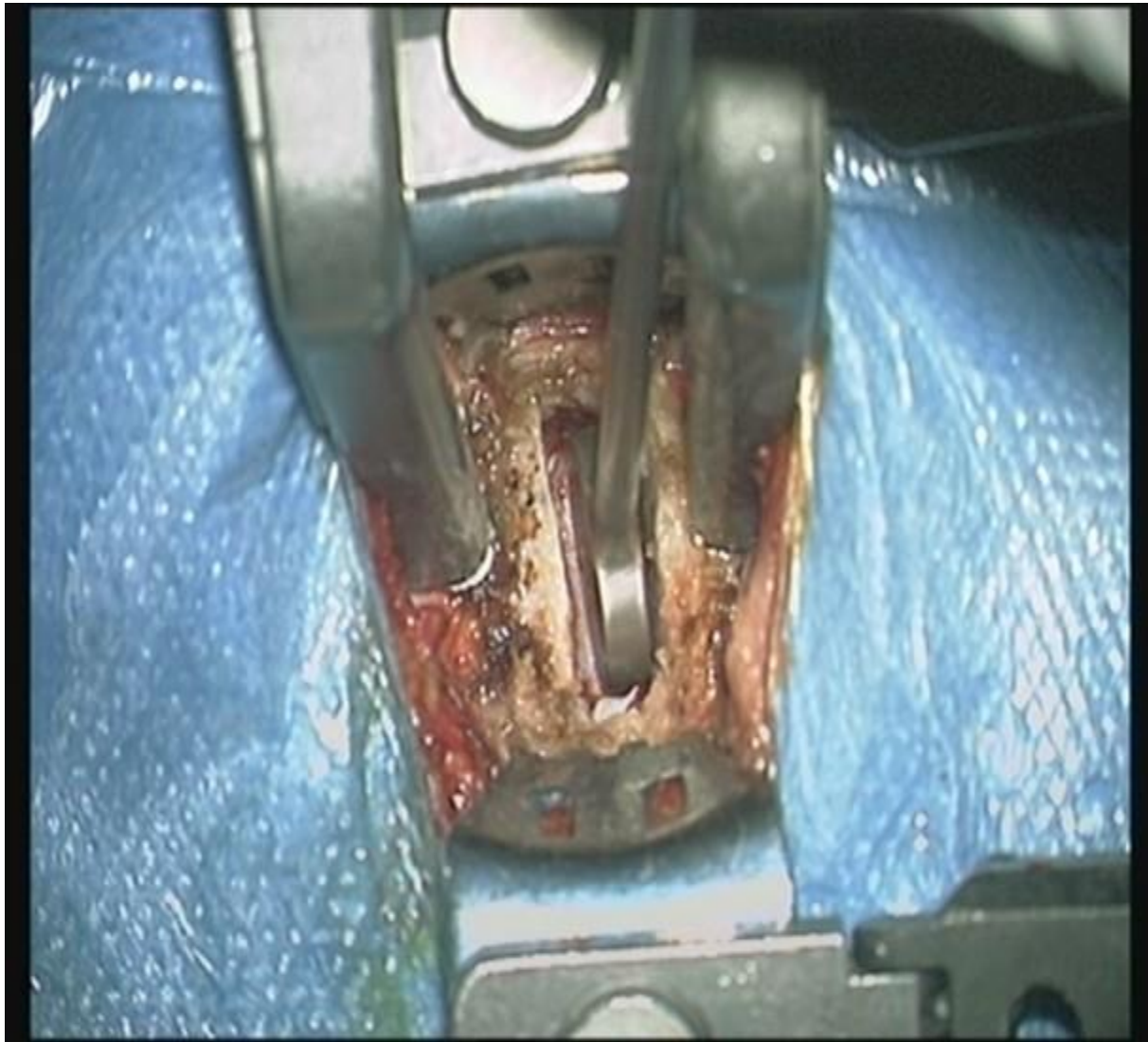
Slika 9. Fotografija šiljaka postavljenih u trupove kralježaka



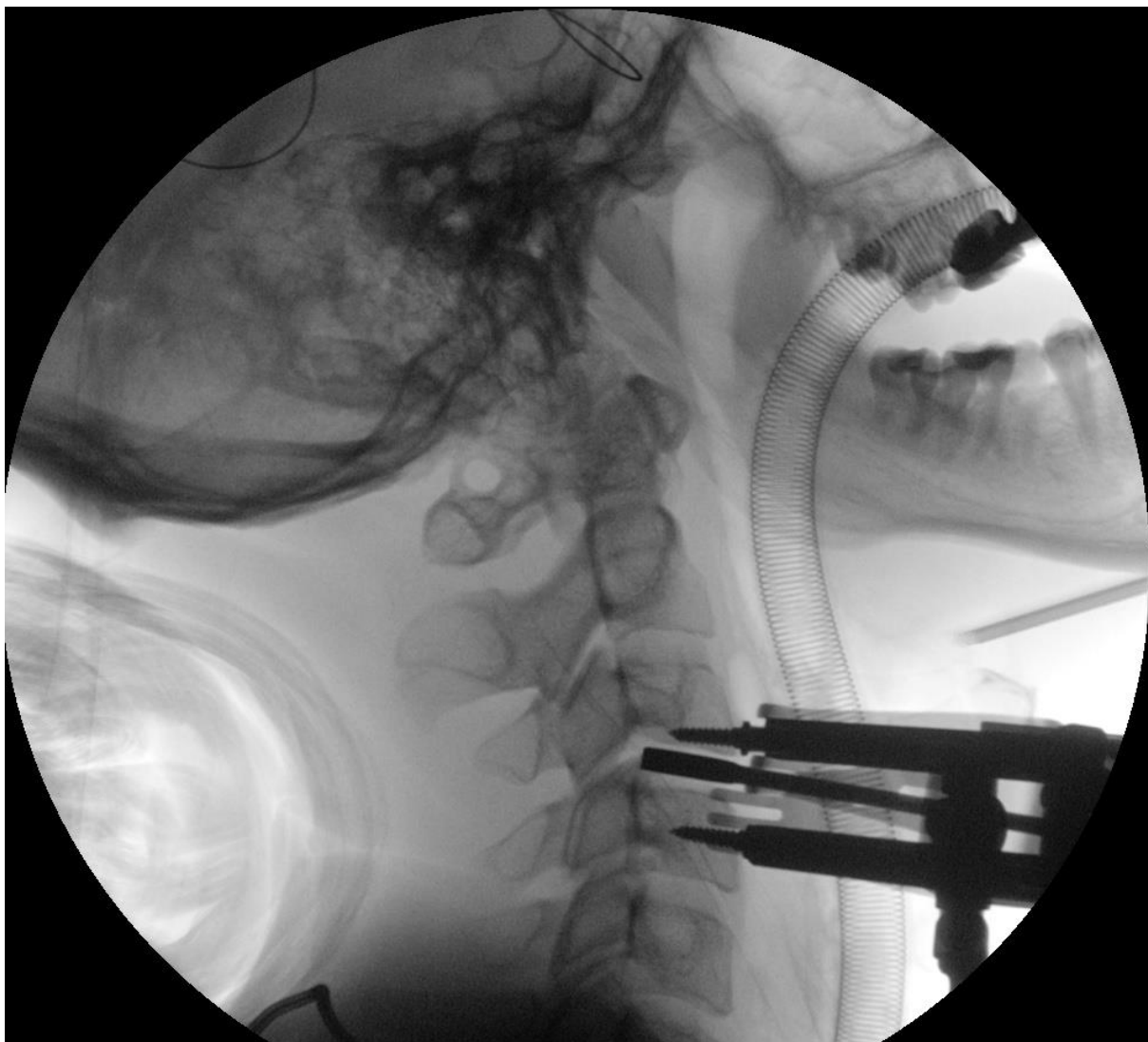Slika 10. Fotografija intervertebralnog prostora nakon uklanjanja kralježničnog diska



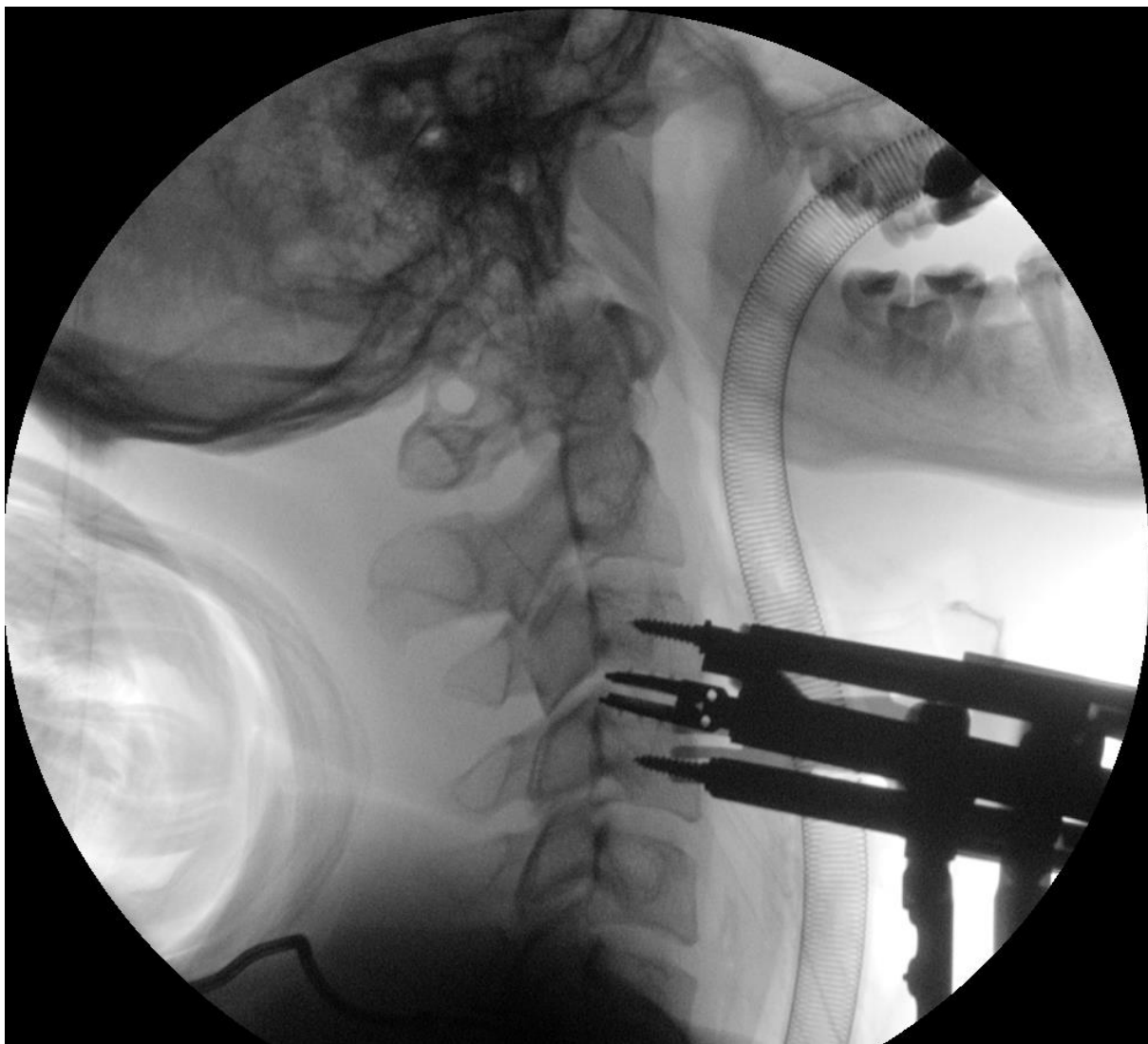
Slika 11. Fotografija pripremanja intervertebralnog prostora za postavljanje umjetnog diska, pomoću visokoobrtajne brusilice



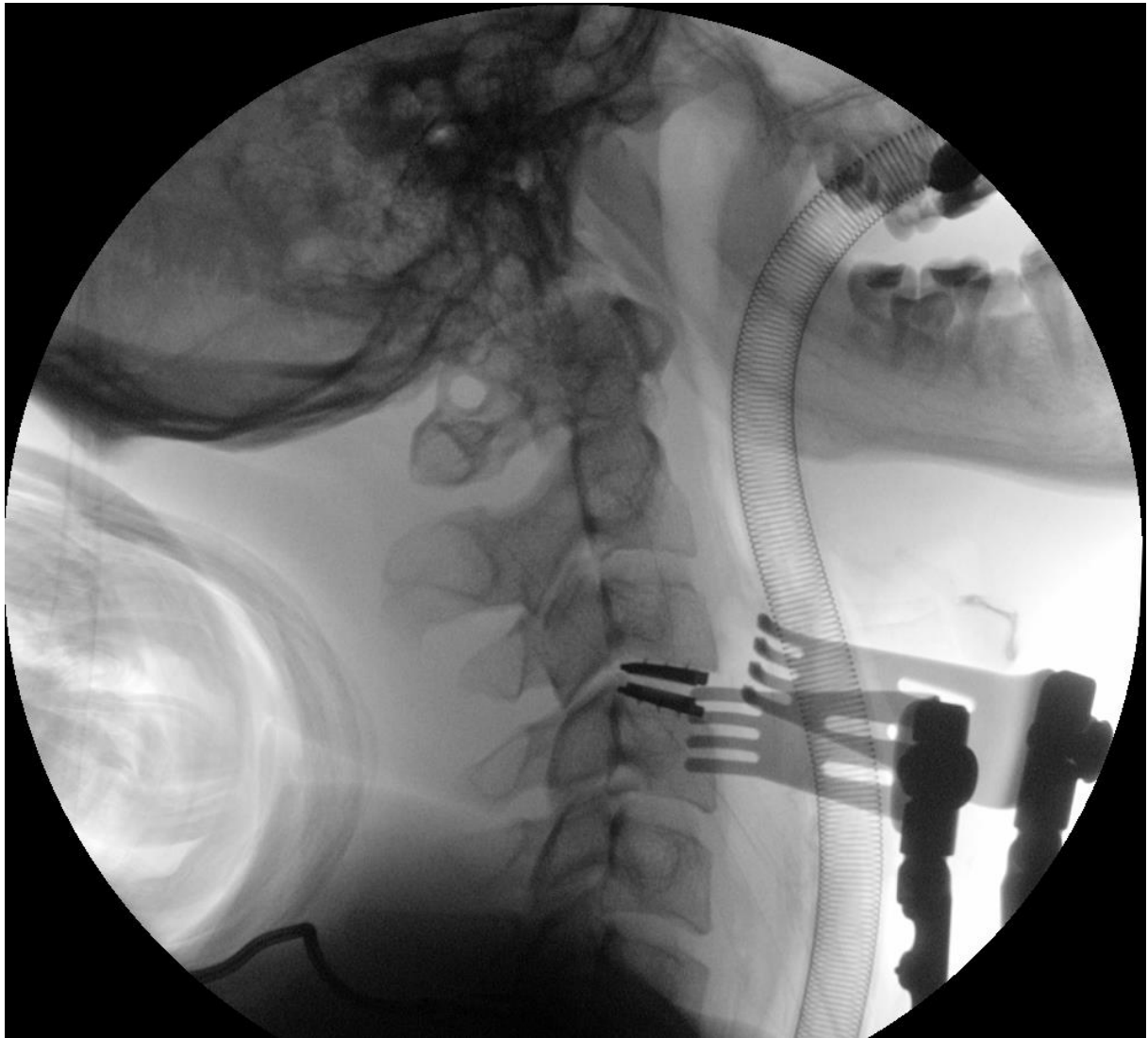
Slika 12. Fotografija ispitivanja intervertebralnog prostora pomoću probe, sa svrhom određivanja veličine i visine umjetnog diska koji će se ugraditi



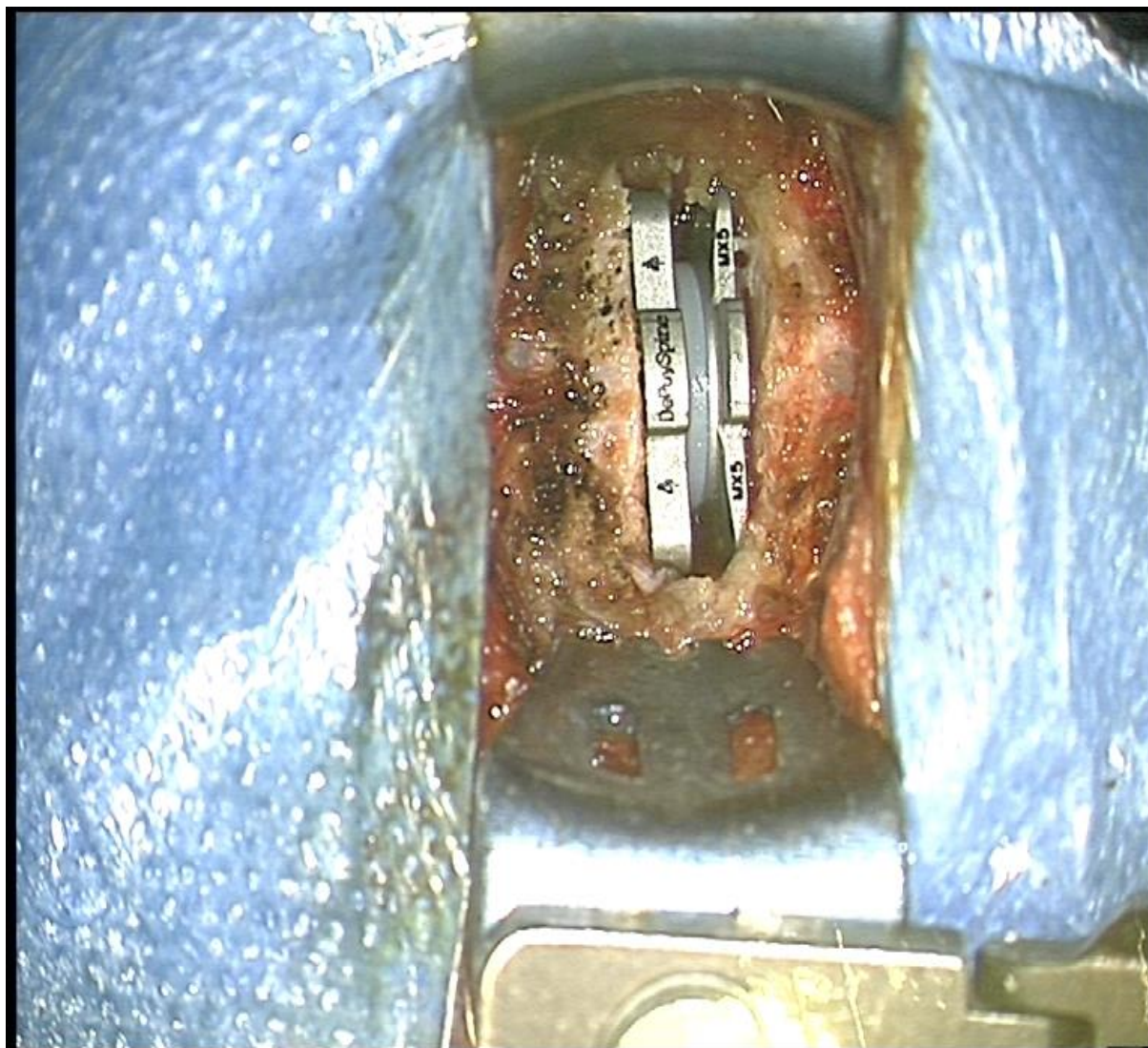
Slika 13. RTG prikaz ispitivanja intervertebralnog prostora pomoću probe, sa svrhom određivanja veličine i visine umjetnog diska koji će se ugraditi



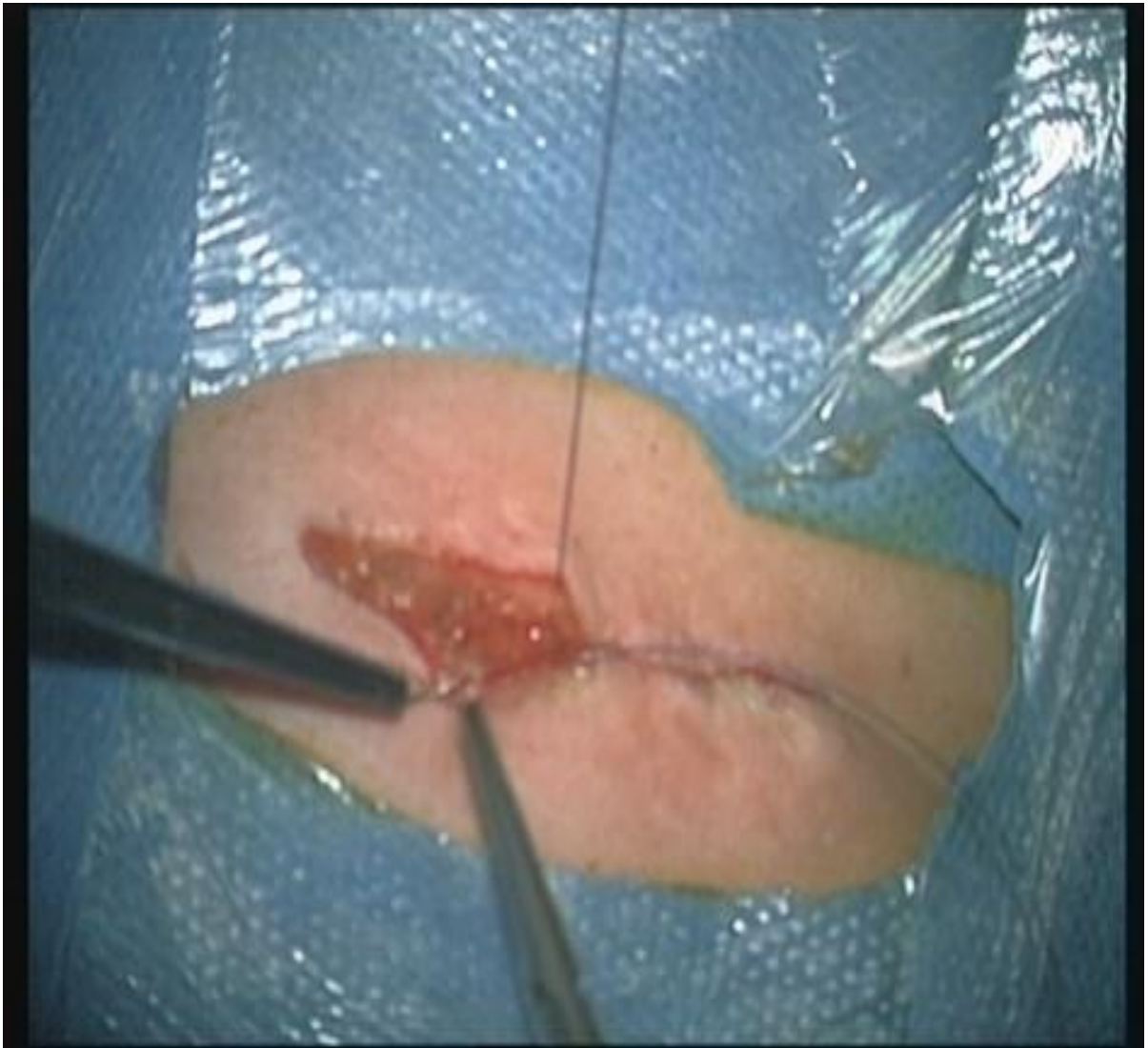Slika 14. RTG prikaz ugradnje umjetnog vratnog diska u intervertebralni prostor



Slika 15. RTG prikaz umjetnog diska ugrađenog u intervertebralni prostor



Slika 16. Fotografija umjetnog vratnog diska Discover ugrađenog u intervertebralni prostor



Slika 17. Fotografija zatvaranja operacijske rane

2. HIPOTEZA

Ugradnja umjetnog vratnog kralježničnog diska (artroplastika) povećava opseg pokreta vratne kralježnice kod operiranih bolesnika uspoređujući radiološki izmjeren poslijeoperacijski opseg pokreta vratne kralježnice s opsegom pokreta vratne kralježnice prije operacije.

3. CILJEVI ISTRAŽIVANJA

3.1. OPĆI CILJ

Odrediti utjecaj ugradnje umjetnog vratnog intervertebralnog diska na opseg pokreta vratne kralježnice kod operiranih bolesnika uspoređujući radiološki izmjeren poslijeoperacijski opseg pokreta vratne kralježnice s prijeoperacijskim opsegom pokreta vratne kralježnice.

3.2. SPECIFIČNI CILJEVI

1. Izmjeriti opseg pokreta vratne kralježnice i opseg pokreta operiranog vertebrodinamičkog segmenta prije i poslije operacije kod skupine bolesnika kojima je učinjena ugradnja umjetnog vratnog intervertebralnog diska.
2. Izmjeriti opseg pokreta vratne kralježnice kod kontrolne skupine.
3. Ispitati razlike u opsegu pokreta vratne kralježnice i opsegu pokreta operiranog vertebrodinamičkog segmenta prije i poslije operacije kod skupine bolesnika kojima je učinjena ugradnja umjetnog vratnog intervertebralnog diska.
4. Usporediti prijeoperacijski i poslijeoperacijski opseg pokreta vratne kralježnice operirane skupine s opsegom pokreta vratne kralježnice kontrolne skupine.

4. MATERIJAL, ISPITANICI, METODOLOGIJA I PLAN ISTRAŽIVANJA

4.1. ISPITANICI I PLAN ISTRAŽIVANJA

U istraživanju su obrađeni medicinska dokumentacija i nalazi radiograma vratne kralježnice 25 pacijenata koji su bolovali od jednorazinske hernije vratnog diska, a kojima je nakon uklanjanja vratnog diska ugrađen umjetni vratni intervertebralni disk u razdoblju od kolovoza 2011. godine do svibnja 2014. godine u Klinici za neurokirurgiju Kliničkog bolničkog centra Zagreb. Također su obrađeni nalazi radiograma 25 pripadnika kontrolne skupine.

Primijenjeno je longitudinalno praćenje bolesnika.

Ispitanici su bili podijeljeni u dvije skupine.

Prvu, ispitivanu, skupinu ispitanika činili su pacijenti koji su bolovali od jednorazinske hernije vratnog diska, a kojima je nakon uklanjanja vratnog diska ugrađen umjetni vratni intervertebralni disk. Otkriveno je da su im napravljeni prijeoperacijski i poslijeoperacijski statički i dinamički radiogrami vratne kralježnice.

Drugu, kontrolnu, skupinu činili su zdravi dobrovoljci kojima su napravljeni dinamički radiogrami vratne kralježnice. Ukupna ekspozicijska doza zračenja iznosila je manje od 0,1 mSv (doza izračunata nakon konzultacija s Institutom „Ruđer Bošković”).

Svim ispitanicima određeni su dob i spol, a pripadnicima prve skupine određeni su i simptomi, dijagnoza, vrsta operacije, operacijska razina, vrijeme trajanja operacije i komplikacije. Pripadnicima prve skupine na svim prijeoperacijskim i poslijeoperacijskim radiogramima izmjeren je opseg pokreta vratne kralježnice i opseg pokreta vertebrodinamičkog segmenta na kojem je učinjena ugradnja umjetnog vratnog intervertebralnog diska. Pripadnicima kontrolne skupine na radiogramima je izmjeren opseg pokreta vratne kralježnice.

Prijeoperacijski opseg pokreta vratne kralježnice pripadnika ispitivane skupine uspoređen je s poslijeoperacijskim opsegom pokreta iste skupine (određenim na snimkama nastalim 3, 6, 12 i 24 mjeseca nakon operacije). Prijeoperacijski opseg pokreta vertebrodinamičkog segmenta pripadnika ispitivane skupine, na kojem je učinjena artroplastika, uspoređen je s poslijeoperacijskim opsegom pokreta vertebrodinamičkog segmenta iste skupine (određenim na snimkama nastalim 3, 6, 12 i 24 mjeseca nakon operacije).

Prijeoperacijski i poslijeoperacijski opseg pokreta vratne kralježnice pripadnika ispitivane skupine (određen na snimkama nastalim 24 mjeseca nakon operacije) uspoređen je s opsegom pokreta vratne kralježnice pripadnika kontrolne skupine.

Uključujući kriteriji za prvu, ispitivanu, skupinu bili su dob ispitanika između 18 i 65 godina, jednorazinska hernija vratnog diska koja je uzrokovala radikulopatiju u razinama između C2 kralješka i C7 kralješka, koja je utvrđena nakon provedene MR obrade vratne kralježnice te nakon učinjenih statičkih i dinamičkih radiografskih snimki vratne kralježnice, a zbog koje je kasnije učinjena vratna artroplastika. Uvjet je također bio da konzervativna terapija (analgetska terapija, razni oblici masaža te fizikalna terapija) nije imala učinka nakon barem 3 mjeseca provođenja prije operacije.

Isključujući kriteriji za prvu skupinu bili su dob ispitanika ispod 18 i iznad 65 godina, mijelopatija, prethodna operacija vratne kralježnice na istoj razini, značajne anatomske deformacije kralježnice, znakovi instabiliteta vratne kralježnice veći od 3 mm te znakovi angulacije veći od 11 stupnjeva dokazani pomoću radiograma, aktivna zloćudna bolest, aktivna infekcija, osteoporoza i reumatoidni artritis.

Uključujući kriterij za kontrolnu skupinu, koju su činili zdravi dobrovoljci, bila je dob ispitanika između 18 i 65 godina.

Isključujući kriteriji za kontrolnu skupinu bili su dob ispitanika ispod 18 i iznad 65 godina, degenerativna bolest kralježnice, aktivna zloćudna bolest, aktivna infekcija, osteoporoza, reumatoidni artritis, postojanje znakova instabiliteta kralježnice, deformacije kralježnice, prethodna trauma kralježnice i prethodna operacija kralježnice.

Kontrolna skupina, u odnosu na ispitivanu skupinu, bila je usklađena prema dobi i spolu.

Svi ispitanici morali su potpisati informirani pristanak za ulazak u ispitivanje.

Suglasnost za provođenje istraživanja, od Etičkog povjerenstva Kliničkog bolničkog centra Zagreb, izdana je 7. lipnja 2016. (Klasa: 8.1-16/ 93-2, Broj: 02/21AG), a suglasnost je također dobivena i od Etičkog povjerenstva Medicinskog fakulteta Sveučilišta u Zagrebu.

4.2. RADIOLOŠKE METODE

MR vratne kralježnice učinjen je prijeoperacijski svim pripadnicima ispitivane skupine u svrhu postavljanja dijagnoze (Slike 18 i 19).

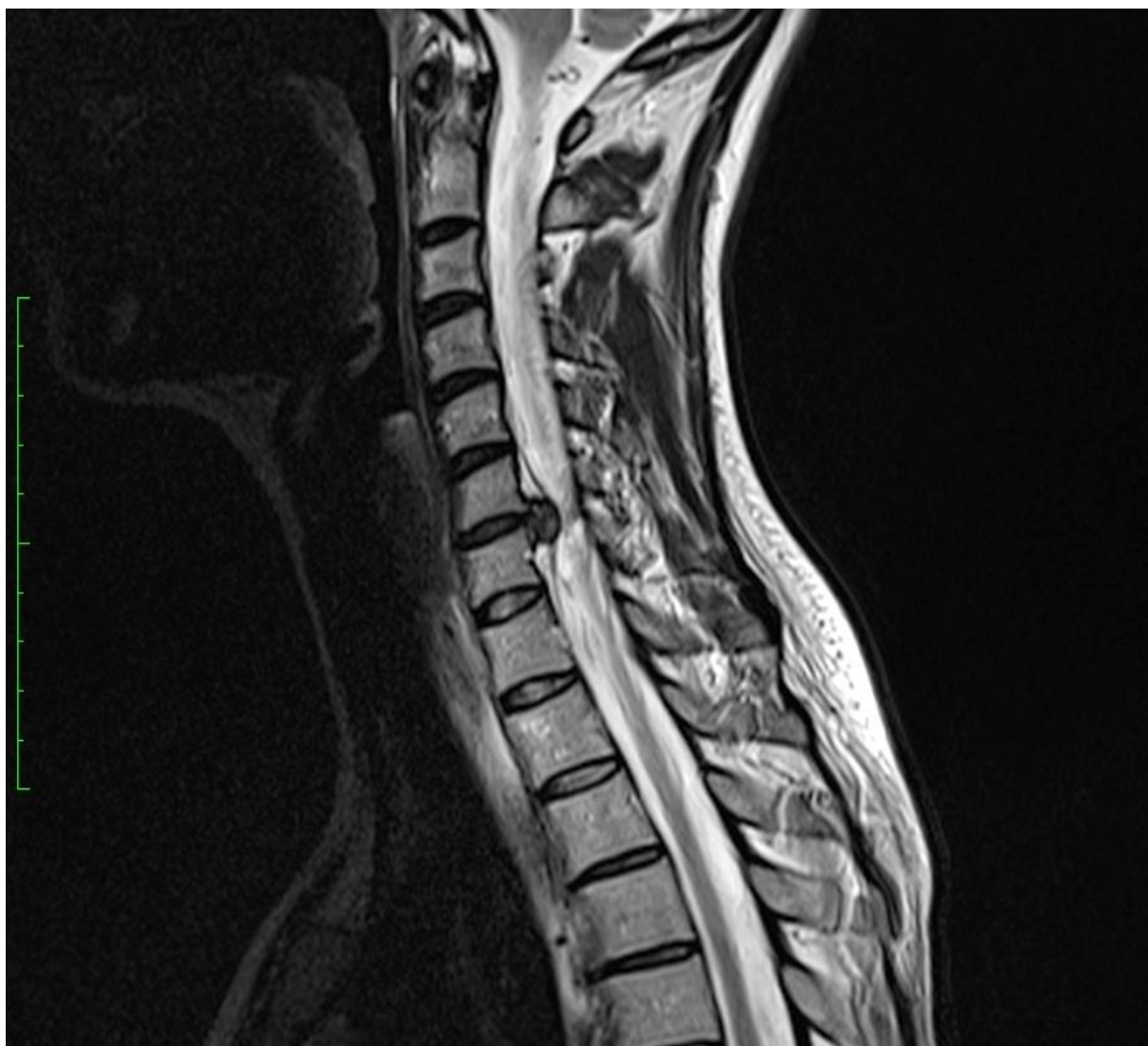
Statičke i dinamičke radiografske snimke vratne kralježnice pripadnika prve skupine bile su učinjene prijeoperacijski te 3, 6, 12 i 24 mjeseca nakon operacije. Prijeoperacijski statički radiogrami u lateralnoj ravnini služili su za određivanje sagitalne ravnoteže i eventualnog postojanja komorbiditeta. Prijeoperacijski dinamički radiogrami služili su za određivanje opsega pokreta vratne kralježnice i opsega pokreta vertebrodinamičkog segmenta. Poslijeoperacijski statički radiogrami u lateralnoj ravnini služili su za određivanje sagitalne ravnoteže i položaja umjetnog diska. Poslijeoperacijski dinamički radiogrami služili su za određivanje opsega pokreta vratne kralježnice, opsega pokreta vertebrodinamičkog segmenta i položaja umjetnog diska.

Dinamičke radiografske snimke vratne kralježnice pripadnika kontrolne skupine služile su za određivanje opsega pokreta vratne kralježnice.

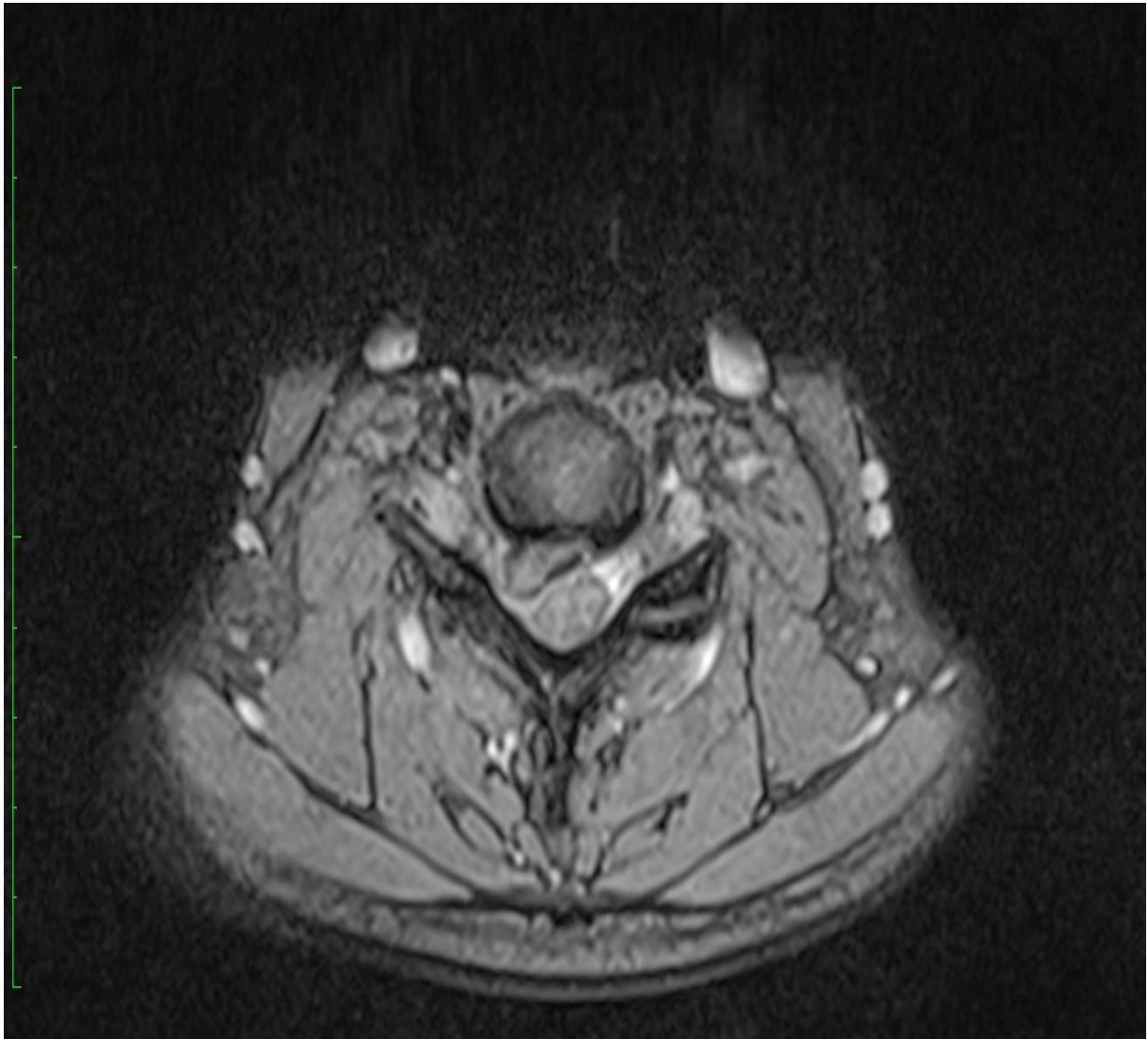Opseg pokreta vratne kralježnice određen je mjerenjem Cobbova kuta vratne kralježnice (čine ga linije povučene uzduž donje plohe trupa C2 kralješka i uzduž donje plohe trupa C7 kralješka) na dinamičkim radiogramima prilikom maksimalne fleksije i maksimalne ekstenzije vratne kralježnice (Slike 20, 21, 22 i 23). Zbrajanjem vrijednosti Cobbova kuta vratne kralježnice u maksimalnoj fleksiji i ekstenziji odredi se opseg pokreta vratne kralježnice. Opseg pokreta vertebrodinamičkog segmenta, na kojem je učinjena artroplastika, određen je mjerenjem Cobbova kuta vertebrodinamičkog segmenta (čine ga linije povučene uzduž gornje plohe trupa kralješka kranijalno od diska te uzduž donje plohe trupa kralješka kaudalno od diska) na dinamičkim radiogramima prilikom maksimalne fleksije i maksimalne ekstenzije vratne kralježnice (Slike 24, 25, 26 i 27). Zbrajanjem vrijednosti Cobbova kuta vertebrodinamičkog segmenta u maksimalnoj fleksiji i ekstenziji odredi se opseg pokreta vertebrodinamičkog segmenta.

Mjerenja su provedena pomoć kompjuterskih programa OsiriX Imaging Software (GNU LGPL, Proprietary) i Impax 6 (AGFA). Oba programa redovito se koriste u Klinici za neurokirurgiju pri pregledavanju radioloških snimki.

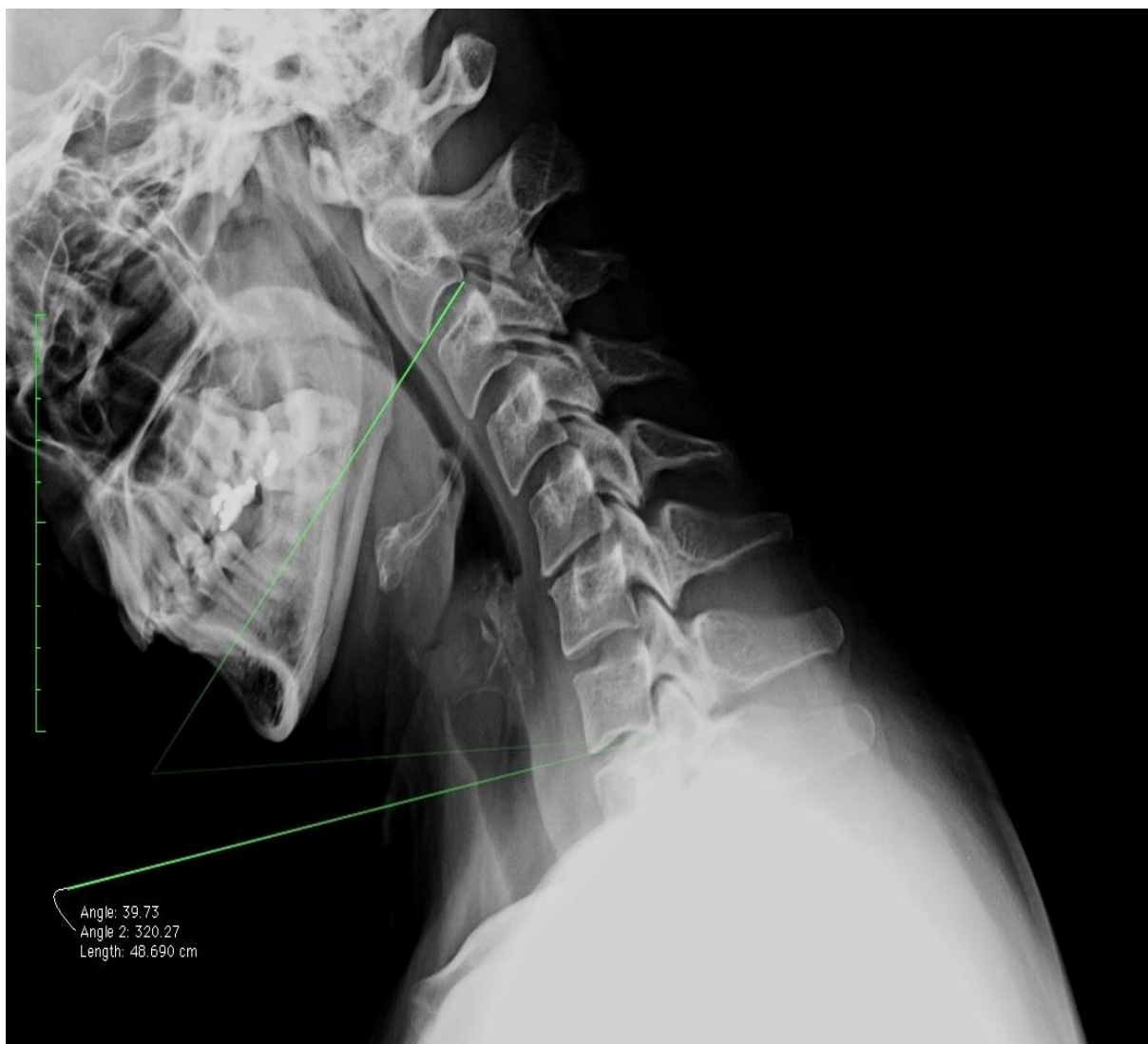
Radiograme su analizirala tri ispitivača – istraživač, neurokirurg i nezavisni radiolog iz druge ustanove – radi usuglašenja točne mjere u slučaju odstupanja.



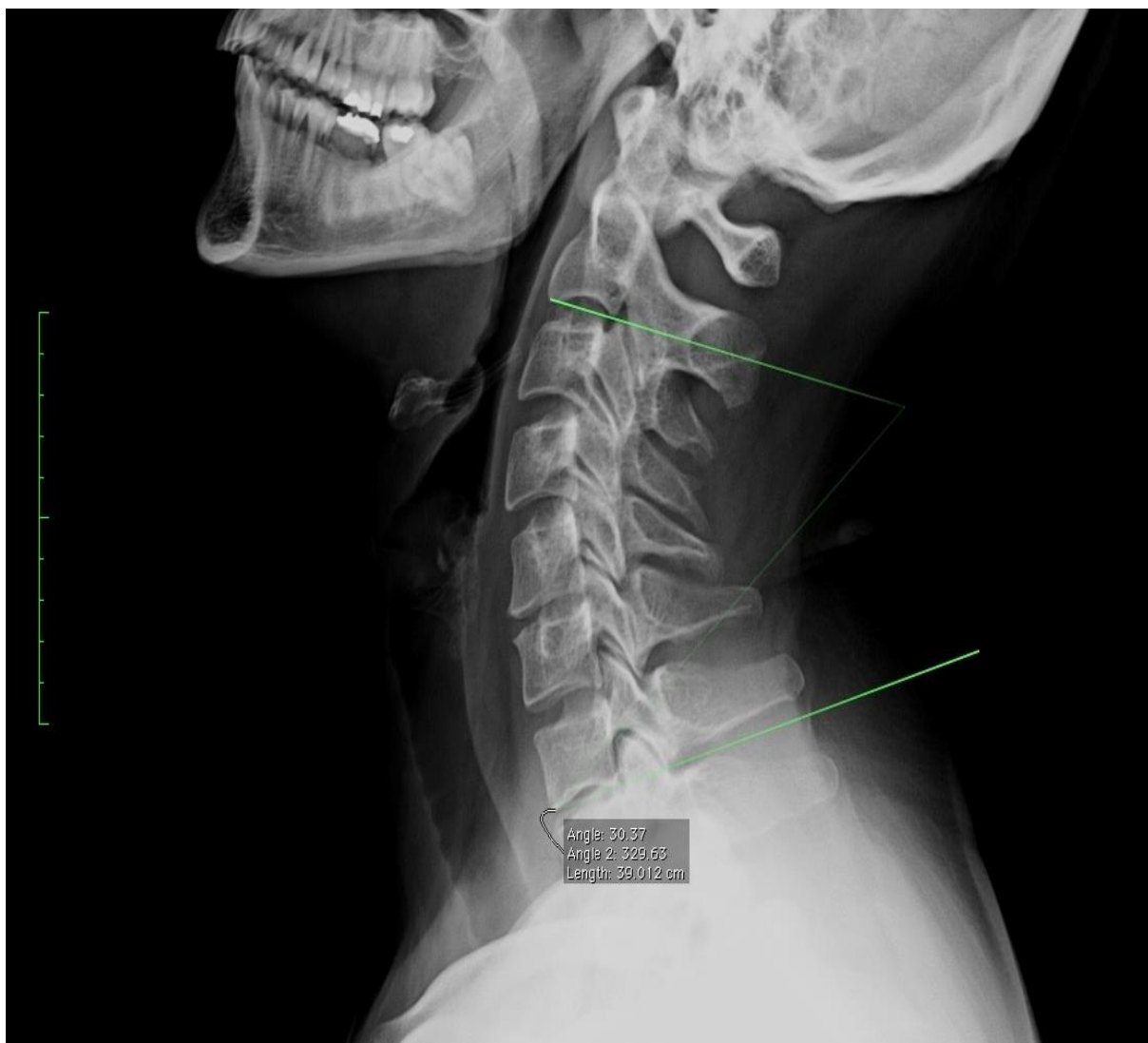
Slika 18. Sagitalni prikaz MR-a vratne kralježnice koji pokazuje herniju vratnog kralježničnog diska u razini C6 – C7



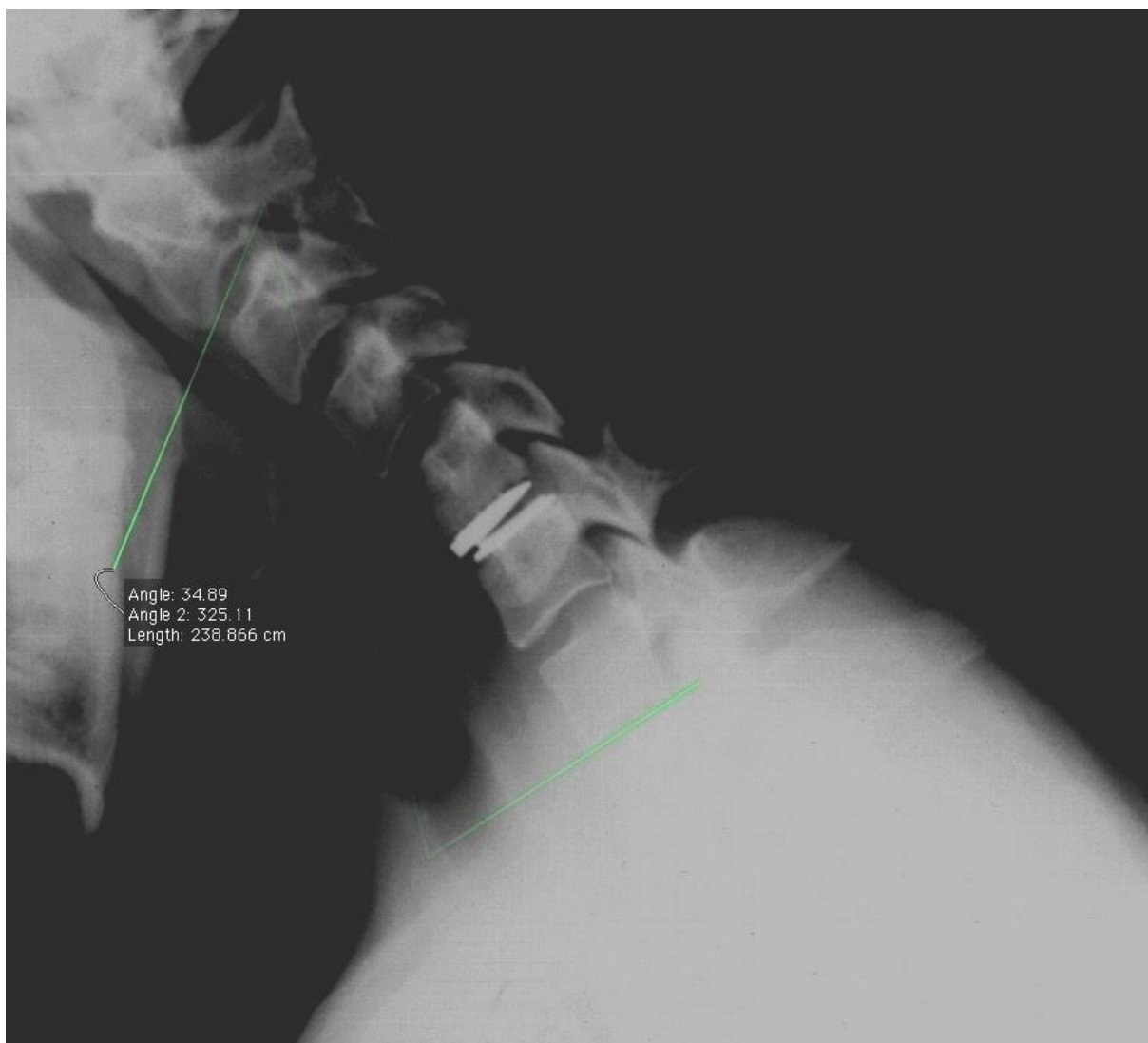
Slika 19. Transverzalni prikaz MR-a vratne kralježnice koji pokazuje herniju vratnog kralježničnog diska



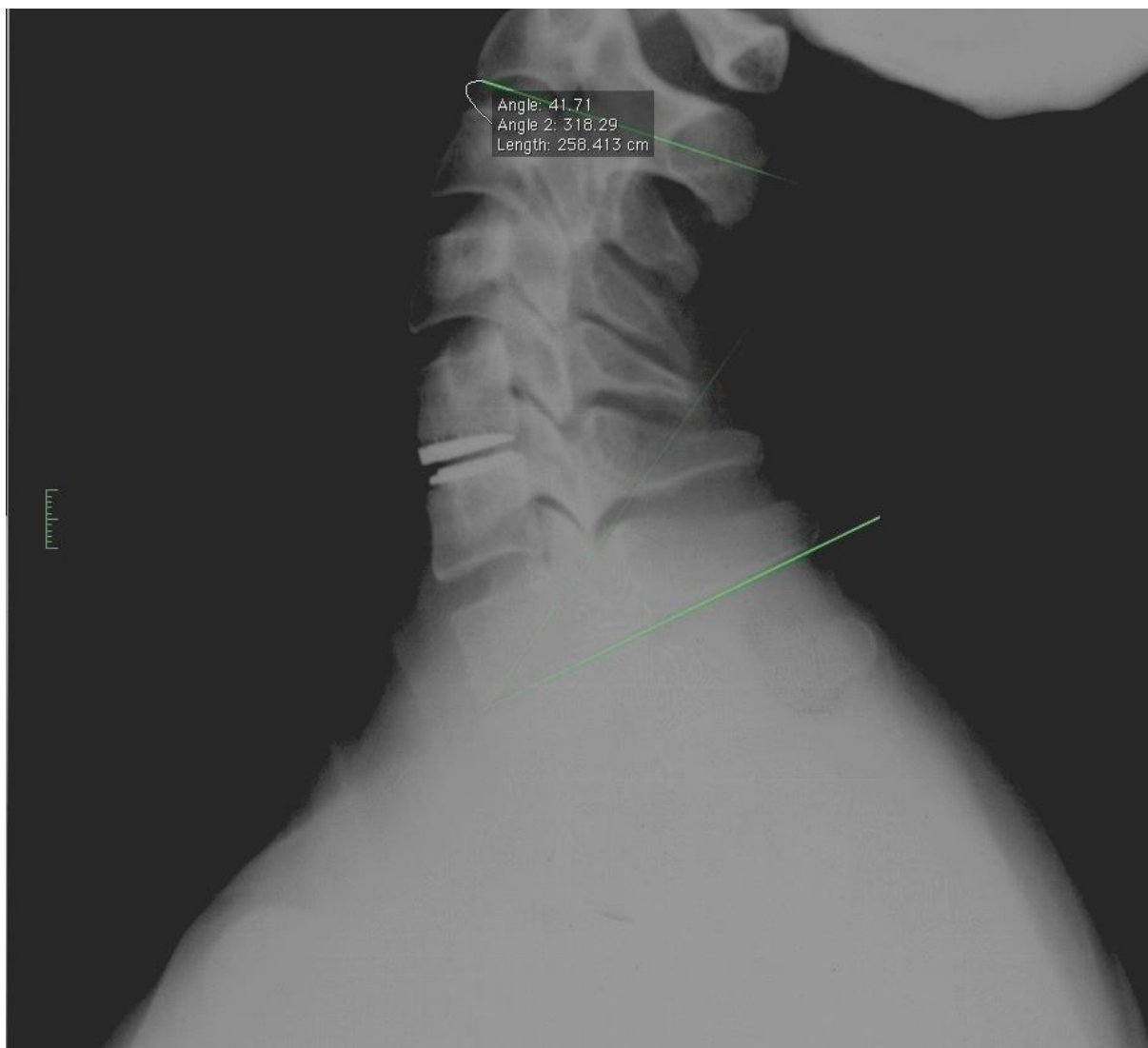
Slika 20. Mjerenje Cobbova kuta vratne kralježnice na prijeoperacijskim radiografskim snimkama prilikom fleksije, pomoću programa OsiriX Imaging Software



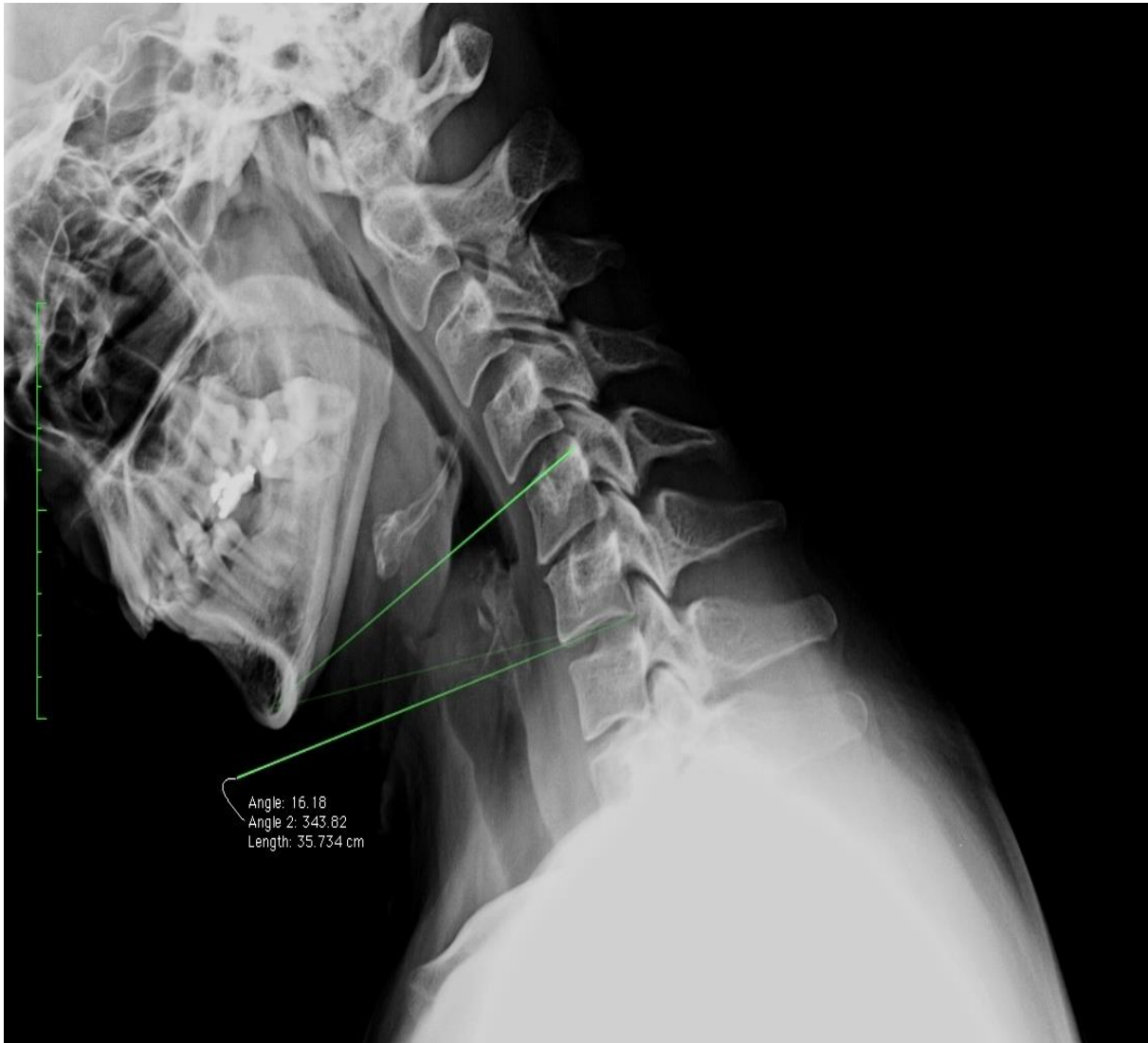Slika 21. Mjerenje Cobbova kuta vratne kralježnice na prijeoperacijskim radiografskim snimkama prilikom ekstenzije, pomoću programa OsiriX Imaging Software



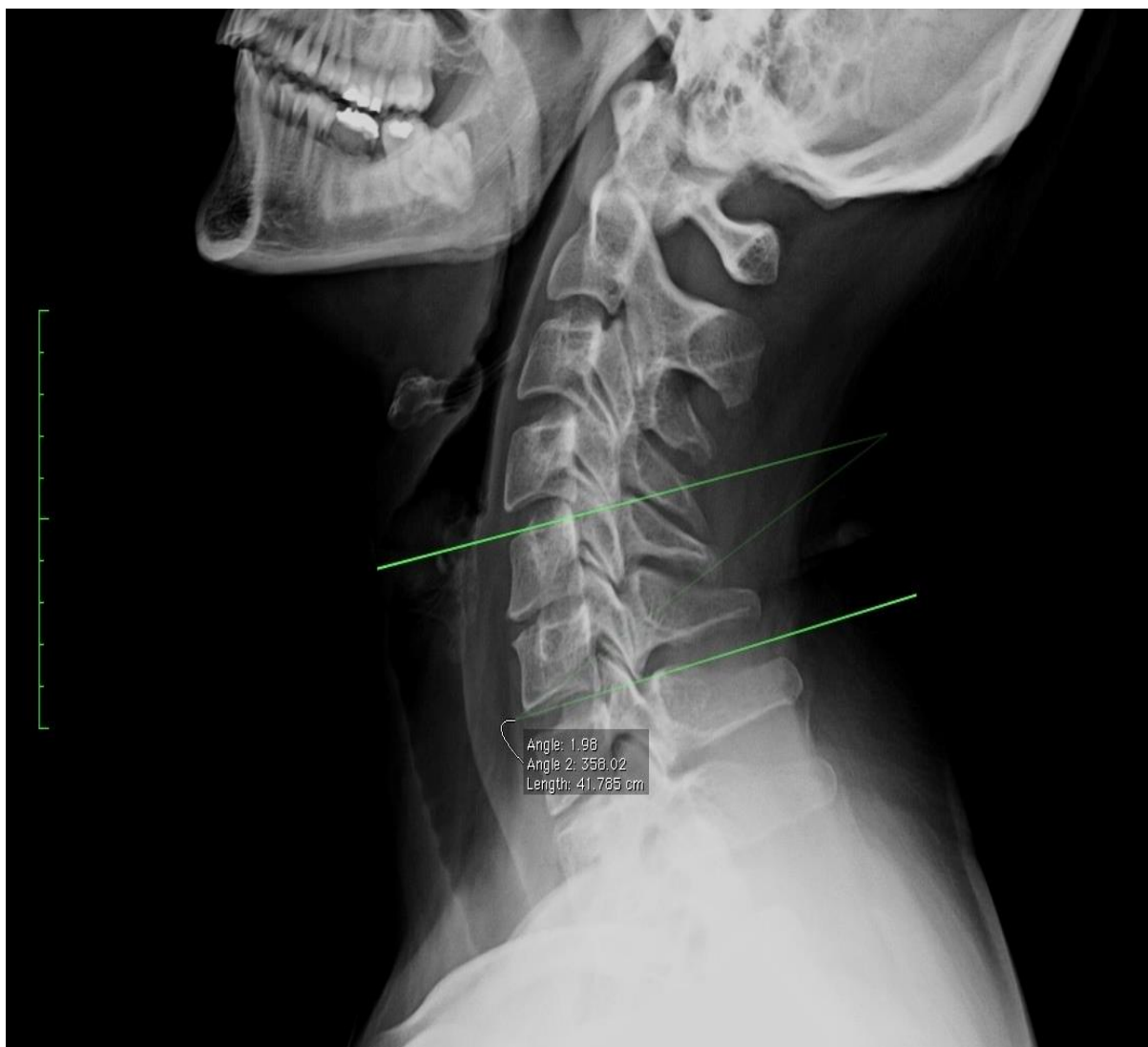
Slika 22. Mjerenje Cobbova kuta vratne kralježnice na poslijeoperacijskim radiografskim snimkama prilikom fleksije, pomoću programa OsiriX Imaging Software



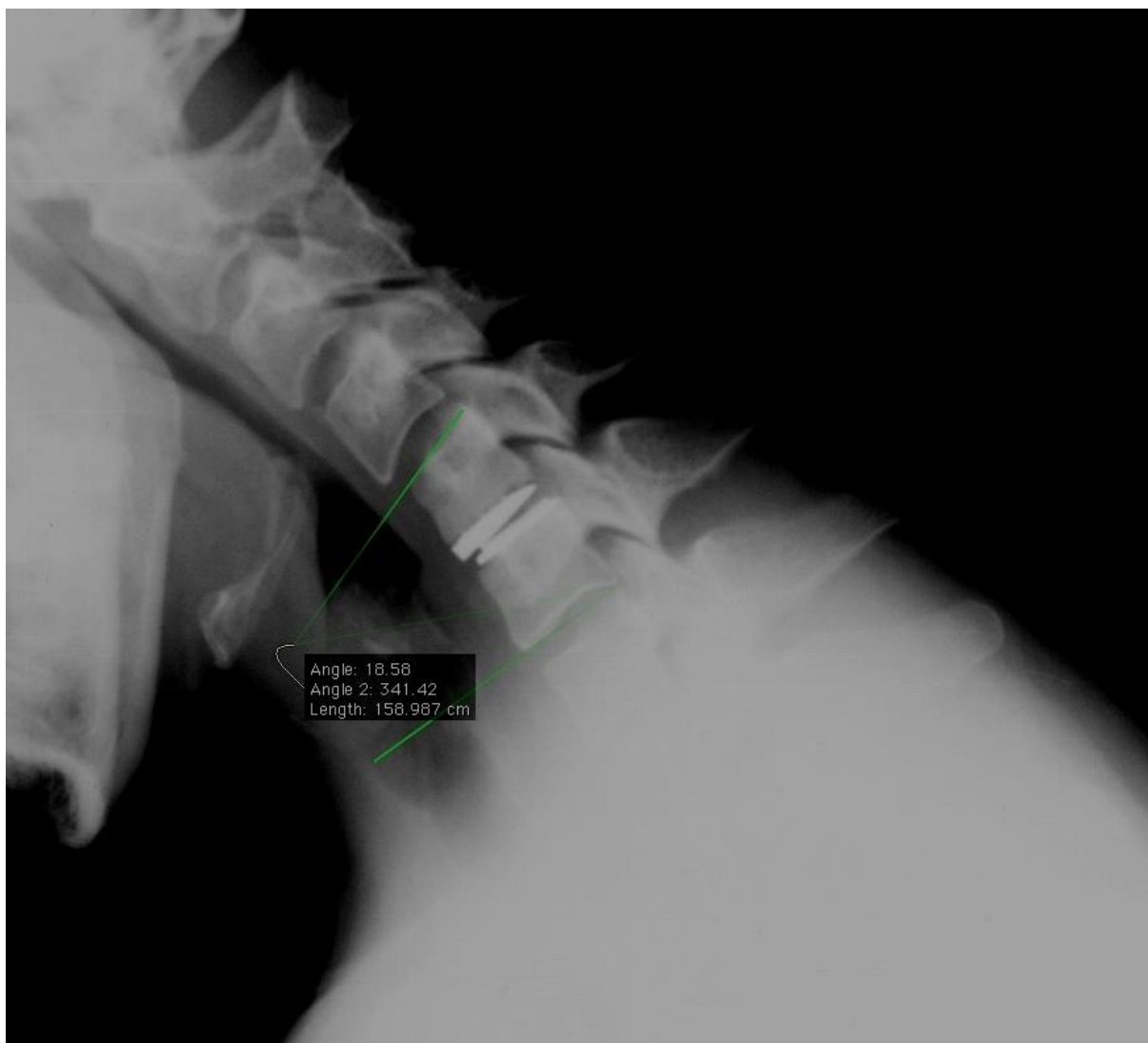Slika 23. Mjerenje Cobbova kuta vratne kralježnice na poslijeoperacijskim radiografskim snimkama prilikom ekstenzije, pomoću programa OsiriX Imaging Software



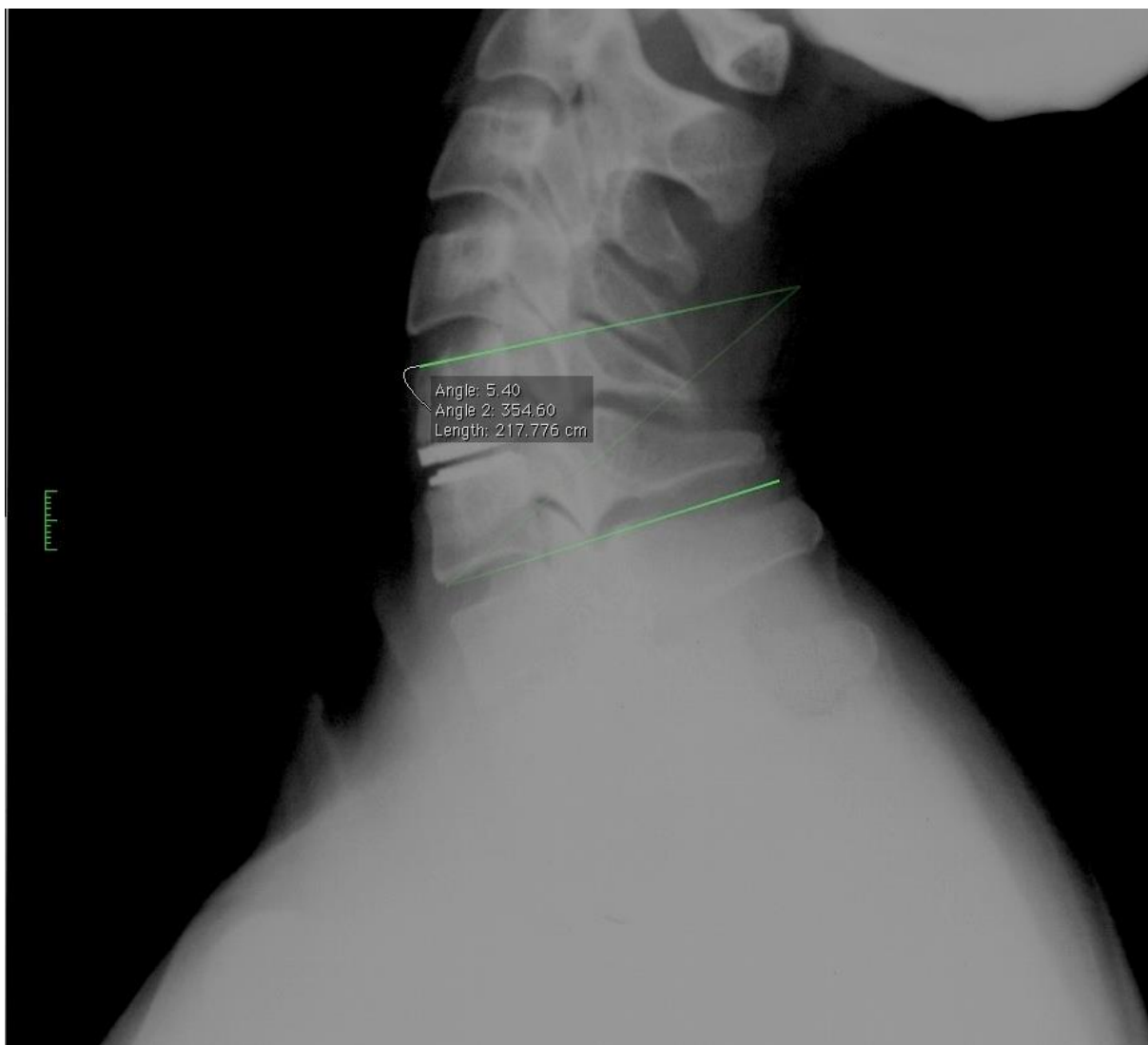
Slika 24. Mjerenje Cobbova kuta vertebrodinamičkog segmenta na prijeoperacijskim radiografskim snimkama prilikom fleksije, pomoću programa OsiriX Imaging Software



Slika 25. Mjerenje Cobbova kuta vertebrodinamičkog segmenta na prijeoperacijskim radiografskim snimkama prilikom ekstenzije, pomoću programa OsiriX Imaging Software



Slika 26. Mjerenje Cobbova kuta vertebrodinamičkog segmenta na poslijeoperacijskim radiografskim snimkama prilikom fleksije, pomoću programa OsiriX Imaging Software



Slika 27. Mjerenje Cobbova kuta vertebrodinamičkog segmenta na poslijeoperacijskim radiografskim snimkama prilikom ekstenzije, pomoću programa OsiriX Imaging Software

4.3. STATISTIČKE METODE

Izmjerene vrijednosti ispitivanih obilježja prikazane su standardnim deskriptivnim statističkim metodama. Za analiziranje normalnosti raspodjele varijabli korišten je Shapiro-Wilkov test.

Razlike distribucije izmjerenih obilježja u različitim vremenskim točkama testirane su Friedmanovom dvosmjernom analizom varijance (ANOVA) po rangovima za ponovljena mjerenja.

Holm-Bonferronijev *post hoc* test je korišten za mjerenje razlike distribucija vrijednosti između dvaju različitih mjerenja.

Razlika u izmjerenim vrijednostima obilježja između ispitivane i kontrolne skupine testirana je Mann-Whitneyjevim *U* testom.

Sve P vrijednosti ispod 0,05 smatrane su značajnima.

Prilikom statističke obrade podataka korišten je program IBM SPSS Statistics v17,0.

5. REZULTATI

Sudionici istraživanja bili su podijeljeni u ispitivanu i kontrolnu skupinu, kod kojih je raspodjela po spolu bila jednaka. Obje skupine sastojale su se od po 25 ispitanika, a u objema skupinama bilo je po 9 muškaraca i 16 žena (Tablica 4).

Nije bilo razlike u distribuciji dobi kod pripadnika obje skupine. Medijan dobi pripadnika ispitivane skupine iznosio je 41 godinu (raspon 27 – 62 godine, donja kvartila 35 godina, gornja kvartila 45 godina), medijan dobi pripadnika kontrolne skupine iznosio je 40 godina (raspon 28 – 64 godine, donja kvartila 32 godine, gornja kvartila 44 godine), a rezultat Mann-Whitneyjeva *U* testa za nezavisne uzorke iznosio je $P = 0,447$ (Tablica 4).

Tablica 4. Karakteristike ispitanika

Skupina	Broj ispitanika	Spol ispitanika (muškarci/žene)	Dob ispitanika [medijan (minimalno – maksimalno)]
Ispitivana skupina	25	9/16	41 (27 – 62)
Kontrolna skupina	25	9/16	40 (28 – 64)

Svi pripadnici ispitivane skupine prijeoperacijski su se žalili na bolove u ramenima i rukama, pokazivali su znakove radikulopatije te im je, nakon učinjene MR obrade i statičkih i dinamičkih radiograma vratne kralježnice, verificirana jednorazinska hernija vratnog diska. Većina ispitanika imala je herniju diska u razini C5 – C6 ili C6 – C7 (Tablica 5).

Svim pripadnicima ispitivane skupine učinjena je ugradnja umjetnog vratnog intervertebralnog diska Discover zbog jednorazinske hernije diska. Prosječno trajanje operacije iznosilo je 2 sata.

Kod jednog ispitanika verificirana je poslijeoperacijska likvoreja, te mu je postavljena vanjska likvorska drenaža u području slabinske kralježnice. Nakon 5 dana drenaža je uklonjena, utvrđeno je da likvoreja više nije prisutna te nije bilo potrebe za ponovnim operacijskim liječenjem.

Kod svih pripadnika ispitivane skupine utvrđeno je očuvanje vratne lordoze poslije operacije.

Utvrđeno je da je 24 mjeseca nakon operacije očuvana pokretljivost svih ugrađenih umjetnih diskova, a također nije zabilježen ni jedan slučaj heterotopne osifikacije.

Tablica 5. Raspodjela hernija diska po razinama

Razina	Broj ispitanika
C3 – C4	1
C4 – C5	2
C5 – C6	11
C6 – C7	11

Svim pripadnicima ispitivane skupine učinjeni su statički i dinamički radiogrami vratne kralježnice 3, 6, 12 i 24 mjeseca nakon operacije, dok su pripadnicima kontrolne skupine jednokratno učinjeni dinamički radiogrami vratne kralježnice.

Opseg pokreta vratne kralježnice i opseg pokreta operiranog vertebrodinamičkog segmenta mjereni su računanjem Cobbova kuta na prethodno opisan način.

5.1. STATISTIČKA ANALIZA OPSEGA POKRETA VRATNE KRALJEŽNICE

Opseg pokreta vratne kralježnice (OP_VK) ispitivane skupine mjereno je analizom radiograma vratne kralježnice na snimkama nastalim prije operacije (OP_VK_PRE) te 3 mjeseca (OP_VK_3MJ), 6 mjeseci (OP_VK_6MJ), 12 mjeseci (OP_VK_12MJ) i 24 mjeseca (OP_VK_24MJ) poslije operacije.

Kako raspodjela vrijednosti varijabli nije slijedila normalnu distribuciju, u opisu varijabli korištene su primjerene mjere centralne tendencije te varijabilnosti podataka, a to su medijan te interkvartilni raspon, dok su u analizi podataka korišteni neparametrijski statistički testovi. Normalnost raspodjele varijabli analizirana je Shapiro-Wilkovim testom. Za analizu razlika u distribuciji vrijednosti opsega pokreta vratne kralježnice u različitim vremenskim točkama, kao i u kasnijoj analizi opsega pokreta operiranog vertebro-dinamičkog segmenta, korištena je Friedmanova dvosmjerna analiza varijance (ANOVA) po rangovima za ponovljena mjerenja. Oba testa interpretirana su na 5-postotnoj razini značajnosti.

Razlika distribucija vrijednosti između dvaju različitih mjerenja analizirana je korištenjem Holm-Bonferronijeva *post hoc* testa. Test je odabran jer je provedena multipla analiza razlika između dvaju mjerenja. Kod analize razlike između dvaju mjerenja za opseg pokreta bilo je 10 kombinacija parova. Razina značajnosti za interpretaciju rezultata Holm-Bonferronijeva testa izračunata je prema formuli:

$$\frac{\alpha}{n - \text{preostali broj parova} + 1}$$

gdje je α = željena razina značajnosti, a n je ukupan broj parova.

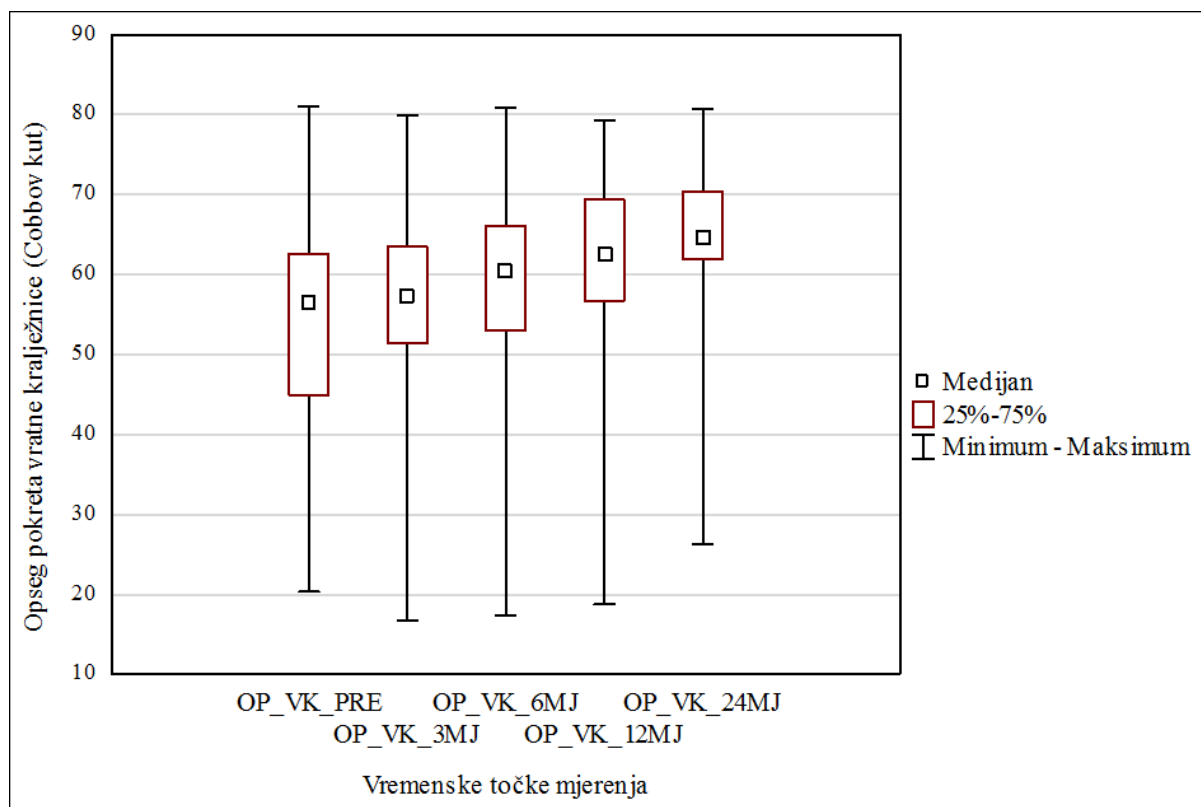
Kod analize u razlici distribucija opsega pokreta vratne kralježnice između dvaju mjerenja granična razina značajnosti za odbacivanje nul hipoteze iznosila je $\alpha = 0,012$.

Prosječna vrijednost opsega pokreta vratne kralježnice prije operacije iznosila je $55 \pm 14,7$ stupnjeva (raspon 20 – 81 stupanj), 3 mjeseca nakon operacije $55 \pm 14,3$ stupnja (raspon 17 – 80 stupnjeva), 6 mjeseci nakon operacije $58 \pm 14,9$ stupnjeva (raspon 17 – 81 stupanj), 12 mjeseci nakon operacije $61 \pm 14,9$ stupnjeva (raspon 19 – 79 stupnjeva), a 24 mjeseca nakon operacije $63 \pm 13,7$ stupnjeva (raspon 26 – 81 stupanj) (Tablice 6 i 7).

Tablica 6. Raspodjela distribucija vrijednosti za opseg pokreta vratne kralježnice

Varijabla	Medijan	Donja kvartila (25 %)	Gornja kvartila (75 %)	Minimum	Maksimum	Aritmetička sredina	Standardna devijacija	Shapiro-Wilk (vrijednost testa W)	Shapiro-Wilk (P vrijednost)
OP_VK_PRE	57	45	63	20	81	55	14,7	0,94	0,115
OP_VK_3MJ	57	51	63	17	80	55	14,3	0,89	0,013
OP_VK_6MJ	60	53	66	17	81	58	14,9	0,91	0,029
OP_VK_12MJ	63	57	69	19	79	61	14,9	0,90	0,015
OP_VK_24MJ	65	62	70	26	81	63	13,7	0,87	0,005

Tablica 7. Grafički prikaz raspodjele distribucija vrijednosti za opseg pokreta vratne kralježnice



Postojala je razlika u raspodjelama distribucija vrijednosti opsega vratne kralježnice u različitim vremenskim točkama, Friedmanova ANOVA χ^2 (N = 25, broj stupnjeva slobode = 4) iznosila je 49,28; $P < 0,001$, što znači da su se najmanje dva mjerenja međusobno razlikovala.

Da bi se analiziralo koji se parovi mjerenja međusobno razlikuju korišten je Holm-Bonferronijev *post hoc* test. Kod pet parova mjerenja (OP_VK_PRE i OP_VK_24MJ, OP_VK_3MJ i OP_VK_24MJ, OP_VK_6MJ i OP_VK_24MJ, OP_VK_PRE i OP_VK_12MJ, OP_VK_3MJ i OP_VK_12MJ) prepoznata je značajna razlika u distribuciji vrijednosti opsega pokreta vratne kralježnice (Tablica 8). Distribucije vrijednosti opsega pokreta vratne kralježnice kod preostalih parova mjerenja međusobno se nisu razlikovale.

Tablica 8. Prikaz rezultata Holm-Bonferronijeva *post hoc* testa (za opseg pokreta vratne kralježnice)

Točke mjerenja	Vrijednost testa z	P vrijednost
OP_VK_PRE i OP_VK_24MJ	2,56	< 0,001
OP_VK_3MJ i OP_VK_24MJ	2,48	< 0,001
OP_VK_6MJ i OP_VK_24MJ	1,92	< 0,001
OP_VK_PRE i OP_VK_12MJ	1,72	< 0,001
OP_VK_3MJ i OP_VK_12MJ	1,64	< 0,001
OP_VK_6MJ i OP_VK_12MJ	1,08	0,016
OP_VK_12MJ i OP_VK_24MJ	0,84	0,060
OP_VK_PRE i OP_VK_6MJ	0,64	0,152
OP_VK_3MJ i OP_VK_6MJ	0,56	0,210
OP_VK_PRE i OP_VK_3MJ	0,08	0,858

Istraživanje je pokazalo da je prisutna značajna razlika u raspodjeli vrijednosti opsega pokreta vratne kralježnice u mjerenju prije operacije i mjerenjima nakon 12 i 24 mjeseca te između mjerenja nakon 3 mjeseca i mjerenja nakon 12 i 24 mjeseca. Također, razlikuju se mjerenja nakon 6 mjeseci i nakon 24 mjeseca.

Iz rezultata je vidljivo da do značajnog povećanja opsega pokreta vratne kralježnice, u odnosu na prijeoperacijsko stanje (prosječna vrijednost $55 \pm 14,7$ stupnjeva), dolazi 12 mjeseci nakon operacije (prosječna vrijednost $61 \pm 14,9$ stupnjeva), a navedeno povećanje je vidljivo i 24 mjeseca nakon operacije (prosječna vrijednost $63 \pm 13,7$ stupnjeva).

5.2. STATISTIČKA ANALIZA OPSEGA POKRETA OPERIRANOG VERTEBRODINAMIČKOG SEGMENTA

Opseg pokreta operiranog vertebrodinamičkog segmenta (OP_VDS) ispitivane skupine mjeren je analizom radiograma vratne kralježnice na snimkama nastalim prije operacije (OP_VDS_PRE) te 3 mjeseca (OP_VDS_3MJ), 6 mjeseci (OP_VDS_6MJ), 12 mjeseci (OP_VDS_12MJ) i 24 mjeseca (OP_VDS_24MJ) poslije operacije.

Kao i kod statističke analize opsega pokreta vratne kralježnice, raspodjela vrijednosti varijabli nije slijedila normalnu distribuciju te su u opisu varijabli korištene primjerene mjere centralne tendencije te varijabilnosti podataka, a to su medijan te interkvartilni raspon, dok su analizi podataka korišteni neparametrijski statistički testovi. Normalnost raspodjele varijabli analizirana je Shapiro-Wilkovim testom. Za analizu razlika u distribuciji vrijednosti opsega pokreta operiranog vertebrodinamičkog segmenta u različitim vremenskim točkama, kao i u ranijoj analizi opsega pokreta vratne kralježnice, korištena je Friedmanova dvosmjerna analiza varijance (ANOVA) po rangovima za ponovljena mjerenja. Oba testa interpretirana su na 5-postotnoj razini značajnosti.

Razlika distribucija vrijednosti između dvaju različitih mjerenja i u ovom slučaju je analizirana korištenjem Holm-Bonferronijeva *post hoc* testa. Test je odabran jer je provedena multipla analiza razlika između dvaju mjerenja. Kod analize razlike između dvaju mjerenja za opseg pokreta bilo je 10 kombinacija parova. Razina značajnosti za interpretaciju rezultata Holm-Bonferronijeva testa izračunata je prema formuli:

$$\frac{\alpha}{n - \text{preostali broj parova} + 1}$$

gdje je α = željena razina značajnosti, a n je ukupan broj parova.

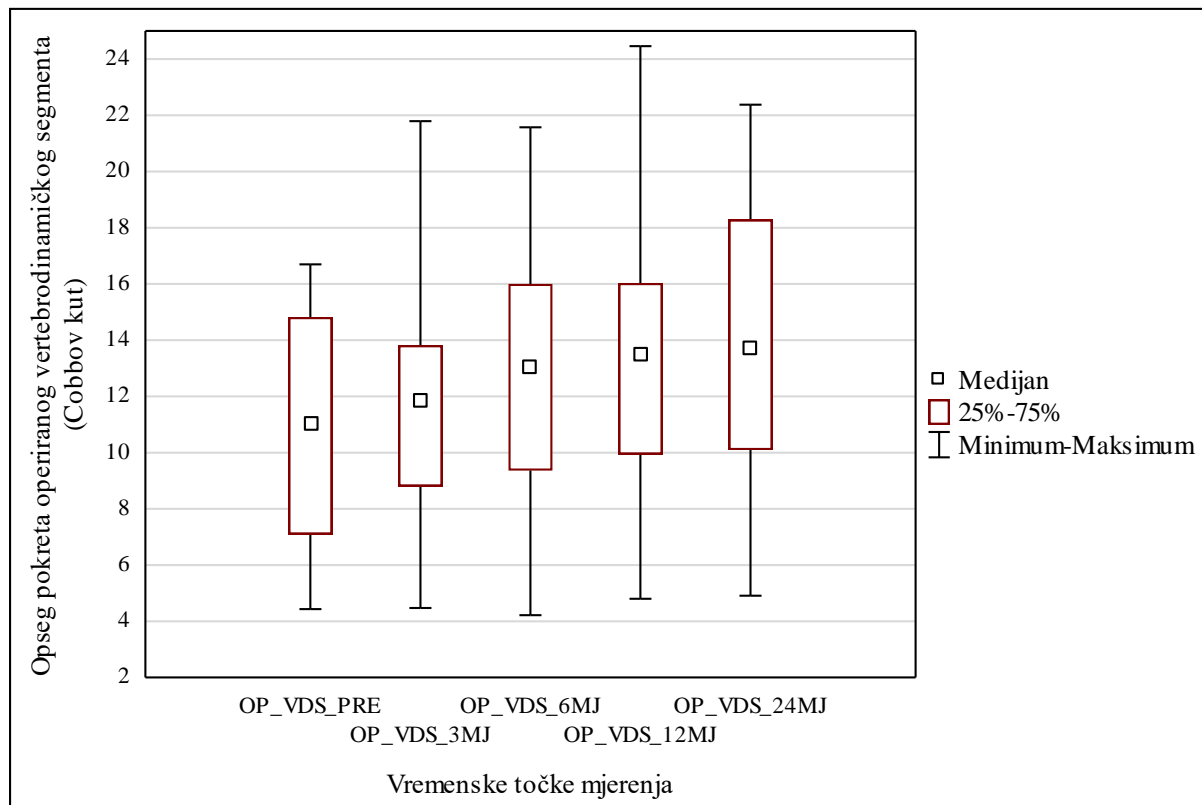
Kod analize u razlici distribucija opsega pokreta operiranog vertebrodinamičkog segmenta između dvaju mjerenja granična razina značajnosti za odbacivanje nul hipoteze iznosila je $\alpha = 0,008$.

Prosječna vrijednost opsega pokreta operiranog vertebrodinamičkog segmenta prije operacije iznosila je $11 \pm 4,1$ stupanj (raspon 4 – 17 stupnjeva), 3 mjeseca nakon operacije $12 \pm 4,5$ stupnjeva (raspon 4 – 22 stupnja), 6 mjeseci nakon operacije $13 \pm 4,8$ stupnjeva (raspon 4 – 22 stupnja), 12 mjeseci nakon operacije $13 \pm 5,1$ stupanj (raspon 5 – 24 stupnja), a 24 mjeseca nakon operacije $14 \pm 5,2$ stupnja (raspon 5 – 22 stupnja) (Tablice 9 i 10).

Tablica 9. Raspodjela distribucija vrijednosti za opseg pokreta operiranog vertebrodinamičkog segmenta

Varijabla	Medijan	Donja kvartila (25 %)	Gornja kvartila (75 %)	Minimum	Maksimum	Aritmetička sredina	Standardna devijacija	Shapiro-Wilk (vrijednost testa W)	Shapiro-Wilk (P vrijednost)
OP_VDS_PRE	11	7	15	4	17	11	4,1	0,91	0,046
OP_VDS_3MJ	12	9	14	4	22	12	4,5	0,98	0,782
OP_VDS_6MJ	13	9	16	4	22	13	4,8	0,97	0,681
OP_VDS_12MJ	14	10	16	5	24	13	5,1	0,97	0,731
OP_VDS_24MJ	14	10	18	5	22	14	5,2	0,96	0,338

Tablica 10. Grafički prikaz raspodjele distribucija vrijednosti za opseg pokreta operiranog vertebrodinamičkog segmenta



Postojala je razlika u raspodjelama distribucija vrijednosti opsega pokreta operiranog vertebrodinamičkog segmenta u različitim vremenskim točkama, Friedmanova ANOVA χ^2 (N = 25, broj stupnjeva slobode = 4) iznosila je 39,71; P < 0,001, što znači da su se najmanje dva mjerenja međusobno razlikovala.

Da bi se analiziralo koji se parovi mjerenja međusobno razlikuju i u ovom slučaju korišten je Holm-Bonferronijev *post hoc* test. Kod tri para mjerenja (OP_VDS_PRE i OP_VDS_24MJ, OP_VDS_3MJ i OP_VDS_24MJ, OP_VDS_PRE i OP_VDS_12MJ) prepoznata je značajna razlika u distribuciji vrijednosti opsega pokreta operiranog vertebrodinamičkog segmenta (Tablica 11). Distribucije vrijednosti opsega pokreta operiranog vertebrodinamičkog segmenta kod preostalih parova mjerenja međusobno se nisu razlikovale.

Tablica 11. Prikaz rezultata Holm-Bonferronijeva *post hoc* testa (za opseg pokreta operiranog vertebrodinamičkog segmenta)

Točke mjerenja	Vrijednost testa z	P vrijednost
OP_VDS_PRE i OP_VDS_24MJ	2,44	< 0,001
OP_VDS_3MJ i OP_VDS_24MJ	2,16	< 0,001
OP_VDS_PRE i OP_VDS_12MJ	1,64	< 0,001
OP_VDS_6MJ i OP_VDS_24MJ	1,4	0,002
OP_VDS_3MJ i OP_VDS_12MJ	1,36	0,002
OP_VDS_PRE i OP_VDS_6MJ	1,04	0,020
OP_VDS_12MJ i OP_VDS_24MJ	0,8	0,074
OP_VDS_3MJ i OP_VDS_6MJ	0,76	0,089
OP_VDS_6MJ i OPVDS_12MJ	0,61	0,180
OP_VDS_PRE i OP_VDS_3MJ	0,28	0,531

Istraživanje je pokazalo da je prisutna značajna razlika u raspodjeli vrijednosti opsega operiranog vertebrodinamičkog segmenta u mjerenju prije operacije i mjerenjima nakon 12 i 24 mjeseca te između mjerenja nakon 3 mjeseca i mjerenja nakon 12 mjeseci.

Iz rezultata je vidljivo da do značajnog povećanja opsega pokreta operiranog vertebrodinamičkog segmenta, u odnosu na prijeoperacijsko stanje (prosječna vrijednost $11 \pm 4,1$ stupanj), dolazi 12 mjeseci nakon operacije (prosječna vrijednost $13 \pm 5,1$ stupanj), a navedeno povećanje vidljivo je i 24 mjeseca nakon operacije (prosječna vrijednost $14 \pm 5,2$ stupnja).

5.3. USPOREDBA ISPITIVANE SKUPINE S KONTROLNOM SKUPINOM

Prosječna vrijednost opsega pokreta vratne kralježnice pripadnika kontrolne skupine (OP_KS) iznosila je $66 \pm 11,9$ stupnjeva (raspon 39 – 83 stupnja) (Tablica 12).

Distribucije vrijednosti opsega pokreta vratne kralježnice kontrolne skupine mjerene prijeoperacijski te 3 i 6 mjeseci nakon operacije i distribucija opsega pokreta kontrolne skupine međusobno se razlikuju, dok se distribucije vrijednosti opsega pokreta vratne kralježnice ispitivane skupine mjerene 12 i 24 mjeseca nakon operacije i distribucija opsega pokreta kontrolne skupine međusobno ne razlikuju (Tablica 12).

Tablica 12. Raspodjela distribucija vrijednosti za opseg pokreta vratne kralježnice pripadnika ispitivane skupine i pripadnika kontrolne skupine

Varijabla	Medijan	Donja kvartila (25 %)	Gornja kvartila (75 %)	Minimum	Maksimum	Aritmetička sredina	Standardna devijacija
OP_VK_PRE	57	45	63	20	81	55	14,7
OP_VK_3MJ	57	51	63	17	80	55	14,3
OP_VK_6MJ	60	53	66	17	81	58	14,9
OP_VK_12MJ	63	57	69	19	79	61	14,9
OP_VK_24MJ	65	62	70	26	81	63	13,7
OP_KS	69	59	74	39	83	66	11,9

Razlika u izmjerenim vrijednostima opsega pokreta vratne kralježnice između ispitivane i kontrolne skupine testirana je Mann-Whitneyjevim U testom (Tablica 13).

Tablica 13. Razlika u izmjerenim vrijednostima opsega pokreta vratne kralježnice ispitivane i kontrolne skupine izmjerena Mann-Whitneyjevim *U* testom

Točke mjerenja	P vrijednost
OP_VK_PRE i OP_KS	0,003
OP_VK_3MJ i OP_KS	0,003
OP_VK_6MJ i OP_KS	0,043
OP_VK_12MJ i OP_KS	0,211
OP_VK_24_MJ i OP_KS	0,357

Rezultati Mann-Whitneyjeva *U* testa pokazuju da se nakon 12 mjeseci opseg pokreta vratne kralježnice ispitivane skupine ne razlikuje značajno od opsega pokreta vratne kralježnice kontrolne skupine, a to svojstvo zadržava se i nakon 24 mjeseca, dok su se u prethodnim trima točkama mjerenja (prijeoperacijski te nakon 3 i 6 mjeseci) opsezi pokreta vratne kralježnice ispitivane i kontrolne skupine značajno razlikovali.

6. RASPRAVA

Operacijska tehnika ugradnje umjetnog vratnog intervertebralnog diska suvremena je metoda operacijskog liječenja bolesti vratne kralježnice. Istraživanja kliničkog i biomehaničkog ishoda ugradnje umjetnog vratnog intervertebralnog diska započela su početkom ovog stoljeća. Većina tih istraživanja bavila se usporedbom kliničkih ishoda operacijske tehnike prednje vratne diskektomije s fuzijom i operacijske tehnike ugradnje umjetnog vratnog intervertebralnog diska, a manjim dijelom bavila se biomehaničkim ishodima navedenih operacijskih tehnika^{53,72,116,118–128}.

Osnovni je cilj umjetnog vratnog intervertebralnog diska simuliranje biomehaničkih svojstava prirodnog intervertebralnog diska, održavanje visine intervertebralnog prostora, očuvanje kinematike operiranog vertebrodinamičkog segmenta i cijele vratne kralježnice te sprečavanje nastanka bolesti pridruženog segmenta.

Najčešće indikacije za ugradnju umjetnog vratnog intervertebralnog diska navedene su u Tablici 1 i Tablici 2. U novije vrijeme opisani su i postupci ugradnje umjetnog vratnog intervertebralnog diska nakon posttraumatske hernije vratnog diska i kod bolesnika s mijelopatijom^{129,130}. Istraživanje provedeno na 30 pacijenata, koji su imali posttraumatsku jednorazinsku ili dvorazinsku herniju vratnog diska, pokazalo je da je kod izabranih pacijenata (bez ozljede kralježnične moždine, bez frakture i bez znakova nestabilnosti) operacijska tehnika ugradnje umjetnog vratnog intervertebralnog diska pokazala slične rezultate kao i operacijska tehnika prednje vratne diskektomije s fuzijom¹²⁹. Istraživanje koje su proveli Riew i suradnici pokazalo je da kod pacijenata koji boluju od jednorazinske hernije diska ili vratne spondiloze, a koji uzrokuju mijelopatiju u razini kralježničnog diska, ugradnja umjetnog vratnog diska rezultira sličnim poslijeoperacijskim ishodom kao i fuzijska operacijska tehnika¹³⁰.

Tijekom nekoliko prošlih desetljeća u istraživanjima su opisane razne metode mjerenja opsega pokreta vratne kralježnice, koje su provedene na kadaverima ili na živim ispitanicima, a pritom su korišteni uređaji poput goniometra, elektrogoniometra, torzimetra i uređaja CROM ili su proučavane radiološke snimke^{11,13,15,16,19–22,24,25}. U istraživanju Yukawe i suradnika, u kojem su proučavani dinamički radiogrami 1230 asimptomatskih ispitanika iz Japana, prosječna vrijednost opsega pokreta vratne kralježnice iznosila je $55,3 \pm 16$ stupnjeva, s tim da je prosječan opseg pokreta vratne kralježnice ispitanika u trećem desetljeću života iznosio $67,7 \pm 17$ stupnjeva, dok je kod ispitanika u osmom desetljeću života iznosio $45 \pm 12,5$ stupnjeva¹⁵. Machino i suradnici usporedili su skupinu od 1016 ispitanika, kojima je učinjena vratna laminoplastika zbog mijelopatije, sa skupinom od 1230 asimptomatskih ispitanika iz istraživanja Yukawe i suradnika te su objavili da je opseg pokreta vratne kralježnice skupine bolesnika s mijelopatijom značajno manji od opsega pokreta vratne kralježnice

skupine asimptomatskih ispitanika, a prosječno je iznosio $39,4 \pm 10,9$ stupnjeva^{15,16}. U istraživanju Reitmana i suradnika, provedenom na 140 asimptomatskih ispitanika, proučavani su radiogrami vratnih kralježnica u segmentu C2 – C6, te je objavljena prosječna vrijednost opsega pokreta od $57,7 \pm 12$ stupnjeva¹⁹.

Najčešći način mjerenja opsega pokreta vratne kralježnice i opsega pokreta vertebrodinamičkog segmenta mjerenje je Cobbova kuta. Navedena metoda mjerenja korištena je i u ovom istraživanju. Zbrajanjem izmjerenih vrijednosti Cobbova kuta vratne kralježnice pri maksimalnoj fleksiji i ekstenziji dobije se opseg pokreta vratne kralježnice (Slike 20, 21, 22 i 23). Zbrajanjem izmjerenih vrijednosti Cobbova kuta vertebrodinamičkog segmenta pri maksimalnoj fleksiji i ekstenziji dobije se opseg pokreta vertebrodinamičkog segmenta (Slike 24, 25, 26 i 27).

U našem istraživanju opsezi pokreta vratne kralježnice ispitivane skupine izmjereni prije operacije uspoređivani su s opsezima pokreta vratne kralježnice izmjerenima 3, 6, 12 i 24 mjeseca nakon operacije. Opsezi pokreta vertebrodinamičkog segmenta ispitivane skupine, na kojem je učinjena vratna artroplastika, izmjereni prije operacije, uspoređivani su s opsezima pokreta istog vertebrodinamičkog segmenta izmjerenima 3, 6, 12 i 24 mjeseca nakon operacije. Opsezi pokreta vratne kralježnice ispitivane skupine uspoređivani su s opsegom pokreta vratne kralježnice kontrolne skupine.

Prilikom pretraživanja literature nije pronađeno ni jedno istraživanje u kojem je opseg pokreta vratne kralježnice skupine ispitanika kojima je učinjena ugradnja umjetnog vratnog intervertebralnog diska na jednoj razini uspoređivan s opsegom pokreta vratne kralježnice skupine zdravih ispitanika te zaključujemo da je naše istraživanje prvo istraživanje koje je uspoređivalo opsege pokreta vratne kralježnice dviju navedenih skupina.

Uključujući kriteriji u našem istraživanju bili su dob ispitanika između 18 i 65 godina, jednorazinska hernija vratnog diska koja je uzrokovala radikulopatiju u razinama između C2 kralješka i C7 kralješka, koja je utvrđena nakon provedene MR obrade vratne kralježnice i nakon učinjenih statičkih i dinamičkih radiografskih snimki vratne kralježnice, a zbog koje je kasnije učinjena vratna artroplastika, te izostanak poboljšanja kliničkog stanja nakon tri mjeseca provođenja konzervativne terapije prije operacije. Sudionici su bili podijeljeni u dvije skupine. Skupina ispitanika kojima je zbog jednorazinske hernije vratnog diska učinjena ugradnja umjetnog vratnog intervertebralnog diska Discover sastojala se od 25 sudionika. Zdrava kontrolna skupina također se sastojala od 25 sudionika.

Istraživanja su pokazala da poslijeoperacijska stopa heterotopne osifikacije nakon ugradnje umjetnog vratnog intervertebralnog diska iznosi od 0 % do 80 %^{74-76,78-86}. Ni kod jednog sudionika našeg istraživanja poslijeoperacijski nisu pronađeni znakovi heterotopne osifikacije i svi ugrađeni umjetni diskovi uspješno su funkcionirali tijekom cijelog poslijeoperacijskog razdoblja praćenja. Jedan je

ispitanik 17 dana nakon vratne artroplastike imao znakove likvoreje, postavljena mu je vanjska likvorska drenaža u području slabinske kralježnice, koja je nakon 5 dana uklonjena, te nije bilo potrebe za ponovnim operacijskim liječenjem.

Na svim poslijeoperacijskim radiogramima vratne kralježnice pripadnika ispitivane skupine zabilježeno je očuvanje vratne lordoze.

U našem istraživanju prosječna vrijednost opsega pokreta vratne kralježnice ispitivane skupine prije operacije iznosila je $55 \pm 14,7$ stupnjeva (raspon 20 – 81 stupanj, medijan 57 stupnjeva, donja kvartila 45 stupnjeva, gornja kvartila 63 stupnja). Prosječna vrijednost opsega pokreta ispitivane skupine 3 mjeseca nakon operacije iznosila je $55 \pm 14,3$ stupnja (raspon 17 – 80 stupnjeva, medijan 57 stupnjeva, donja kvartila 51 stupanj, gornja kvartila 63 stupnja), 6 mjeseci nakon operacije iznosila je $58 \pm 14,9$ stupnjeva (raspon 17 – 81 stupanj, medijan 60 stupnjeva, donja kvartila 53 stupnja, gornja kvartila 66 stupnjeva), 12 mjeseci nakon operacije iznosila je $61 \pm 14,9$ stupnjeva (raspon 19 – 79 stupnjeva, medijan 63 stupnja, donja kvartila 57 stupnjeva, gornja kvartila 69 stupnjeva), a 24 mjeseca nakon operacije iznosila je $63 \pm 13,7$ stupnjeva (raspon 26 – 81 stupanj, medijan 65 stupnjeva, donja kvartila 62 stupnja, gornja kvartila 70 stupnjeva). Svi navedeni rezultati prikazani su u tablicama 6 i 7. Statistička analiza pokazala je statistički značajnu razliku u opsegu pokreta vratne kralježnice 12 i 24 mjeseca nakon operacije u odnosu na prijeoperacijski opseg pokreta vratne kralježnice (Tablica 8). Također je statistički značajna razlika u opsegu pokreta vratne kralježnice mjenom 3 mjeseca nakon operacije i 12 i 24 mjeseca nakon operacije te opsega pokreta vratne kralježnice mjenom 6 mjeseci nakon operacije u odnosu na onaj mjenom 24 mjeseca nakon operacije (Tablica 8). Iz svega navedenog vidi se da opseg pokreta vratne kralježnice nakon vratne artroplastike postupno raste u odnosu na prijeoperacijski opseg pokreta vratne kralježnice te je dokazano statistički značajno povećanje opsega pokreta vratne kralježnice 12 mjeseci nakon operacije ($61 \pm 14,9$ stupnjeva) i 24 mjeseca nakon operacije ($63 \pm 13,7$ stupnjeva) u odnosu na prijeoperacijski opseg pokreta vratne kralježnice ($55 \pm 14,7$ stupnjeva).

Prosječna vrijednost opsega pokreta vertebrodinamičkog segmenta na kojem je učinjena vratna artroplastika prije operacije iznosila je $11 \pm 4,1$ stupanj (raspon 4 – 17 stupnjeva, medijan 11 stupnjeva, donja kvartila 7 stupnjeva, gornja kvartila 15 stupnjeva). Prosječna vrijednost opsega pokreta operiranog vertebrodinamičkog segmenta izmjerenog 3 mjeseca nakon operacije iznosila je $12 \pm 4,5$ stupnjeva (raspon 4 – 22 stupnja, medijan 12 stupnjeva, donja kvartila 9 stupnjeva, gornja kvartila 14 stupnjeva), 6 mjeseci nakon operacije iznosila je $13 \pm 4,8$ stupnjeva (raspon 4 – 22 stupnjeva, medijan 13 stupnjeva, donja kvartila 9 stupnjeva, gornja kvartila 16 stupnjeva), 12 mjeseci nakon operacije iznosila je $13 \pm 5,1$ stupanj (raspon 5 – 24 stupnja, medijan 14 stupnjeva, donja kvartila 10 stupnjeva, gornja kvartila 16 stupnjeva), a 24 mjeseca nakon operacije iznosila je $14 \pm 5,2$ stupnja (raspon 5 – 22 stupnjeva, medijan 14 stupnjeva, donja kvartila 10 stupnjeva, gornja kvartila 18

stupnjeva). Svi navedeni rezultati prikazani su u tablicama 9 i 10. Statistička analiza pokazala je statistički značajnu razliku opsega pokreta operiranog vertebrodinamičkog segmenta 12 i 24 mjeseca nakon operacije u odnosu na prijeoperacijski opseg pokreta (Tablica 11). Također je pokazana statistički značajna razlika u opsegu pokreta vertebrodinamičkog segmenta mjenog 3 mjeseca nakon operacije i onog mjenog 24 mjeseca nakon operacije (Tablica 11). Iz navedenih rezultata vidljivo je da opseg pokreta operiranog vertebrodinamičkog segmenta postupno raste nakon vratne artroplastike u odnosu na prijeoperacijski opseg pokreta vertebrodinamičkog segmenta. Dokazano je statistički značajno povećanje opsega pokreta operiranog vertebrodinamičkog segmenta 12 mjeseci nakon operacije ($13 \pm 5,1$ stupanj) i 24 mjeseca nakon operacije ($14 \pm 5,2$ stupnja) u odnosu na prijeoperacijski opseg pokreta vertebrodinamičkog segmenta ($11 \pm 4,1$ stupanj).

Prosječna vrijednost opsega pokreta vratne kralježnice zdrave kontrolne skupine ispitanika iznosila je $66 \pm 11,9$ stupnjeva (raspon 39 – 83 stupnja, medijan 69 stupnjeva, donja kvartila 59 stupnjeva, gornja kvartila 74 stupnja). Da bi se odredila razlika u izmjerenim vrijednostima opsega pokreta vratne kralježnice ispitivane skupine i kontrolne skupine, korišten je Mann-Whitneyjev *U* test (Tablica 13). Rezultati statističke analize pokazali su da se opseg pokreta vratne kralježnice ispitivane skupine, mjen prioperacijski te 3 i 6 mjeseci nakon operacije statistički značajno razlikuje od opsega pokreta vratne kralježnice zdrave kontrolne skupine, ali da se opseg pokreta vratne kralježnice ispitivane skupine mjen 12 mjeseci nakon operacije i 24 mjeseca nakon operacije statistički značajno ne razlikuje od opsega pokreta vratne kralježnice zdrave kontrolne skupine (Tablica 13). Iz navedenih rezultata vidljivo je da je opseg pokreta vratne kralježnice ispitivane skupine godinu dana nakon ugradnje umjetnog vratnog intervertebralnog diska dosegao razinu opsega pokreta vratne kralježnice zdrave kontrolne skupine, a navedeno svojstvo zadržano je i dvije godine nakon operacije.

Istraživanja koja su proučavala utjecaj ugradnje umjetnog vratnog intervertebralnog diska na biomehaniku vratne kralježnice pokazala su rezultate koji variraju od zaključaka da se opseg pokreta vratne kralježnice nakon vratne artroplastike ne mijenja, ili smanjuje, do onih koji opisuju da se opseg pokreta vratne kralježnice nakon vratne artroplastike povećava. Dio tih istraživanja proučavao je poslijeoperacijski opseg pokreta cijele vratne kralježnice, dok je dio proučavao utjecaj vratne artroplastike na operirani vertebrodinamički segment. Rezultati istraživanja također variraju ovisno o tome koji je umjetni vratni disk korišten prilikom vratne artroplastike.

Galbusera i suradnici u svom preglednom radu objavili su da vratna artroplastika omogućava očuvanje opsega pokreta vratne kralježnice blizu fizioloških vrijednosti, a da su neki autori opisali i povećanje opsega pokreta operiranog vertebrodinamičkog segmenta²³.

Najveći broj istraživanja proučavao je opseg pokreta vratne kralježnice ili operiranog vertebrodinamičkog segmenta nakon ugradnje umjetnog vratnog intervertebralnog diska Bryan^{73,95,96,122–126,131–140}. Heidecke i suradnici dvije godine pratili su 54 ispitanika kojima je ugrađen

umjetni vratni disk Bryan te su objavili gubitak pokretljivosti operiranog vertebrodinamičkog segmenta kod 12 % ispitanika¹³¹. U drugom istraživanju, koje je proveo Bryan Jr, svim ispitanicima nakon dvije godine praćenja bila je očuvana pokretljivost operiranog vertebrodinamičkog segmenta te je prosječna vrijednost opsega pokreta operiranog vertebrodinamičkog segmenta nakon operacije bila približno jednaka prijeoperacijskoj vrijednosti opsega pokreta¹³². Duggal i suradnici pratili su 26 ispitanika, kod kojih je većini verificirana radikulopatija, te su objavili da je prosječna vrijednost opsega pokreta operiranog vertebrodinamičkog segmenta, dvije godine nakon operacije, iznosila 7,8 stupnjeva, što nije bilo značajno različito od prijeoperacijskog opsega pokreta, koji je iznosio 10,1 stupanj¹³³. U istom istraživanju zabilježeno je umjereno poslijeoperacijsko povećanje opsega pokreta vratne kralježnice. Pickett i suradnici objavili su dva istraživanja utjecaja ugradnje umjetnog vratnog diska Bryan na biomehaniku vratne kralježnice^{134,135}. U prvom istraživanju objavljeno je da je opseg pokreta operiranog vertebrodinamičkog segmenta očuvan nakon vratne artroplastike, ali je zabilježena učestala poslijeoperacijska kifoza istog¹³⁴. U drugom istraživanju, provedenom na 20 ispitanika, zabilježen je porast prosječne vrijednosti opsega pokreta vratne kralježnice nakon vratne artroplastike, i to s 47,2 stupnja prije operacije na 56,1 stupanj 24 mjeseca nakon operacije¹³⁵. U istom istraživanju objavljeno je da se prosječan opseg pokreta operiranog vertebrodinamičkog segmenta nije značajno mijenjao nakon vratne artroplastike. Kim i suradnici objavili su da je opseg pokreta na operiranoj intervertebralnoj razini očuvan nakon ugradnje umjetnog vratnog diska Bryan¹³⁶. Yoon i suradnici opisali su očuvanje opsega pokreta vratne kralježnice i opsega pokreta operiranog vertebrodinamičkog segmenta kod 46 ispitanika koje su pratili 18 mjeseci nakon operacije¹³⁷. Prosječan prijeoperacijski opseg pokreta vratne kralježnice iznosio je $54 \pm 14,7$ stupnjeva, a operiranog vertebrodinamičkog segmenta $13,3 \pm 5,7$ stupnjeva, dok su poslijeoperacijski opsezi pokreta iznosili $55,1 \pm 18,5$ stupnjeva, odnosno $14,4 \pm 4,5$ stupnjeva. Goffin i suradnici objavili su dva istraživanja provedena na ispitanicima kojima je ugrađen umjetni vratni disk Bryan zbog hernije vratnog diska ili vratne spondiloze^{95,96}. U prvom istraživanju pratili su 60 ispitanika 6 mjeseci nakon operacije te 30 ispitanika godinu dana nakon operacije. Klinička uspješnost vratne artroplastike nakon 6 mjeseci iznosila je 86 %, dok je nakon godinu dana iznosila 90 %. Opseg pokreta operiranog vertebrodinamičkog segmenta nakon godinu dana bio je očuvan kod 88 % ispitanika, a prosječno je iznosio 9 ± 6 stupnjeva. U drugom su istraživanju dvije godine nakon operacije praćeni ispitanici kojima je učinjena vratna artroplastika na jednoj intervertebralnoj razini, dok su godinu dana nakon operacije praćeni ispitanici kojima je učinjena vratna artroplastika na dvjema razinama. Nakon dvije godine praćenja opseg pokreta operiranog vertebrodinamičkog segmenta kod skupine koja je operirana na jednoj razini bio je očuvan u 93 % slučajeva, a prosječno je iznosio $9 \pm 4,9$ stupnjeva, dok je nakon godinu dana praćenja opseg pokreta operiranih vertebrodinamičkih segmenata kod skupine koja je operirana na dvjema razinama bio očuvan u 86 % slučajeva i prosječno je iznosio $7,4 \pm 5,1$ stupanj. Dejaegher i suradnici 10 godina pratili su pacijente kojima je ugrađen umjetni vratni disk Bryan, zbog jednorazinske hernije vratnog diska ili vratne spondiloze, te su opisali očuvanost pokretljivosti umjetnog diska kod više od 80 %

pacijenata nakon navedenog vremenskog razdoblja¹³⁸. Također su naveli da je kod 7 ispitanika umjetni disk smatran nepokretnim 8 godina nakon operacije, da bi mjerenje provedeno 10 godina nakon operacije pokazalo da je pokretljivost tih diskova ipak očuvana. Quan i suradnici pratili su 21 pacijenta tijekom 8 godina nakon operacije te su objavili da je 78 % umjetnih diskova imalo očuvanu pokretljivost uz prosječan opseg pokreta od $10,6 \pm 4,5$ stupnjeva¹³⁹. U istraživanju u kojem su proučavane incidencija i distribucija perioperativnih komplikacija kod 74 pacijenta kojima je ugrađeno 96 umjetnih vratnih diskova Bryan objavljeno je da je poslijeoperacijska pokretljivost bila očuvana kod 92 operirana segmenta, uz prosječan opseg pokreta od $8,13$ stupnjeva, koji se nije značajno razlikovao od prijeoperacijskih $8,7$ stupnjeva⁷³. Sasso i suradnici u dvama različitim istraživanjima, uspoređivali su tehniku prednje vratne diskektomije s fuzijom i tehniku ugradnje umjetnog vratnog intervertebralnog diska^{125,126}. U istraživanju provedenom na 115 ispitanika zaključili su da je nakon vratne artroplastike opseg pokreta operiranog segmenta očuvan, dok je nakon fuzijske tehnike opseg pokreta izrazito smanjen. U drugom istraživanju, provedenom na 463 ispitanika, prosječna vrijednost opsega pokreta operiranog vertebrodinamičkog segmenta prijeoperacijski je iznosila $6,43 \pm 3,42$ stupnja, dok je poslijeoperacijski porasla na $7,95 \pm 4,7$ stupnjeva. Heller i suradnici također su objavili povećanje opsega pokreta operiranog vertebrodinamičkog segmenta nakon ugradnje umjetnog vratnog diska Bryan¹²³. Coric i suradnici, nakon usporedbe skupine pacijenata kojima je učinjena prednja vratna diskektomija s fuzijom i skupine kojoj je učinjena vratna artroplastika, objavili su da je opseg pokreta operiranog vertebrodinamičkog segmenta očuvan kod svih pacijenata kojima je ugrađen umjetni vratni disk¹²². Kim i suradnici analizirali su faktore koji utječu na opseg pokreta vratne kralježnice nakon vratne artroplastike¹⁴⁰. U istraživanju je sudjelovalo 39 pacijenata kojima je ugrađen umjetni vratni disk Bryan te je pronađena značajna korelacija između poslijeoperacijskog i prijeoperacijskog opsega pokreta vratne kralježnice. Također je pronađena korelacija između poslijeoperacijskog i prijeoperacijskog opsega pokreta operiranog vertebrodinamičkog segmenta te između poslijeoperacijskog opsega pokreta operiranog vertebrodinamičkog segmenta i kuta pod kojim je umjetni disk ugrađen u intervertebralni prostor.

Provedeno je više istraživanja utjecaja ugradnje umjetnog vratnog diska Prestige na biomehaniku vratne kralježnice^{100,141,142}. U rezultatima istraživanja provedenog na 50 ispitanika kojima je učinjena vratna artroplastika objavljeno je da se prosječna vrijednost opsega pokreta operiranog vertebrodinamičkog segmenta nije značajno promijenila nakon vratne artroplastike (prijeoperacijska vrijednost iznosila je $9,5 \pm 4,28$ stupnjeva, a poslijeoperacijska $9,0 \pm 5,81$ stupanj)¹⁴¹. U istom istraživanju zaključeno je da je incidencija heterotopnih osifikacija manja kod ispitanika kojima je povećan opseg pokreta operiranog vertebrodinamičkog segmenta nakon vratne artroplastike. Rajakumar i suradnici opisali su seriju od 11 pacijenata kojima je nakon prednje vratne diskektomije s fuzijom bolest pridruženog segmenta liječena ugradnjom umjetnog vratnog diska Prestige LP¹⁴². U rezultatima istraživanja objavili su da se prosječna vrijednost opsega pokreta operiranog

vertebrodinamičkog segmenta nakon vratne artroplastike značajno povećala, s prijeoperacijskih 5,14 stupnjeva na poslijeoperacijskih 7,56 stupnjeva. Burkus i suradnici podijelili su 541 ispitanika u skupinu kojoj je učinjena prednja vratna diskektomija s fuzijom i skupinu kojoj je učinjena vratna artroplastika te su ih pratili tijekom 7 godina¹⁰⁰. Nakon 7 godina praćenja 88,2 % ispitanika kojima je učinjena vratna artroplastika imalo je poboljšan ili održan neurološki status, dok je kod ispitanika kojima je učinjena fuzija taj broj iznosio 79,7 %. Također je zaključeno da umjetni disk Prestige ima sposobnost očuvanja pokretljivosti operiranog segmenta u navedenom vremenskom razdoblju.

Nekoliko istraživanja proučavalo je rezultate ugradnje umjetnog vratnog diska Mobi-C^{81,103,143}. Provedeno je retrospektivno istraživanje na 65 pacijenata kojima je učinjena jednorazinska vratna artroplastika, a praćeni su 36 mjeseci nakon operacije¹⁴³. Objavljeno je da se prosječne vrijednosti opsega pokreta vratne kralježnice i opsega pokreta operiranog vertebrodinamičkog segmenta nisu značajno razlikovale od prijeoperacijskih vrijednosti. Beaurain i suradnici 24 mjeseca pratili su 76 pacijenata kojima je učinjena vratna artroplastika¹⁰³. Prosječna vrijednost opsega pokreta vertebrodinamičkog segmenta prije operacije iznosila je 9,9 stupnjeva (raspon 0 – 24 stupnja), a 24 mjeseca nakon operacije iznosila je 9 stupnjeva (raspon 0 – 24 stupnja). Na temelju navedenih rezultata zaključeno je da je opseg pokreta vertebrodinamičkog segmenta nakon vratne artroplastike očuvan. Guérin i suradnici proučavali su pojavnost heterotopnih osifikacija nakon vratne artroplastike kod 71 pacijenta⁸¹. Objavili su da je heterotopna osifikacija zabilježena na 27,7 % operiranih segmenata, a također su objavili da se prosječna vrijednost opsega pokreta operiranog vertebrodinamičkog segmenta povećala s prijeoperacijskih vrijednosti od $8,1 \pm 4,2$ stupnja na poslijeoperacijskih $10,2 \pm 5,7$ stupnjeva.

Više istraživanja proučavalo je utjecaj ugradnje umjetnog vratnog diska ProDisc-C na opseg pokreta vratne kralježnice^{127,144,145}. Peng i suradnici su na 166 ispitanika istraživali utjecaj visine intervertebralnog diska na poslijeoperacijsku pokretljivost¹⁴⁴. Objavili su da se prosječna vrijednost opsega pokreta operiranog segmenta povećala s prijeoperacijskih $8,4 \pm 0,7$ stupnjeva na poslijeoperacijskih $9,6 \pm 0,84$ stupnja. Također su zaključili da poslijeoperacijska visina diska između 5 mm i 7 mm ima najbolji utjecaj na opseg pokreta. U istraživanju u kojem je 50 ispitanika praćeno 10 godina nakon vratne artroplastike objavljeno je da se prosječna vrijednost opsega pokreta operiranog vertebrodinamičkog segmenta smanjila s prijeoperacijske vrijednosti od 9 stupnjeva na vrijednost od 7,6 stupnjeva 5 godina nakon operacije, odnosno 7,7 stupnjeva 10 godina nakon operacije¹⁴⁵. Nabhan i suradnici u svom istraživanju podijelili su 25 ispitanika s hernijom vratnog diska u skupinu kojoj je učinjena vratna artroplastika i skupinu kojoj je učinjena prednja vratna diskektomija s fuzijom¹²⁷. Zaključili su da se 24 mjeseca nakon operacije opseg pokreta operiranog vertebrodinamičkog segmenta smanjio kod obiju skupina, ali da je smanjenje mnogo veće kod skupine kojoj je učinjena prednja vratna diskektomija s fuzijom.

Heo i suradnici u svom istraživanju umjetnog vratnog diska Baguera®C izračunali su da je prosječna vrijednost opsega pokreta operiranog vertebrodinamičkog segmenta prijeoperacijski iznosila $9,1 \pm 2,9$ stupnjeva, a poslijeoperacijski $11,4 \pm 2,7$ stupnjeva, te su zaključili da je prosječna vrijednost opsega pokreta očuvana nakon vratne artroplastike¹⁰⁵.

U istraživanju vratnog diska SECURE-C Vaccaro i suradnici raspodijelili su 380 ispitanika u skupinu kojoj je učinjena vratna artroplastika i skupinu kojoj je učinjena prednja vratna diskektomija s fuzijom¹⁰⁷. Rezultati su pokazali da je prosječna vrijednost prijeoperacijskog opsega pokreta vertebrodinamičkog segmenta u skupini bolesnika kojoj je učinjena vratna artroplastika iznosila 8,9 stupnjeva, dok je poslijeoperacijska vrijednost 24 mjeseca nakon operacije iznosila 9,7 stupnjeva. Na temelju navedenih rezultata zaključeno je da je opseg pokreta operiranog vertebrodinamičkog segmenta očuvan nakon ugradnje umjetnog vratnog diska SECURE-C.

Računalna analiza kinematike umjetnog vratnog diska PCM pokazala je da navedeni disk nakon ugradnje ima sposobnost očuvanja lordoze, visine intervertebralnog prostora i pokretljivosti operiranog vertebrodinamičkog segmenta i susjednih segmenata⁵³.

Coric i suradnici raspodijelili su 269 pacijenata u skupinu kojoj je učinjena ugradnja umjetnog vratnog diska Kineflex|C i skupinu kojoj je učinjena prednja vratna diskektomija s fuzijom¹⁰². Ukupna stopa uspješnosti kod skupine kojoj je učinjena artroplastika iznosila je 85 %, dok je kod druge skupine iznosila 71 %. Prosječna vrijednost opsega pokreta operiranog vertebrodinamičkog segmenta, kod skupine pacijenata kojima je učinjena artroplastika prije operacije iznosila je 8,2 stupnja, 3 mjeseca nakon operacije smanjila se na 7,2 stupnja, dok se 24 mjeseca nakon operacije značajno povećala te je iznosila 9,8 stupnjeva. Prosječna vrijednost opsega pokreta operiranog vertebrodinamičkog segmenta kod skupine kojoj je učinjena fuzija značajno se smanjila 3 mjeseca nakon operacije te je takva ostala i 24 mjeseca nakon operacije.

U istraživanju provedenom na 32 pacijenta objavljeno je da se prosječna vrijednost opsega pokreta operiranog vertebrodinamičkog segmenta značajno smanjila nakon ugradnje umjetnog vratnog diska Discocerv te je prije operacije iznosila 10,2 stupnja, godinu dana nakon operacije 7,5 stupnjeva, a dvije godine nakon operacije 6,1 stupanj¹⁰⁸.

Istraživanje provedeno na 45 ispitanika kojima je zbog jednorazinske bolesti vratnog diska ugrađen umjetni vratni disk Rotaio, pokazalo je da se prosječna vrijednost opsega pokreta operiranog vertebrodinamičkog segmenta povećala s prijeoperacijskih $6,3 \pm 2,9$ stupnjeva, na $8,6 \pm 2,8$ stupnjeva, izmjerenih 24 mjeseca nakon operacije¹⁰⁶.

U nekim istraživanjima korišteno je više različitih vrsta umjetnih vratnih intervertebralnih diskova^{109,121,129,146-148}. Lazaro i suradnici proučavali su utjecaj dizajna umjetnih diskova Bryan, ProDisc-C i Synergy na kinematiku vratne kralježnice¹⁰⁹. Ispitanici su bili podijeljeni u tri skupine,

ovisno o umjetnom disku koji je ugrađen prilikom operacije. Rezultati su pokazali da se prosječna vrijednost opsega pokreta operiranog vertebrodinamičkog segmenta kod skupine ispitanika kojima je ugrađen ProDisc-C značajno povećala s prijeoperacijskih 8 ± 4 stupnja na poslijeoperacijskih $10,7 \pm 5,5$ stupnjeva. Kod drugih dviju skupina ispitanika opseg pokreta operiranog vertebrodinamičkog segmenta poslijeoperacijski je bio očuvan, ali ne i značajno povećan. Chang i suradnici uspoređivali su skupinu bolesnika kojima su zbog jednorazinske ili dvorazinske posttraumatske hernije vratnog diska ugrađivani umjetni vratni diskovi ProDisc-C ili Prestige LP, sa skupinom bolesnika kojima je napravljena prednja vratna diskektomija s fuzijom¹²⁹. U rezultatima su objavili da je prosječna vrijednost poslijeoperacijskog opsega pokreta operiranog vertebrodinamičkog segmenta kod prve skupine iznosila $6,2 \pm 5$ stupnjeva, dok je kod druge skupine iznosila $0,5 \pm 0,4$ stupnja te su zaključili da je opseg pokreta operiranog vertebrodinamičkog segmenta očuvan nakon vratne artroplastike. Kang i suradnici proučavali su faktore koji utječu na opseg pokreta operiranog vertebrodinamičkog segmenta kod skupine od 41 pacijenta koji su bolovali od jednorazinske bolesti vratnog diska¹⁴⁶. Prosječna vrijednost opsega pokreta operiranog vertebrodinamičkog segmenta povećala se s prijeoperacijskih $7,4 \pm 3,2$ stupnja na poslijeoperacijskih $10,4 \pm 5,9$ stupnjeva. Pronađena je značajna korelacija između poslijeoperacijskog opsega pokreta operiranog vertebrodinamičkog segmenta i povećanja visine intervertebralnog prostora. Chang i suradnici istraživali su opseg pokreta na 18 kadavera podijeljenih u tri skupine. Jednoj skupini učinjena je prednja vratna diskektomija s fuzijom, dok su drugim dvjema skupinama ugrađeni vratni diskovi Bryan ili Prestige II¹²¹. Rezultati su pokazali da je opseg pokreta smanjen kod skupine kojoj je učinjena fuzija, dok je kod drugih dviju skupina opseg pokreta operiranog vertebrodinamičkog segmenta povećan nakon ugradnje umjetnog vratnog diska. U preglednom radu Mummanenija i suradnika uspoređivani su rezultati dvaju istraživanja, od kojih su u jednom ugrađivani umjetni vratni diskovi Prestige, a u drugom Bryan^{124,147,148}. Zaključeno je da je operacijska tehnika ugradnje umjetnog vratnog intervertebralnog diska uspješna metoda liječenja bolesnika s hernijom diska ili spondilozom i radikulopatijom te da je opseg pokreta operiranog vertebrodinamičkog segmenta očuvan nakon operacije.

U posljednjih nekoliko godina istraživanja su opisala rezultate kliničke uporabe umjetnog vratnog diska Discover, koji je ugrađivan pacijentima prilikom našeg istraživanja^{86,112,113,116–120}. Prethodno istraživanje provedeno u Klinici za neurokirurgiju Kliničkog bolničkog centra Zagreb pokazalo je da operacijska tehnika ugradnje umjetnog vratnog intervertebralnog diska kod bolesnika koji boluju od jednorazinske bolesti vratnog diska nakon dvije godine praćenja pokazuje bolje kliničke rezultate u usporedbi s operacijskom tehnikom prednje vratne diskektomije s fuzijom¹¹⁹. Hou i suradnici usporedbom operacijske tehnike vratne artroplastike i prednje vratne diskektomije s fuzijom zaključili su da je nakon vratne artroplastike pokretljivost vratne kralježnice relativno dobro očuvana, u usporedbi sa stanjem nakon prednje vratne diskektomije s fuzijom¹¹⁶. Shangguan i suradnici u svom su preglednom radu također uspoređivali dvije navedene operacijske tehnike, te su zaključili da je opseg

pokreta operiranog vertebrodinamičkog segmenta bolji nakon vratne artroplastike i da vratna artroplastika zahtijeva kraće vrijeme operacije¹¹⁸. U nedavnom istraživanju, provedenom u Norveškoj, uspoređivani su klinički ishodi nakon vratne artroplastike i nakon prednje vratne diskektomije s fuzijom te je zaključeno da nema značajnih razlika u kliničkom ishodu između ovih dviju tehnika¹²⁰. U istom istraživanju zaključeno je da vratna artroplastika zahtijeva dulje vrijeme operacije te da je nakon nje povećana stopa ponovnih operacija na operiranoj razini. Koller i suradnici istraživali su utjecaj ugradnje umjetnog vratnog diska Discover na kinematiku vratne kralježnice na skupini od 19 bolesnika operiranih zbog jednorazinske hernije vratnog diska s radikulopatijom¹¹³. U rezultatima su naveli da se prosječna vrijednost opsega pokreta vratne kralježnice povećala s prijeoperacijskih $35,9 \pm 15,7$ stupnjeva (raspon 1 – 63 stupnja) na poslijeoperacijskih $45,4 \pm 13,6$ stupnjeva (raspon 22 – 65 stupnjeva). Prosječna vrijednost opsega pokreta operiranog vertebrodinamičkog segmenta također se povećala s prijeoperacijskih $5,9 \pm 5,1$ stupanj (raspon 0 – 18 stupnjeva) na poslijeoperacijskih $11,5 \pm 6,3$ stupnjeva (raspon 3 – 26 stupnjeva). U istraživanju provedenom na 55 ispitanika kojima je zbog jednorazinske bolesti vratnog intervertebralnog diska ugrađen umjetni disk Discover Li i suradnici analizirali su faktore koji utječu na poslijeoperacijski opseg pokreta¹¹². Prosječne vrijednosti opsega pokreta vratne kralježnice i opsega pokreta operiranog vertebrodinamičkog segmenta prije operacije iznosile su $38,4 \pm 14,4$ stupnja, odnosno $10,8 \pm 5,3$ stupnja, dok su dvije godine nakon operacije iznosile $37,7 \pm 12,3$ stupnja, odnosno $8,4 \pm 6,3$ stupnja. Iz navedenog je zaključeno da su se obje vrijednosti smanjile dvije godine nakon operacije, ali da se vrijednost opsega pokreta operiranog vertebrodinamičkog segmenta statistički značajno smanjila, dok smanjenje opsega pokreta vratne kralježnice nije bilo statistički značajno. U navedenom istraživanju pronađena je pozitivna korelacija između poslijeoperacijskog opsega pokreta operiranog vertebrodinamičkog segmenta i prijeoperacijskog opsega pokreta operiranog vertebrodinamičkog segmenta. Du i suradnici proveli su istraživanje na 25 bolesnika kojima je zbog hernije vratnog diska ili spondiloze učinjena vratna artroplastika⁸⁶. U rezultatima su objavili da se prosječna vrijednost opsega pokreta operiranog vertebrodinamičkog segmenta statistički značajno povećala s prijeoperacijskih $6,63 \pm 3,34$ stupnja na poslijeoperacijskih $9,64 \pm 3,55$ stupnjeva. Prosječna vrijednost opsega pokreta vratne kralježnice također se povećala s prijeoperacijskih $47,25 \pm 12,35$ stupnjeva na poslijeoperacijskih $51,22 \pm 11,65$ stupnjeva, ali navedeno povećanje nije bilo statistički značajno. Chen i suradnici u istraživanju provedenom na 58 pacijenata zaključili su da se prosječna vrijednost opsega pokreta vratne kralježnice nakon vratne artroplastike povećala s prijeoperacijskih $44,2 \pm 7,9$ stupnjeva na poslijeoperacijskih $50,9 \pm 7,7$ stupnjeva¹¹⁷. Opseg pokreta operiranog vertebrodinamičkog segmenta prosječno se povećao za 3 stupnja, odnosno 27 %.

Naše istraživanje biomehanike vratne kralježnice nakon ugradnje umjetnog vratnog diska Discover pokazalo je da opseg pokreta vratne kralježnice i opseg pokreta operiranog vertebrodinamičkog segmenta rastu nakon vratne artroplastike te godinu dana nakon operacije više ne postoji statistički

značajna razlika između prosječne vrijednosti opsega pokreta vratne kralježnice ispitivane i kontrolne skupine, a isto svojstvo je zadržano i dvije godine nakon operacije. Dvije godine nakon operacije nije zabilježen ni jedan slučaj heterotopne osifikacije, a također nisu zabilježeni ni znakovi bolesti pridruženog segmenta kod skupine bolesnika kojima je učinjena ugradnja umjetnog vratnog diska Discover.

7. ZAKLJUČAK

- Prosječna vrijednost opsega pokreta vratne kralježnice i prosječna vrijednost opsega pokreta operiranog vertebrodinamičkog segmenta povećavaju se nakon ugradnje umjetnog vratnog intervertebralnog diska.
- Do statistički značajnog povećanja opsega pokreta vratne kralježnice dolazi 12 mjeseci nakon ugradnje umjetnog vratnog intervertebralnog diska, a navedeno povećanje vidljivo je i 24 mjeseca nakon operacije.
- Do statistički značajnog povećanja opsega pokreta operiranog vertebrodinamičkog segmenta dolazi 12 mjeseci nakon ugradnje umjetnog vratnog intervertebralnog diska, a navedeno povećanje vidljivo je i 24 mjeseca nakon operacije.
- 12 mjeseci nakon ugradnje umjetnog vratnog intervertebralnog diska prosječna vrijednost opsega pokreta vratne kralježnice ispitivane skupine doseže razinu prosječne vrijednosti opsega pokreta kontrolne zdrave skupine te se te dvije vrijednosti više statistički značajno ne razlikuju, a navedeno svojstvo zadržava se i 24 mjeseca nakon operacije.
- Svim pripadnicima ispitivane skupine očuvana je vratna lordoza poslije operacije.
- Nije verificiran ni jedan slučaj heterotopne osifikacije dvije godine nakon operacije, a također ni kod jednog ispitanika nisu zabilježeni znakovi bolesti pridruženog segmenta.

Iz navedenog je vidljivo da ugradnja umjetnog vratnog kralježničkog diska povećava opseg pokreta vratne kralježnice kod operiranih bolesnika, uspoređujući radiološki izmjeren poslijeoperacijski opseg pokreta vratne kralježnice s opsegom pokreta vratne kralježnice prije operacije, te se zaključuje da je hipoteza doktorske disertacije potvrđena.

8. SAŽETAK

UVOD: U proteklim dvama desetljećima ugradnja umjetnog vratnog intervertebralnog diska postala je jedna od uobičajenih metoda liječenja jednorazinske hernije vratnog intervertebralnog diska. Ipak, utjecaj ugradnje umjetnog diska na biomehaniku vratne kralježnice nije u potpunosti istražen.

CILJ: Cilj ovog istraživanja bio je istražiti utjecaj ugradnje umjetnog vratnog intervertebralnog diska na biomehaniku vratnog dijela kralježnice uspoređivanjem poslijeoperacijskog opsega pokreta vratne kralježnice ispitivane skupine s prijeoperacijskim opsegom pokreta te uspoređivanjem poslijeoperacijskog opsega pokreta vratne kralježnice ispitivane skupine s opsegom pokreta vratne kralježnice kontrolne skupine ispitanika.

MATERIJAL I METODE: U istraživanju je sudjelovalo 50 ispitanika. Ispitivanu skupinu činilo je 25 ispitanika kojima je, zbog jednorazinske hernije vratnog diska, ugrađen umjetni vratni disk Discover. Kontrolnu skupinu činilo je 25 zdravih ispitanika. Svim pripadnicima ispitivane skupine učinjene su statičke i dinamičke radiografske snimke vratne kralježnice prije operacije, te 3, 6, 12 i 24 mjeseca nakon operacije. Pripadnicima kontrolne skupine učinjene su dinamičke radiografske snimke. Pripadnicima ispitivane skupine određeni su opsezi pokreta vratne kralježnice i opsezi pokreta operiranog vertebrodinamičkog segmenta na svim snimljenim radiogramima, dok je pripadnicima kontrolne skupine određen opseg pokreta vratne kralježnice. Opseg pokreta vratne kralježnice određen je zbrajanjem vrijednosti Cobbova kuta vratne kralježnice pri maksimalnoj fleksiji i maksimalnoj ekstenziji vratne kralježnice, dok je opseg pokreta operiranog vertebrodinamičkog segmenta određen zbrajanjem vrijednosti Cobbova kuta operiranog vertebrodinamičkog segmenta pri maksimalnoj fleksiji i ekstenziji vratne kralježnice.

REZULTATI: Naše istraživanje biomehanike vratne kralježnice nakon ugradnje umjetnog vratnog diska Discover pokazalo je da opseg pokreta vratne kralježnice i opseg pokreta operiranog vertebrodinamičkog segmenta rastu nakon vratne artroplastike te godinu dana nakon operacije više ne postoji statistički značajna razlika između prosječne vrijednosti opsega pokreta vratne kralježnice ispitivane i kontrolne skupine, a isto svojstvo zadržano je i dvije godine nakon operacije. Dvije godine nakon operacije nije zabilježen ni jedan slučaj heterotopne osifikacije niti znakovi bolesti pridruženog segmenta kod skupine bolesnika kojima je učinjena ugradnja umjetnog vratnog diska Discover.

9. SUMMARY

Ivan Domazet. INFLUENCE OF IMPLEMENTING THE ARTIFICIAL CERVICAL INTERVERTEBRAL DISC ON THE BIOMECHANICS OF THE CERVICAL SPINE. 2019.

INTRODUCTION: Over the past two decades, cervical disc arthroplasty has become one of the most common methods of treating one-segmental cervical disc herniation. However, the impact of disc arthroplasty on the biomechanics of the cervical spine hasn't been fully explored yet.

AIM: The objective of this study was to investigate the effect of cervical disc arthroplasty on the biomechanics of the cervical spine by comparing the postoperative range of motion of the cervical spine in a cohort that underwent cervical arthroplasty with the preoperative range of motion, and by comparing the postoperative range of motion of the cervical spine in the cohort that had cervical arthroplasty with the range of motion of the cervical spine in the control group.

MATERIAL AND METHODS: 50 respondents took part in the research. The cohort consisted of 25 respondents who had their cervical disc replaced with the Discover, an artificial disc device, due to one-segmental cervical disc herniation. The control group consisted of 25 healthy respondents. All members of the cohort had their static and dynamic cervical radiographs taken before the surgery, and 3, 6, 12, and 24 months after the surgery. Members of the control group had their dynamic cervical radiographs taken. Range of motion of the cervical spine, and the range of motion of the operated functional spinal unit was determined by all radiograms in the cohort that underwent cervical arthroplasty, while the range of motion of the cervical spine was determined in the control group. The range of motion of the cervical spine was determined by adding the value of the Cobb angle of the cervical spine in maximum flexion and extension, whereas the range of motion of the operated functional spinal unit was determined by adding the value of the Cobb angle of the operated functional spinal unit in maximum flexion and extension.

RESULTS: Our cervical biomechanical research has shown that the range of motion of the cervical spine and the range of motion of the operated functional spinal unit increase after the Discover artificial cervical disc arthroplasty, and that one year after surgery there is no statistically significant difference between the average value of the range of motion of the cervical spine in the cohort and the control group. In addition, the research has shown that the same properties are retained two years after surgery. No cases of heterotopic ossification or signs of adjacent segment disease were found in the group of patients who underwent the Discover artificial cervical disc arthroplasty at two years post-surgery.

10. LITERATURA

1. Baaj A. Handbook of spine surgery. New York: Thieme; 2012. Str. 9 – 20.
2. Krmpotić-Nemanić J, Marušić A. Anatomija čovjeka. Zagreb: Medicinska naklada; 2004. Str. 43 – 585.
3. Platzer W, Kahle W, Leonhardt H, Vinter I, Jalšovec D, Spitzer G, i sur. Priručni anatomski atlas, prvi svezak. Zagreb: Medicinska naklada; 2003. Str. 36 – 362.
4. Fritsch H, Kühnel W. Priručni anatomski atlas, drugi svezak. Zagreb: Medicinska naklada; 2012. Str. 44 – 78.
5. Kahle W. Priručni anatomski atlas, treći svezak. Zagreb: Medicinska Naklada; 2011. Str. 48 – 272.
6. Greenberg M, Abel N. Handbook of neurosurgery. Tampa, Fla: Greenberg Graphics; 2010. Str. 99 – 102.
7. Galbusera F, van Rijsbergen M, Ito K, Huyghe JM, Brayda-Bruno M, Wilke HJ. Ageing and degenerative changes of the intervertebral disc and their impact on spinal flexibility. *Eur Spine J.* 2014; 23 (Suppl 3): 324 – 332.
8. Kadow T, Sowa G, Vo N, Kang JD. Molecular basis of intervertebral disc degeneration and herniations: What are the important translational questions. *Clin Orthop Relat Res.* 2015; 473: 1903 – 1912.
9. Setton LA, Chen J. Cell mechanics and mechanobiology in the intervertebral disc. *Spine.* 2004; 29(23): 2710 – 2723.
10. Setton LA, Chen J. Mechanobiology of the intervertebral disc and relevance to disc degeneration. *J Bone Joint surg Am.* 2006; 88 (Suppl 2): 52 – 57.
11. Bogduk N, Mercer S. Biomechanics of the cervical spine. I: Normal kinematics. *Clin Biomech(Bristol, Avon).* 2000; 15 (9): 633 – 648.
12. Smucker JD, Sasso RC. Cervical spine arthroplasty: Kinematics of cervical arthroplasty. *Tech Orthop.* 2010; 25: 97 – 107.
13. Ball J, Meijers KAE. On cervical Mobility. *Ann. Rheum. Dis.* 1964; 23 (6): 429 – 438.
14. Gore D. Roentgenographic findings in the cervical spine in asymptomatic persons. *Spine.* 2001; 26 (22): 2463 – 2466.

15. Yukawa Y, Kato F, Suda K, Yamagata M, Ueta T. Age-related changes in osseous anatomy, alignment, and range of motion of the cervical spine. Part I: Radiographic data from over 1,200 asymptomatic subjects. *Eur Spine J*. 2012; 21: 1492 – 1498.
16. Machino M, Yukawa Y, Imagama S, Ito K, Katayama Y, Matsumoto T, Inoue T, Ouchida J, Tomita K, Ishiguro N, Kato F. Age-related and degenerative changes in the osseous anatomy, alignment and range of motion of the cervical spine. *Spine*. 2016; 41 (6): 476 – 482.
17. Hardacker JW, Shuford RF, Capicotto PN, Pryor PW. Radiographic standing cervical segmental alignment in adult volunteers without neck symptoms. *Spine*. 1997; 22 (13): 1472 – 1480.
18. Dvorak J, Panjabi MM, Novotny JE, Antinnes JA. In vivo flexion/extension of the normal cervical spine. *J Orthop Res*. 1991; 9 (6): 828 – 834.
19. Reitman CA, Mauro KM, Nguyen L, Ziegler JM, Hipp JA. Intervertebral motion between flexion and extension in asymptomatic individuals. *Spine*. 2004; 29 (24): 2832 – 2843.
20. Swinkels RA, Swinkels-Meewisse IE. Normal values for cervical range of motion. *Spine*. 2014; 39 (5): 362 – 367.
21. Feipel V, Rondelet B, Le Pallec J, Rooze M. Normal global motion of the cervical spine: an electrogoniometric study. *Clin Biomech (Bristol, Avon)*. 1999; 14 (7): 462 – 470.
22. Bible JE, Biswas D, Miller CP, Whang PG, Grauer JN. Normal functional range of motion of the cervical spine during 15 activities of daily living. *J Spinal Disord Tech*. 2010; 23: 15 – 21.
23. Galbusera F, Bellini CM, Brayda-Bruno M, Fornari M. Biomechanical studies on cervical total disc arthroplasty: A literature review. *Clin Biomech (Bristol, Avon)*. 2008; 23 (9): 1095 – 1104.
24. Lind B, Sihlbom H, Nordwall A, Malchau H. Normal ranges of motion of the cervical spine. *Arch Phys Med Rehabil*. 1988; 70: 692 – 695.
25. Dvorak J, Froehlich D, Penning L, Baumgartner H, Panjabi MM. Functional radiographic diagnosis of the cervical spine: flexion/extension. *Spine*. 1988; 13: 748 – 755.
26. Swartz EE, Floyd RT, Cendoma M. Cervical spine functional anatomy and the biomechanics of injury due to compressive loading. *J Athl Train*. 2005; 40 (3): 155 – 161.
27. Tan LA, Riew KD, Traynelis VC. Cervical spine deformity-Part 1: Biomechanics, radiographic parameters, and classification. *Neurosurgery*. 2017; 81 (2): 197 – 203.
28. White AA 3rd, Johnson RM, Panjabi MM, Southwick WO. Biomechanical analysis of clinical stability in the cervical spine. *Clin Orthop Relat Res*. 1975; 109: 85 – 96.

29. Todd AG. Cervical spine: degenerative conditions. *Curr Rev Musculoskelet Med*. 2011; 4: 168 – 174.
30. Abbed KM, Coumans JV. Cervical radiculopathy: Pathophysiology, presentation, and clinical evaluation. *Neurosurgery*. 2007; 60 (1 Suppl 1): S28 – 34.
31. Baptiste DC, Fehlings MG. Pathophysiology of cervical myelopathy. *Spine J*. 2006; 6 (6 Suppl):190S – 197S.
32. Nouri A, Tetreault L, Singh A, Karadimas SK, Fehlings MG. Degenerative cervical myelopathy: Epidemiology, genetics and pathogenesis. *Spine*. 2015; 40 (12): E675 – E693.
33. Law MD Jr, Bernhardt M, White AA 3rd. Cervical spondylotic myelopathy: A review of surgical indications and decision making. *Yale J Biol Med*. 1993; 66 (3): 165 – 177.
34. Ito K, Creemers L. Mechanism of intervertebral disk degeneration/injury and pain: A review. *Global Spine J*. 2013; 3 (3): 145 – 152.
35. Gore DR, Sepic SB, Gardner GM, Murray MP. Neck pain: a long-term follow-up of 205 patients. *Spine*. 1987; 12 (1): 1 – 5.
36. Malanga GA. The diagnosis and treatment of cervical radiculopathy. *Med Sci Sports Exerc*. 1997; 29 (Suppl 7): S236 – S245.
37. Fardon DF, Milette PC. Nomenclature and classification of lumbar disc pathology. Recommendations of the combined task forces of the North American Spine society, American Society of Spine Radiology, and American Society of Neuroradiology. *Spine*. 2001; 26 (5): E93 – E113.
38. Stookey B. Comparison of the spinal cord due ventral extradural cervical chondromas. *Arch Neurol Psychiatry*. 1928; 20: 275 – 291.
39. Henderson CM, Hennessy RG, Shuey HM Jr, Shackelford EG: Posterior-lateral foraminotomy as an exclusive operative technique for cervical radiculopathy: A review of 846 consecutively operated cases. *Neurosurgery*. 1983; 13: 504 – 512.
40. Smith GW, Robinson RA. The treatment of certain cervical spine disorders by anterior removal of the intervertebral disk and intervertebral fusion. *J Bone Joint Surg*. 1958; 40A: 607 – 624.
41. Cloward RB. The anterior approach for removal of ruptured cervical disks. *J Neurosurg*. 1958; 15: 602 – 617.

42. Gore DR, Sepic SB. Anterior discectomy and fusion for painful cervical disc disease: A report of 50 patients with an average follow-up of 21 years. *Spine*. 1998; 23 (19): 2047 – 2051.
43. Jacobs B, Krueger EG, Leivy DM. Cervical spondylosis with radiculopathy. Results of anterior discectomy. *JAMA*. 1970; 211 (13): 2135 – 2139.
44. Lunsford LD, Bissonette DJ, Jannetta PJ, Sheptak PE, Zorub DS. Anterior surgery for cervical disease. Part 1: Treatment of lateral cervical disc herniation in 253 cases. *J Neurosurg*. 1980; 53 (1): 1 – 11.
45. Connolly ES, Seymour RJ, Adams JE: Clinical evaluation of anterior cervical fusion for degenerative cervical disc disease. *J Neurosurg*. 1965; 23: 431 – 437.
46. Robinson RA, Walker AE, Ferlic DS, Wiecking DK. The results of anterior interbody fusion of the cervical spine. *J Bone Joint Surg (Am)*. 1962; 44: 1569 – 1587.
47. Clements DH, O’Leary PF. Anterior cervical discectomy and fusion. *Spine*. 1990; 15 (10): 1023 – 1025.
48. Gore DR, Sepic SB. Anterior cervical fusion for degenerated or protruded discs. A review of one hundred forty-six patients. *Spine*. 1984; 9 (7): 667 – 671.
49. Bose B. Anterior cervical fusion using Caspar plating: analysis of results and review of the literature. *Surg Neurol*. 1998; 49 (1): 25 – 31.
50. Bailey RW, Badgley MD. Stabilization of the cervical spine by anterior fusion. *J Bone Joint Surg*. 1968; 42A: 565 – 594.
51. Dunsker SB. Anterior cervical discectomy with and without fusion. *Clin Neurosurg*. 1977; 24: 516 – 521.
52. Robertson JT. Anterior removal of cervical disc without fusion. *Clin Neurosurg*. 1973; 20: 259 – 261.
53. Park DK, Lin EL, Phillips FM. Index and adjacent level kinematics after cervical disc replacement and anterior fusion. *Spine*. 2011; 36(9): 721 – 730.
54. Maiman DJ, Kumaresan S, Yoganandan N, Pintar FA. Biomechanical effect of anterior cervical spine fusion on adjacent segments. *Biomed Mater Eng*. 1999; 9 (1): 27 – 38.
55. Matsunaga S, Kabayama S, Yamamoto T, Yone K, Sakou T, Nakanishi K. Strain on intervertebral discs after anterior cervical decompression and fusion. *Spine*. 1999; 24 (7): 670 – 675.

56. Hilibrand AS, Carlson GD, Palumbo MA, Jones PK, Bohlman HH. Radiculopathy and myelopathy at segments adjacent to the site of a previous anterior cervical arthrodesis. *J Bone Joint Surg Am.* 1999; 81 (4): 519 – 528.
57. Hilibrand AS, Yoo JU, Carlson GD, Bohlman HH. The success of anterior cervical arthrodesis adjacent to a previous fusion. *Spine.* 1997; 22 (14): 1574 – 1579.
58. Ishihara H, Kanamori M, Kawaguchi Y, Nakamura H, Kimura T. Adjacent segment disease after anterior cervical interbody fusion. *Spine J.* 2004; 4 (6): 624 – 628.
59. Goffin J, Geusens E, Vantomme N, Quintens E, Waerzeggers Y, Depreitere B, Van Calenbergh F, van Loon J. Long-term follow-up after interbody fusion of the cervical spine. *J Spinal Disord Tech.* 2004; 17 (2): 79 – 85.
60. Katsuura A, Hukuda S, Saruhashi Y, Mori K. Kyphotic malalignment after anterior cervical fusion is one of the factors promoting the degenerative process in adjacent intervertebral levels. *Eur Spine J.* 2001; 10 (4): 320 – 324.
61. Lee SE, Jahng TA, Kim HJ. Correlation between cervical lordosis and adjacent segment pathology after anterior cervical spinal surgery. *Eur Spine J.* 2015; 24 (12): 2899 – 2909.
62. Eck JC, Humphreys SC, Lim TH, Jeong ST, Kim JG, Hodges SD, An HS. Biomechanical study on the effect of cervical spine fusion on adjacent-level intradiscal pressure and segmental motion. *Spine.* 2002; 27 (22): 2431 – 2434.
63. Baron EM, Soliman AM, Gaughan JP, Simpson L, Young WF. Dysphagia, hoarseness, and unilateral true vocal fold motion impairment following anterior cervical discectomy and fusion. *Ann Otol Rhinol Laryngol.* 2003; 112 (11): 921 – 926.
64. Morpeth JF, Williams MF. Vocal fold paralysis after anterior cervical discectomy and fusion. *Laryngoscope.* 2000; 110 (1): 43 – 46.
65. McAfee PC. The indications for lumbar and cervical disc replacement. *Spine J.* 2004; 4 (6 Suppl): 177S – 181S.
66. Auerbach JD, Jones KJ, Fras CI, Balderston JR, Rushton SA, Chin KR. The prevalence of indications and contraindications to cervical total disc replacement. *Spine J.* 2008; 8 (5): 711 – 716.
67. Moatz B, Tortolani PJ. Cervical disc arthroplasty: Pros and cons. *Surg Neurol Int.* 2012; 3 (Suppl 3): S216 – S224.
68. Phillips FM, Garfin SR. Cervical disc replacement. *Spine.* 2005; 30 (17 Suppl). S27 – S33.

69. Traynelis VC. The Prestige cervical disc replacement. *Spine J.* 2004; 4 (6 Suppl): 310S – 314S.
70. Chang UK, Kim DH, Lee MC, Willenberg R, Kim SH, Lim J. Changes in adjacent-level disc pressure and facet joint force after cervical arthroplasty compared with cervical discectomy and fusion. *J Neurosurg Spine.* 2007; 7: 33 – 39.
71. Aghayev E, Bärlocher C, Sgier F, Hasdemir M, Steinsiepe KF, Wernli F, Porchet F, Hausmann O, Ramadan A, Maestretti G, Ebling U, Neukamp M, Röder C. Five-year results of cervical disc prostheses in the SWISSspine registry. *Eur Spine J.* 2013; 22 : 1723 – 1730.
72. Skeppholm M, Lindgren L, Henriques T, Vavruch L, Löfgren H, Olerud C. The Discover artificial disc replacement versus fusion in cervical radiculopathy – a randomized controlled outcome trial with 2-year follow-up. *Spine J.* 2015; 15 (6): 1284 – 1294.
73. Pickett GE, Sekhon LHS, Sears WR, Duggal N. Complications with cervical arthroplasty. *J Neurosurg Spine.* 2006; 4: 98 – 105.
74. Kong L, Ma Q, Meng F, Cao J, Yu K, Shen Y. The prevalence of heterotopic ossification among patients after cervical artificial disc replacement. *Medicine (Baltimore).* 2017; 96 (24): e7163. Doi: 10.1097/MD.00000000000007163.
75. Tu TH, Wu JC, Huang WC, Chang HK, Ko CC, Fay LY, Wu CL, Cheng H. Postoperative nonsteroidal antiinflammatory drugs and the prevention of heterotopic ossification after cervical arthroplasty; analysis using CT and a minimum 2-year follow-up. *J Neurosurg Spine.* 2015; 22: 447 – 453.
76. Parkinson JF, Sekhon LH. Cervical arthroplasty complicated by delayed spontaneous fusion. Case report. *J Neurosurg Spine.* 2005; 2 (3): 377 – 380.
77. McAfee PC, Cunningham BW, Devine J, Williams E, Yu-Yahiro J. Classification of heterotopic ossification (HO) in artificial disk replacement. *J Spinal Disord Tech.* 2003; 16 (4) : 384 – 389.
78. Lee JH, Jung TG, Kim HS, Jang JS, Lee SH. Analysis of the incidence and clinical effect of the heterotopic ossification in a single-level cervical artificial disc replacement. *Spine J.* 2010; 10 (8): 676 – 682.
79. Porchet FM, Metcalf NH. Clinical outcomes with the Prestige II cervical disc: preliminary results from a prospective randomized clinical trial. *Neurosurg Focus.* 2004; 17: E6.
80. Suchomel P, Jurák L, Beneš V 3rd, Brabec R, Bradáč O, Elgawhary S. Clinical results and development of heterotopic ossification in total cervical disc replacement during a 4-year follow-up. *Eur Spine J.* 2010; 19: 307 – 315.

81. Guérin P, Bourghli A, Meyrat R, Luc S, Gille O, Vital JM. Heterotopic ossification after cervical disc replacement: Clinical significance and radiographic analysis. A prospective study. *Acta Orthop Belg.* 2012; 78 (1): 80 – 86.
82. Yi S, Kim KN, Yang MS, Yang JW, Kim H, Ha Y, Yoon DH, Shin HC. Difference in occurrence of heterotopic ossification according to prosthesis type in the cervical artificial disc replacement. *Spine.* 2010; 36 (16): 1556 – 1561.
83. Leung C, Casey AT, Goffin J, Kehr P, Liebig K, Lind B, Logroscino C, Pointillart V. Clinical significance of heterotopic ossification in cervical disc replacement: A prospective multicenter clinical trial. *Neurosurgery.* 2005; 57 (4): 759 – 763.
84. Maida G, Gennaro P, Marcati E. Heterotopic ossification in the cervical total disc replacement with Discover prostheses: a retrospective 5-year follow-up study. *J Spine.* 2014; 3: 194.
85. Mehren C, Suchomel P, Grochulla F, Barsa P, Sourkova P, Hradil J, Korge A, Mayer HM. Heterotopic ossification in total cervical artificial disc replacement. *Spine.* 2006; 31 (24): 2802 – 2806.
86. Du J, Li M, Liu H, Meng H, He Q, Luo Z. Early follow-up outcomes after treatment of degenerative disc disease with the discover cervical disc prosthesis. *Spine J.* 2011; 11 (4): 281 – 289.
87. Baaj AA, Uribe JS, Vale FL, Preul MC, Crawford NR. History of cervical disc arthroplasty. *Neurosurg Focus.* 2009; 27 (3): E10.
88. Le H, Thongtrangan I, Kim DH. Historical review of cervical arthroplasty. *Neurosurg Focus* 2004; 17 (3): E1.
89. Basho R, Hood KA. Cervical total disc arthroplasty. *Global Spine J.* 2012; 2 (2): 105 – 108.
90. Sohaib HZ, Wellington HK. Cervical disc arthroplasty. *Contemporary Spine Surgery.* 2014; 15 (11): 1 – 8.
91. Fernström U. Arthroplasty with intercorporal endoprosthesis in herniated disc and in painful disc. *Acta Chir Scand Suppl.* 1966; 357: 154 – 159.
92. Wigfield CC, Gill SS, Nelson RJ, Metcalf NH, Robertson JT. The new Frenchay artificial cervical joint: results from a two-year pilot study. *Spine.* 2002; 27 (22): 2446 – 2452.
93. Leven D, Meaie J, Radcliff K, Qureshi S. Cervical disc replacement surgery: indications, technique, and technical pearls. *Curr Rev Musculoskelet Med.* 2017; 10: 160 – 169.
94. Anderson PA, Sasso RC, Rouleau JP, Carlson CS, Goffin J. The Bryan cervical disc: wear properties and early clinical results. *Spine J.* 2004; 4 (6 Suppl): 303S – 309S.

95. Goffin J, Casey A, Kehr P, Liebig K, Lind B, Logroscino C, Pointillart V, Van Calenbergh F, van Loon J. Preliminary clinical experience with the Bryan cervical disc prosthesis. *Neurosurgery*. 2002; 51 (3): 840 – 847.
96. Goffin J, Van Calenbergh F, van Loon J, Casey A, Kehr P, Liebig K, Lind B, Logroscino C, Sgrambiglia R, Pointillart V. Intermediate follow-up after treatment of degenerative disc disease with the Bryan cervical disc prosthesis: Single-level and bi-level. *Spine*. 2003; 28 (24): 2673 –2678.
97. Lehman RA Jr, Bevevino AJ, Brewer DD, Skelly AC, Anderson PA. A systematic review of cervical artificial disc replacement wear characteristics and durability. *Evid Based Spine Care J*. 2012; 3 (Suppl 1): 31 – 38.
98. Anderson PA, Rouleau JP, Bryan VE, Carlson CS. Wear analysis of the Bryan cervical disc prosthesis. *Spine*. 2003; 28 (20S): S186 – S194.
99. Chin KR, Pencle FJR, Seale JA, Pencle FK. Clinical outcomes of outpatient cervical total disc replacement compared with outpatient anterior cervical discectomy and fusion. *Spine*. 2017; 42 (10): E567 – E574.
100. Burkus JK, Traynelis VC, Haid RW Jr, Mummaneni PV. Clinical and radiographic analysis of an artificial cervical disc: 7-year follow-up from the Prestige prospective randomized controlled clinical trial. *J Neurosurg Spine*. 2014; 21: 516 – 528.
101. Oliveira L, Coutinho E, Marchi L, Abdala N, Pimenta L. Cervical facet degeneration after total disc replacement: 280 levels in 162 patients – 5 year follow-up. *Neurosurg Q*. 2011; 21: 17 – 21.
102. Coric D, Nunley PD, Guyer RD, Musante D, Carmody CN, Gordon CR, Lauryssen C, Ohnmeiss DD, Boltes MO. Prospective, randomized, multicenter study of cervical arthroplasty: 269 patients from the Kineflex|C artificial disc investigational device exemption with a minimum 2-year follow-up. *J Neurosurg Spine*. 2011; 15: 348 – 358.
103. Beaurain J, Bernard P, Dufour T, Fuentes JM, Hovorka I, Huppert J, Steib JP, Vital JM, Aubourg L, Vila T. Intermediate clinical and radiological results of cervical TDR (Mobi-C®) with up to 2 years of follow-up. *Eur Spine J*. 2009; 18: 841 – 850.
104. Fransen P, Pointillart V. Arthroplasty with the Bagera®C cervical disc prosthesis: A review of the scientific background, clinical and radiographic evidences. *J Spine Neurosurg*. 2016; 5: 6.
105. Heo DH, Lee DC, Oh JY, Park CK. Bone loss of vertebral bodies at the operative segment after cervical arthroplasty: a potential complication?. *Neurosurg Focus*. 2017; 42 (2): E7.

106. Obernauer J, Landscheidt J, Hartmann S, Schubert GA, Thomé C, Lumenta C. Cervical arthroplasty with ROTAIO® cervical disc prosthesis: first clinical and radiographic outcome analysis in a multicenter prospective trial. *BMC Musculoskelet Disord.* 2016; 17: 11.
107. Vaccaro A, Beutler W, Peppelman W, Marzluff JM, Highsmith J, Mugglin A, DeMuth G, Gudipally M, Baker KJ. Clinical outcomes with selectively constrained SECURE-C cervical disc arthroplasty. *Spine.* 2013; 38 (26): 2227 – 2239.
108. Barrey C, Champain S, Campana S, Ramadan A, Perrin G, Skalli W. Sagittal alignment and kinematics at instrumented and adjacent levels after total disc replacement in the cervical spine. *Eur Spine J.* 2012; 21: 1648 – 1659.
109. Lazaro BC, Yucesoy K, Yuksel KZ, Kowalczyk I, Rabin D, Fink M, Duggal N. Effect of arthroplasty design on cervical spine kinematics: analysis of the Bryan disc, ProDisc-C and Synergy disc. *Neurosurg Focus.* 2010; 28 (6): E6.
110. Yucesoy K, Yuksel KZ, Altun I, Yiksel M, Kalemci O. Can cervical arthroplasty impact alignment? A comparison of the Synergy disc with cervical fusion. *J Spine.* 2017; 6 (6): 400.
111. Skeppholm M, Svedmark P, Noz ME, Maguire GQ, Olivecrona H, Olerud C. Evaluation of mobility and stability in the Discover artificial disc: an in vivo motion study using high-accuracy 3D CT data. *J Neurosurg Spine.* 2015; 23 (3): 383 – 389.
112. Li J, Liang L, Ye XF, Qi M, Chen HJ, Yuan W. Cervical arthroplasty with Discover prosthesis: clinical outcomes and analysis of factors that may influence postoperative range of motion. *Eur Spine J.* 2013; 22 (10): 2303 – 2309.
113. Koller H, Meier O, Zenner J, Mayer M, Hitzl W. In vivo analysis of cervical kinematics after implantation of a minimally constrained cervical artificial disc replacement. *Eur Spine J.* 2013; 22: 747 – 758.
114. DISCOVER Cervical Arthroplasty Disc Replacement System. Manufactured and distributed by Depuy Synthes [Slika s interneta]. 2013 May 16. [pristupljeno 19. 4. 2018.]. Dostupno na: <http://www.whichmedicaldevice.com/by-manufacturer/234/626/discover-cervical-arthroplasty-disc-replacement-system>.
115. Greiner-Perth R, Allam Y, Silbermann J, Simank HG. [First experience and preliminary clinical results with the cervical replacement DISCOVER]. *Z Orthop Unfall.* 2009; 147 (5): 582 – 587.

116. Hou Y, Liu Y, Yuan W, Wang X, Chen H, Yang L, Zhang Y. Cervical kinematics and radiological changes after Discover artificial disc replacement versus fusion. *Spine J.* 2014; 14 (6): 867 – 877.
117. Chen Y, Yuan W, Wu X, Chen H, Wang X, Yang L, He H, Liu Y, Tsai N, Peng Y, Gu S, Sun Q. The effect of range of motion after single-level Discover cervical artificial disk replacement. *J Spinal Disord Tech.* 2013; 26 (5): E158 – E162.
118. Shangguan L, Ning GZ, Tang Y, Wang Z, Luo ZJ, Zhou Y. Discover cervical disc arthroplasty versus anterior cervical discectomy and fusion in symptomatic cervical disc diseases: A meta-analysis. *PloS One* [Internet]. 2017 Mar 30 [pristupljeno 19. 4. 2018.]; 12 (3): e0174822. Dostupno na: www.ncbi.nlm.nih.gov/pmc/articles/PMC5373642/pdf/pone.0174822.pdf.
119. Rožanković M, Marasanov SM, Vukić M. Cervical disk replacement with Discover versus fusion in a single-level cervical disk disease: A prospective single-center randomized trial with a minimum 2-year follow-up. *Clin Spine Surg.* 2017; 30 (5): E515 – E522.
120. Sundseth J, Oddrun AF, Kolstad F, Johnsen LG, Pripp AH, Andresen H, Myrseth E, Müller K, Nygaard Ø, Zwart JA; NORCAT study group. The Norwegian cervical arthroplasty trial (NORCAT): 2-year clinical outcome after single-level cervical arthroplasty versus fusion – a prospective, single-blinded, randomized controlled multicenter study. *Eur Spine J.* 2017; 26: 1225 – 1235.
121. Chang UK, Kim DH, Lee MC, Willenberg R, Kim SH, Lim J. Range of motion change after cervical arthroplasty with ProDisc-C and Prestige artificial discs compared with anterior cervical discectomy and fusion. *J Neurosurg Spine.* 2007; 7: 40 – 46.
122. Coric D, Finger F, Boltes P. Prospective randomized controlled study of the Bryan cervical disc: early clinical results from a single investigational site. *J Neurosurg Spine.* 2006; 4 (1): 31 – 35.
123. Heller JG, Sasso RC, Papadopoulos SN, Anderson PA, Fessler RG, Hacker RJ, Coric D, Cauthen JC, Riew DK. Comparison of Bryan cervical disc arthroplasty with anterior cervical decompression and fusion. *Spine.* 2009; 34 (2): 101 – 107.
124. Mummaneni PV, Amin BY, Wu JC, Brodt ED, Dettori JR, Sasso RC. Cervical artificial disc replacement versus fusion in the cervical spine: a systematic review comparing long-term follow-up results from two FDA trials. *Evid Based Spine Care J.* 2012; 3 (Suppl 1): 59 – 66.
125. Sasso RC, Best NM, Metcalf NH, Anderson PA. Motion analysis of Bryan cervical disc arthroplasty versus anterior discectomy and fusion: Results from a prospective, randomized, multicenter, clinical trial. *J Spinal Disord Tech.* 2008; 21 (6): 393 – 399.

126. Sasso RC, Smucker JD, Hacker RJ, Heller JG. Artificial disc versus fusion: A prospective randomized study with 2-year follow-up on 99 patients. *Spine*. 2007; 32 (26): 2933 – 2942.
127. Nabhan A, Ahlhelm F, Pitzen T, Steudel WI, Jung J, Shariat K, Steimer O, Bachelier F, Pape D. Disc replacement using ProDisc-C versus fusion: A prospective randomized and controlled radiographic and clinical study. *Eur Spine J*. 2007; 16: 423 – 430.
128. Karabag H, Cakmak E, Celik B, Iplikcioglu AC, Soran AF. Arthroplasty versus fusion for single-level cervical disc disease. *J Park Med Assoc*. 2014; 64 (12): 1348 – 1351.
129. Chang HK, Huang WC, Wu Jc, Tu TH, Fay Ly, Chang Py, Wu CL, Chang HC, Chen YC, Cheng H. Cervical arthroplasty for traumatic disc herniation: An age- and sex-matched comparison with anterior cervical discectomy and fusion. *BMC Musculoskelet Disord*. 2015; 16: 228.
130. Riew DK, Buchowski JM, Sasso R, Zdeblick T, Metcalf NH, Anderson Pa. Cervical disc arthroplasty compared with arthrodesis for the treatment of myelopathy. *J Bone Joint Surg Am*. 2008; 90 (11): 2354 – 2364.
131. Heidecke V, Burkert W, Brucke M, Rainov NG. Intervertebral disc replacement for cervical degenerative disease – clinical results and functional outcome at two years in patients implanted with the Bryan® cervical disc prosthesis. *Acta Neurochir (Wien)*. 2008; 150 (5): 453 – 459.
132. Bryan VE Jr. Cervical motion segment replacement. *Eur Spine J*. 2002; 11 (Suppl 2): S92 – S97.
133. Duggal N, Pickett GE, Mitsis DK, Keller JL. Early clinical and biomechanical results following cervical arthroplasty. *Neurosurg Focus*. 2004; 17 (3): E9
134. Pickett GE, Mitsis DK, Sekhon LH, Sears W, Duggal N. Effects of a cervical disc prosthesis on segmental and cervical spine alignment. *Neurosurg Focus*. 2004; 17 (3): E5.
135. Pickett GE, Rouleau JP, Duggal N. Kinematic analysis of the cervical spine following implantation of an artificial cervical disc. *Spine*. 2005; 30 (17): 1949 – 1954.
136. Kim HK, Kim MH, Cho DS, Kim SH. Surgical outcome of cervical arthroplasty using Bryan®. *J Korean Neurosurg Soc*. 2009; 46: 532 – 537.
137. Yoon DH, Yi S, Shin HC, Kim KN, Kim SH. Clinical and radiological results following cervical arthroplasty. *Acta Neurochir (Wien)*. 2006; 148: 943 – 950.
138. Dejaegher J, Walraevens J, van Loon J, Val Calenbergh F, Demaerel P, Goffin J. 10-year follow-up after implantation of the Bryan cervical disc prosthesis. *Eur Spine J*. 2017; 26: 1191 – 1198.

139. Quan GM, Vital JM, Hansen S, Pointillart V. Eight-year clinical and radiological follow-up of the Bryan cervical disc arthroplasty. *Spine*. 2011; 36 (8): 639 – 646.
140. Kim SW, Paik SH, Castro PA, Baek SW, Shin DJ, Kwak YH, Ju YS. Analysis of factors that may influence range of motion after cervical disc arthroplasty. *Spine J*. 2010; 10 (8): 683 –688.
141. Chang HK, Chang CC, Tu TH, Wu JC, Huang WC, Fay LY, Chang PY, Wu CL, Cheng H. Can segmental mobility be increased by cervical arthroplasty. *Neurosurg Focus*. 2017; 42 (2): E3
142. Rajakumar DV, Hari A, Krishna M, Konar S, Sharma A. Adjacent-level arthroplasty following cervical fusion. *Neurosurg Focus*. 2017; 42 (2): E5. Doi: 10.3171/2016.11.FOCUS16412.
143. Zhang HX, Chen Y, Gao P, Shao YD, Hou Y, Cheng L, Maharjan S, Nie L. Clinical and radiographic evaluation of cervical disk replacement: A retrospective study. *Orthopedics*. 2014; 37 (11): E956 – E961.
144. Peng CW, Quirnoa M, Bendo JA, Spivak JM, Goldstein JA. Effect of intervertebral disc height on postoperative motion and clinical outcomes after ProDisc-C cervical disc replacement. *Spine J*. 2009; 9 (7): 551 – 555.
145. Mehren C, Heider F, Siepe CJ, Zillner B, Kothe R, Korge A, Mayer HM. Clinical and radiological outcome at 10 years of follow-up after total disc replacement. *Eur Spine J*. 2017; 26: 2441 – 2449.
146. Kang KC, Lee CS, Han JH, Chung SS. The factors that influence the postoperative segmental range of motion after cervical artificial disc replacement. *Spine J*. 2010; 10 (8): 689 – 696.
147. Burkus JK, Haid RW, Traynelis VC, Mummaneni PV. Long-term clinical and radiographic outcomes of cervical disc replacement with the Prestige disc: Results from a prospective randomized controlled clinical trial. *J Neurosurg Spine*. 2010; 13 (3): 308 – 318.
148. Sasso RC, Anderson PA, Riew KD, Heller JG. Results of cervical arthroplasty compared with anterior discectomy and fusion: Four-year clinical outcomes in a prospective randomized controlled trial. *J Bone Joint Surg AM*. 2011; 93 (18): 1684 – 1692.

11. ŽIVOTOPIS

Ivan Domazet rođen je 15. siječnja 1987. u Zagrebu, Hrvatska. Osnovnu i srednju školu završio je u Sinju. Medicinski fakultet Sveučilišta u Zagrebu upisao je 2005. godine, a diplomirao je 2011. godine. Tijekom studija obnašao je dužnost studentskog pravobranitelja Medicinskog fakulteta. Pripravnički staž odradio je u Kliničkom bolničkom centru Zagreb. Državni ispit položio je 2012. godine. Od svibnja 2012. godine do lipnja 2013. godine radio je kao znanstveni novak na Katedri za farmakologiju Medicinskog fakulteta Sveučilišta u Zagrebu. U lipnju 2013. započeo je specijalizaciju iz neurokirurgije u Klinici za neurokirurgiju Kliničkog bolničkog centra Zagreb. Od 2012. do 2018. pohađao je poslijediplomski studij „Biomedicina i zdravstvo“ na Medicinskom fakultetu Sveučilišta u Zagrebu te položio sve potrebne ispite. Od rujna 2017. do lipnja 2018. pohađao je poslijediplomski specijalistički studij iz neurokirurgije na Medicinskom fakultetu Sveučilišta u Zagrebu. Dio stručne edukacije, kao stipendist WFNS-a, odnosno EUROSPINE-a, obavio je u Department of Neurosurgery, NYU Langone Health, u New Yorku, SAD, te u Universitätsklinik für Neurochirurgie Innsbruck, u Innsbrucku, Austrija. Objavio je više znanstvenih i stručnih radova koji se indeksiraju u međunarodnim indeksnim publikacijama. Član je Hrvatskog liječničkog zbora, Hrvatskog neurokirurškog društva te EUROSPINE-a. Od jeseni 2018. član je EUROSPINE Patient Line Committee-a.