

**SVEUČILIŠTE U ZAGREBU
MEDICINSKI FAKULTET**

Tamara Kralj

**Učinak pentadekapeptida BPC 157 na
posljedice kauterizacije episkleralnih
vena štakora**

DISERTACIJA



Zagreb, 2019.

**SVEUČILIŠTE U ZAGREBU
MEDICINSKI FAKULTET**

Tamara Kralj

**Učinak pentadekapeptida BPC 157 na
posljedice kauterizacije episkleralnih
vena štakora**

DISERTACIJA

Zagreb, 2019.

Disertacija je izrađena na Zavodu za farmakologiju i Zavodu za patologiju Medicinskog fakulteta Sveučilišta u Zagrebu.

Voditelj rada: prof. dr. sc. Predrag Sikirić

Na početku ovog rada želim zahvaliti osobama koje su mi pomogle u njegovoj izradi.

Mentoru prof. dr. sc. Predragu Sikiriću na stručnoj pomoći, potpori i savjetima tijekom izrade ovoga rada.

Djelatnicima Zavoda za farmakologiju Medicinskog fakulteta Sveučilišta u Zagrebu osobito Ivanu Gržibovskom na pomoći pri manipulaciji sa životinjama i provođenju pokusa.

Doc. dr. sc. Antoniu Kokotu na nesebičnoj potpori, uloženom vremenu, trudu i pomoći oko izvođenja rada.

Zahvaljujem svojoj obitelji, roditeljima Borisu i Gordani na požrtvovnosti, odricanju i životnim smjenicama bez kojih ne bih napredovala osobno niti profesionalno te njima posvećujem ovu disertaciju.

POPIS KRATICA KORIŠTENIH U RADU

BPC	engl. "Body Protection Compound"
BPC 157	želučani pentadekapeptid BPC 157
f.o.	fiziološka otopina
i.p.	intraperitonealno
r	promjer zjenice
C	opseg zjenice
S	površina zjenice
L-Arg	L-Arginin
L-NAME	N-nitro-L-arginim metil ester
NO	dušikov oksid
NOs	sintetaza dušičnog oksida

MJERNE JEDINICE

g

gram

μ g

mikrogram

ng

nanogram

h

sat

ml

mililitar

mm

milimetar

SADRŽAJ

Stranica

1. UVOD I SVRHA RADA	1
1.1. GRAĐA OČNE POZADINE.....	2
1.2. MEHANIZAM STVARANJA I OTJECANJA OČNE VODICE FIZIOLOGIJA CIRKULACIJE OČNE VODICE.....	5
1.3. GLAUKOM.....	7
1.3.1. PATOFIZIOLOGIJA GLAUKOMA.....	8
1.4. LIJEČENJE GLAUKOMA.....	9
1.4.1. KONZERVATIVNO LIJEČENJE.....	9
1.4.2. LIJEČENJE LASEROM.....	13
1.4.3. KIRURŠKO LIJEČENJE.....	14
1.5. EKSPERIMENTALNI MODEL GLAUKOMA.....	16
1.6. PENTADEKAPEPTID BPC 157.....	18
1.6.1. BPC 157 I ORGANOPROTEKCIJA.....	19
1.6.2. BPC 157 I OZLJEDE/UPALA.....	20
1.6.3. BPC 157, NO SUSTAV I KRVNE ŽILE.....	21
1.6.4. BPC 157 I OKO.....	22
1.7. SVRHA ISTRAŽIVANJA.....	23
2. HIPOTEZA	26
3. CILJEVI RADA	27
3.1. OPĆI CILJ.....	27
3.2. SPECIFIČNI CILJEVI.....	27
4. MATERIJALI I METODE	28
4.1. POSTUPAK.....	28
4.2. NEINVAZIVNO MJERENJE INTRAOKULARNOG TLAKA.....	34

4.3. MAKROSKOPSKA ANALIZA FUNKCIJE ZJENIČNOG SFINKTERA.....	35
4.4. FUNDOSKOPIJA (SNIMANJE OČNE POZADINE).....	36
4.5. HISTOLOŠKA ANALIZA.....	38
4.6. STATISTIČKA ANALIZA.....	39
5. REZULTATI.....	40
5.1.1. INTRAOKULARNI TLAK PREDTRETMAN.....	40
5.1.2. INTRAOKULARNI TLAK POSTTRETMAN.....	43
5.2. MAKROSKOPSKA ANALIZA FUNKCIJE ZJENIČNOG SFINKTERA.....	45
5.2.1. MAKROSKOPSKA ANALIZA FUNKCIJE ZJENIČNOG SFINKTERA PREDTRETMAN.....	45
5.2.2. MAKROSKOPSKA ANALIZA FUNKCIJE ZJENIČNOG SFINKTERA POSTTRETMAN.....	60
5.3. FUNDOSKOPIJA (SNIMANJE OČNE POZADINE).....	70
5.3.1. FUNDOSKOPIJA (SNIMANJE OČNE POZADINE) PREDTRETMAN.....	70
5.3.2. FUNDOSKOPIJA (SNIMANJE OČNE POZADINE) POSTTRETMAN.....	88
5.4. HISTOLOŠKA ANALIZA.....	98
6. RASPRAVA.....	112
7. ZAKLJUČCI.....	117
8. KRATKI SADRŽAJ NA HRVATSKOM JEZIKU.....	118
9. KRATKI SADRŽAJ NA ENGLLESKOM JEZIKU.....	119
10. POPIS LITERATURE.....	120
11. KRATKA BIOGRAFIJA.....	127

1. UVOD I SVRHA RADA

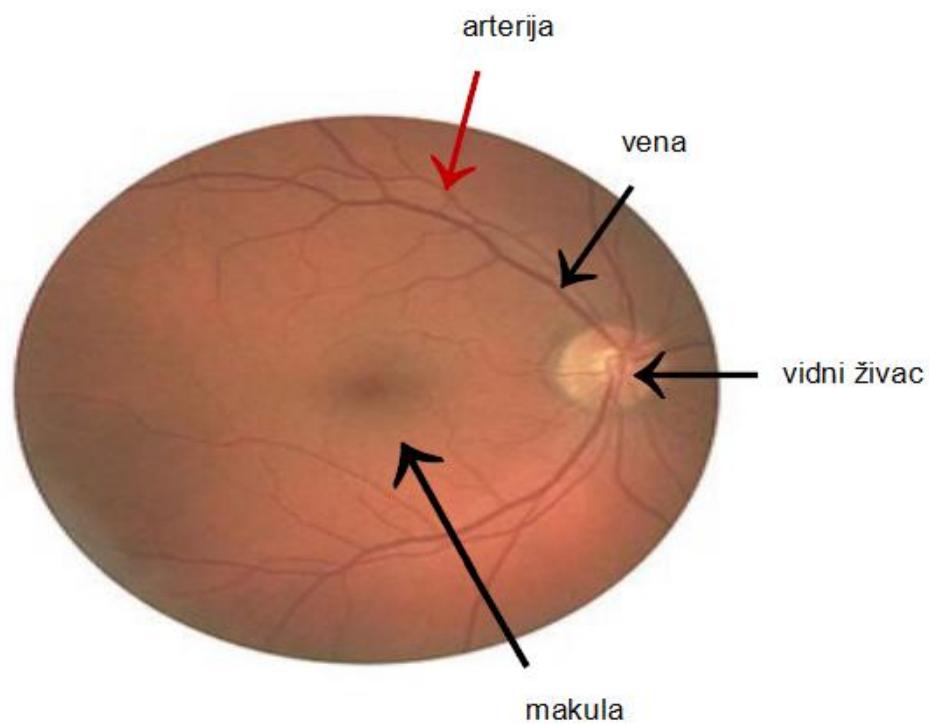
Glaukom je bolest koju karakterizira optikoneuropatija koja dovodi do gubitka vidnog polja. Kao drugi najčešći uzrok sljepoće velik je javnozdravstveni problem diljem svijeta. Čak 50% pacijenata koji boluju od glaukoma u razvijenim zemljama nije svjesno svoje bolesti, a taj se postotak u nerazvijenim zemljama penje i do 90%. U kliničkoj primjeni dostupne su brojne skupine lijekova koji djeluju na snižavanje povišenog intraokularnog tlaka, ali ne postoji definirani neuroprotektivni lijek koji bi djelovao na snižavanje povišenog intraokularnog tlaka i na zaustavljanje ireverzibilnog oštećenja retinalnih ganglijskih stanica (1).

Zbog toga postoji potreba za razvojem novih terapijskih supstanci koje je moguće razviti jedino kontinuiranim eksperimentalnim istraživanjima.

1.1. GRAĐA OČNE POZADINE

Fundus ili očna pozadina je područje stražnje unutarnje površine očne jabučice. Očna pozadina se sastoji od mrežnice (retina), žilnice (chorioidea), diska vidnog živca (papilla nervi optici) i podležeće bjeloočnice (sclera). Kod štakora je, kao i kod ljudi, mrežnica građena od neuroretine (prvih devet slojeva retine) i sloja pigmentnog epitela (2).

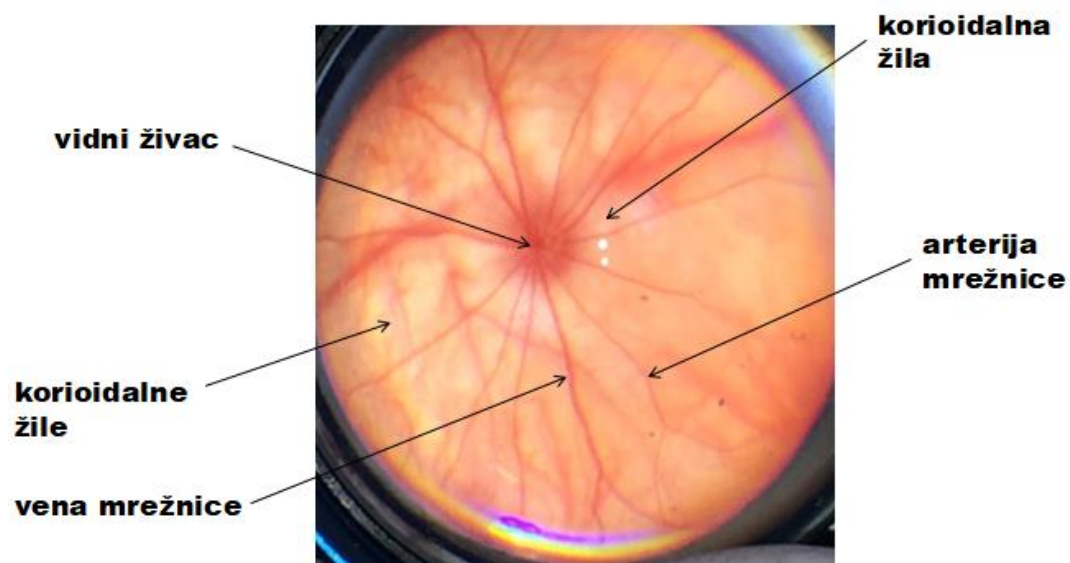
Disk vidnog živca (papilla nervi optici) mjesto je gdje se sastaju aksoni ganglijskih stanica cijele mrežnice te izlaze iz očne jabučice ujedinjeni u vidni živac. Projekcija diska vidnog živca na vidnom polju naziva se "slijepa pjega" (macula caeca) zbog nedostatka drugih slojeva mrežnice koji su odgovorni za primanje svjetlosnih podražaja. Kod ljudi u sredini diska vidnog živca prema nazalno ulazi središnja mrežnična arterija, a izlazi središnja mrežnična vena. Vene su šire i tamnocrvene boje, a arterije su uže i svjetlocrvene boje (Slika 1). Kod ljudi mjesto najjasnijeg vida je centralna jamica (fovea centralis) (3).



Slika 1. Snimka ljudske očne pozadine viđena indirektnom oftalmoskopijom (lupom) - u sredini diska vidnog živca ulazi središnja mrežnična arterija, a izlazi središnja mrežnična vena. Vene su šire i tamnocrvene boje, a arterije su uže i svjetlocrvene boje.

Kod štakora mrežnica je vrlo grube i zrnate građe te nema žutu pjegu (makulu) i mjesto najjasnijeg vida, odnosno centralnu jamicu (fovea centralis) te ne postoji mogućnost razvoja visoke vidne oštine (4).

Razmještaj krvnih žila u području diska vidnog živca također je nešto drukčiji nego kod ljudi. Krvne žile šire se radijalno poput žbica na kotaču bicikla (5). Vene su također šire i tamnocrvene boje, a arterije uže i svjetlocrvene boje (Slika 2).



Slika 2. Snimka normalne očne pozadine štakora viđena indirektnom oftalmoskopijom (lupom) - iz diska vidog živca krvne žile se šire radijalno. Vene su šire i tamnocrvene boje, a arterije su uže i svjetlocrvene boje.

1.2. MEHANIZAM STVARANJA I OTJECANJA OČNE VODICE

FIZIOLOGIJA CIRKULACIJE OČNE VODICE

Normalan tlak (tonus) očne jabučice je nužan za optimalno funkcioniranje vidnog sustava.

Za održavanje optimalnog, normalnog tlaka (tonusa) odgovorna je usklađena regulacija proizvodnje, cirkulacije i otjecanja očne vodice (Slika 3).

Očnu vodicu proizvodi i izlučuje u stražnju očnu sobicu nepigmentni epitel na nastavcima zrakastog/cilijarnog tijela (processus cilliares). Potom očna vodica cirkulira iz stražnje očne sobice između leće i šarenice te kroz zjenični otvor otječe u prednju očnu sobicu.

Iz prednje očne sobice očna vodica otječe putem trabekularnog i uveoskleralnog puta (6).

Najveći dio očne vodice otječe iz oka putem trabekularnog otjecanja.

Očna vodica iz prednje sobice otječe putem trabekuluma, Schlemmovog kanala i sabirnim kanalićima. Daljnji put očne vodice se nastavlja kroz episkleralne vene do sistemske cirkulacije.

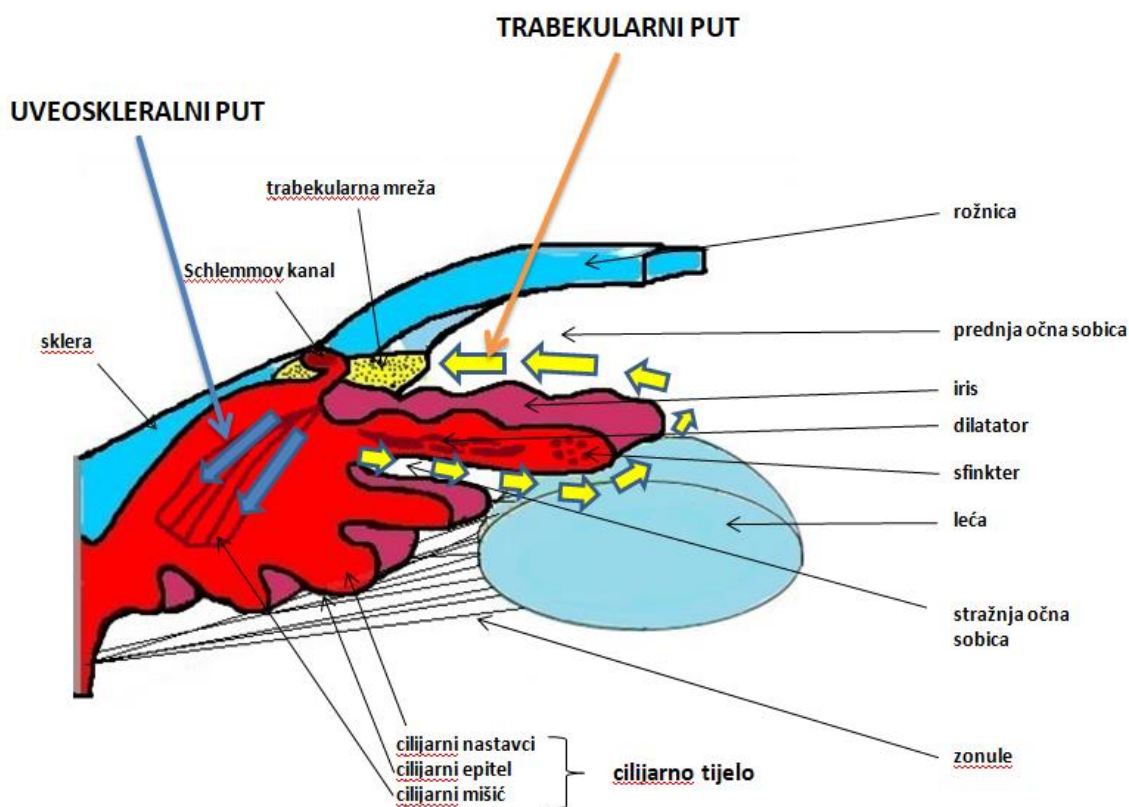
Manji dio očne vodice iz oka otječe putem uveoskleralnog otjecanja. Ovim putem očna vodica ulazi u cilijarno tijelo kroz korijen šarenice i u suprakoroidalni prostor te se tim putem venskom cirkulacijom cilijarnog tijela, žilnice i bjeloočnice odvodi iz očne jabučice u sistemsku cirkulaciju.

Kod razvoja poremećaja odvodnje očne vodice dolazi do porasta očnog tlaka koji čini pritisak na strukture oka. Od kojih je očni živac, odnosno živčana vlakna, najpodložniji oštećenjima (6).

Glaukom se dijeli na dva osnovna oblika: glaukom otvorenog i glaukom zatvorenog kuta.

Kod glaukoma zatvorenog kuta način blokade otjecanja očne vodice jest taj da šarenica mehanički sprječava otjecanje očne vodice.

Kod glaukoma otvorenog kuta način blokade otjecanja očne vodice je povećan otpor otjecanju očne vodice na mikroskopskoj razini trabekularne mreže (6).



Slika 3. Shematski prikaz trabekularnog i uveoskleralnog otjecanja očne vodice. Kao što je označeno strelicama, očnu vodicu proizvodi nepigmentni epitel cilijarnog tijela. Očna vodica cirkulira iz stražnje očne sobice u prednju kroz zonični otvor. Iz prednje očne sobice očna vodica otječe trabekularnim putem u episkleralne vene do sistemske cirkulacije (žute strelice). Manji dio otječe uveoskleralnim putem. Ovim putem očna vodica ulazi u cilijarno tijelo kroz korijen šarenice i suprakoroidalni prostor te se potom venskom cirkulacijom cilijarnog tijela, žilnice i bjeloočnice odvodi iz očne jabučice u sistemsku cirkulaciju (plave strelice).

1.3. GLAUKOM

Glaukom je multifaktorna, progresivna optikoneuropatija karakterizirana ireverzibilnim oštećenjem retinalnih ganglijskih stanica s posljedičnim gubitkom vidnog polja. Povišeni intraokularni tlak smatra se jednim od najvažnijih rizičnih faktora inicijacije i progresije ove neurooptikopatije (1). Retinalne ganglijske stanice najosjetljivije su na povišenje intraokularnog tlaka. Ireverzibilno oštećenje ovih stanica odgovorno je za gubitak vida kod glaukoma. Stoga je neuroprotekcija iznimno važna za liječenje glaukomske bolesti (7). Eksperimentalne studije pokazale su da kod povišenog intraokularnog tlaka dolazi do smanjenja kvalitete krvne opskrbe retine i papile vidnog živca (8). Za detaljnije razumijevanje mehanizama koji svojim djelovanjem dovode do razvoja glaukomske bolesti i oštećenja stanica retine razvijeni su reproducibilni eksperimentalni modeli (9). Kod akutnog glaukoma (naglog porasta intraokularnog tlaka) dolazi do pojave nepravilnosti oblika zjenice. Zjenica postaje nereaktivna, šira (semimidrijaza ili midrijaza), javlja se bol, crvenilo i edem rožnice (10).

1.3.1. PATOFIZIOLOGIJA GLAUKOMA

Kod glaukoma otvorenog kuta do gubitka ganglijskih stanica mrežnice i stanjivanja sloja živčanih vlakana dovode patološki procesi koji su opisani s pomoću dviju teorija, mehaničke i vaskularne teorije. Postavljena je teza da u mnogim slučajevima ova dva mehanizma djeluju sinergistički.

Mehanička teorija

Deformacija lamine kribroze gradijentom tlaka izaziva mehaničko oštećenje živca te dovodi do apoptoze ganglijskih stanica. Prema istraživanjima, moguće je da je važniji gradijent tlaka oko glave vidnog živca nego sama apsolutna vrijednost intraokularnog tlaka (11, 12).

Vaskularna teorija

Do razvoja optikoneuropatije dolazi zbog nedovoljne opskrbljenosti vidnog živca krvlju (sniženi perfuzijski tlak u žilama).

Efektivni perfuzijski tlak čine arterijski perfuzijski tlak kao i tlak unutar očne jabučice (13).

1.4. LIJEČENJE GLAUKOMA

1.4.1. KONZERVATIVNO LIJEČENJE

Za većinu glaukomskih pacijenata konzervativno liječenje kapima je metoda izbora.

Dva osnovna mehanizma djelovanja antiglaukomskih lijekova su: povećanje otjecanja i/ili smanjenje produkcije očne vodice djelovanjem na trabekulum, odnosno cilijarno tijelo (14).

LIJEKOVI S UTJECAJEM NA STVARANJE OČNE VODICE

Inhibitori karboanhidraze

Mehanizam djelovanja:

- smanjuju stvaranje očne vodice.
- topički preparati (dorzolamid, brinzolamid).
- peroralni pripravak (acetazolamid) - koristi se za brzo snižavanje visokog intraokularnog tlaka; nezadovoljavajući učinak ili preosjetljivost na topičku terapiju (akutni glaukom zatvorenog kuta).

Nuspojave:

- onemogućena dugotrajna primjena, alergija na sulfonamide, GI tegobe, hipokalijemija i aplastična anemija (14).

Antagonisti β - receptora:

- topički preparati (timolol maleat, betaksolol).
- smanjuju stvaranje očne vodice u cilijarnim nastavcima.

Nuspojave:

- lokalne: sindrom suhog oka, točkaste epitelne erozije, alergijske reakcije.
- sistemske: bronhospazam, bradikardija, hipotenzija.

Kontraindicirani su u bolesnika s astmom, kroničnom opstruktivnom plućnom bolesti i u srčanih bolesnika (14).

LIJEKOVI S UTJECAJEM NA STVARANJE I UVEOSKLERALNO OTJECANJE OČNE VODICE

Agonisti $\alpha - 2$ - receptora

Mehanizam djelovanja:

- topički preparati (apraklonidin, brimonidin).
- smanjuju produkciju očne vodice i povećavaju uveoskleralno otjecanje.

Nuspojave:

- lokalne: alergijski konjuktivitis.
- sistemne: hipotenzija, suhoća usta (14).

LIJEKOVI S UTJECAJEM NA UVEOSKLERALNO OTJECANJE OČNE VODICE

Analozi prostaglandina (latanoprost, travoprost, bimatoprost).

Mehanizam djelovanja:

- povećavaju otjecanje očne vodice trabekularnim i uveoskleralnim putem.
- koriste se jednom dnevno, produljeni učinak snižavanja intraokularnog tlaka.

Nuspojave: hiperpigmentacija kože periokularnog područja, osjećaj stranog tijela, povećan rast i gustoća trepavica, konjuktivalna hiperemija, hiperpigmentacija šarenice (14).

OSMOTSKI LIJEKOVI

Mehanizam djelovanja:

- stvaraju osmotski gradijent između staklovine i krvi te time dovode do sniženja intraokularnog tlaka.
- peroralni preparat (glicerol).
- intravenski preparat (manitol).

Koriste se za liječenje akutnog glaukoma zatvorenog kuta.

Nuspojave:

- mučnina, glavbolja, retencija urina, kardiovaskularno preopterećenje (14).

PARASIMPATIKOMIMETICI (MIOTICI)

Pilokarpin, povijesno prvi antiglaukomijski lijek koji se danas rijetko koristi.

Mehanizam djelovanja:

- stimulacija muskarinskih receptora u sfinkteru pupile/zjenice i cilijarnom tijelu dovodi do rastezanja trabekularnih prostora što olakšava protjecanje očne vodice.
- kontrakcija sfinktera pupile (mioza) dovodi do izvlačenja periferne šarenice iz očnog kuta te otkrivanja trabekuluma.

Mioza, katarakta, akomodativni spazam (miopija) dovode do ograničene kliničke primjene (14).

Glavni problem koji se javlja kod primjene konzervativnog liječenja glaukoma jest smanjena suradnja bolesnika.

Do nje dolazi zbog brojnih navedenih nuspojava antiglaukomskih lijekova i potrebe njihove dugotrajne primjene.

Konzervansi koji se nalaze u kapima, poput benzalkonijevog klorida, djeluju toksično na spojnicu i rožnicu.

Kod nekih pacijenata za dostatnu kontrolu očnog tlaka potrebno je kombinirati po nekoliko lijekova različitih mehanizama djelovanja.

Moguće je korištenje fiksnih kombinacija lijekova različitih mehanizama djelovanja u jednoj bočici čime se osigurava bolja kontrola glaukoma i bolja suradljivost bolesnika (14).

1.4.2. LIJEČENJE LASEROM

Nd: YAG (neodymium-doped yttrium aluminium garnet) laserska iridotomija.

Omogućuje ponovni protok očne vodice iz stražnje u prednju očnu sobicu. Koristi se kod liječenja glaukoma uskog i zatvorenog kuta. Kod akutnog napada glaukoma zatvorenog kuta dovodi do brzog poboljšanja (15).

Argon laserska trabekuloplastika.

Poboljšava otjecanje očne vodice laserskom metodom stvaranja novih otvora u trabekulumu. Primjenjuje se u pacijenata s glaukomom otvorenog kuta kod kojih lijekovima nije postignuta dostatna regulacija intraokularnog tlaka. Nuspojave su rijetke, ali učinak nije trajan. Fibroblasti mogu zatvoriti otvore trabekuluma nastale primjenom lasera već nakon 6 mjeseci (15).

Selektivna laserska trabekuloplastika.

Koristi kratke pulseve energije Nd:YAG lasera te selektivno djeluje na pigmentne stanice trabekuluma. Učinak obično nakon par godina oslabi te se, za razliku od Argon laserske trabekuloplastike, može ponavljati (15).

1.4.3. KIRURŠKO LIJEČENJE

Drenažni implantati postavljaju se za odvodnju očne vodice. Očna vodica se drenira kroz silikonsku cjevčicu iz prednje očne sobice u perforirani spremnik koji se fiksira za skleru u blizini ekvatora očne jabučice. Sam proces drenaže kroz sustav smješten supkonjuktivalno uzrokuje sniženje intraokularnog tlaka. Koriste se u liječenju najtežih oblika glaukoma, glaukomima s prethodno neuspjelom filtracijskom operacijom, očima s ožiljno promijenjenom spojnicom te u kongenitalnom i sekundarnom glaukomu. Moguća je pojava mnogih komplikacija poput loše postavljenog implantata, oštećenja rožnice, erozije cjevčice i ekscesivne drenaže očne vodice što dovodi do hipotonije. Primjenjuju se i implantati koji imaju ugrađene valvule koje sprječavaju prekomjerno otjecanje očne vodice i posljedičnu hipotoniju oka (16).

Filtracijske operacije glaukoma stvaraju alternativni put otjecanja očne vodice. Najčešće se izvodi trabekulektomija. Primjenjuju se u oblicima bolesti rezistentnim na konzervativno liječenje i liječenje laserom.

Operacijom se formira otvor na skleri i korijenu šarenice koji omogućava filtraciju očne vodice iz prednje sobice u supkonjuktivalni prostor gdje se višak očne vodice resorbira kroz filtracijski mjehurić.

Moguća je pojava nuspojava poput ožiljkavanja i/ili upale filtracijskog mjehurića koja može dovesti do endoftalmitisa i posljedičnog gubitka oka. Moguća je i pojava postoperativne hipotonije.

Lokalna primjena antimetabolita 5-fluorouracila ili mitomicina C poboljšava uspjeh kirurškog liječenja zaustavljanjem procesa ožiljkavanja filtracijskog mjehurića (16).

Ciklodestrukcijski kirurški zahvati su krioterapija, Nd:YAG laserska transkleralna ciklofotokoagulacija te transkleralna ciklofotokoagulacija diodnim laserom.

Primjenjuju se kao palijativni zahvati u pacijenata kod kojih su zakazali svi drugi oblici liječenja. Koriste se za smanjivanje očnog tlaka u bolesnika s vrlo lošom vidnom oštrinom i bolovima.

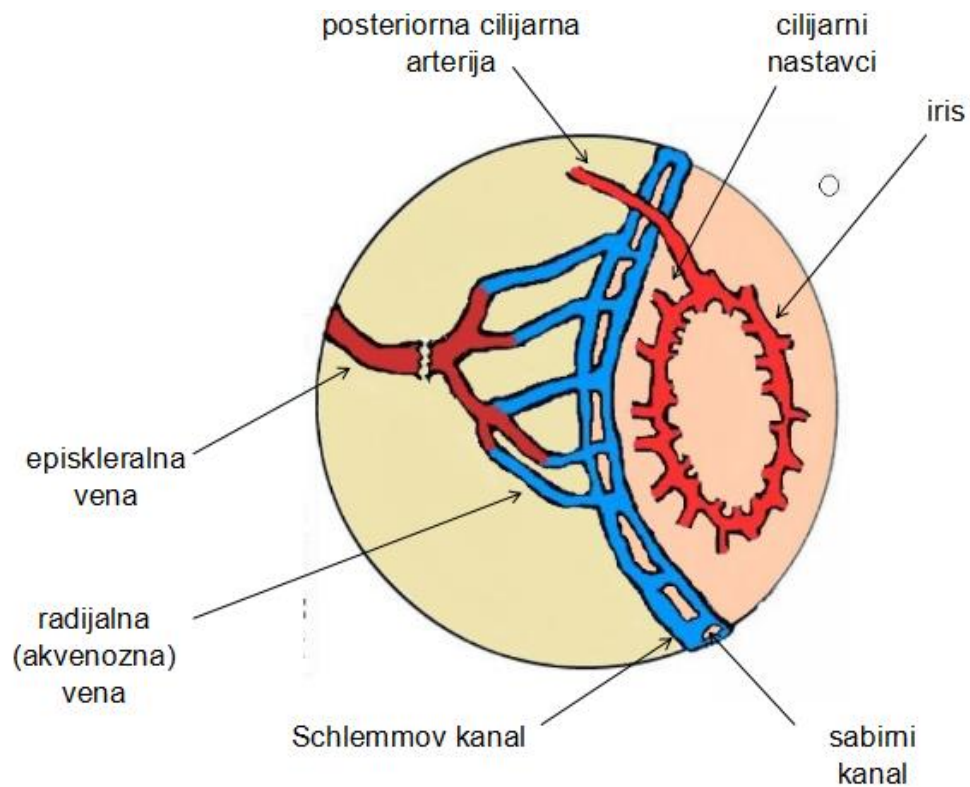
Smanjeno stvaranje očne vodice postiže se destrukcijom cilijarnih nastavaka tretiranog područja. Ove zahvate je ponekad potrebno ponavljati s obzirom da se cilijarni nastavci s vremenom mogu oporaviti (16).

1.5. EKSPERIMENTALNI MODEL GLAUKOMA

Nama dostupni modeli eksperimentalnog glaukoma uključuju indukciju kroničnog porasta intraokularnog tlaka redukcijom protoka očne vodice kroz oko koja se postiže kauterizacijom episkleralnih vena (Slika 4). Posljedica primjene je povišenje intraokularnog tlaka (17). Model kauterizacije episkleralnih vena je pouzdana metoda kojom se inducira porast intraokularnog tlaka. Lako je reproducibilna te tlak ostaje dugotrajno povišen što omogućava proučavanje ireverzibilnih oštećenja ganglijskih stanica u subakutnoj i kroničnoj fazi te istraživanje neuroprotektivnog učinka pentadekapeptida BPC 157. Metoda koja dovodi do najbržeg porasta tlaka jest kauterizacija episkleralnih vena. Porast tlaka je prisutan već tijekom prvog tjedna i ostaje povišen do 17 tjedana. Najviša vrijednost tlaka iznosila je 1.7x u odnosu na kontrolnu netretiranu životinju te je izmjerena tijekom 8. tjedna ($37,5 \pm 2,2 \text{ mmHg}$ vs $22,0 \pm 0,6 \text{ mmHg}$, $p < 0,05$ (17-19).

MEHANIZAM DJELOVANJA OVE METODE

U ovom eksperimentalnom modelu povišenje intraokularnog tlaka uzrokovano je povišenim otporom otjecanju očne vodice na razini episkleralnih vena te posljedičnim otežanim otjecanjem kroz odvodne puteve trabekularne mreže (17-19). Deformacija lamine kribroze uzrokovana povišenim vrijednostima intraokularnog tlaka dovodi do oštećenja aksona i posljedične apoptoze ganglijskih stanica mrežnice (11, 12).



Slika 4. Shematski prikaz oka štakora. Sabirni kanalići povezuju Schlemmov kanal s venskim pleksusom koji omogućava odvođenje očne vodice kroz radijalne vene te potom episklernalne vene. Prekid kontinuiteta episklernalnih vena kauterizacijom dovodi do povišenja intraokularnog tlaka.

1.6. PENTADEKAPEPTID BPC 157

Želučani pentadekapeptid BPC 157 (GEPPPGKPADDAGLV, M.W. 1419) je anti-ulkusni peptid iskušan u brojnim kliničkim istraživanjima (20-26). BPC 157 je uspješan u terapiji upalne bolesti crijeva (PL-10, PLD-116, PL 14736, Pliva) (20-22) i u cijeljenju rana (21, 26-29). Stabilan je u humanom želučanom soku i nema zabilježeno toksično djelovanje (20). U organizmu pokazuje organoprotektivnu aktivnost. Istraživanja su pokazala citoprotektivan učinak BPC 157 na sluznicu želuca u štakora izloženu oštećenjima (alkohol, nesteroidni protuupalni lijekovi) (30-33). BPC 157 antagonizira učinke etanola i nastanak akutnih i kroničnih lezija želuca i jetre (30, 31) te lezija prouzročenih uporabom nesteroidnih protuupalnih lijekova (34). Pentadekapeptid BPC 157 dovodi do otpuštanja NO te antagonizira učinke prekursora NO (L-arginin) kao i učinke blokatora NOS-a (L-NAME) (35). Pentadekapeptid BPC 157 štiti somatosenzorne živce nakon primjene neurotoksina kapsaicina i obnavlja njihovu funkciju (36, 37). BPC 157 spada u skupinu citoprotektivnih agenasa koji djeluju protektivno na stanice endotela. Dokazano je da pentadekapeptid BPC 157 smanjuje vrijeme krvarenja kod amputacije ekstremiteta (38), ubrzava cijeljenje ulceracija rožnice (39) te djeluje protektivno na krvožilni sustav (40). BPC 157 direktnim neuroprotektivnim učinkom djeluje protektivno na somatosenzorne neurone, poboljšava regeneraciju živaca nakon transekcije i antagonizira autotomiju (41). BPC 157 poništava serotoniniski sindrom u štakora (42).

Učinak BPC 157 na snižavanje intraokularnog tlaka niti njegov neuroprotektivni učinak na ganglijske stanice retine do sada nije istraživani.

1.6.1. BPC 157 I ORGANOPROTEKCIJA

Brojni modelski sustavi napravljeni su te se smatra da pentadekapeptid BPC 157 ima važnu ulogu u održavanju homeostaze u organizmu te da je ovaj peptid novi medijator Robertove citoprotekcije (43).

Pokazan je vrlo širok spektar organoprotektivnog djelovanja na razne organske sustave. Sukladno Selyevoj teoriji stresa, kod organizma koji je izložen stresnom događaju, pentadekapeptid BPC 157 bi mogao imati fiziološku ulogu kao medijator usmjeren protiv prijetećeg fenomena.

Posjeduje izražen angiogeni potencijal, djeluje zaštitno na endotel, sprječava formiranje tromba nakon anastomoze abdominalne aorte, utječe na centralne smetnje (npr. u dopaminskom i serotoninском sustavu), NO sustav (bilo na L-arginin ili L-NAME efekte), endotelin.

Djeluje kao hvatač slobodnih radikala (uravnoteženje CCl₄-, paracetamola, diklofenak ozljeda) i pokazuje neuroprotektivna svojstva (43).

1.6.2. BPC 157 I OZLJEDE/UPALA

Primjena pentadekapeptida BPC 157 smanjuje eksudaciju upalnih medijatora (leukotriena B4-L, TB4 te tromboksana B2-TxB2) u serumu i tkivima kao i mijeloperoksidaze u području ozljede (44, 45).

Pokazuje sposobnost poticanja sinteze NO blokiranjem L-NAME, inhibitora enzima NOS, što djeluje stimulatивно na proces cijeljenja i to u ranom razdoblju procesom vazodilatacije, a kasnije sintezom kolagena (33).

Pentadekapeptid BPC 157 pokazao je veću aktivnost u odnosu na rekombinantni humani čimbenik odlaganja trombocita (PDGF-BB), preko stimulacije i ekspresije EGR-1 gena, te represora NGF1 (NAB2). Poboľšava cijeljenje nakon teških ozljeda u raznim tkivima koje se ne mogu spontano izliječiti stimulacijom EGR-1. EGR-1 inducira proizvodnju čimbenika rasta i citokina, potiče ranu tvorbu ekstracelularnog matriksa te se na taj način nudi objašnjenje pozitivnog učinka BPC 157 na cijeljenje rana (46).

1.6.3. BPC 157, NO SUSTAV I KRVNE ŽILE

Istražen je učinak BPC 157 na održavanje krvnog tlaka i integriteta sluznice (endotela) želuca kod izlaganja alkoholu i to u kombinaciji s L-NAME (kompetitivni inhibitor generiranja endotelnog NO) i L-argininom (prekursor NO).

Dokazano je da pentadekapeptid BPC 157 sprječava L-NAME induciranu hipertenziju, kao i L-argininom induciranu hipotenziju (33). Tako je jasno pokazano da pentadekapeptid BPC 157 može na specifičan način interferirati s učincima NO i u slučaju reguliranja krvnog tlaka kao i integriteta sluznice želuca.

Također dokazano je da intraperitonealnom primjenom dovodi do održavanja normalnih vrijednosti krvnog tlaka nakon ligacije donje šuplje vene (47).

Istraživanja su pokazala zaštitno djelovanje pentadekapeptida BPC 157 na endotel (48) te angiogenezu (49). Budući da je u mnogim studijama opisano da pentadekapeptid BPC 157 ima poseban učinak na NO sustav, antagonizira učinak primjene inhibitora NO sintetaze (L-NAME) i NOs supstrata (L-arginin), a za ovo istraživanje važan je niz opisanih učinaka djelovanja pentadekapeptida BPC 157 na krvne žile (oštećenje endotela, tromboza, zgrušavanje, vazokonstrikcija, vazodilatacija, vaskulogeneza, formiranje edema) (50-52).

Utječe na porast endotelina u serumu što štiti endotel kao i njegov regulatorni efekt na NO sustav (33, 53, 54) što je značajno zato što disfunkcija endotela može dovesti do niske razine NO, a pentadekapeptid BPC 157 korelira i s NO prekursorom i NOs-blokerom (33, 53, 54). Također hipoksična ozljeda endotela dovodi do aktivacije elk-1/egr-1 kaskade, što dovodi do nakupljanja leukocita i trombocita te potencijalno stvaranja ugruška (55).

Iz svega navedenoga možemo zaključiti da pentadekapeptid BPC 157 pokazuje učinkovitost u cijeljenju krvnih žila djelovanjem kroz različite puteve i sustave te dovodi do optimalnog krvožilnog odgovora te time do ozdravljenja. Pentadekapeptid BPC 157 također djeluje na dva glavna mehanizma: angiogenezu te vaskulogenezu (50-52).

1.6.4. BPC 157 I OKO

Na temelju do sada provedenih pokusa zaključuje se da pentadekapeptid BPC 157 skraćuje vrijeme koje je potrebno da se zjenica vrati u početno, normalno stanje nakon tretiranja atropinom neovisno o načinu primjene (sistemske ili lokalno).

Opisani učinak zavisen je o djelovanju na NO sustav jer pentadekapeptid BPC 157 uzrokuje antagonizaciju midrijaze izazvanu atropinom te miozu induciranu primjenom L-NAME, L-arginina, L-NAME i L-arginina te također uzrokuje antagonizaciju mioze uzrokovanu s L-NAME, L-argininom i L-NAME i L-argininom (56).

Pentadekapeptid BPC 157 je pokazao učinkovitost u promoviranju cijeljena epitelnih erozija rožnice u štakora. Učinak je ovisan o dozi. (57)

Pentadekapeptid BPC 157 primijenjen lokalno u obliku kapi značajno ubrzava proces cijeljenja perforantnih ozljeda rožnice u štakora tako da utječe na brzu uspostavu prozirnosti rožnice. Prozirnost rožnice je postignuta sprječavanjem razvoja patoloških neovaskularizacija koje su se kod netretiranih životinja formirale rastom iz limbusa i uzrokovale neprozirnost rožnice (39). Gore navedenim učincima BPC 157 je dokazao da primjenom dovodi do zatvaranja perforantnih lezija rožnice te sprječava njeno zamućenje koje uzrokuje opadanje funkcije optičkog medija kojeg u fiziološkim uvjetima odlikuje svojstvo prozirnosti i avaskularnost. Dokazano je da pentadekapeptid BPC 157 apliciran retrobulbarno antagonizira vazokonstriktivno djelovanje retrobulbarno aplicirane L-NAME. Na ovaj način sprječena je vazokonstrikcija mrežničnih arterija te posljedična ishemija mrežnice (58).

Najvažnije za ovaj rad, prethodna istraživanja su pokazala da BPC 157 ima blagotvoran učinak na održavanje funkcije zjenice djelovanjem na glatko mišićje od kojeg su građeni sfinkter i dilatator zjenice.

Također, pokazao je angiogeni potencijal, protektivni učinak na endotel te učinak na reguliranje krvnog tlaka kod ligacije abdominalne vene. Prikazana je i antagonizacija vazokonstriktivnog djelovanja L-NAME i posljedične ishemije mrežnice.

Jedno od bitnih svojstava je također do sada prikazan neuroprotektivni učinak.

BPC 157 svojim djelovanjem u cijeljenju ulkusa i erozija rožnice pokazuje vazoregulatorno djelovanje kojim omogućuje održavanje prozirnosti rožnice kao važnog optičkog medija.

1.7. SVRHA ISTRAŽIVANJA

U štakora je testirana hipoteza da intraperitonealna ili lokalna aplikacija pentadekapeptida BPC 157 sprječava, odnosno uklanja razvoj posljedica kauterizacije episkleralnih vena što do sada nije opisano u literaturi.

U prijašnjim je studijama dokazan učinak kauterizacije episkleralnih vena na promjene cirkulacije očne vodice i to na način da je spriječena njezina odvodnja iz oka (17-19). Posljedica smanjenog odvođenja očne vodice iz oka uzrokuje razvoj patoloških promjena intraokularnog tlaka, zjenice i struktura očne pozadine (krvnih žila mrežnice i žilnice te do atrofije diska vidnog živca). Promjene izazvane ovom metodom odgovaraju patološkim promjenama koje nastaju kao posljedica glaukomske bolesti u ljudi.

Pentadekapeptid BPC 157 sprječava L-NAME induciranu hipertenziju, kao i L-argininom induciranu hipotenziju (33). Tako je jasno pokazano da može na specifičan način interferirati s učincima NO kao i u slučaju reguliranja krvnog tlaka i integriteta sluznice želuca. Također, dokazano je da intraperitonealnom primjenom dovodi do održavanja normalnih vrijednosti krvnog tlaka nakon ligacije donje šuplje vene (47).

Kod akutnog porasta intraokularnog tlaka dolazi do pritiska na krvne žile šarenice što dovodi do ishemije sfinktera šarenice te posljedične semimidrijaze ili midrijaze. Također dolazi do pojave edema rožnice te crvenila oka (10).

Važno je istaknuti rad u kojem je dokazano da midrijaza uzrokovana atropinom, kao i mioza uzrokovana L-NAME i L-argininom mogu biti antagonizirane s pentadekapeptidom BPC 157. L-NAME i/ili L-arginin su aplicirani sistemski i lokalno u obliku kapi te je njihov učinak bio sličan neovisno o aplikaciji i trajao je tri sata. Pentadekapeptid BPC 157 antagonizirao je sistemski, a također i lokalni učinak L-NAME i L-arginina (56).

Prema vaskularnoj teoriji kod glaukomske bolesti, odnosno modela glaukoma koji se postiže kauterizacijom episkleralnih vena, do razvoja optikoneuropatije dolazi zbog nedovoljne opskrbljenosti vidnog živca krvlju (sniženi perfuzijski tlak u žilama). Efektivni perfuzijski tlak čine arterijski perfuzijski tlak kao i tlak unutar očne jabučice (13).

U mnogim studijama opisano je da pentadekapeptid BPC 157 ima poseban učinak na NO sustav, antagonizira učinak primjene inhibitora NO sintetaze (L-NAME) i NOs supstrata (L-arginin). Za ovo istraživanje važan je niz opisanih učinaka djelovanja pentadekapeptida BPC 157 na krvne žile (oštećenje endotela, tromboza, zgrušavanje, vazokonstrikcija, vazodilatacija, vaskulogeneza, formiranje edema (50-52).

U studiji koja je proučavala utjecaj retrobulbarno primijenjene L-NAME dokazano je da retrobulbarna primjena pentadekapeptida BPC 157 antagonizira vazokonstrikciju arterija mrežnice te posljedičnu ishemiju mrežnice (58).

Iz svega navedenog možemo zaključiti da pentadekapeptid BPC 157 pokazuje učinkovitost u cijeljenju krvnih žila djelovanjem kroz različite puteve i sustave te dovodi do optimalnog krvožilnog odgovora te time do ozdravljenja. Pentadekapeptid BPC 157 također djeluje na dva glavna mehanizma: angiogenezu te vaskulogenezu (50-52).

Prema mehaničkoj teoriji kao posljedica povišenog intraokularnog tlaka koji se javlja nakon kauterizacije episkleralnih vena dolazi do deformacija lamine kribroze gradijentom tlaka što izaziva mehaničko oštećenje živca te dovodi do apoptoze ganglijskih stanica te razvoja atrofije diska vidnog živca (11, 12).

Pentadekapeptid BPC 157 u dosadašnjim studijama pokazuje neuroprotektivna svojstva. Direktnim neuroprotektivnim učinkom djeluje protektivno na somatosenzorne neurone (31), poboljšava regeneraciju živaca nakon transekcije i antagonizira autotomiju (41). Štiti senzorne živce nakon primjene neurotoksina kapsaicina i obnavlja njihovu funkciju (36, 37).

Brojni modelski sustavi napravljeni su te se smatra da pentadekapeptid BPC 157 ima važnu ulogu u održavanju homeostaze u organizmu te da je ovaj peptid novi medijator Robertove citoprotekcije (43). Sukladno Selyevoj teoriji stresa, kod organizma koji je izložen stresnom događaju, pentadekapeptid BPC 157 bi mogao imati fiziološku ulogu kao medijator usmjeren protiv prijetećeg fenomena, u ovom slučaju protiv kauterizacije episkleralnih vena odnosno njenih posljedica.

Zbog svega navedenog zaključeno je kako će potencijalno pentadekapeptid BPC 157 apliciran intraperitonealno ili lokalno neposredno prije ili nakon kauterizacije episkleralnih vena spriječiti razvoj visokih vrijednosti intraokularnog tlaka, pokazati blagotvoran učinak održavanja funkcije zjenice protektivnim djelovanjem na glatko mišićje (antagonizirati ishemiju istog) od kojeg su građeni sfinkter i dilatator zjenice, spriječiti poremećaje krvnih žila mrežnice i žilnice odnosno gubitak krvožilnog integriteta (vazokonstrikciju i vensku stazu) i djelovati vazoprotektivno.

I što je najvažnije spriječiti atrofiju vidnog živca neuroprotektivnim djelovanjem.

2. HIPOTEZA

Pentadekapeptid BPC 157 djeluje: a) neuroprotektivno

b) na snižavanje povišenog intraokularnog tlaka

te smanjuje razvoj glaukomske bolesti na eksperimentalnom modelu glaukoma uzrokovanog kauterizacijom triju episkleralnih vena.

3. CILJEVI RADA

3.1. OPĆI CILJ:

1. Prevenirati indukciju glaukomske bolesti kroz:
 - a) sniženje vrijednosti povišenog intraokularnog tlaka.
 - b) neuroprotektivno djelovanje na neuroglijalne stanice retine.

3.2. SPECIFIČNI CILJEVI:

1. očuvati urednu funkciju zjeničnog sfinktera;
2. prevenirati odumiranje neuroglijalnih stanica retine, očuvati punu debljinu retine;
3. prevenirati oštećenja papile vidnog živca;
4. očuvati uredni cirkulatorni status retine i vidnog živca.

4. MATERIJALI I METODE

4.1. POSTUPAK

Za istraživanje smo koristili općeprihvaćeni model induciranog glaukoma kauterizacijom episkleralnih vena koji smo primjenili na oba oka kod štakora (9, 17, 18). Koristili smo ženke štakora soja Wistar, tjelesne mase 220 - 250 g, uzgojene u nastambi Zavoda za farmakologiju Medicinskog fakulteta Sveučilišta u Zagrebu, registriranog i odobrenog objekta: HR-POK-007. Laboratorijske životinje su smještane u kavezima s propisnim mikroklimatskim standardima za male glodavce. Voda i hrana daju se ad libitum. Istraživanje je provedeno u skladu sa Zakonom o zaštiti životinja (NN 136/06) Republike Hrvatske te pravilnikom o zaštiti životinja koje se koriste u pokusne svrhe (NN55/13, 55/2013) sukladno Direktivi 2010/63/EU Europskog parlamenta i Vijeća od 22. rujna 2010. o zaštiti životinja koje se koriste za znanstvene svrhe, Zakonom o zaštiti životinja RH (NN br. 135/06), FELASA preporukama i preporukama Etičkog povjerenstva Sveučilišta u Zagrebu, Medicinskog fakulteta. Pregledom mrežne baze alternativnih metoda u pokusima na laboratorijskim životinjama (<http://ecvam-dbalm.jrc.ec.europa.eu/beta/> i .altweb bazu podataka), nismo našli podatke o in vitro modelu koji bi bio odgovarajuća zamjena za in vivo model predložen u ovom istraživanju. Također, nije nam poznata druga životinjska vrsta, niže na filogenetskoj ljestvici od štakora (beskralježnjaci), koja bi bila jednako vrijedan model za ovakvu vrstu istraživanja.

Kategorija pokusa umjerena: životinje su sedirane i u dubokoj kirurškoj anesteziji i lokalnoj anesteziji, eutanazija se na kraju pokusa obavlja predoziranje, a poradi uzimanja uzoraka za patohistološku obradu debljine retine i vidnog živca. Svaku laboratorijsku životinju se žrtvuje predoziranje diazepamom (30 mg/kg, ip.) odmah nakon snimanja fundusa oka u midrijazi, a neposredno prije eksplantacije očnih jabučica za patohistološku obradu. Eksperiment se planirao i provodi se prema načelima 3 R (Replacement, Reduction, Refinement). Operativni zahvati i eutanazija laboratorijskih štakora provedeni su pod nadzorom doktora veterinarske medicine.

Obzirom na anticipiranu razliku u srednjim vrijednostima među eksperimentalnim skupinama od 25% i očekivani koeficijent varijacije od 10-15%, za željenu snagu testa 0,90 i p vrijednost $<0,05$ potrebno je 7 životinja po skupini (59) te smo dodijelili 7 lab. štakora po svakoj pokusnoj skupini za cijeli pokus, kroz intervale od a) 24 sata, b) 4 tjedna i c) 6 tjedana (Tablica 1 i 2).

Koristili smo ukupno 210 laboratorijskih životinja.

Tablica 1. Raspored ispitivanih životinja i primijenjenih supstancija po skupinama predtretman - intraperitonealna i lokalna primjena.

Oznaka skupine	Skupine Predtretman aplikacija neposredno prije kauterizacije te svakodnevno do kraja pokusa	Način primjene	24 h	4 tjedna	6 tjedana
1A	BPC 10 µg/kg	i.p.	7	7	7
1B	BPC 10 µg/kg	lokalno (kapi 2x2 dnevno)	7	7	7
1C	BPC 10 ng/kg	i.p.	7	7	7
1D	BPC 10 ng/kg	lokalno (kapi 2x2 dnevno)	7	7	7
1E	Kontrola 0,9 % NaCl 5 ml/kg	i.p.	7	7	7
1F	Kontrola 0,9% NaCl 5 ml/kg	lokalno (kapi 2x2 dnevno)	7	7	7

Tablica 2. Raspored ispitivanih životinja i primijenjenih supstancija po skupinama posttretman - intraperitonealna i lokalna primjena.

Oznaka skupine	Skupine Posttretman aplikacija 24 h nakon kauterizacije te svakodnevno do kraja pokusa	Način primjene	24 h	4 tjedna	6 tjedana
2A	BPC 10 µg/kg	i.p.	7	7	7
2B	BPC 10 µg/kg	lokalno (kapi 2x2 dnevno)	7	7	7
2C	Kontrola 0,9 % NaCl 5 ml/kg	i.p.	7	7	7
2D	Kontrola 0,9 % NaCl 5 ml/kg	lokalno (kapi 2x2 dnevno)	7	7	7

Pokus je proveden u laboratoriju Zavoda za farmakologiju. Prije kauterizacije primjenili smo opću anesteziju Ketamine-Hydrochloride 50-60 mg/kg +Xylazine-Hydrochloride 5-10 mg/kg (Bayer Veterina Hrvatska). Nakon uspostave stadija duboke kirurške anestezije, kauterizaciji smo pristupili tek po izvođenju „paw withdrawal” testa, koji je bio negativan (nema bolne reakcije) te nakon primjene lokalne anestezije Tetrakain 0,5% kapima (Gradske Ljekarne Zagreb).


Verificirali smo dvije dorzalne episklernalne vene locirane u blizini m. rectus superiora i jednu inferiornu episklernalnu venu u blizini m. rectus lateralis. Vene smo izolirali od okolnih tkiva. Kauterizaciju smo specifično i precizno aplicirali na odabranu venu, vodeći računa da pritom izbjegnemo termalno oštećenje okolnih tkiva (9, 17, 18). Poslije svakog zahvata, radi prevencije infekcije, na površinu oka aplicirali smo steroidno-antibiotsku mast koja sadrži deksametazon, neomicin i polimiksin B (Maxitrol, ALCON FARMACEUTIKA d.o.o., Avenija Dubrovnik 16, Zagreb).

Po dovršenom zahvatu životinje su utopljavane na toploj ploči, promatrane i prevrtane sa strane na stranu do uspostave stabilne sternalne rekumbencije i potom su vraćene u nastambu. Hranu i vodu dobivale su ad libitum. Pentadekapaptid BPC 157 (Diagen d.o.o., Ljubljana, Slovenija) otopljen u fiziološkoj otopini korišten je u dozama 10 µg/kg i 10 ng/kg (zbog istraživanja ovisnosti primijenjene doze i učinka, kao što je istraživano u dosadašnjim radovima koji su proučavali učinak pentadekapeptida BPC 157 intraperitonealno (i.p. skupine), neposredno prije učinjenog zahvata, predtretman i lokalno (u obliku kapi 2x2 dnevno) (zbog istraživanja ovisnosti načina primjene i učinka) u volumenu od 1 mL/200g. Laboratorijske životinje tretirane su svakodnevno do žrtvovanja, uključujući i dan žrtvovanja. BPC 157 (10 µg/kg) primijenjen je intraperitonealno (i.p. skupine) i lokalno (u obliku kapi 2x2 dnevno) i kao posttretman 24 h nakon kauterizacije episklernalnih vena. Kontrolne životinje primile su ekvivalentnu količinu 0,9% otopine NaCl-a intraperitonealno odnosno lokalno (u obliku kapi 2x2 dnevno) (20-39).

Životinje su svakodnevno klinički promatrane, a evidencija statusa životinja je pismeno evidentirana te redovito svakodnevno tretirane tijekom cijelog pokusa (aplikacija BPC 157 i.p. ujutro u 7:00h, BPC 157 lokalno 2x2 kapi dnevno, ujutro i navečer), te u intervalima (24 sata, 4 tjedna, 6 tjedana) žrtvovane diazepamom (Normabel, Belupo d.o.o., Koprivnica, RH) u dozi od 30 mg/kg za eutanaziju predoziranje. Uzorke očiju smo izuzeli neposredno nakon utvrđivanja sigurnih znakova smrti životinje (prekid disanja, prekid srčane aktivnosti). Prije samog žrtvovanja anesteziranim životinjama obavili smo pregled fundusa oka uz pomoć VOLK Digital Widefield 90D lupe za indirektnu biomikroskopiju, te smo uzeli snimke za fotodokumentaciju pomoću USB mikrokamere Veho Discovery VMS - 004 Deluxe u laboratoriju Zavoda za farmakologiju (Slike 5 i 6).



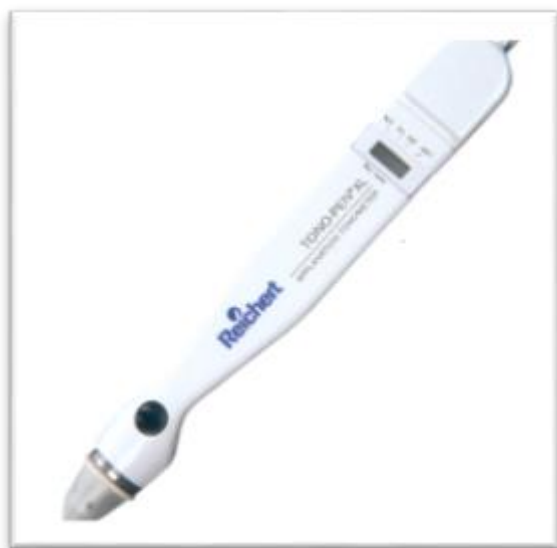Slika 5. Prikaz USB mikrokamere Veho Discovery VMS - 004 Deluxe.



Slika 6. Kalibracija kamere prije mjerenja na milimetarskom papiru.

4.2. NEINVAZIVNO MJERENJE INTRAOKULARNOG TLAKA

Mjerali smo intraokularni tlak u budnih životinja uz pomoć aplanacijskog tonometra (Tonopen XL, Mentor, Norwel, MA) poslije aplikacije 0,5% tetrakain kapi (Tetrakain, Gradske ljakarne Zagreb) (Slika 7). Tonometar smo primjenili na apikalnu stranu rožnice uz 6 nezavisnih mjerenja. Rezultate mjerenja intraokularnog tlaka prihvatili smo ako je interval pouzdanosti veći ili jednak 95% (9, 17, 18). Mjerenja smo izvršili u isto doba dana (poslijepodne u 19:00h) kako bismo izbjegli cirkadijane promjene vrijednosti intraokularnog tlaka. Prije izvođenja operativnog zahvata izvršili smo mjerenje intraokularnog tlaka kako bismo odredili bazalne vrijednosti. Tlak smo mjerili u intervalima od a) 24 sata, b) 4 tjedna i c) 6 tjedana kako bismo ustanovili akutni i kronični učinak pentadekaptida BPC 157 na snižavanje intraokularnog tlaka.



Slika 7. Prikaz aplanacijskog tonometra Tonopen XL, Mentor, Norwel, MA.

4.3. MAKROSKOPSKA ANALIZA FUNKCIJE ZJENIČNOG SFINKTERA

Slike zjenica učinjene USB Veho Discovery VMS-004 Deluxe mikrokamerom analizirali smo posebnim softverom za mjerenje polumjera, opsega i površine zjenice. Slike su načinjene neposredno prije i nakon davanja BPC 157 odnosno 0,9% NaCl te u intervalima od a) 24 sata, b) 4 tjedna te c) 6 tjedana. Obrada slika je obavljena posebnim softverom kupljenim s kamerom. Obrada slika podrazumijeva mjerenje polumjera, opsega i površine zjenice. Mjerna jedinica za polumjer je milimetar (mm), za opseg također milimetar (mm), dok je površina zjenice izražena u milimetrima kvadratnim (mm^2). Prije svakog snimanja kamera je kalibrirana pomoću milimetarskog papira.

Slike zjenica učinjene USB Veho Discovery VMS-004 Deluxe mikrokamerom analizirali smo posebnim softverom za mjerenje promjera, opsega i površine zjenice (56).

4.4. FUNDOSKOPIJA (SNIMANJE OČNE POZADINE)

Laboratorijske štakore smo anestezirali i proširili zjenice pomoću lokalne aplikacije atropin 0,5% kapi (Atropin, Galenski laboratorij). Analizirali smo retinalnu vaskulaturu i potvrdili perfuziju oka prije žrtvovanja. Za vizualizaciju fundusa oka koristili smo lupu za indirektni oftalmoskopski pregled fundusa VOLK Digital Widefield 90 D (Slika 8). Vaskulaturu i glavu vidnog živca analizirali smo i fotodokumentirali korištenjem mikrokamere Veho Discovery VMS-004 Deluxe s povećanjem 40-400x. Prije žrtvovanja životinja skorirali smo vaskulaturu i papilu vidnog živca kod BPC 157 i kontrolnih životinja.

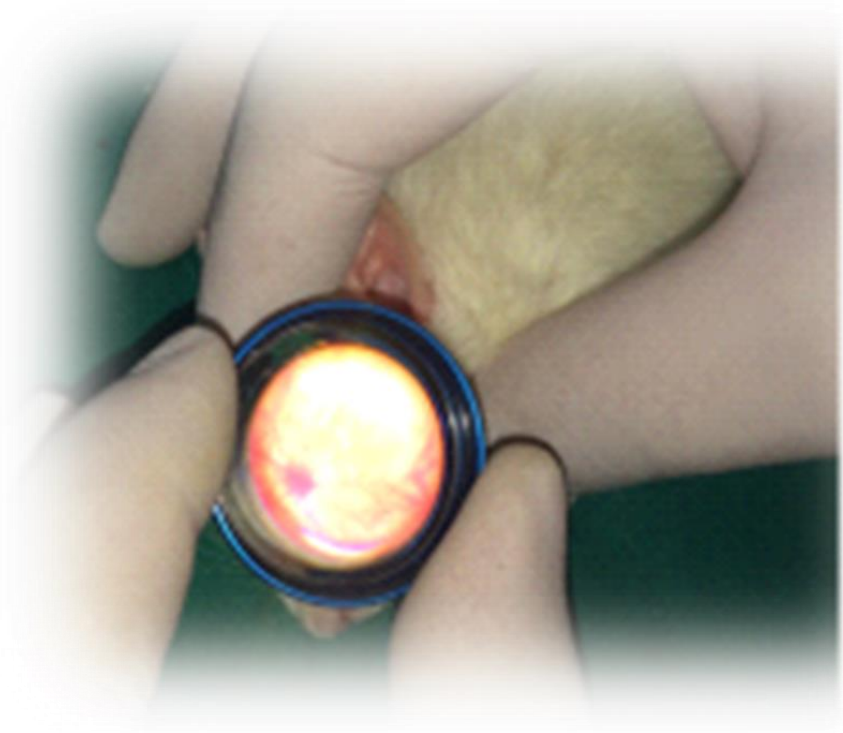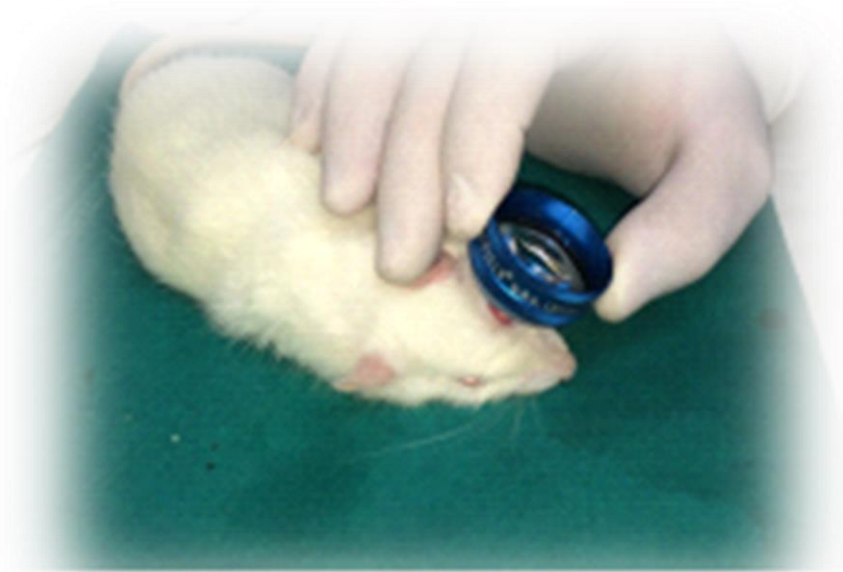Snimanjem očne pozadine životinja odredili smo stupanj ishemije očne pozadine na sljedeći način:

Stupanj 0: uredna očna pozadina, normalna prezentacija koroidalnih krvnih žila.

Stupanj 1: diskretno generalizirana iregularnost promjera krvnih žila s blagom atrofijom optičkog diska, normalna prezentacija koroidalnih krvnih žila.

Stupanj 2: umjerena generalizirana iregularnost promjera krvnih žila s umjerenom atrofijom optičkog diska, slabo vidljiva prezentacija koroidalnih krvnih žila.

Stupanj 3: jaka generalizirana iregularnost promjera krvnih žila s jakom atrofijom optičkog diska, izrazito slabo vidljiva prezentacija koroidalnih krvnih žila (58).



Slika 8. Prikaz izvođenja postupka fundoskopije, snimanja očne pozadine štakora.

4.5. HISTOLOŠKA ANALIZA

Anesteziju i analgeziju administrirali smo životinjama neposredno prije žrtvovanja. Neposredno nakon žrtvovanja na a) 24 sata, b) 4 tjedna i d) 6 tjedana, uzeti su uzorci očiju. Očne jabučice žrtvovanih životinja fiksirane su se u 4%-tnom puferiranom formalinu i u 4%-tnom formalinu s alkoholom, uklopljene u parafin i uzdužno rezane u blizini vidnog živca i uzdužno kroz vidni živac. Nakon toga obojane su hemalaun-eozinom. Uzorci su analizirani mikrometrom pod povećanjem od 200x i pod optičkim mikroskopom povećanja 10x100. Analizirali smo retinalno stanjenje koje se javlja kod povišenog intraokularnog tlaka. Debljina pojedinih slojeva retine te ukupna debljina retine određeni su u mikronima upotrebom ISSA (VAMSTEC, Zagreb, Hrvatska) programa za morfometriju, na 3 slike povećanja objektiva 20x, na svakoj slici 5 mjerenja po sloju/ukupnoj debljini retine. Konačne vrijednosti izražene su kao prosječne vrijednosti (HE, objektiv 20x). Histološki preparati analizirani su ne znajući kojoj eksperimentalnoj skupini životinja određeni histološki preparat pripada. Prije kvalitativne patohistološke analize dobili su, uz izvornu oznaku pripadnosti određenoj eksperimenatalnoj grupi, još jednu, kako bi se osigurala objektivnost kvalitativne patohistološke analize.

4.6. STATISTIČKA ANALIZA

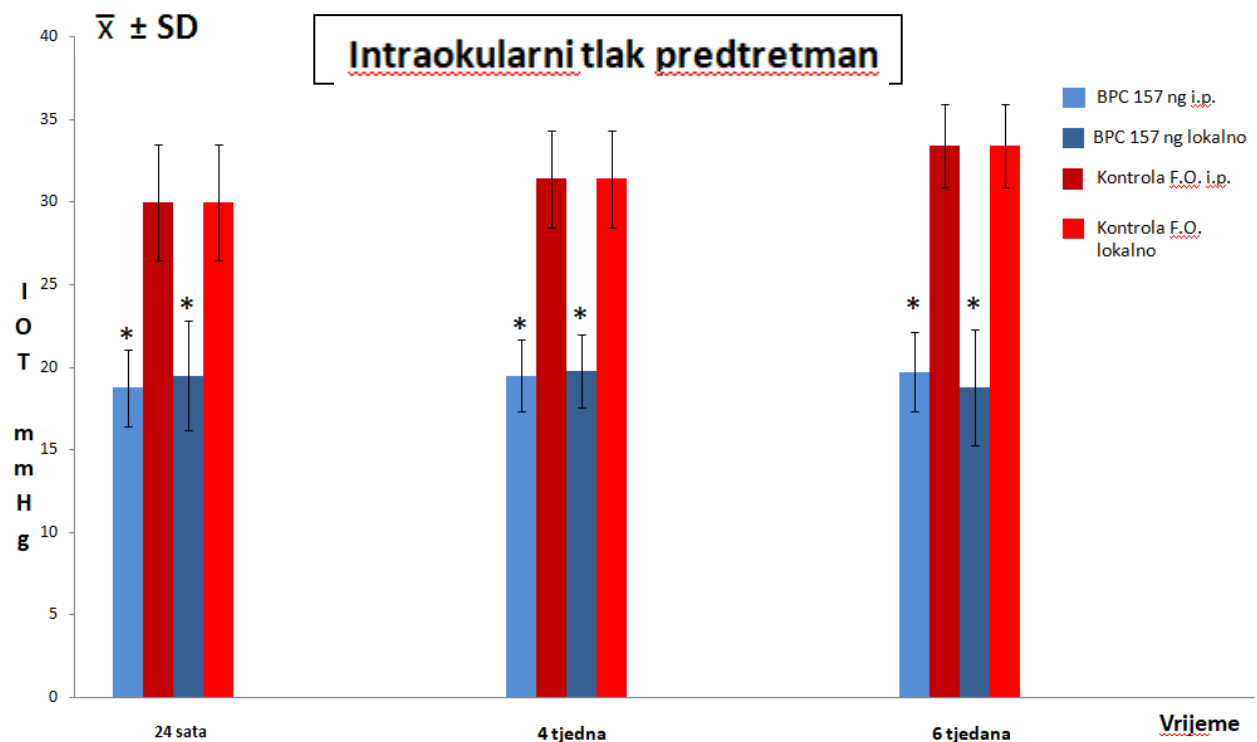
Za očekivanu razliku među eksperimentalnim skupinama od 25% uz anticipirani koeficijent varijacije od 10-15%, snagu testa od 0,9 i p vrijednost $<0,05$, bilo nam je potrebno 7 životinja po skupini (59). Statistička obrada eksperimentalnih podataka rađena je uz pomoć računala i programa Graph Pad Prism, inačica 5.0 GraphPad Software Inc., San Diego CA, USA (60). Za statističku obradu parametrijskih podataka iz tri i više eksperimentalnih skupina koristili smo ANOVA za jednu varijablu. Za utvrditi razlike višestrukom usporedbom parova eksperimentalnih skupina koristili smo post hoc Tukey-Kramer test. Za statističku obradu neparametrijskih podataka iz tri ili više grupa, koristili smo Kruskal Wallis test. Za utvrditi razlike višestrukom usporedbom parova eksperimentalnih skupina koristili smo post hoc Dunn test. Za usporedbu razlike u incidenciji među eksperimentalnim skupinama koristili smo Fischer exact test.

5. REZULTATI

5.1.1. INTRAOKULARNI TLAK PREDTRETMAN

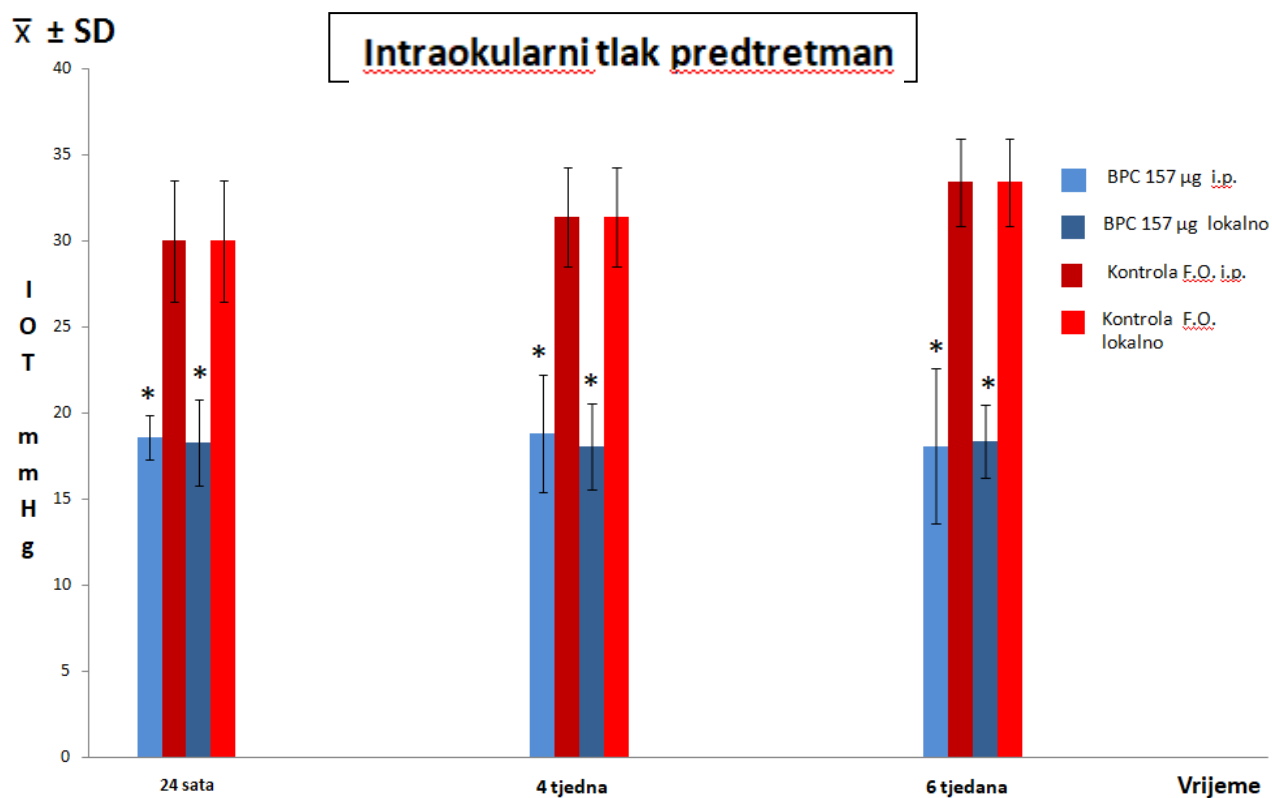
Pentadekapeptid BPC 157, apliciran neposredno prije kauterizacije episkleralnih vena (predtretman), intraperitonealno ili lokalno (u obliku kapi 2x2 dnevno), pokazao je poseban modulatorni učinak na pojavu povišenog intraokularnog tlaka koji se javlja kao posljedica povišenog otpora otjecanju očne vodice na razini episkleralnih vena te posljedičnim otežanim otjecanjem kroz odvodne puteve trabekularne mreže.

Kod svih skupina životinja kojima je apliciran pentadekapeptid BPC 157, neovisno o dozi (μg ili ng) i načinu primjene (intraperitonealno ili lokalno), pokazali smo da je doveo do normalizacije povišenih vrijednosti intraokularnog tlaka. Učinak pentadekapeptida BPC 157 na intraokularni tlak bio je prisutan kod svih skupina životinja tijekom intervala od 24 sata, 4 tjedna i 6 tjedana. Kod skupina životinja kojima je na isti način aplicirana fiziološka otopina (5 ml/kg) izmjerene su povišene vrijednosti očnog tlaka tijekom intervala od 24 sata, 4 tjedna i 6 tjedana (Slike 9 i 10).



Slika 9. Graf prikazuje kretanje intraokularnog tlaka (izraženo u milimetrima stupca žive) u intervalima od 24 sata, 4 tjedna i 6 tjedana. Sve supstancije aplicirane su intraperitonealno ili lokalno (u obliku kapi 2x2 dnevno), BPC 157 (10 ng/kg), fiziološka otopina (5 ml/kg) neposredno prije kauterizacije episkleralnih vena (predtretman). Životinje su tretirane svaki dan do završetka pokusa.

Stupci označeni * pokazuju najmanje $p < 0,05$ nasuprot kontrolne skupine (fiziološka otopina 5 ml/kg).



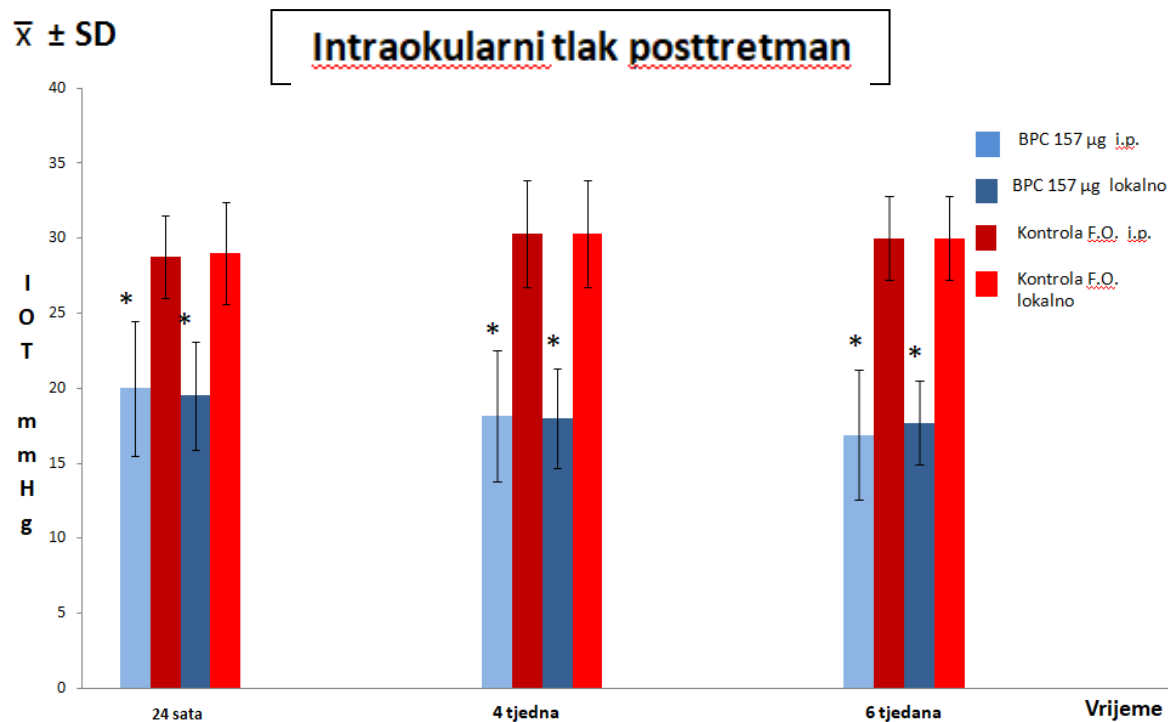
Slika 10. Graf prikazuje kretanje intraokularnog tlaka (izraženo u milimetrima stupca žive) u intervalima od 24 sata, 4 tjedna i 6 tjedana. Sve supstancije aplicirane su intraperitonealno ili lokalno (u obliku kapi 2x2 dnevno), BPC 157 (10 $\mu\text{g}/\text{kg}$), fiziološka otopina (5 ml/kg) neposredno prije kauterizacije episkleralnih vena (predtretman). Životinje su tretirane svaki dan do završetka pokusa.

Stupci označeni * pokazuju najmanje $p < 0,05$ nasuprot kontrolne skupine (fiziološka otopina 5 ml/kg).

5.1.2. INTRAOKULARNI TLAK POSTTRETMAN

Pentadekapeptid BPC 157, apliciran 24 h nakon kauterizacije episkleralnih vena (posttretman), intraperitonealno ili lokalno (u obliku kapi 2x2 dnevno), pokazao je poseban modulatorni učinak na pojavu povišenja intraokularnog tlaka koji se javlja kao posljedica povišenog otpora otjecanju očne vodice na razini episkleralnih vena te posljedičnim otežanim otjecanjem kroz odvodne puteve trabekularne mreže.

Kod svih skupina životinja kojima je apliciran pentadekapeptid BPC 157 (10 µg/kg), neovisno o načinu primjene (intraperitonealno ili lokalno), pokazali smo da je doveo do normalizacije povišenih vrijednosti intraokularnog tlaka. Učinak pentadekapeptida BPC 157 na intraokularni tlak bio je prisutan kod svih skupina životinja tijekom intervala od 24 sata, 4 tjedna i 6 tjedana. Kod skupina životinja kojima je na isti način aplicirana fiziološka otopina (5 ml/kg) izmjerene su povišene vrijednosti očnog tlaka tijekom intervala od 24 sata, 4 tjedna i 6 tjedana (Slika 11).



Slika 11. Graf prikazuje kretanje intraokularnog tlaka (izraženo u milimetrima stupca žive) u intervalima od 24 sata, 4 tjedna i 6 tjedana. Sve supstancije aplicirane su intraperitonealno ili lokalno (u obliku kapi 2x2 dnevno), BPC 157 (10 µg/kg), fiziološka otopina (5 ml/kg) 24 h nakon kauterizacije episkleralnih vena (posttretman). Životinje su tretirane svaki dan do završetka pokusa.

Stupci označeni * pokazuju najmanje $p < 0,05$ nasuprot kontrolne skupine (fiziološka otopina 5 ml/kg).

5.2. MAKROSKOPSKA ANALIZA FUNKCIJE ZJENIČNOG SFINKTERA

5.2.1. MAKROSKOPSKA ANALIZA FUNKCIJE ZJENIČNOG SFINKTERA PREDTRETMAN

Na zjenicama u štakora kojima je neposredno prije kauterizacije episkleralnih vena (predtretman), intraperitonealno ili lokalno (u obliku kapi 2x2 dnevno), apliciran pentadekapeptid BPC 157 pokazao je poseban modulatorni učinak na pojavu proširenja zjenice (semimidrijaze ili midrijaze) koja se javlja kao posljedica povišenja očnog tlaka i ishemije krvnih žila sfinktera zjenice nakon kauterizacije (10).

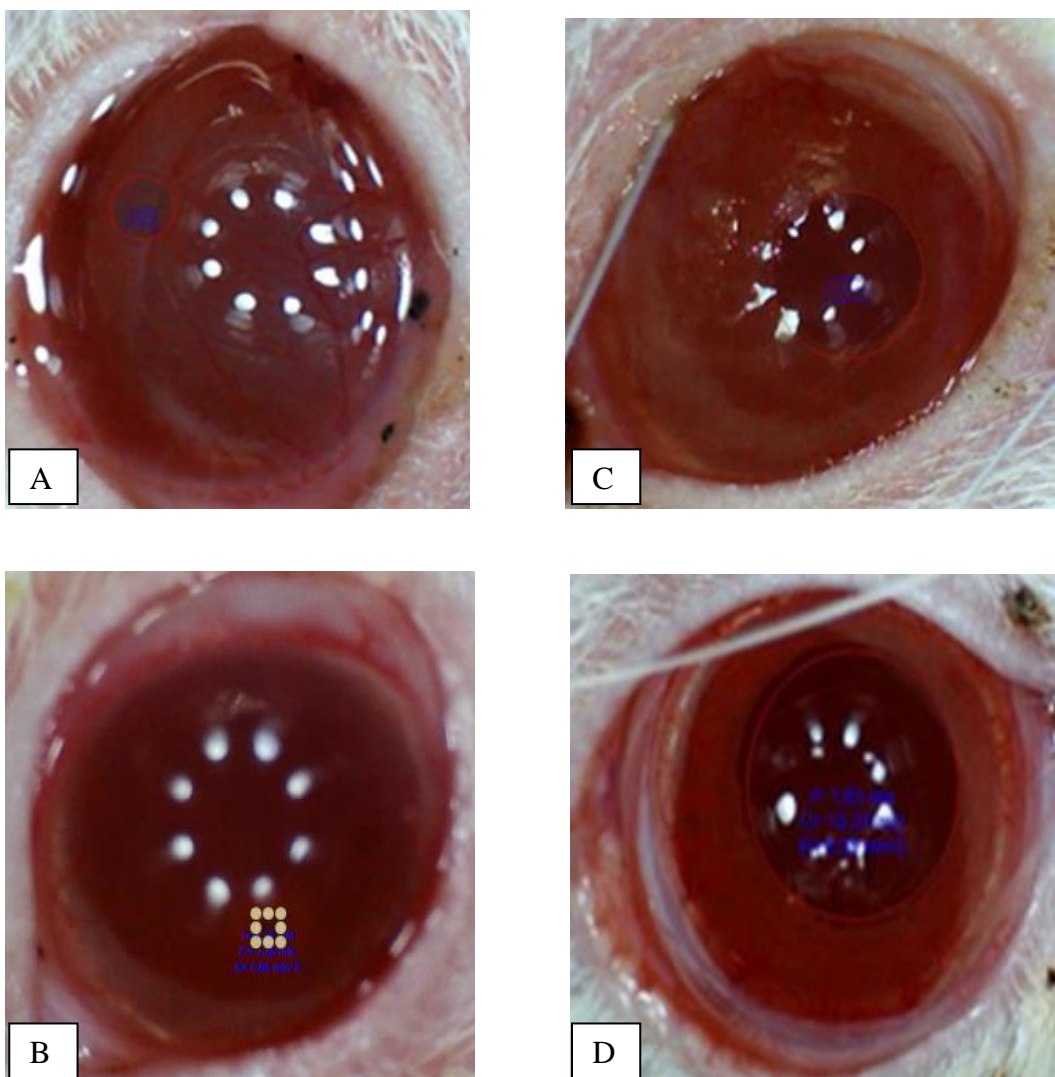
Kod svih skupina životinja kojima je apliciran pentadekapeptid BPC 157, neovisno o dozi (μg ili ng) i načinu primjene (intraperitonealno ili lokalno), pokazali smo kako je prevenirao pojavu semimidrijaze ili midrijaze kod štakora 24 h nakon kauterizacije episkleralnih vena te također skraćuje vrijeme koje je potrebno da se zjenica vrati u normalno početno stanje.

Kod skupina životinja kojima je na isti način aplicirana fiziološka otopina došlo je do proširenja zjenice, odnosno midrijaze. Semimidrijaza i midrijaza bile su prisutne kod životinja nakon 24 sata i 4 tjedna pokusa.

Usporedbe skupina kojima je apliciran pentadekapeptid BPC 157 intraperitonealno ili lokalno statistički se značajno razlikuju ($p < 0,05$) u promjeru zjenica u odnosu na skupine kod kojih pentadekapeptid nije primijenjen.

Razlike izmjerene na 24 sata i 4 tjedna statistički su značajne ($p > 0,05$) kod svih skupina životinja (Slike 12-19, 24, 25). Međutim vrijednosti polumjera, opsega i površine zjenica izmjerene 6. tjedan pokusa nisu bile statistički značajne ($p > 0,05$) između skupina kojima je pentadekapeptid apliciran i onih kojima nije (Slike 20-25).

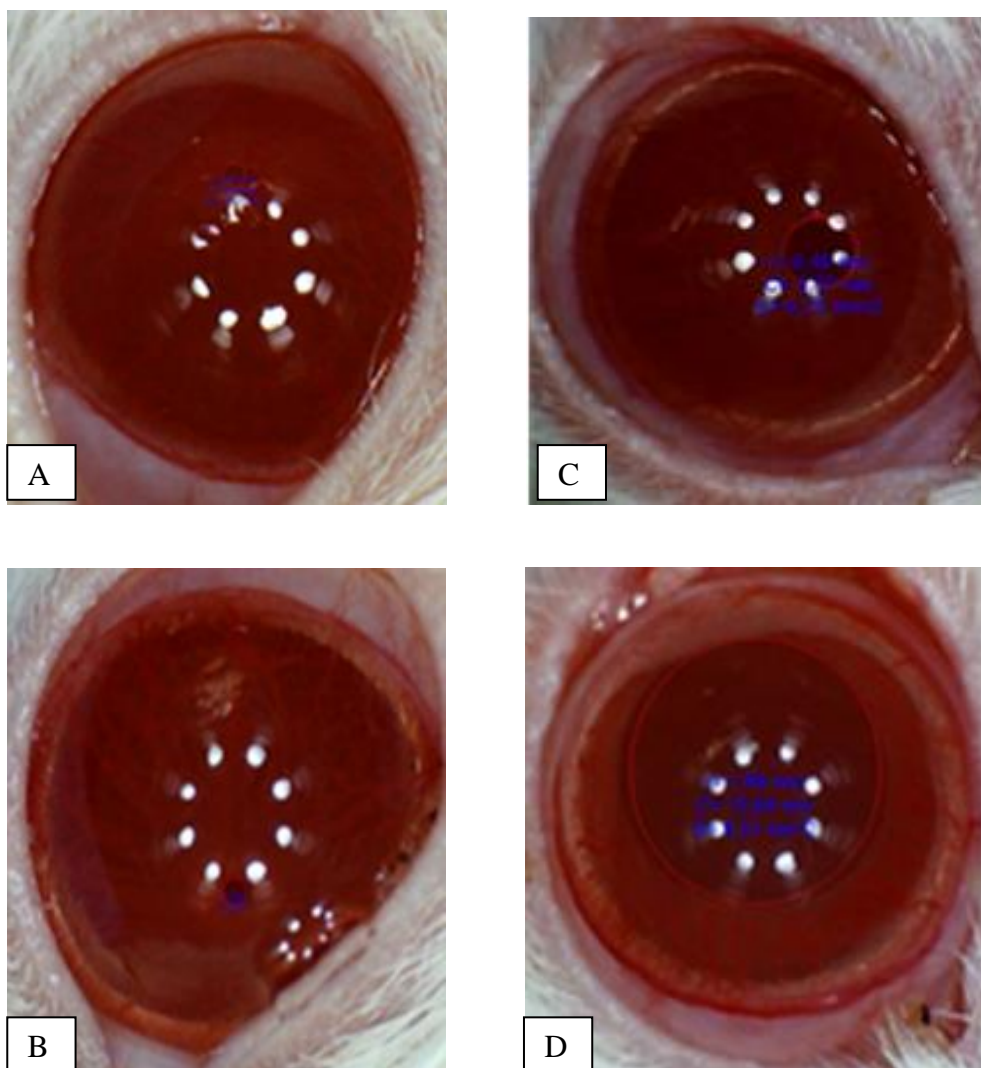
Kod kontrolnih skupina životinja zjenice su u 6. tjednu pokazale tendenciju povratka u normalno stanje te je prezentacija zjenice varirala od normalne do blage semimidrijaze.



Slika 12. Prikaz normalne širine zjenica štakora kod skupine koja je primila BPC 157 (10 ng/kg) kao predtretman neposredno prije kauterizacije episkleralnih vena (lijevo Slike A i B), te prikaz širine zjenica štakora u midrijazi kod kontrolne skupine životinja koja je primila fiziološku otopinu 5 ml/kg (desno Slike C i D).

Supstancije su aplicirane intraperitonealno.

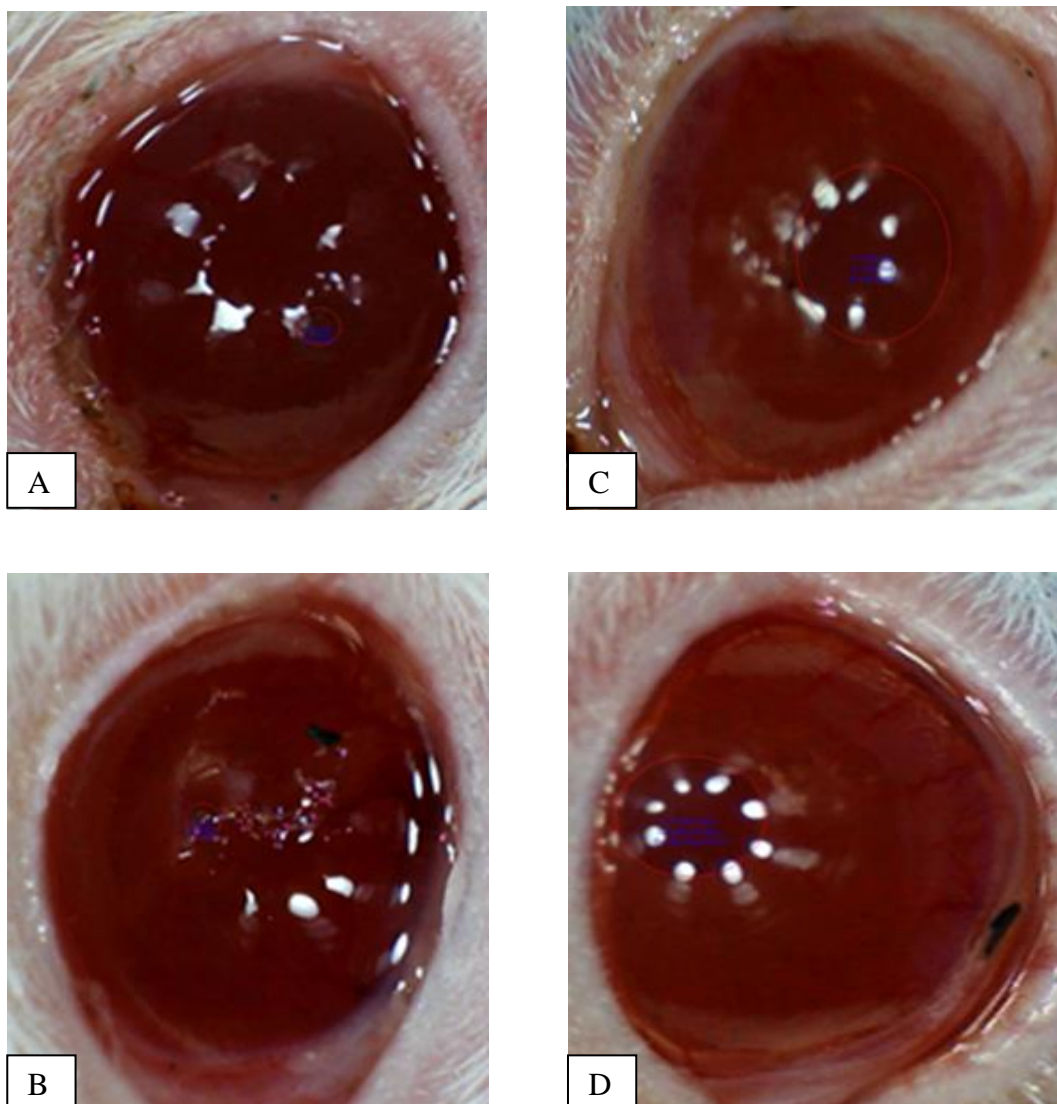
Prikaz zjenica nakon 24 h pokusa.



Slika 13. Prikaz normalne širine zjenica štakora kod skupine koja je primila BPC 157 (10 $\mu\text{g}/\text{kg}$) kao predtretman neposredno prije kauterizacije episkleralnih vena (lijevo Slike A i B), te prikaz širine zjenica štakora u midrijazi kod kontrolne skupine životinja koja je primila fiziološku otopinu 5 ml/kg (desno Slike C i D).

Supstancije su aplicirane intraperitonealno.

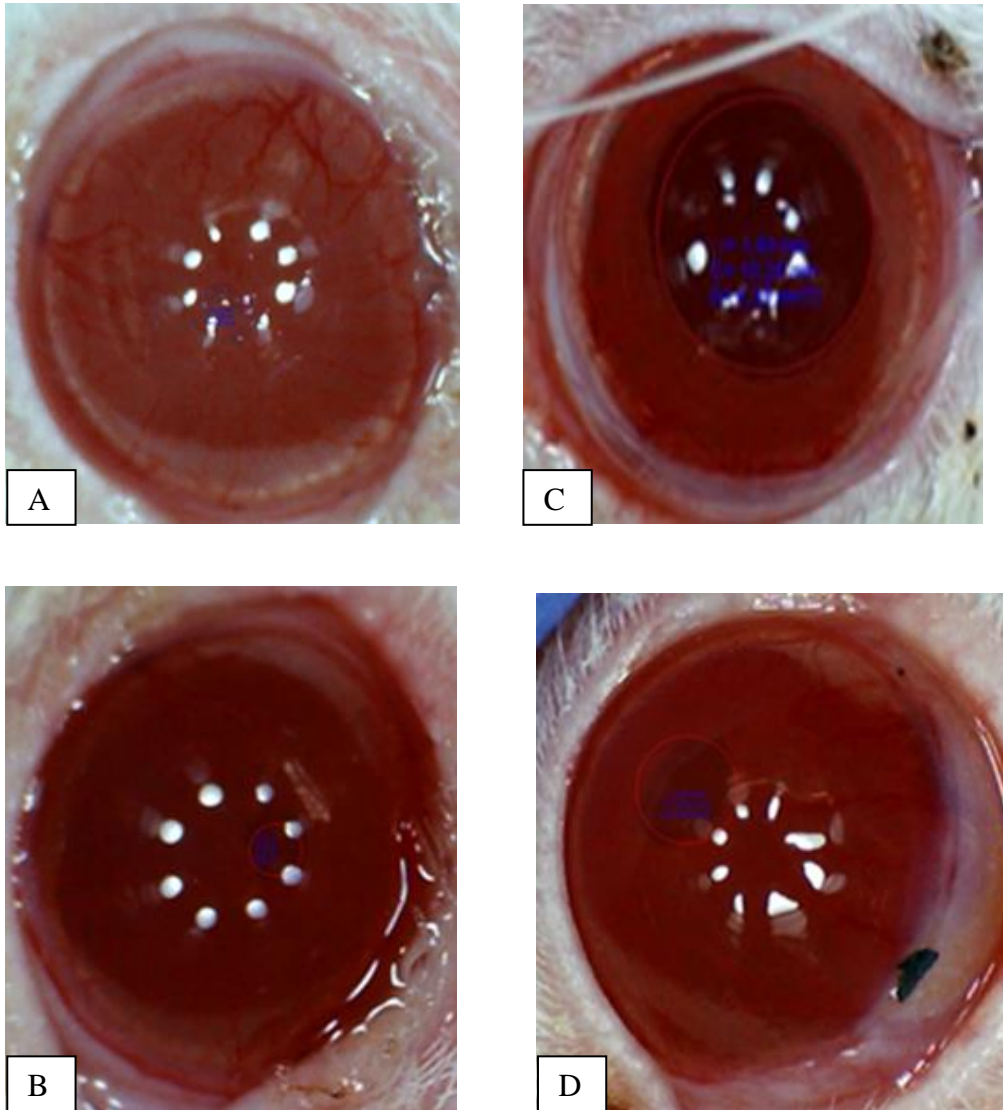
Prikaz zjenica nakon 24 h pokusa.



Slika 14. Prikaz normalne širine zjenica štakora kod skupine koja je primila BPC 157 (10 ng/kg) kao predtretman neposredno prije kauterizacije episkleralnih vena (lijevo Slike A i B), te prikaz širine zjenica štakora u midrijazi kod kontrolne skupine životinja koja je primila fiziološku otopinu 5 ml/kg (desno Slike C i D).

Supstancije su aplicirane lokalno u obliku kapi 2x2 dnevno.

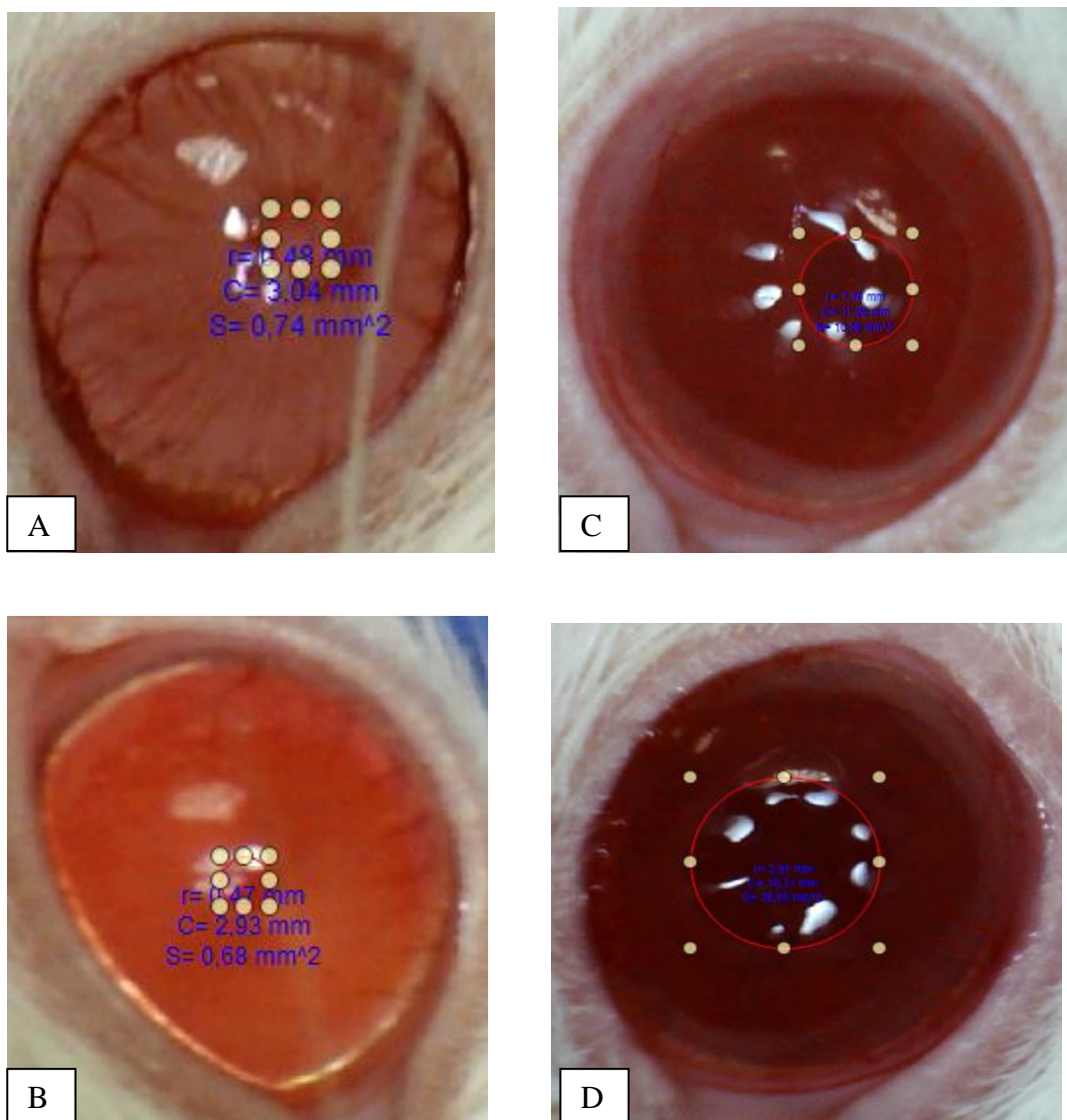
Prikaz zjenica nakon 24 h pokusa.



Slika 15. Prikaz normalne širine zjenica štakora kod skupine koja je primila BPC 157 (10 $\mu\text{g}/\text{kg}$) kao predtretman neposredno prije kauterizacije episkleralnih vena (lijevo Slike A i B), te prikaz širine zjenica štakora u midrijazi kod kontrolne skupine životinja koja je primila fiziološku otopinu 5 ml/kg (desno Slike C i D).

Supstancije su aplicirane lokalno u obliku kapi 2x2 dnevno.

Prikaz zjenica nakon 24h pokusa.

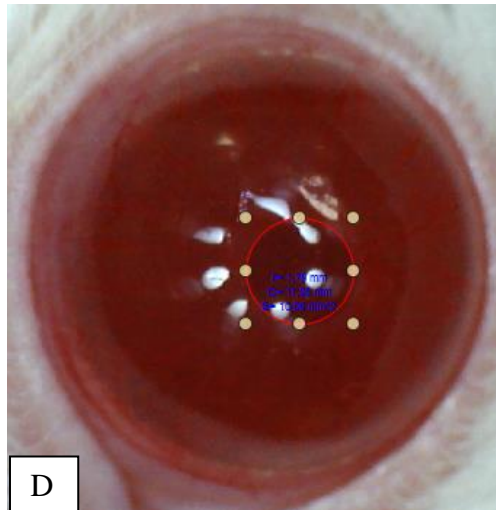
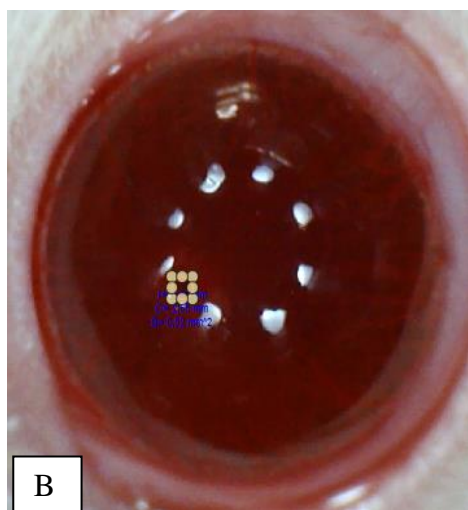
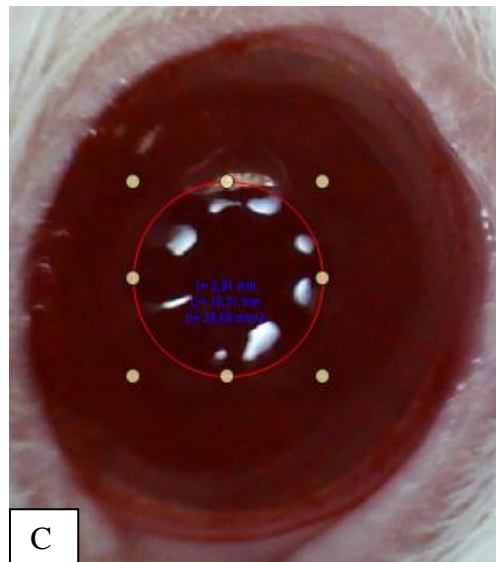
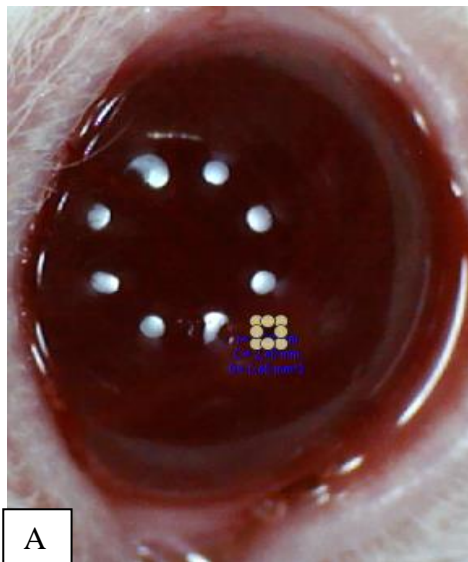


Slika 16. Prikaz normalne širine zjenica štakora kod skupine koja je primila BPC 157 (10 ng/kg) kao predtretman neposredno prije kauterizacije episkleralnih vena (lijevo Slike A i B), te prikaz širine zjenica štakora u semimidrijazi kod kontrolne skupine životinja koja je primila fiziološku otopinu 5 ml/kg (desno Slike C i D).

Životinje su tretirane svakodnevno do završetka pokusa.

Supstancije su aplicirane intraperitonealno.

Prikaz zjenica nakon 4 tjedna pokusa.

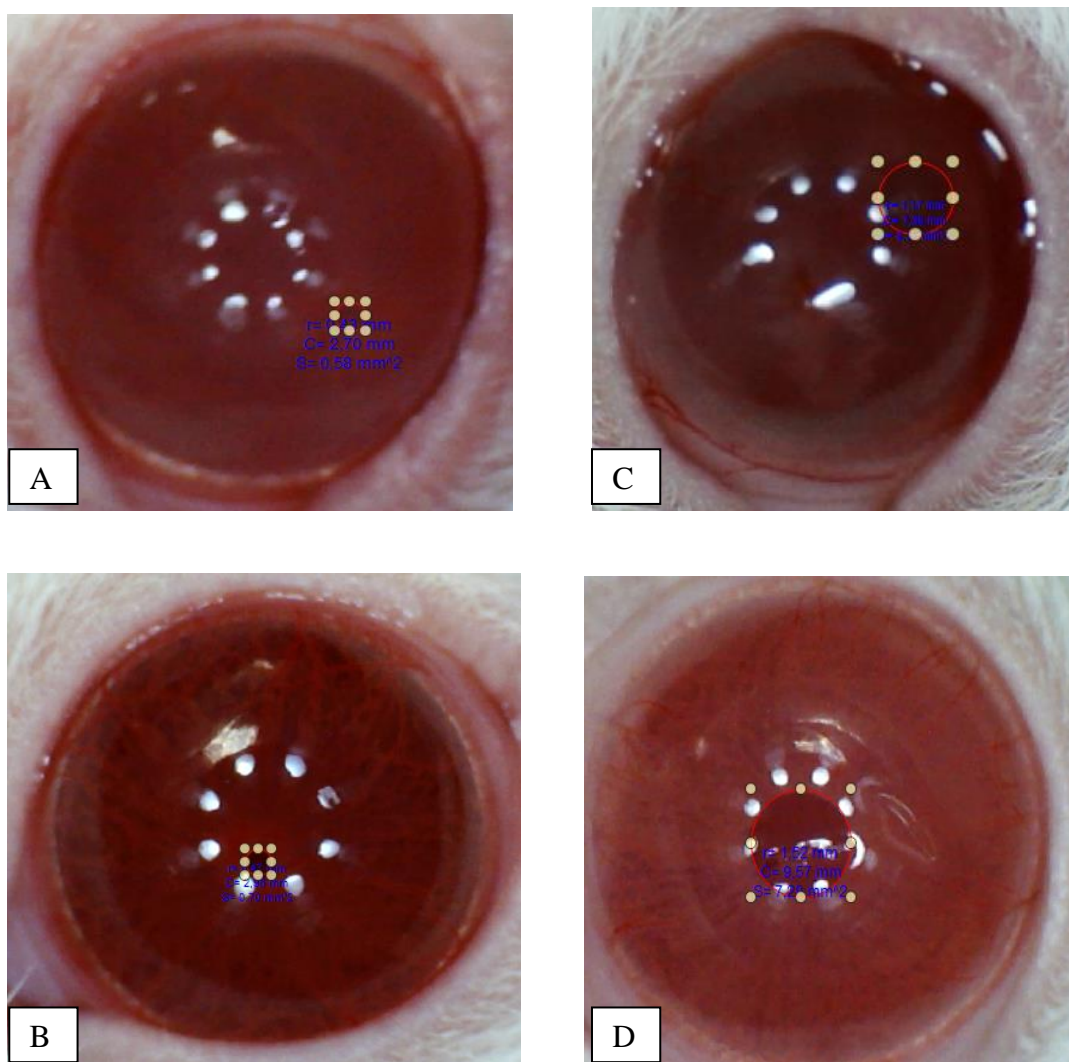


Slika 17. Prikaz normalne širine zjenica štakora kod skupine koja je primila BPC 157 (10 $\mu\text{g}/\text{kg}$) kao predtretman neposredno prije kauterizacije episkleralnih vena (lijevo Slike A i B), te prikaz širine zjenica štakora u semimidrijazi kod kontrolne skupine životinja koja je primila fiziološku otopinu 5 ml/kg (desno Slike C i D).

Životinje su tretirane svakodnevno do završetka pokusa.

Supstancije su aplicirane intraperitonealno.

Prikaz zjenica nakon 4 tjedna pokusa.

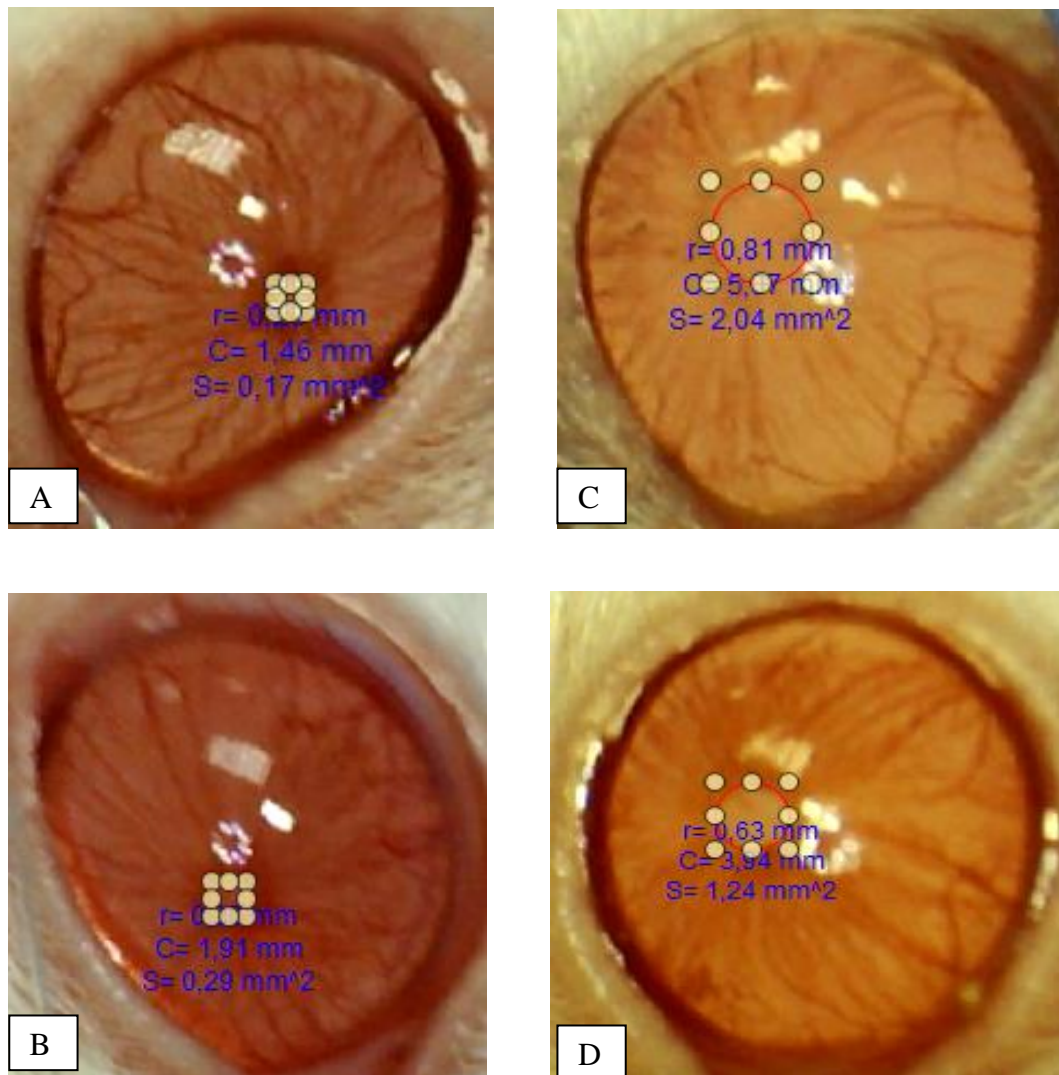


Slika 18. Prikaz normalne širine zjenica štakora kod skupine koja je primila BPC 157 (10 ng/kg) kao predtretman neposredno prije kauterizacije episkleralnih vena (lijevo Slike A i B), te prikaz širine zjenica štakora u semimidrijazi kod kontrolne skupine životinja koja je primila fiziološku otopinu 5 ml/kg (desno Slike C i D).

Životinje su tretirane svakodnevno do završetka pokusa.

Supstancije su aplicirane lokalno u obliku kapi 2x2 dnevno.

Prikaz zjenica nakon 4 tjedna pokusa.

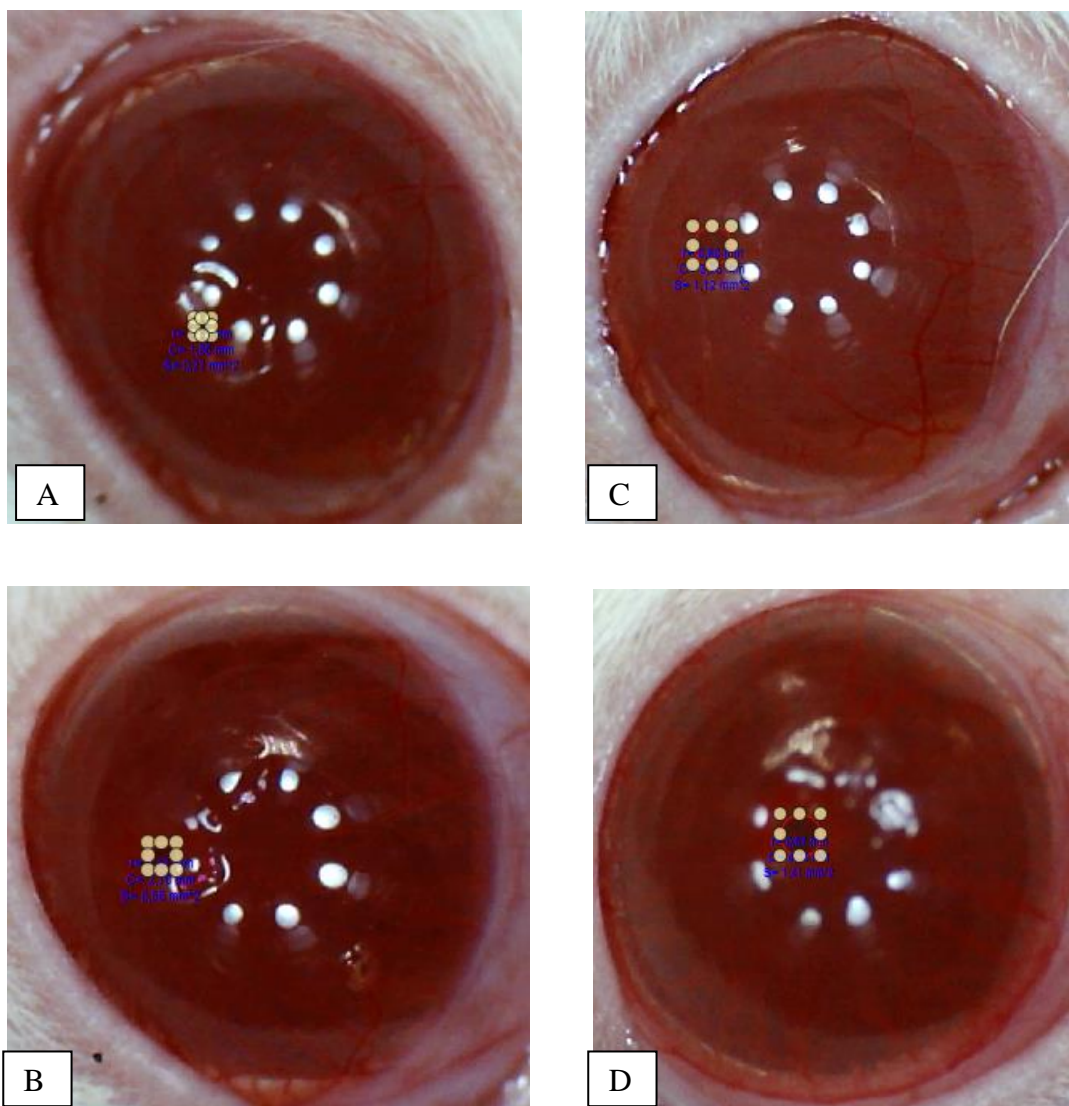


Slika 19. Prikaz normalne širine zjenica štakora kod skupine koja je primila BPC 157 ($10 \mu\text{g/kg}$) kao predtretman neposredno prije kauterizacije episkleralnih vena (lijevo Slike A i B), te prikaz širine zjenica štakora u semimidrijazi kod kontrolne skupine životinja koja je primila fiziološku otopinu 5 ml/kg (desno Slike C i D).

Životinje su tretirane svakodnevno do završetka pokusa.

Supstancije su aplicirane lokalno u obliku kapi 2×2 dnevno.

Prikaz zjenica nakon 4 tjedna pokusa.

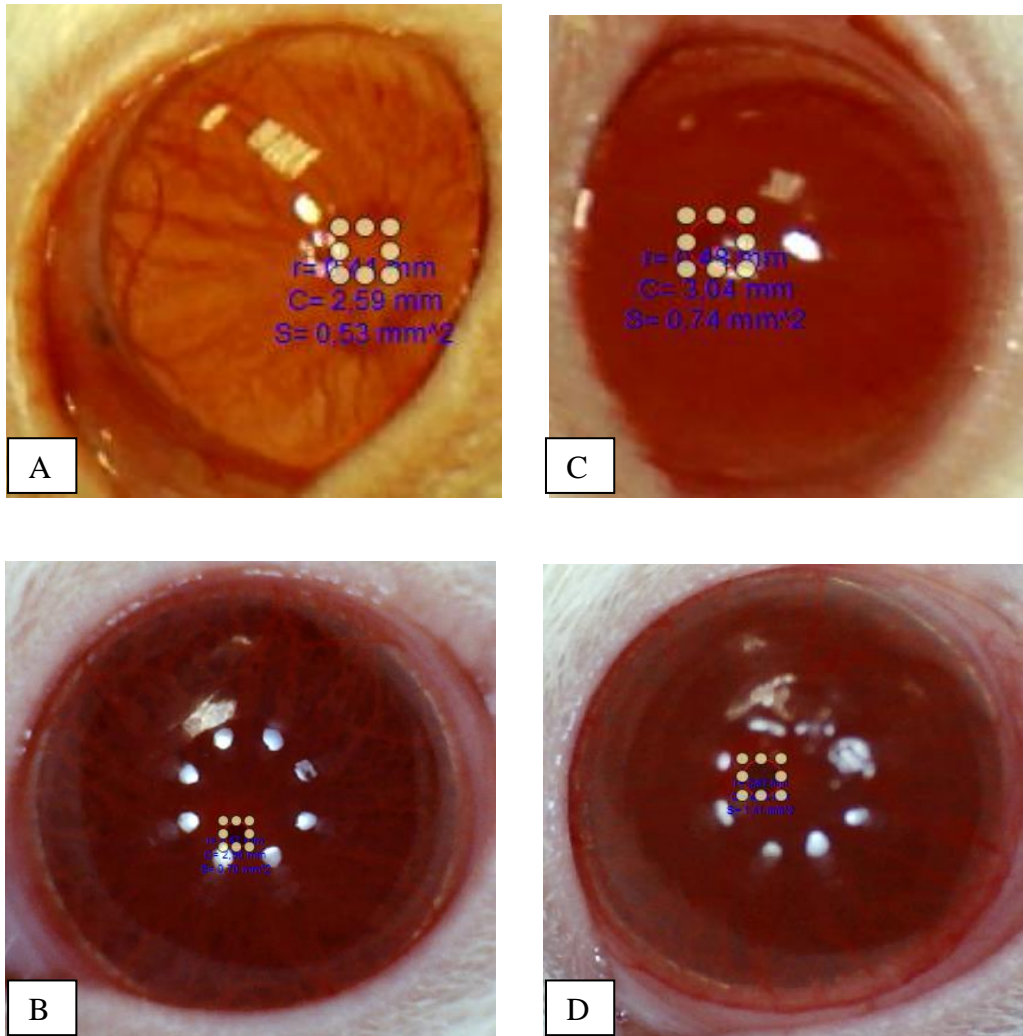


Slika 20. Prikaz normalne širine zjenica štakora kod skupine koja je primila BPC 157 (10 ng/kg) kao predtretman neposredno prije kauterizacije episkleralnih vena (lijevo Slike A i B), te prikaz širine zjenica štakora u semimidrijazi kod kontrolne skupine životinja koja je primila fiziološku otopinu 5 ml/kg (desno Slike C i D).

Životinje su tretirane svakodnevno do završetka pokusa.

Supstancije su aplicirane intraperitonealno.

Prikaz zjenica nakon 6 tjedana pokusa.

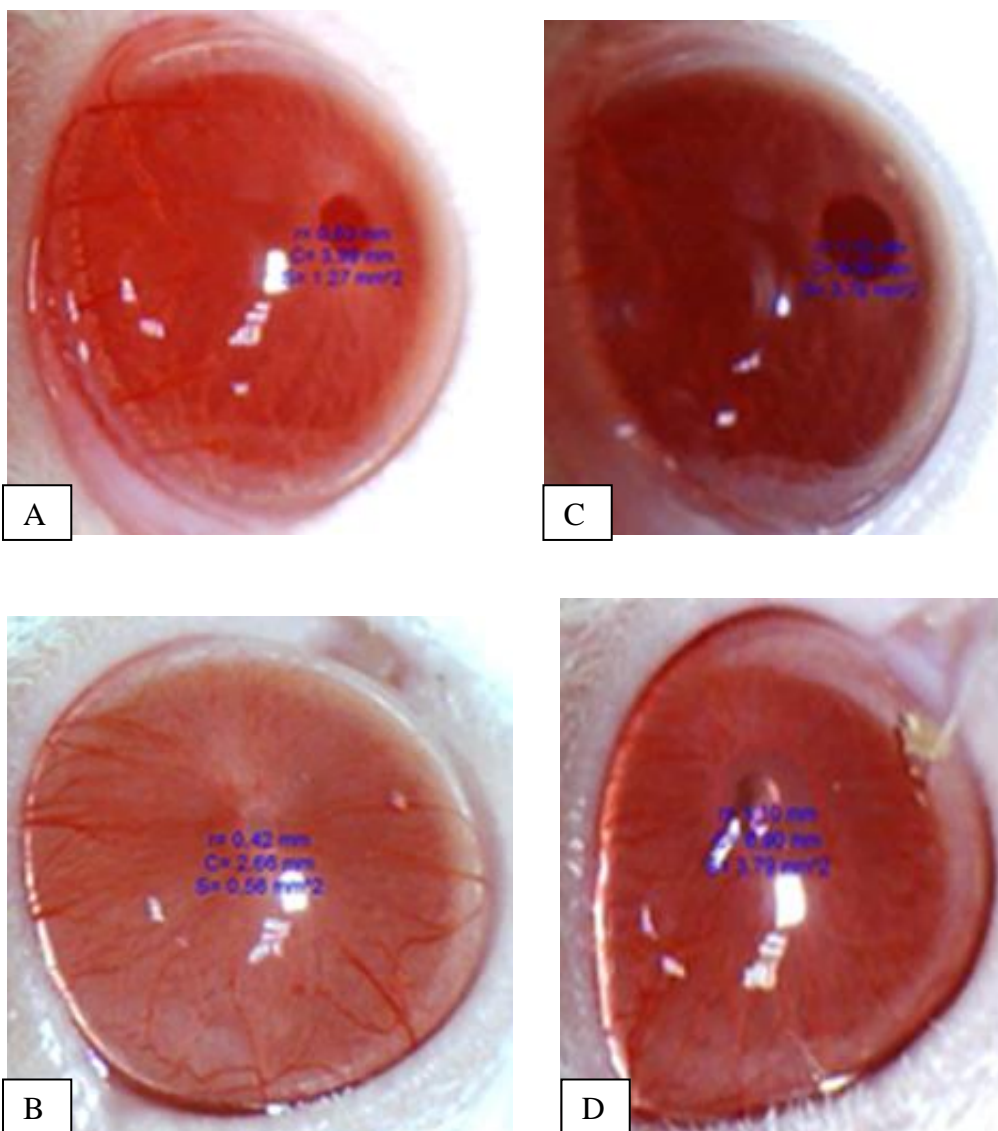


Slika 21. Prikaz normalne širine zjenica štakora kod skupine koja je primila BPC 157 (10 $\mu\text{g}/\text{kg}$) kao predtretman neposredno prije kauterizacije episkleralnih vena (lijevo Slike A i B), te prikaz širine zjenica štakora u semimidrijazi kod kontrolne skupine životinja koja je primila fiziološku otopinu 5 ml/kg (desno Slike C i D).

Životinje su tretirane svakodnevno do završetka pokusa.

Supstancije su aplicirane intraperitonealno.

Prikaz zjenica nakon 6 tjedana pokusa.

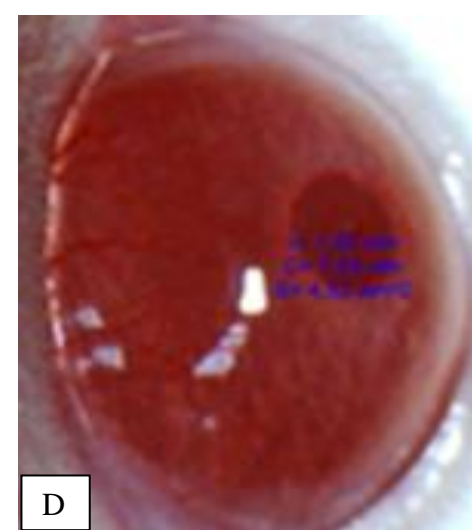
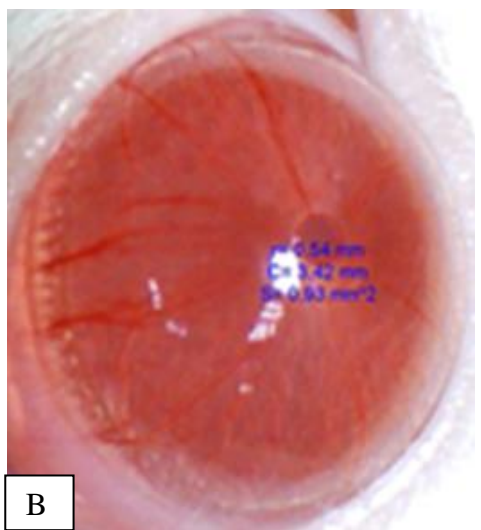
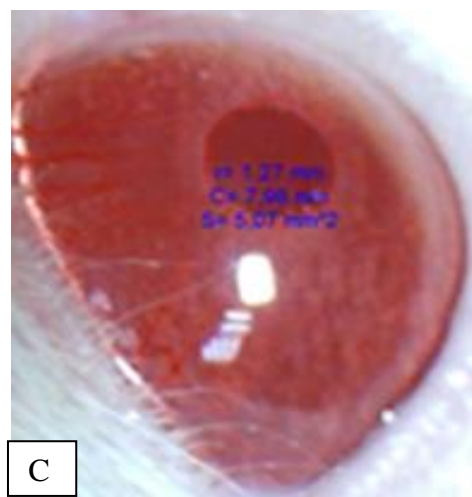
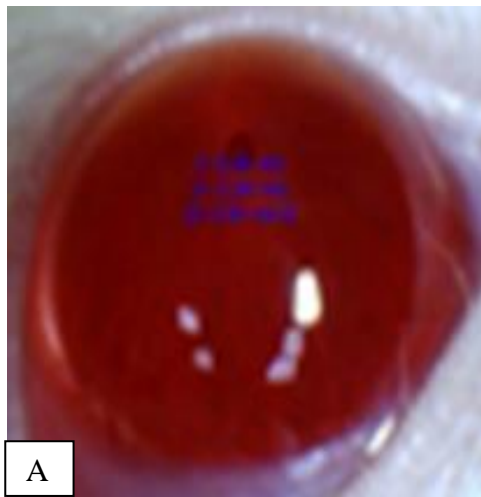


Slika 22. Prikaz normalne širine zjenica štakora kod skupine koja je primila BPC 157 (10 ng/kg) kao predtretman neposredno prije kauterizacije episkleralnih vena (lijevo Slike A i B), te prikaz širine zjenica štakora u semimidrijazi kod kontrolne skupine životinja koja je primila fiziološku otopinu 5 ml/kg (desno Slike C i D).

Životinje su tretirane svakodnevno do završetka pokusa.

Supstancije su aplicirane lokalno u obliku kapi 2x2 dnevno.

Prikaz zjenica nakon 6 tjedana pokusa.

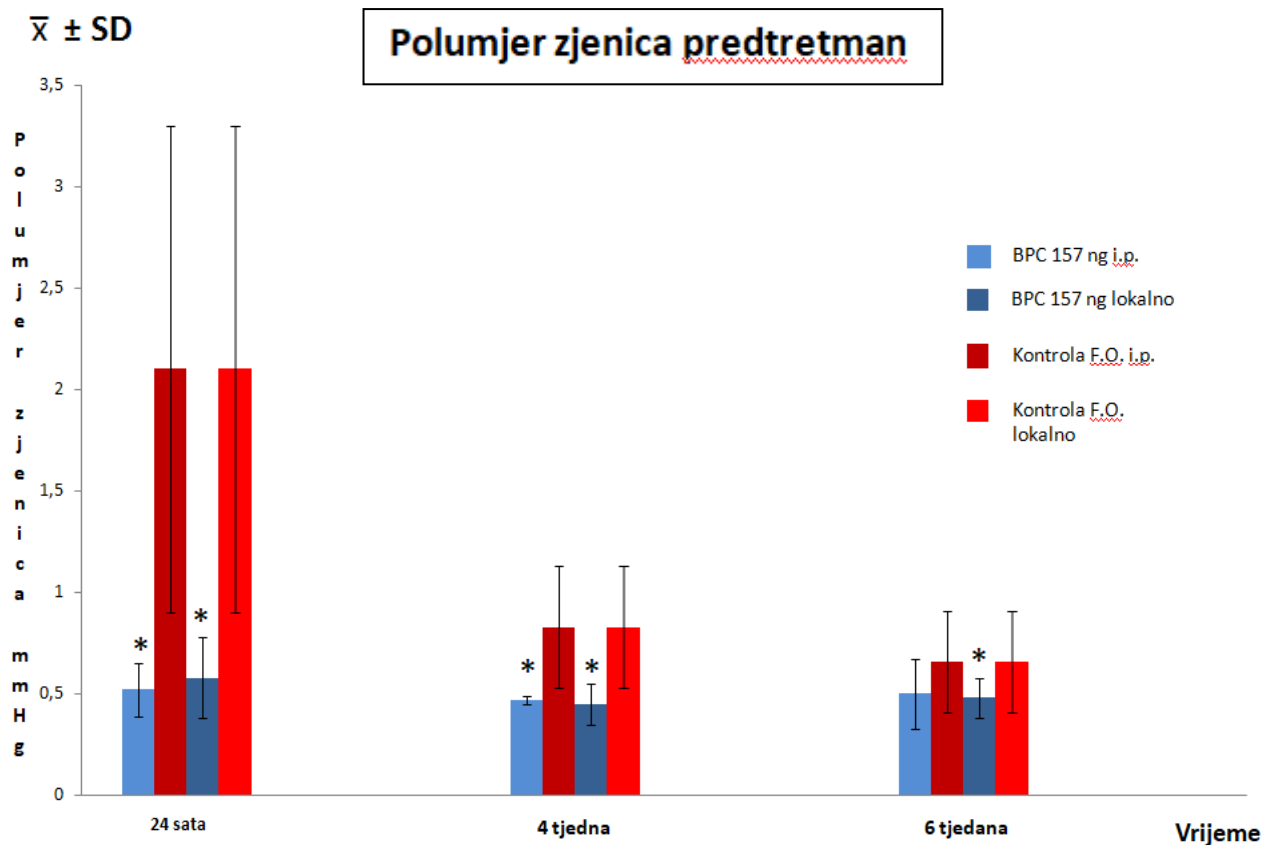


Slika 23. Prikaz normalne širine zjenica štakora kod skupine koja je primila BPC 157 (10 $\mu\text{g}/\text{kg}$) kao predtretman neposredno prije kauterizacije episklernalnih vena (lijevo Slike A i B), te prikaz širine zjenica štakora u semimidrijazi kod kontrolne skupine životinja koja je primila fiziološku otopinu 5 ml/kg (desno Slike C i D).

Životinje su tretirane svakodnevno do završetka pokusa.

Supstancije su aplicirane lokalno u obliku kapi 2x2 dnevno.

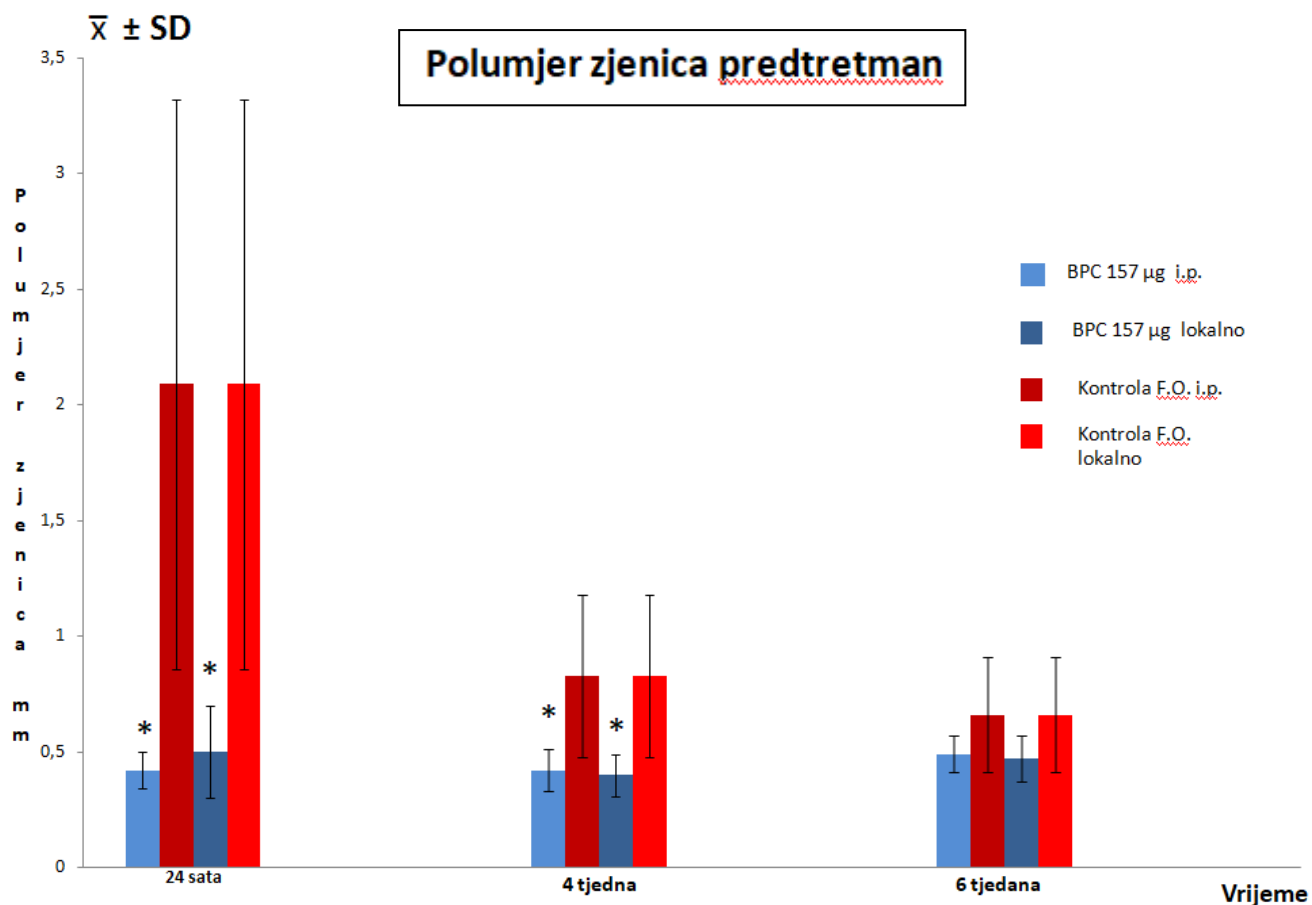
Prikaz zjenica nakon 6 tjedana pokusa.



Slika 24. Graf prikazuje kretanje polumjera zjenice (izraženo u milimetrima) u intervalima od 24 sata, 4 tjedna i 6 tjedana. Sve supstancije aplicirane su intraperitonealno ili lokalno (u obliku kapi 2x2 dnevno), BPC 157 (10 ng/kg), fiziološka otopina (5 ml/kg) neposredno prije kauterizacije episklernalnih vena (predtretman).

Životinje su tretirane svakodnevno do završetka pokusa.

Stupci označeni * pokazuju najmanje $p < 0,05$ nasuprot kontrolne skupine (fiziološka otopina 5 ml/kg).



Slika 25. Graf prikazuje kretanje polumjera zjenice (izraženo u milimetrima) u intervalima od 24 sata, 4 tjedna i 6 tjedana. Sve supstancije aplicirane su intraperitonealno ili lokalno (u obliku kapi 2x2 dnevno), BPC 157 (10 µg/kg), fiziološka otopina (5 ml/kg) neposredno prije kauterizacije episkleralnih vena (predtretman).

Životinje su tretirane svakodnevno do završetka pokusa.

Stupci označeni * pokazuju najmanje $p < 0,05$ nasuprot kontrolne skupine (fiziološka otopina 5 ml/kg).

5.2.2. MAKROSKOPSKA ANALIZA FUNKCIJE ZJENIČNOG SFINKTERA POSTTRETMAN

Na zjenicama u štakora kojima je 24 sata nakon kauterizacije episkleralnih vena, intraperitonealno ili lokalno (u obliku kapi 2x2 dnevno), apliciran pentadekapeptid BPC 157 pokazao je poseban modulatorni učinak na pojavu proširenja zjenice (semimidrijaze ili midrijaze) koja se javlja nakon kauterizacije episkleralnih vena.

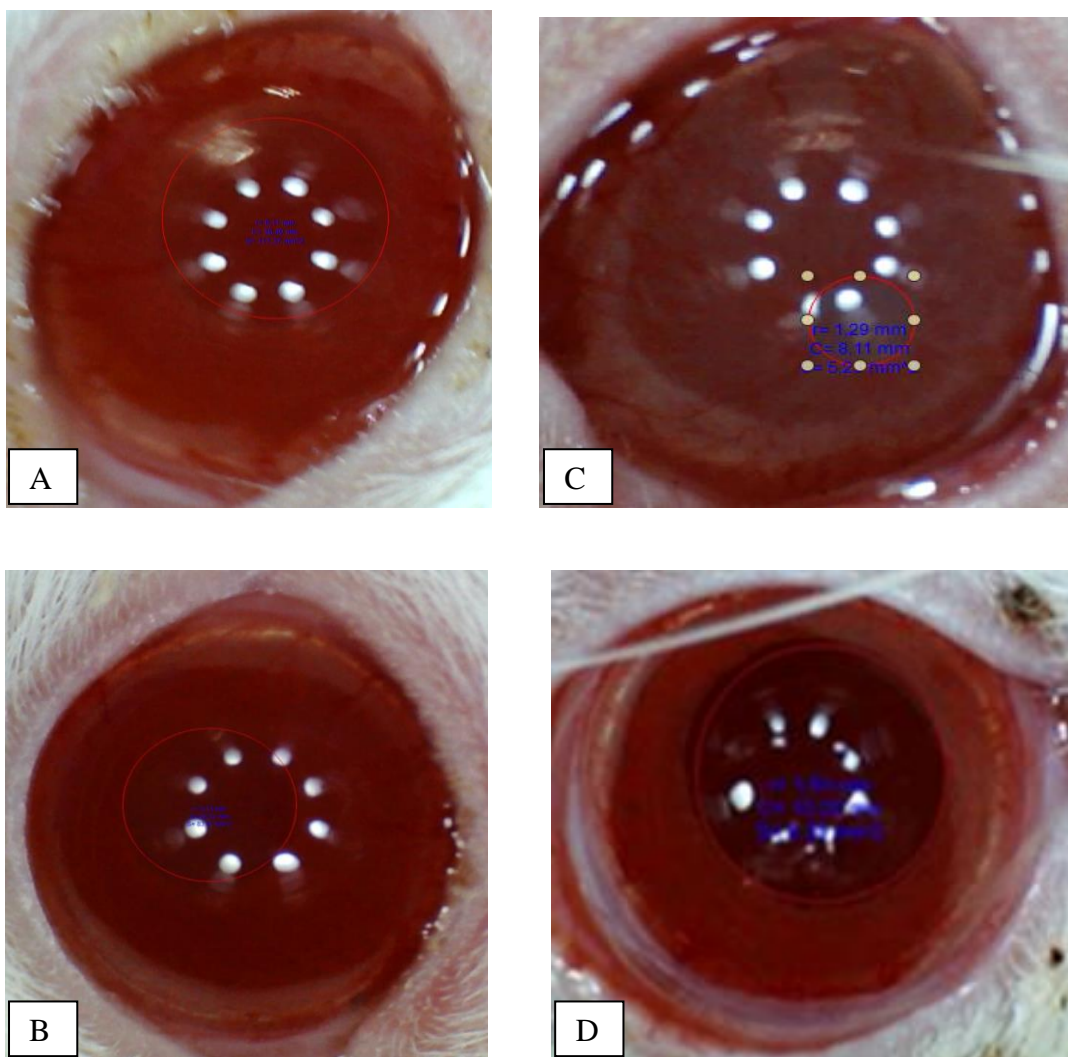
Snimke zjenica učinjene su 24 h nakon kauterizacije episkleralnih vena prije aplikacije supstancija (Slike 26, 28) te 1 h nakon aplikacije supstancija (pentadekapeptid BPC 157 ili fiziološka otopina) (Slike 27, 29).

Kod svih skupina životinja kojima je apliciran pentadekapeptid BPC 157 u mikrogramskoj koncentraciji uzrokovao je vraćanje zjenice iz stanja midrijaze u stanje normalnog promjera zjenice. Učinak je izmjeren 1 h nakon aplikacije. Kod skupina životinja kojima je na isti način aplicirana fiziološka otopina došlo je do proširenja zjenice, odnosno midrijaze koja primjenom iste nije otklonjena. Midrijaza i semimidrijaza bile su prisutne kod životinja nakon 24 sata i 4 tjedna pokusa.

Usporedbe skupina kojima je apliciran pentadekapeptid BPC 157 intraperitonealno ili lokalno statistički se značajno razlikuju ($p < 0,05$) u promjeru zjenica u odnosu na skupine kod kojih pentadekapeptid nije primijenjen.

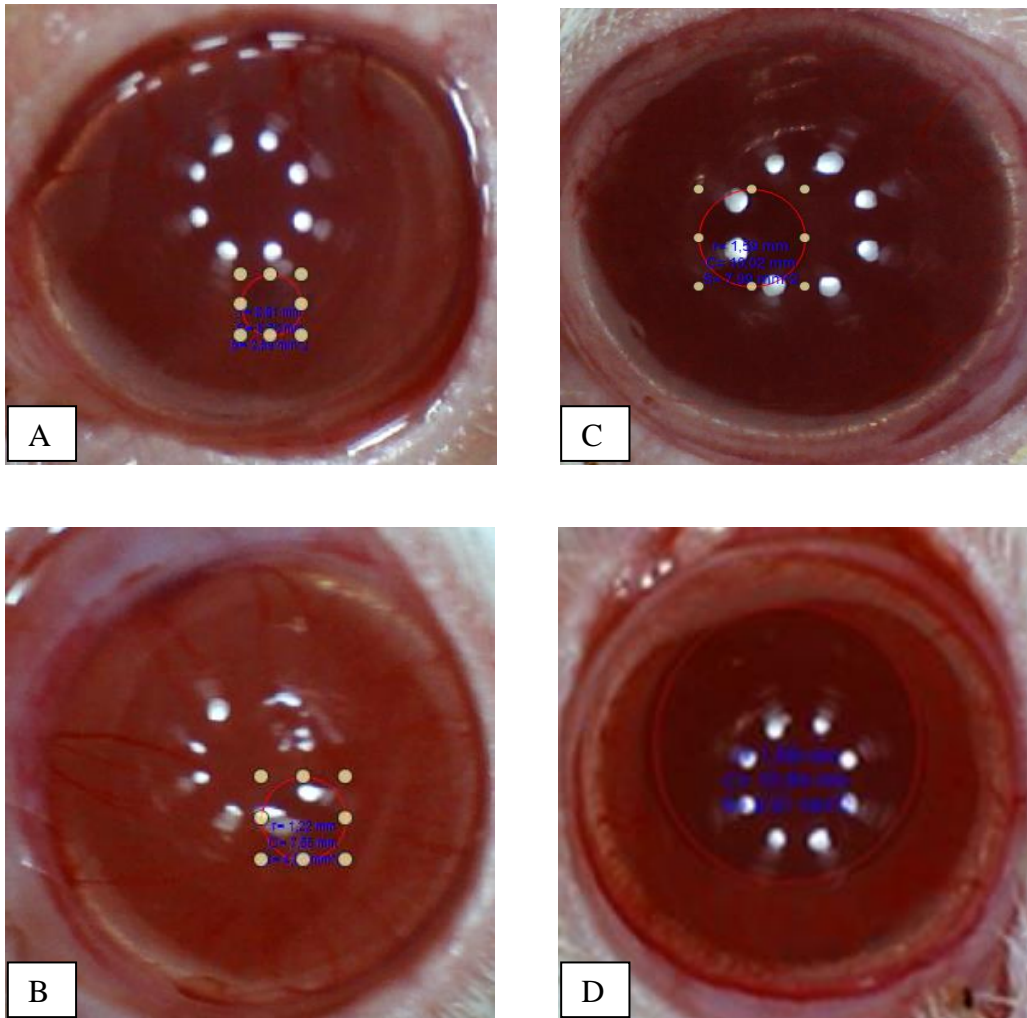
Razlike izmjerene na 24 sata i 4 tjedna statistički su značajne ($p < 0,05$) kod svih skupina životinja (Slike 26-31, 34). Međutim vrijednosti polumjera, opsega i površine zjenica izmjerene 6. tjedan pokusa nisu bile statistički značajne ($p > 0,05$) između skupina kojima je pentadekapeptid apliciran i onih kojima nije (Slike 32-34).

Kod kontrolnih skupina životinja zjenice su u 6. tjednu pokazale tendenciju povratka u normalno stanje te je prezentacija zjenice varirala od normalne do blage semimidrijaze.



Slika 26. Prikaz zjenica štakora kod skupine koja će primiti intraperitonealno BPC 157 (10 $\mu\text{g}/\text{kg}$) kao posttretman 24 h nakon kauterizacije episkleralnih vena (lijevo Slike A i B), te prikaz zjenica štakora kod kontrolne skupine životinja koja će primiti fiziološku otopinu 5 ml/kg (desno Slike C i D).

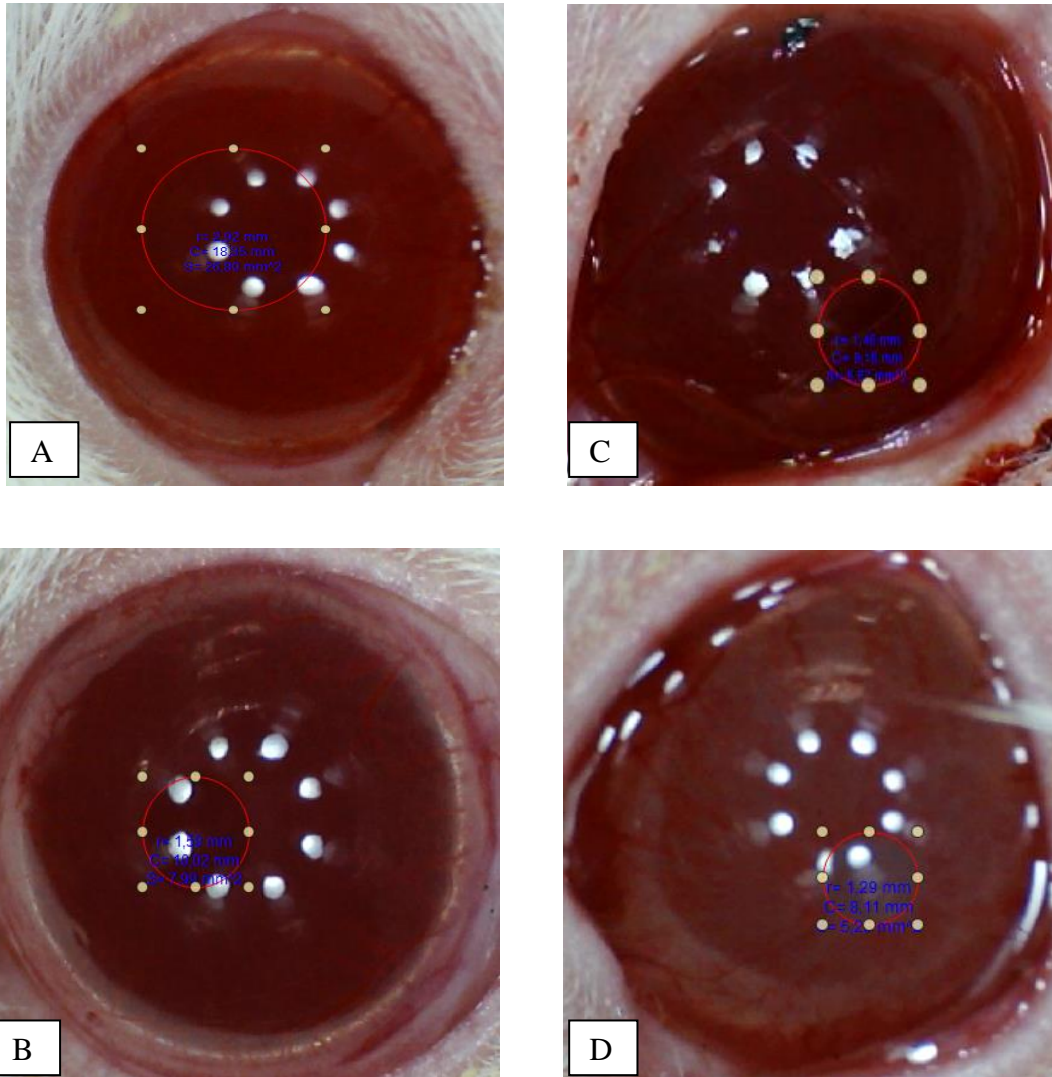
Prikaz zjenica nakon 24 h pokusa prije aplikacije supstancija.



Slika 27. Prikaz normalne širine zjenica štakora kod skupine koja je primila BPC 157 (10 $\mu\text{g}/\text{kg}$) kao posttretman 24 h nakon kauterizacije episkleralnih vena (lijevo Slike A i B), te prikaz širine zjenica štakora u midrijazi kod kontrolne skupine životinja koja je primila fiziološku otopinu 5 ml/kg (desno Slike C i D).

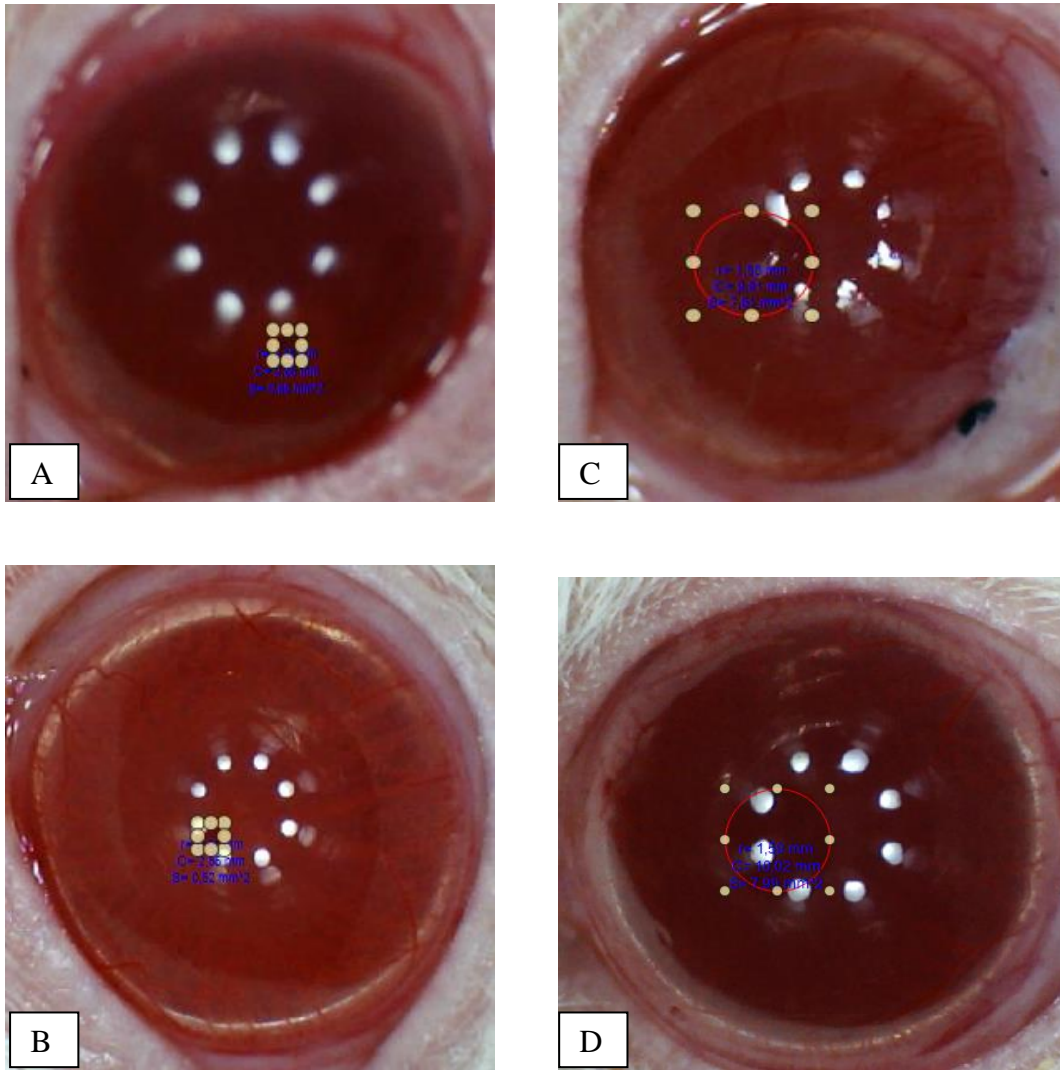
Supstancije su aplicirane intraperitonealno.

Prikaz zjenica nakon 24 h pokusa jedan sat nakon aplikacije supstancija.



Slika 28. Prikaz zjenica štakora kod skupine koja će primiti lokalno u obliku kapi BPC 157 ($10 \mu\text{g}/\text{kg}$) kao posttretman 24 h nakon kauterizacije episklernalnih vena (lijevo Slike A i B), te prikaz širine zjenica štakora u semimidrijazi kod kontrolne skupine životinja koja će primiti fiziološku otopinu $5 \text{ ml}/\text{kg}$ (desno Slike C i D).

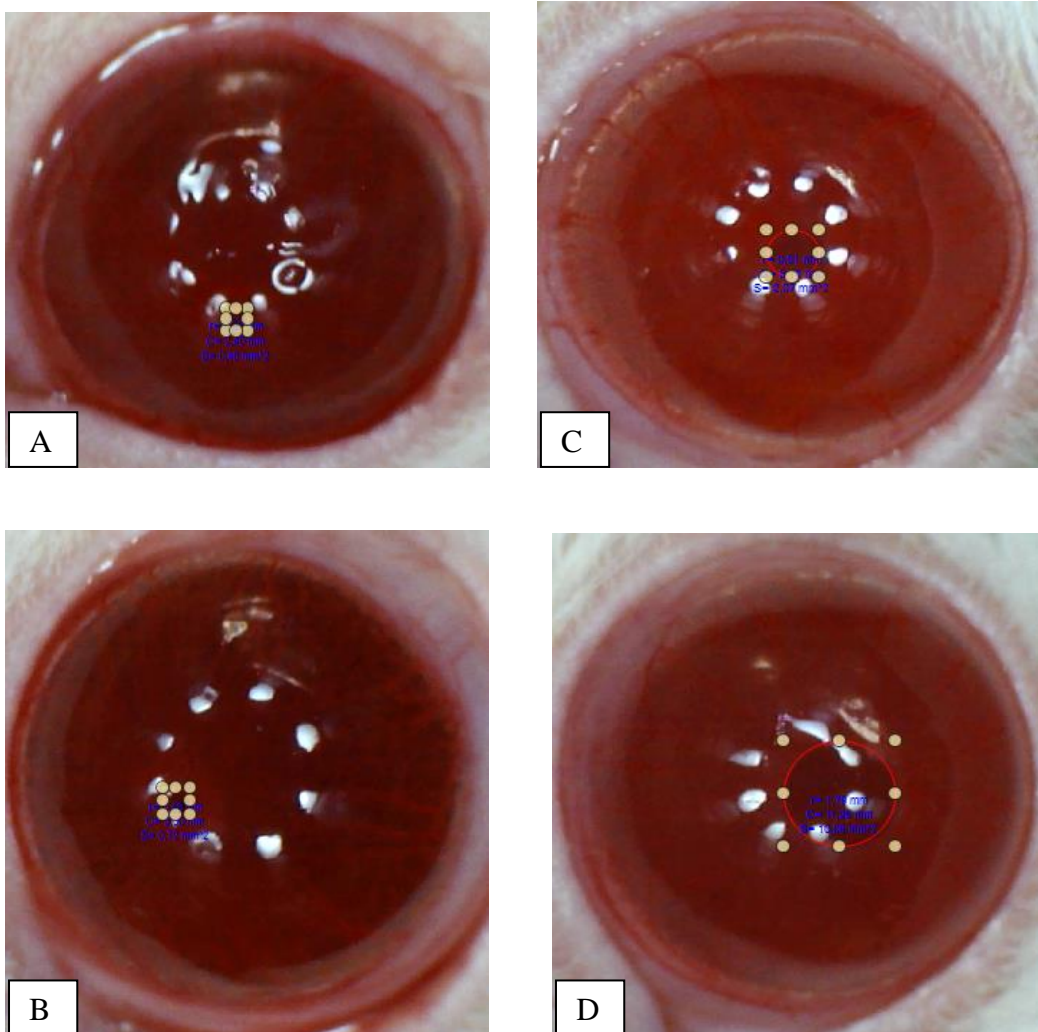
Prikaz zjenica nakon 24 h pokusa prije aplikacije supstancija.



Slika 29. Prikaz normalne širine zjenica štakora kod skupine koja je primila BPC 157 (10 µg/kg) kao posttretman 24 h nakon kauterizacije episkleralnih vena (lijevo Slike A i B), te prikaz širine zjenica štakora u semimidrijazi kod kontrolne skupine životinja koja je primila fiziološku otopinu 5 ml/kg (desno Slike C i D).

Supstancije su aplicirane lokalno u obliku kapi za oči 2x2 dnevno.

Prikaz zjenica nakon 24 h pokusa jedan sat nakon ukapavanja supstancija.

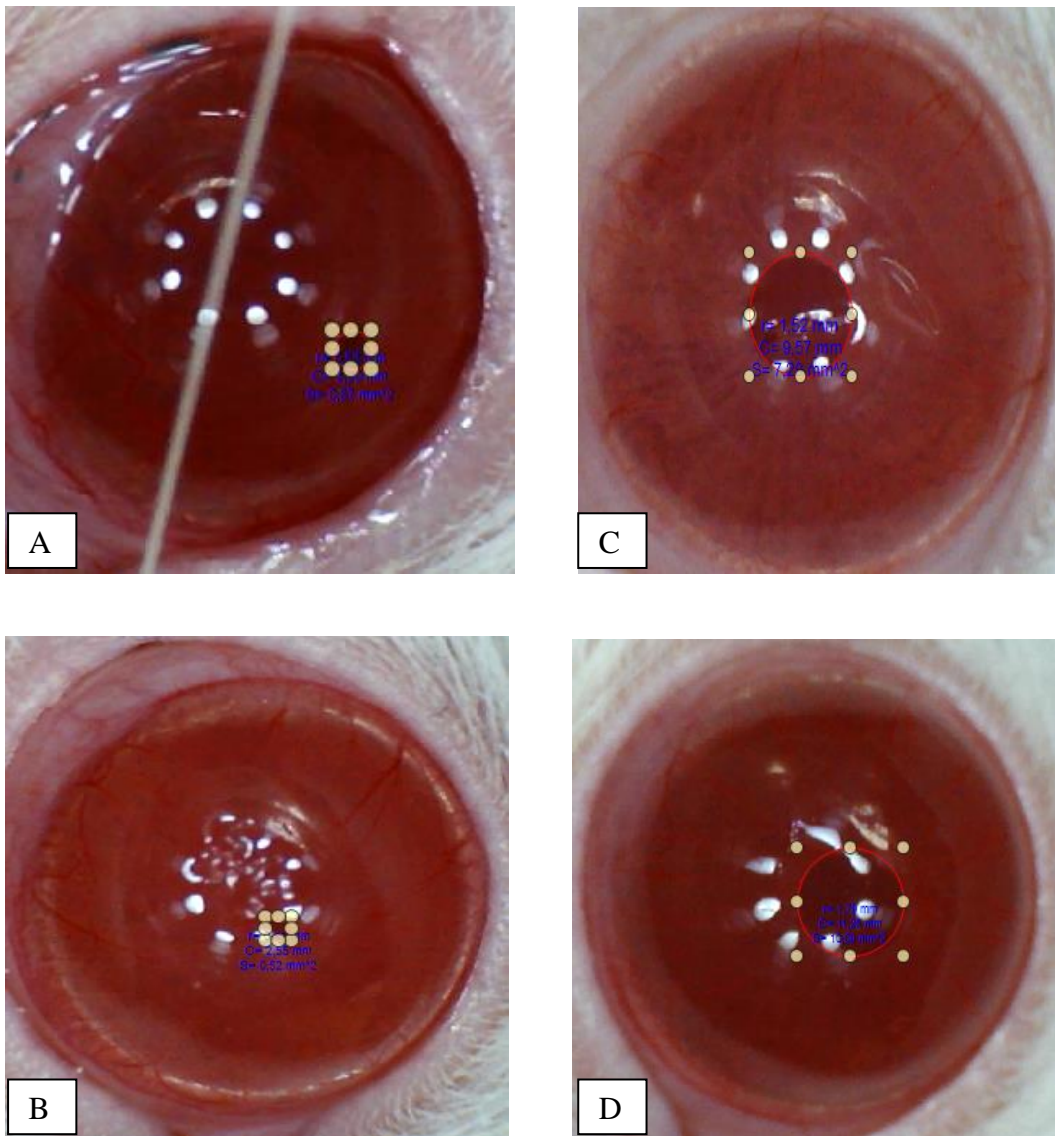


Slika 30. Prikaz normalne širine zjenica štakora kod skupine koja je primila BPC 157 (10 $\mu\text{g}/\text{kg}$) kao posttretman 24 h nakon kauterizacije episkleralnih vena (lijevo Slike A i B), te prikaz širine zjenica štakora u semimidrijazi kod kontrolne skupine životinja koja je primila fiziološku otopinu 5 ml/kg (desno Slike C i D).

Životinje su tretirane svakodnevno do završetka pokusa.

Supstancije su aplicirane intraperitonealno.

Prikaz zjenica nakon 4 tjedna pokusa.

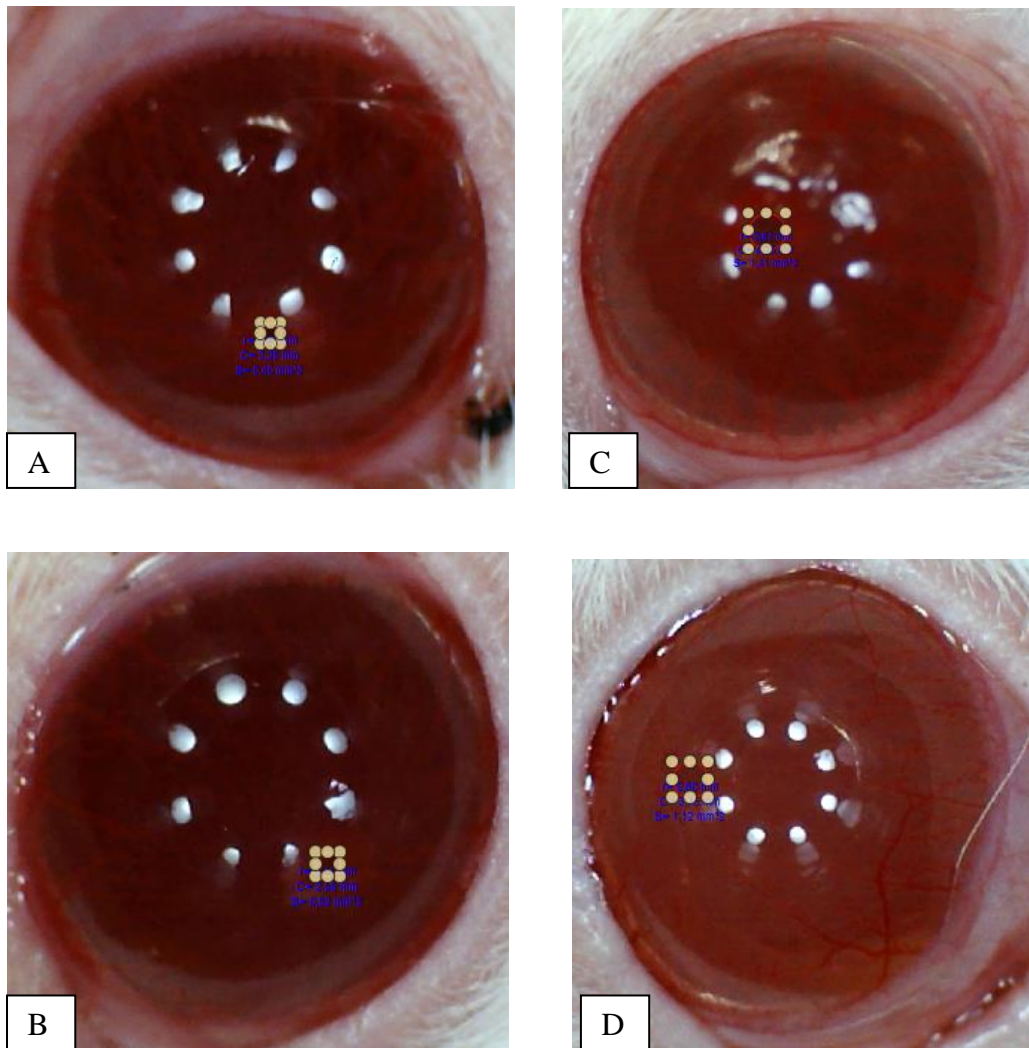


Slika 31. Prikaz normalne širine zjenica štakora kod skupine koja je primila BPC 157 (10 µg/kg) kao posttretman 24 h nakon kauterizacije episkleralnih vena (lijevo Slike A i B), te prikaz širine zjenica štakora u semimidrijazi kod kontrolne skupine životinja koja je primila fiziološku otopinu 5 ml/kg (desno Slike C i D).

Životinje su tretirane svakodnevno do završetka pokusa.

Supstancije su aplicirane lokalno u obliku kapi 2x2 dnevno.

Prikaz zjenica nakon 4 tjedna pokusa.

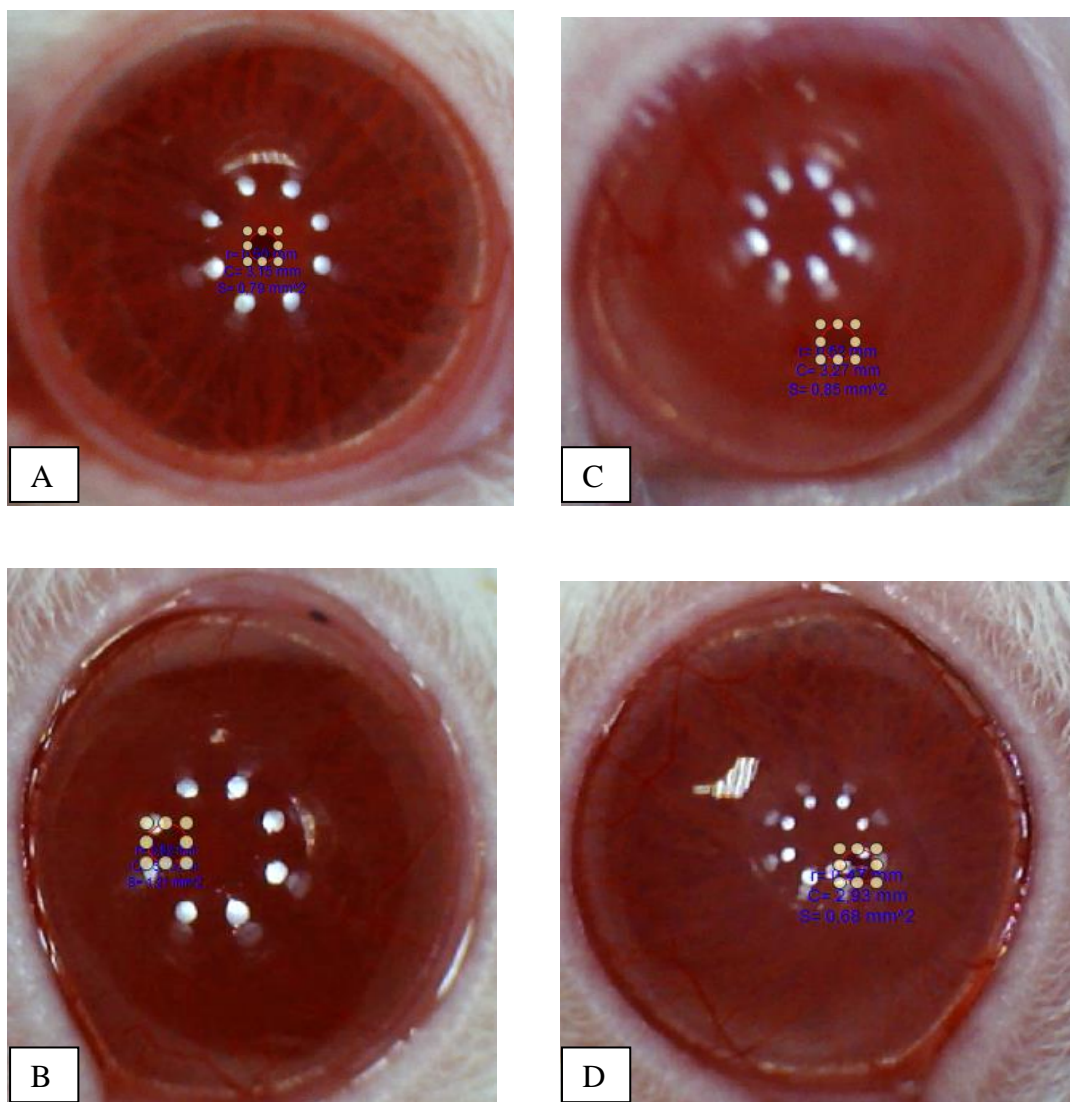


Slika 32. Prikaz normalne širine zjenica štakora kod skupine koja je primila BPC 157 (10 $\mu\text{g}/\text{kg}$) kao posttretman 24 h nakon kauterizacije episkleralnih vena (lijevo Slike A i B), te prikaz normalne širine zjenica štakora kod kontrolne skupine životinja koja je primila fiziološku otopinu 5 ml/kg (desno Slike C i D).

Životinje su tretirane svakodnevno do završetka pokusa.

Supstancije su aplicirane intraperitonealno.

Prikaz zjenica nakon 6 tjedana pokusa.

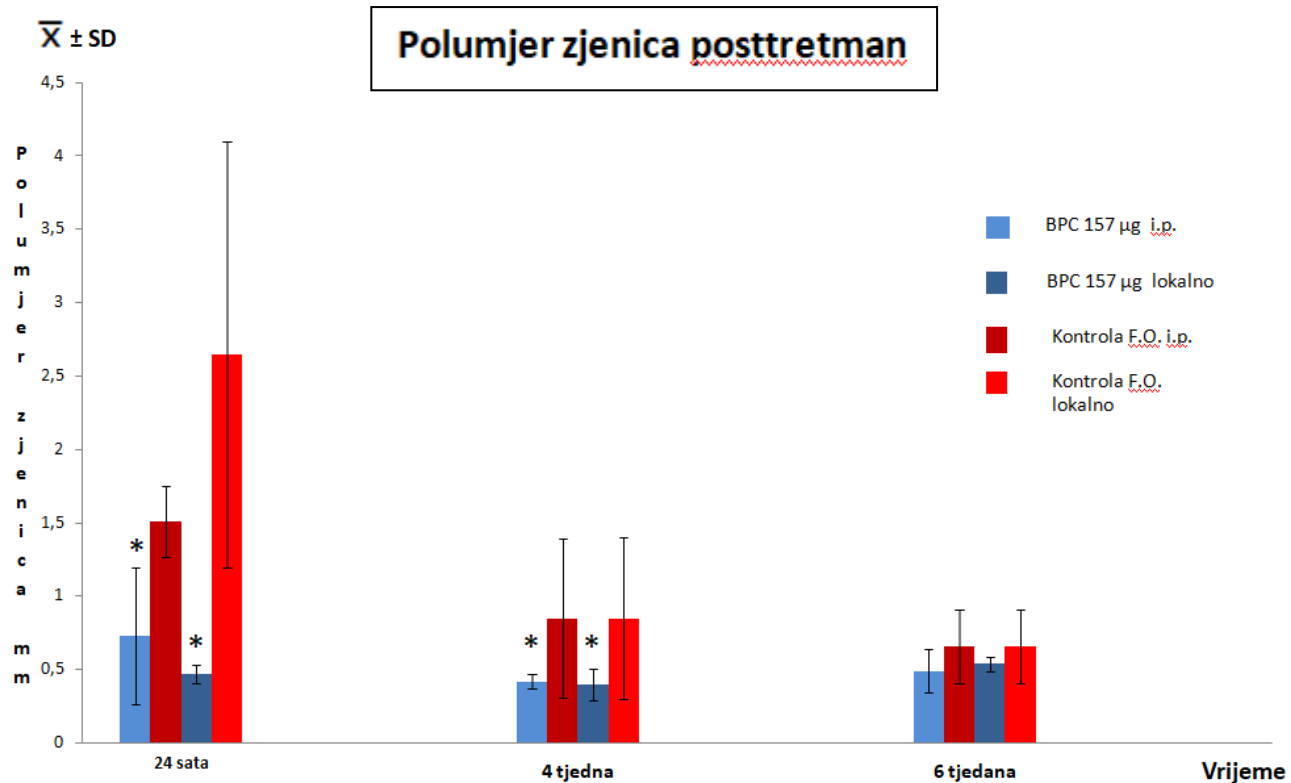


Slika 33. Prikaz normalne širine zjenica štakora kod skupine koja je primila BPC 157 (10 $\mu\text{g}/\text{kg}$) kao posttretman 24 h nakon kauterizacije episkleralnih vena (lijevo Slike A i B), te prikaz normalne širine zjenica štakora kod kontrolne skupine životinja koja je primila fiziološku otopinu 5 ml/kg (desno Slike C i D).

Životinje su tretirane svakodnevno do završetka pokusa.

Supstancije su aplicirane lokalno u obliku kapi 2x2 dnevno.

Prikaz zjenica nakon 6 tjedana pokusa.



Slika 34. Graf prikazuje kretanje polumjera zjenice (izraženo u milimetrima) u intervalima od 24 sata, 4 tjedna i 6 tjedana. Sve supstancije aplicirane su intraperitonealno ili lokalno (u obliku kapi 2x2 dnevno), BPC 157 (10 $\mu\text{g}/\text{kg}$), fiziološka otopina (5 ml/kg) 24 h nakon kauterizacije episkleralnih vena (posttretman). Životinje su tretirane svakodnevno do završetka pokusa.

Stupci označeni * pokazuju najmanje $p < 0,05$ nasuprot kontrolne skupine (fiziološka otopina 5 ml/kg).

5.3. FUNDOSKOPIJA (SNIMANJE OČNE POZADINE)

5.3.1. FUNDOSKOPIJA (SNIMANJE OČNE POZADINE) PREDTRETMAN

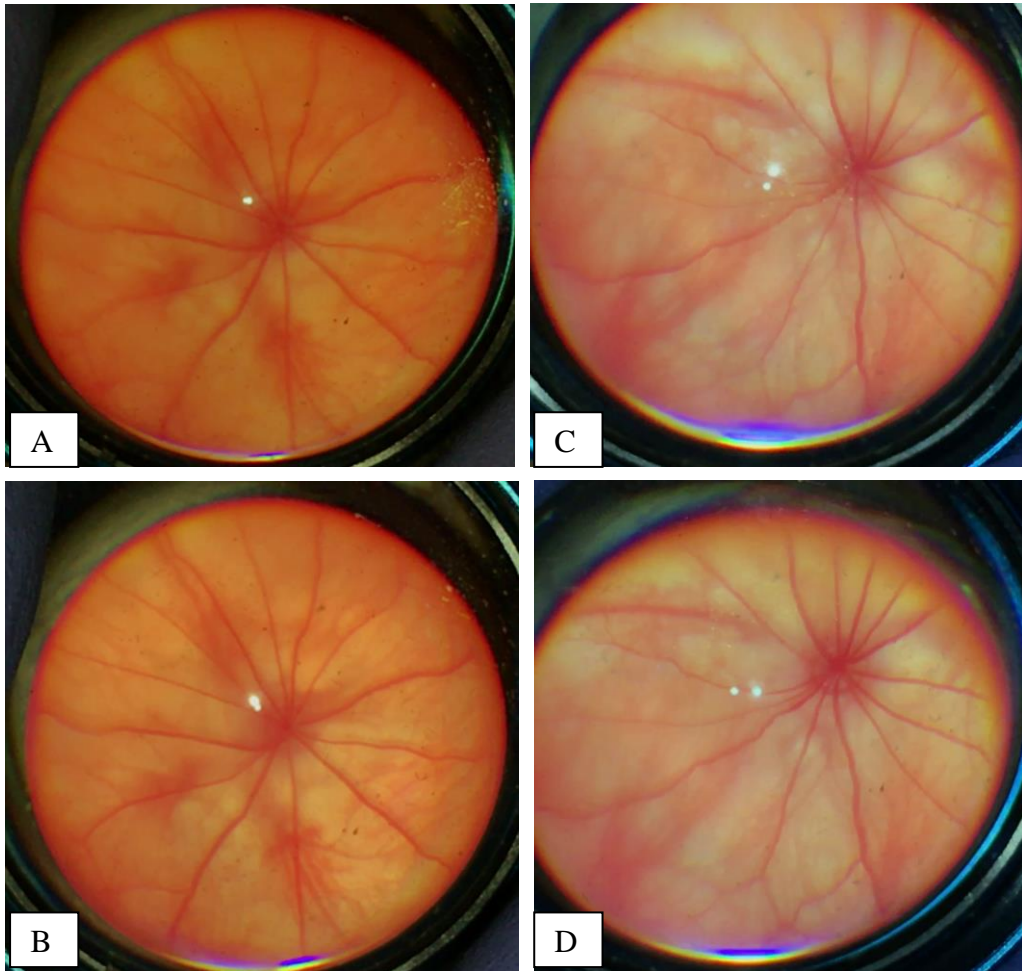
Snimke očne pozadine 24 h nakon kauterizacije episkleralnih vena.

Snimke očne pozadine kontrolne skupine životinja koje su primile fiziološku otopinu 5 ml/kg neposredno prije kauterizacije episkleralnih vena (predtretman), lokalno (u obliku kapi 2x2 dnevno) ili intraperitonealno, pokazivale su promjene očne pozadine odnosno umjerenu generaliziranu iregularnost pomjera krvnih žila mrežnice i žilnice te diskretnu (ili početnu) atrofiju vidnog živca.

Nakon lokalno (u obliku kapi 2x2 dnevno) ili intraperitonealno primijenjenog pentadekapeptida BPC 157, apliciranog neposredno prije kauterizacije episkleralnih vena (predtretman), na snimkama je bio vidljiv uredan nalaz očne pozadine: uredan promjer krvnih žila mrežnice, normalna prezentacija krvnih žila žilnice, uredan nalaz diska vidnog živca. Pentadekapeptid BPC 157 apliciran je u mikrogramskoj ili nanogramskoj koncentraciji.

Učinak je bio isti bez obzira je li lokalno aplicirana nanogramska ili mikrogramska koncentracija pentadekapeptida BPC 157 (Slike 35-38, 47).

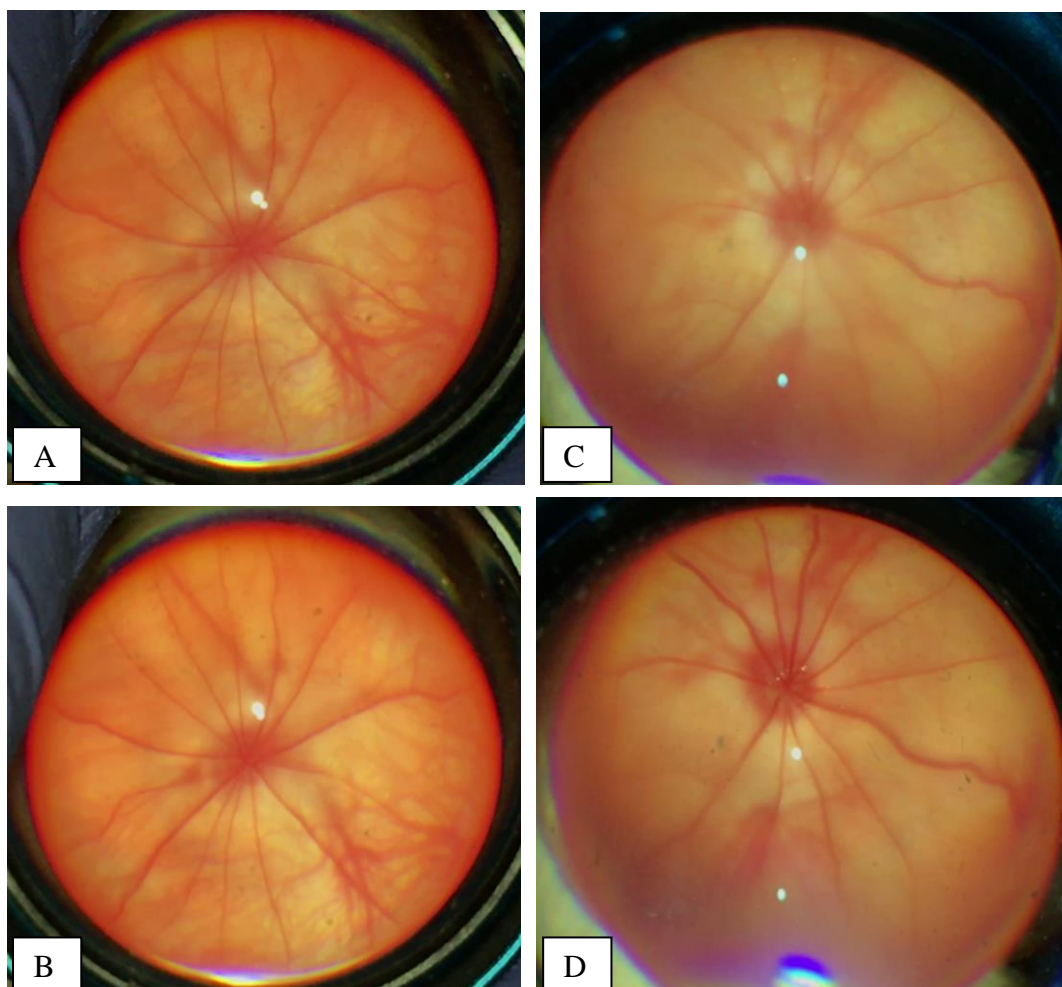
Kod intraperitonealne aplikacije mikrogramske koncentracije BPC 157 učinak je bio isti kao kod lokalne primjene, međutim kod intraperitonealne primjene nanogramske koncentracije na snimkama je kod manjeg broja životinja tretiranih pentadekapeptidom BPC 157 bila vidljiva diskretna generalizirana iregularnost krvnih žila mrežnice, normalna prezentacija krvnih žila žilnice, uredna prezentacija diska vidnog živca (Slike 37, 48).



Slika 35. Snimke očne pozadine štakora 24 h nakon kauterizacije episkleralnih vena kod skupine koja je primila BPC 157 (10 ng/kg) kao predtretman neposredno prije kauterizacije episkleralnih vena (lijevo Slike A i B) - diskretno generalizirana iregularnost promjera krvnih žila mrežnice, normalna prezentacija žilnice, uredna prezentacija diska vidnoga živca.

Desno (Slike C i D) je prikazana očna pozadina štakora kod kontrolne skupine koja je primila fiziološku otopinu 5 ml/kg - umjerena generalizirana iregularnost promjera krvnih žila mrežnice s početnom atrofijom ili ishemijom diska vidnog živca, slabije vidljiva prezentacija krvnih žila žilnice.

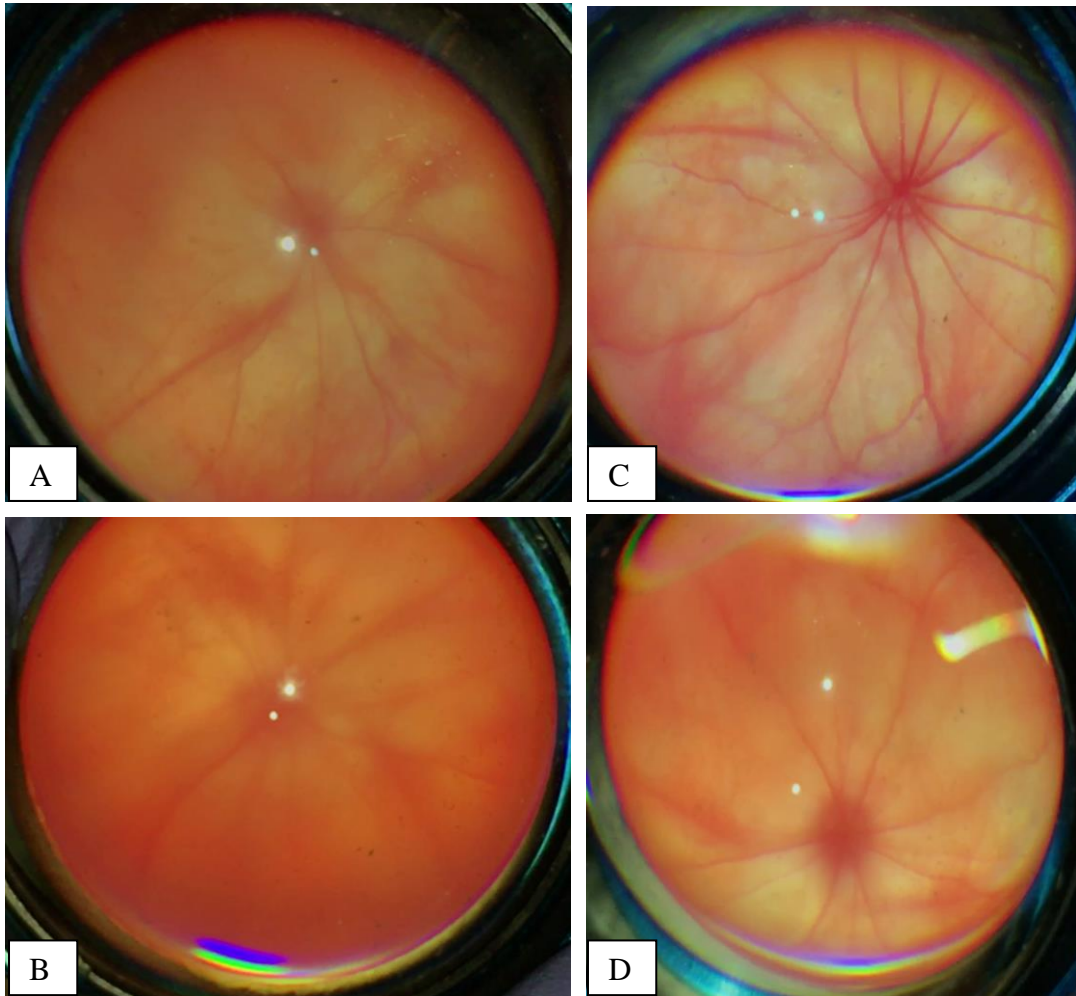
Supstancije su aplicirane intraperitonealno.



Slika 36. Snimke očne pozadine štakora 24 h nakon kauterizacije episkleralnih vena kod skupine koja je primila BPC 157 (10 $\mu\text{g}/\text{kg}$) kao predtretman neposredno prije kauterizacije episkleralnih vena (lijevo Slike A i B) - uredna očna pozadina, normalna prezentacija krvnih žila mrežnice i žilnice, uredna prezentacija diska vidnoga živca.

Desno (Slike C i D) je prikazana očna pozadina štakora kod kontrolne skupine koja je primila fiziološku otopinu 5 ml/kg - umjerena generalizirana iregularnost promjera krvnih žila mrežnice s početnom atrofijom ili ishemijom diska vidnog živca, slabije vidljiva prezentacija krvnih žila žilnice.

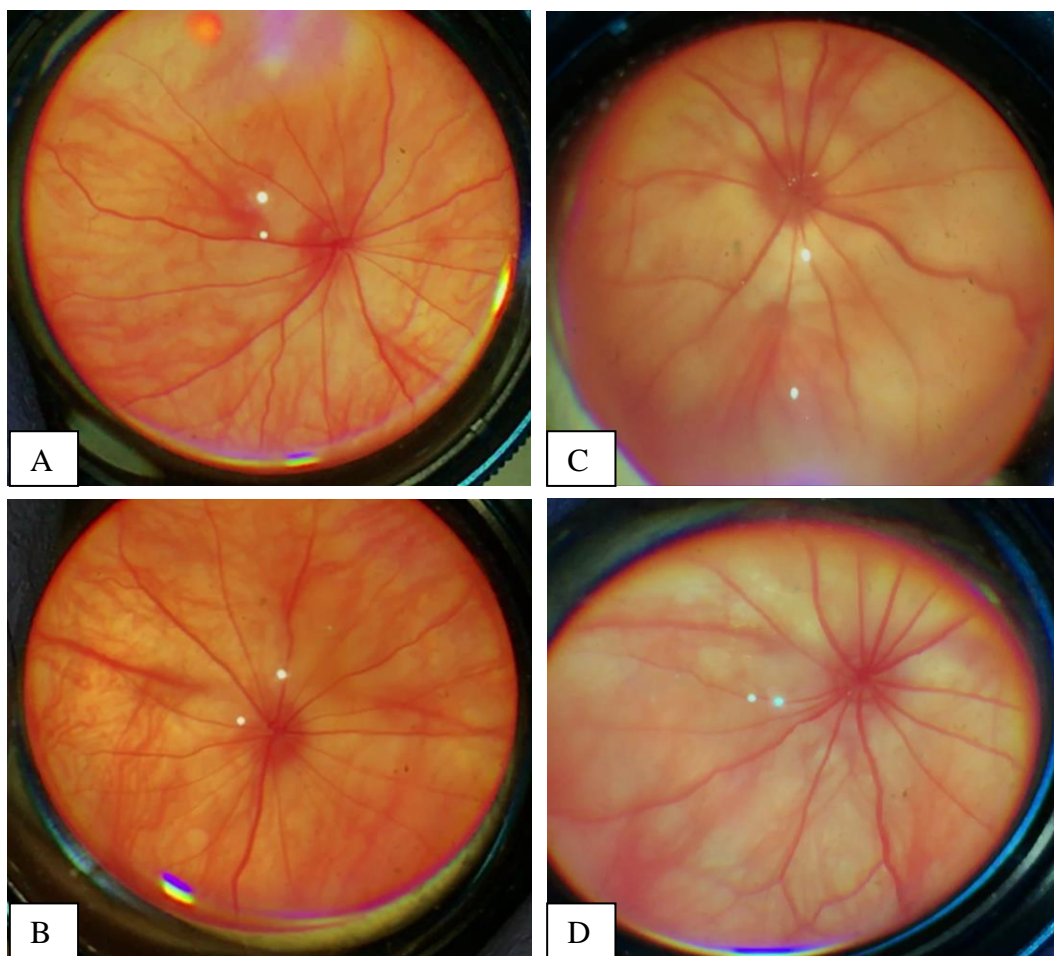
Supstancije su aplicirane intraperitonealno.



Slika 37. Snimke očne pozadine štakora 24 h nakon kauterizacije episkleralnih vena kod skupine koja je primila BPC 157 (10 ng/kg) kao predtretman neposredno prije kauterizacije episkleralnih vena (lijevo Slike A i B) - uredna očna pozadina, normalna prezentacija krvnih žila mrežnice i žilnice, uredna prezentacija diska vidnoga živca.

Desno (Slike C i D) je prikazana očna pozadina štakora kod kontrolne skupine koja je primila fiziološku otopinu 5 ml/kg - umjerena generalizirana iregularnost promjera krvnih žila mrežnice s početnom atrofijom ili ishemijom diska vidnog živca, slabije vidljiva prezentacija krvnih žila žilnice.

Supstancije su aplicirane lokalno u obliku kapi 2x2 dnevno.



Slika 38. Snimke očne pozadine štakora 24 h nakon kauterizacije episkleralnih vena kod skupine koja je primila BPC 157 (10 $\mu\text{g}/\text{kg}$) kao predtretman neposredno prije kauterizacije episkleralnih vena (lijevo Slike A i B) - uredna očna pozadina, normalna prezentacija krvnih žila mrežnice i žilnice, uredna prezentacija diska vidnoga živca.

Desno (Slike C i D) je prikazana očna pozadina štakora kod kontrolne skupine koja je primila fiziološku otopinu 5 ml/kg - umjerena generalizirana iregularnost promjera krvnih žila mrežnice s početnom atrofijom ili ishemijom diska vidnog živca, slabije vidljiva prezentacija krvnih žila žilnice.

Supstancije su aplicirane lokalno u obliku kapi 2x2 dnevno.

Snimke očne pozadine 4 i 6 tjedana nakon kauterizacije episkleralnih vena.

Snimke očne pozadine kontrolne skupine životinja kojima je lokalno (u obliku kapi 2x2 dnevno) ili intraperitonealno aplicirana fiziološka otopina 5 ml/kg neposredno prije kauterizacije episkleralnih vena (predtretman) te potom svaki dan do žrtvovanja pokazivale su promjene očne pozadine.

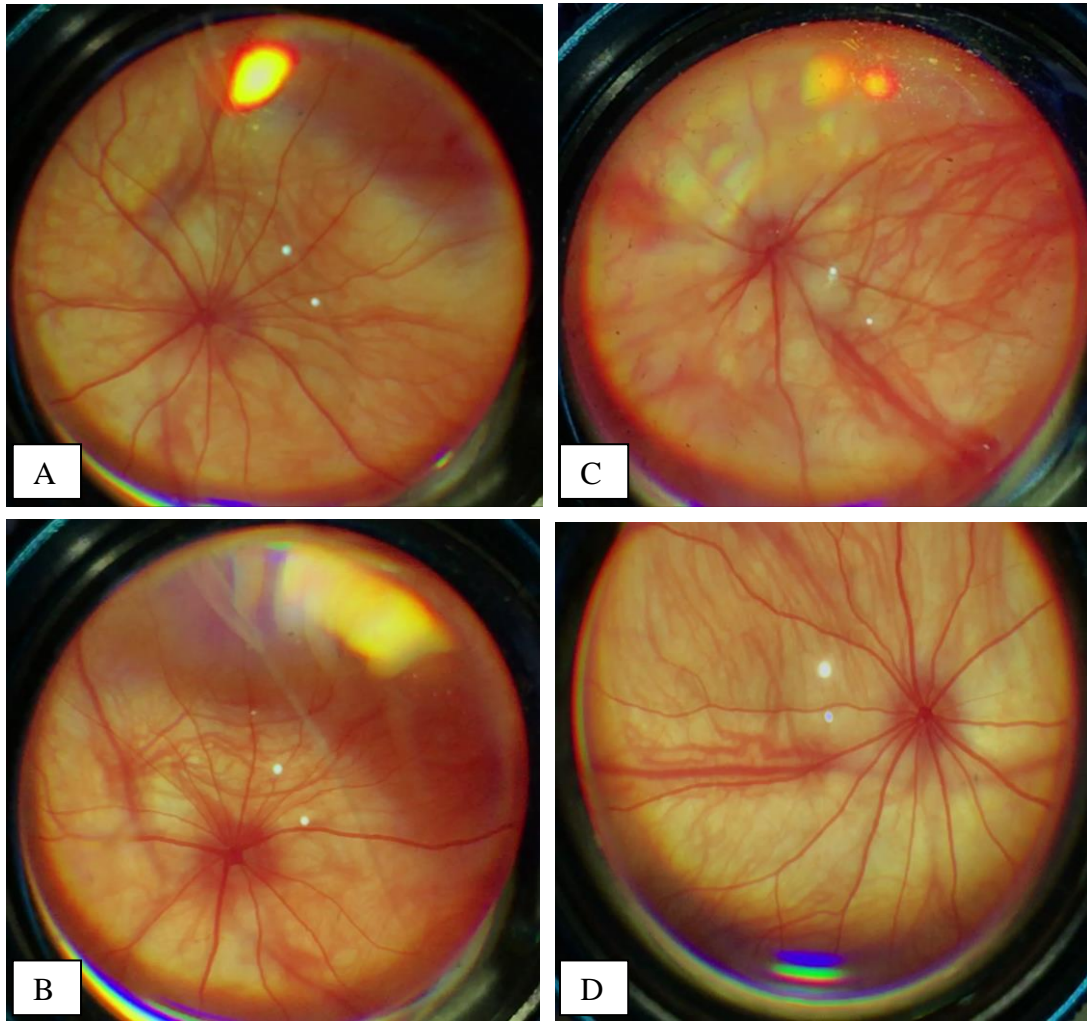
Na snimkama su bile jasno vidljive promjene očne pozadine od umjerene do jake generalizirane iregularnosti promjera krvnih žila mrežnice, slabom do izrazito slabo vidljivom prezentacijom krvnih žila žilnice te umjerenom do jakom atrofijom diska vidnog živca.

Do oporavka očne pozadine nije došlo ni nakon 4. ni 6. tjedna te su nastupile ireverzibilne promjene očne pozadine.

Analizom snimaka životinja tretiranih pentadekapeptidom BPC 157 razdoblja od 4. i 6. tjedna također je vidljivo da nije došlo do promjena očne pozadine koja je bila uredna s normalnom prezentacijom krvnih žila mrežnice i žilnice te urednom prezentacijom diska vidnog živca kod mikrogramske koncentracije pentadekapeptida BPC 157 bez obzira na način primjene (lokalno ili intraperitonealno) (Slike 40, 42, 44, 46-48).

Međutim kod intraperitonealne ili lokalne (u obliku kapi 2x2 dnevno) aplikacije nanogramske koncentracije BPC 157 bila je vidljiva diskretna iregularnost promjera krvnih žila mrežnice s diskretnom atrofijom diska vidnog živca, ali normalnom prezentacijom krvnih žila žilnice (Slike 39, 41, 43, 45, 47, 48).

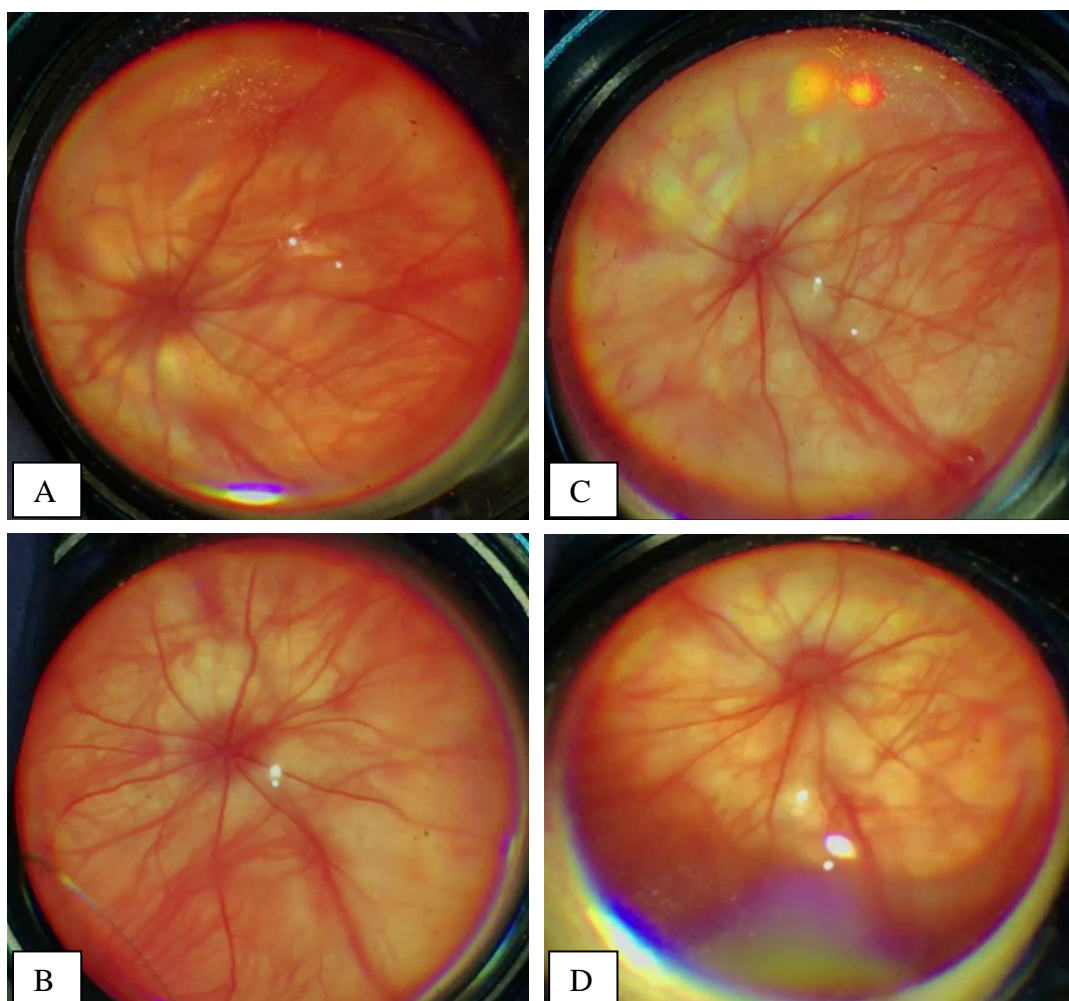
Blagotvoran učinak pentadekapeptida BPC 157 na strukture očne pozadine bio je prisutan kod svih skupina životinja tijekom intervala od 24 sata, 4 tjedna i 6 tjedana, dok je prezentacija skupine životinja kojima nije apliciran pokazivala ishemijske promjene očne pozadine (Slike 39-48).



Slika 39. Snimke očne pozadine štakora 4 tjedna nakon kauterizacije episkleralnih vena kod skupine koja je primila BPC 157 (10 ng/kg) kao predtretman neposredno prije kauterizacije episkleralnih vena i nakon toga jednom dnevno svaki dan do žrtvovanja (lijevo Slike A i B) - diskretno generalizirana iregularnost promjera krvnih žila mrežnice, normalna prezentacija žilnice, uredna prezentacija diska vidnoga živca.

Desno (Slike C i D) je prikazana očna pozadina štakora kod kontrolne skupine koja je primila fiziološku otopinu 5 ml/kg i nakon toga jednom dnevno svaki dan do žrtvovanja - jaka generalizirana iregularnost promjera krvnih žila mrežnice s umjerenom atrofijom ili ishemijom diska vidnog živca, slabije vidljiva prezentacija krvnih žila žilnice.

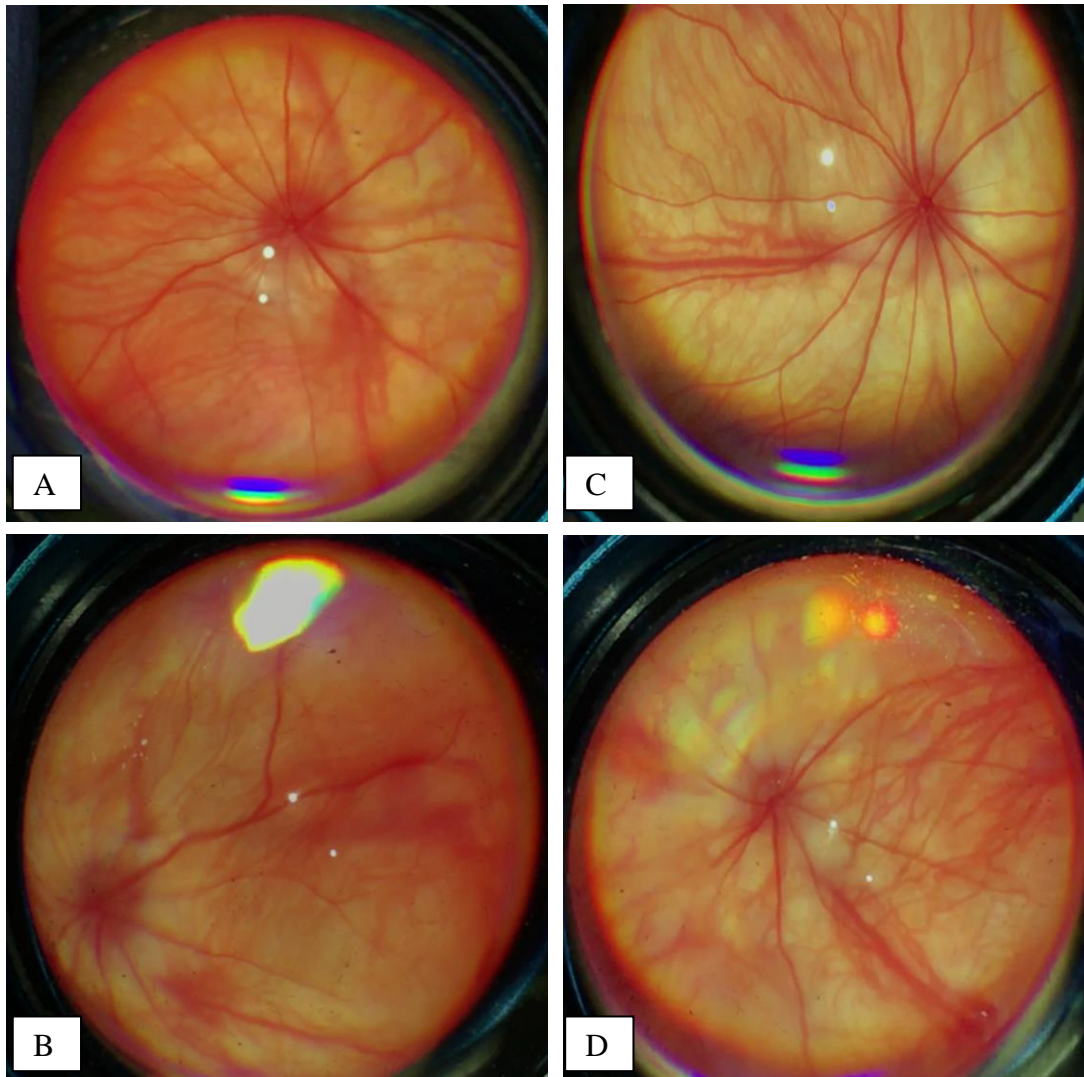
Supstancije su aplicirane intraperitonealno.



Slika 40. Snimke očne pozadine štakora 4 tjedna nakon kauterizacije episkleralnih vena kod skupine koja je primila BPC 157 (10 $\mu\text{g}/\text{kg}$) kao predtretman neposredno prije kauterizacije episkleralnih vena i nakon toga jednom dnevno svaki dan do žrtvovanja (lijevo Slike A i B) - uredna očna pozadina, normalna prezentacija krvnih žila mrežnice i žilnice, uredna prezentacija diska vidnoga živca.

Desno (Slike C i D) je prikazana očna pozadina štakora kod kontrolne skupine koja je primila fiziološku otopinu 5 ml/kg i nakon toga jednom dnevno svaki dan do žrtvovanja - jaka generalizirana iregularnost promjera krvnih žila mrežnice s umjerenom atrofijom ili ishemijom diska vidnog živca, slabije vidljiva prezentacija krvnih žila žilnice.

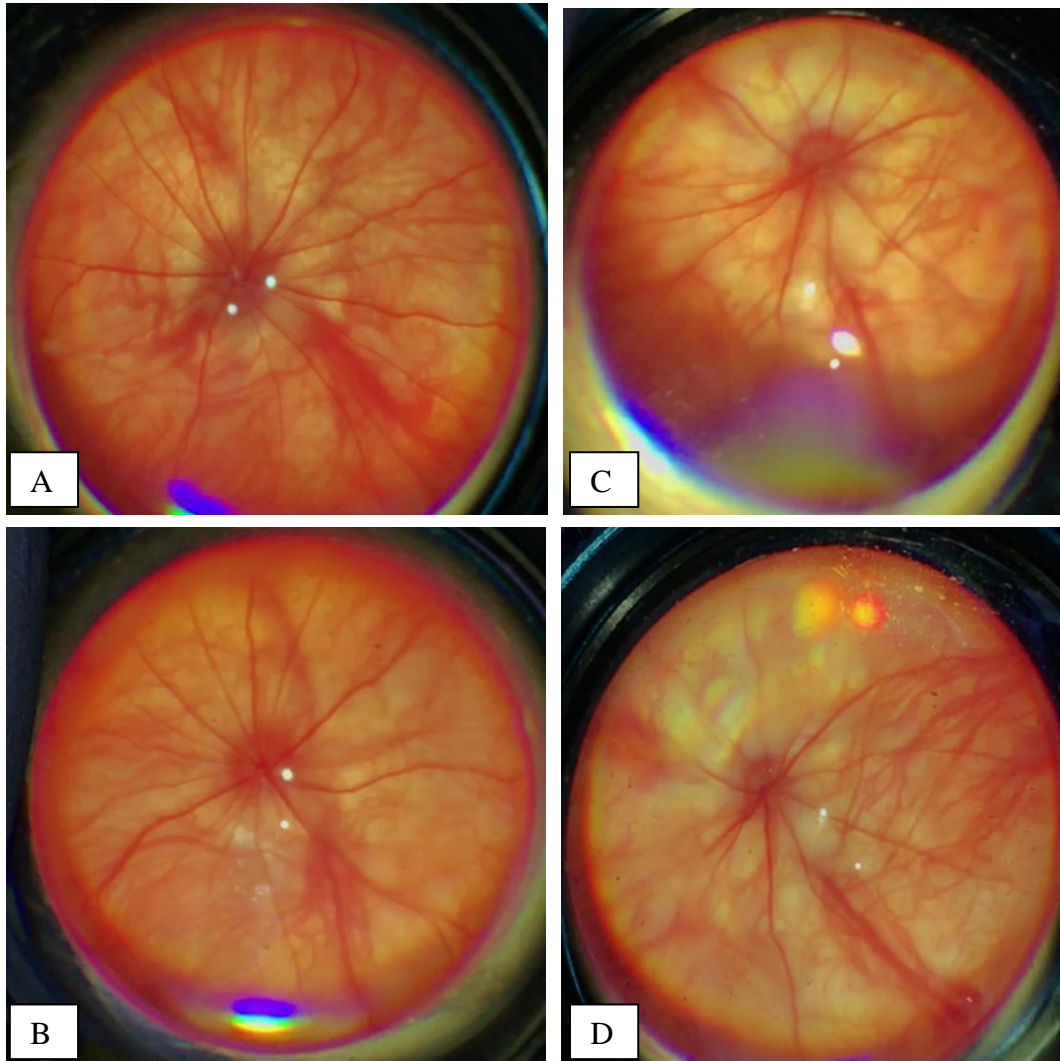
Supstancije su aplicirane intraperitonealno.



Slika 41. Snimke očne pozadine štakora 4 tjedna nakon kauterizacije episkleralnih vena kod skupine koja je primila BPC 157 (10 ng/kg) kao predtretman neposredno prije kauterizacije episkleralnih vena i nakon toga dva puta dnevno svaki dan do žrtvovanja (lijevo Slike A i B) - uredna očna pozadina, normalna prezentacija krvnih žila mrežnice i žilnice, uredna prezentacija diska vidnoga živca.

Desno (Slike C i D) je prikazana očna pozadina štakora kod kontrolne skupine koja je primila fiziološku otopinu 5 ml/kg i nakon toga dva puta dnevno svaki dan do žrtvovanja - jaka generalizirana iregularnost promjera krvnih žila mrežnice s umjerenom atrofijom ili ishemijom diska vidnog živca, slabije vidljiva prezentacija krvnih žila žilnice.

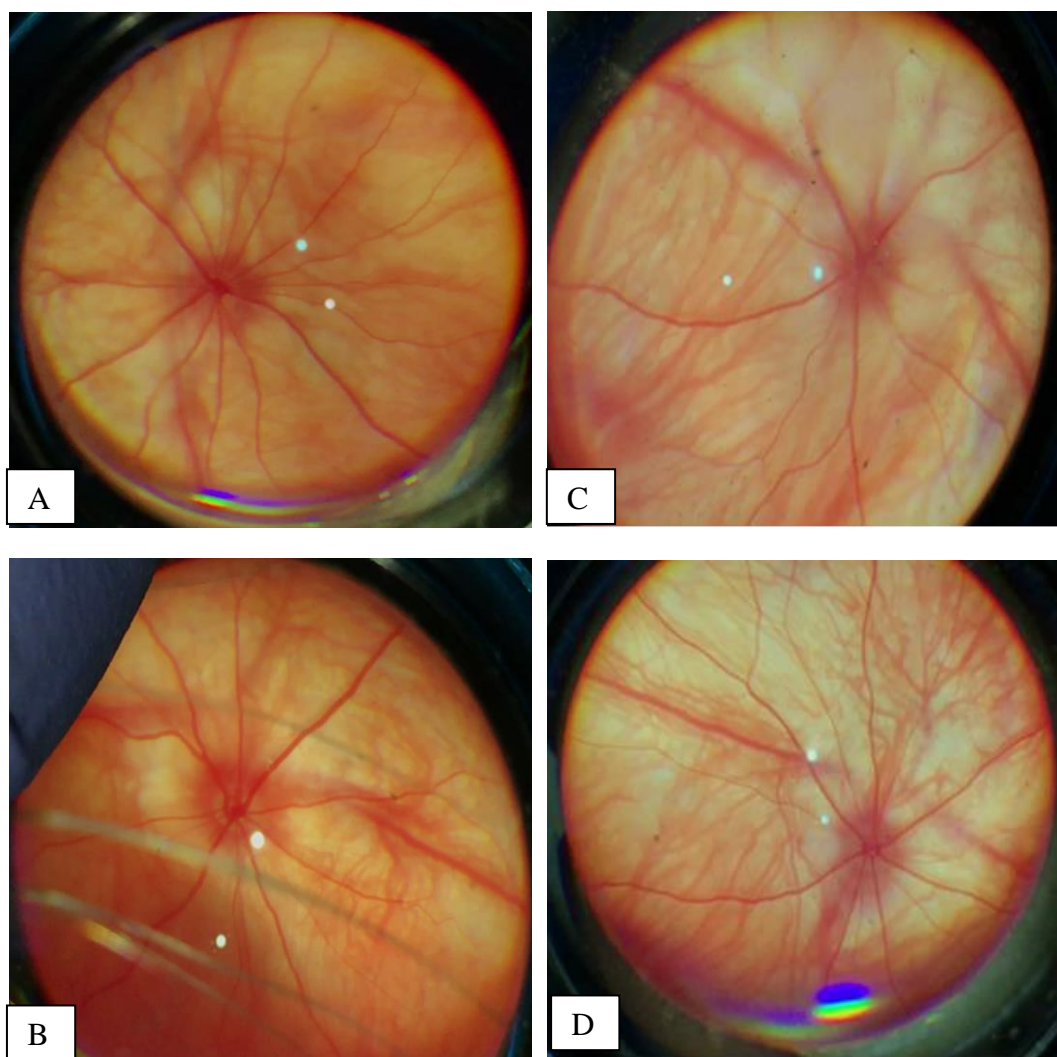
Supstancije su aplicirane lokalno u obliku kapi 2x2 dnevno.



Slika 42. Snimke očne pozadine štakora 4 tjedna nakon kauterizacije episkleralnih vena kod skupine koja je primila BPC 157 ($10 \mu\text{g}/\text{kg}$) kao predtretman neposredno prije kauterizacije episkleralnih vena i nakon toga dva puta dnevno svaki dan do žrtvovanja (lijevo Slike A i B) - uredna očna pozadina, normalna prezentacija krvnih žila mrežnice i žilnice, uredna prezentacija diska vidnoga živca.

Desno (Slike C i D) je prikazana očna pozadina štakora kod kontrolne skupine koja je primila fiziološku otopinu $5 \text{ ml}/\text{kg}$ i nakon toga dva puta dnevno svaki dan do žrtvovanja - jaka generalizirana iregularnost promjera krvnih žila mrežnice s umjerenom atrofijom ili ishemijom diska vidnog živca, slabije vidljiva prezentacija krvnih žila žilnice.

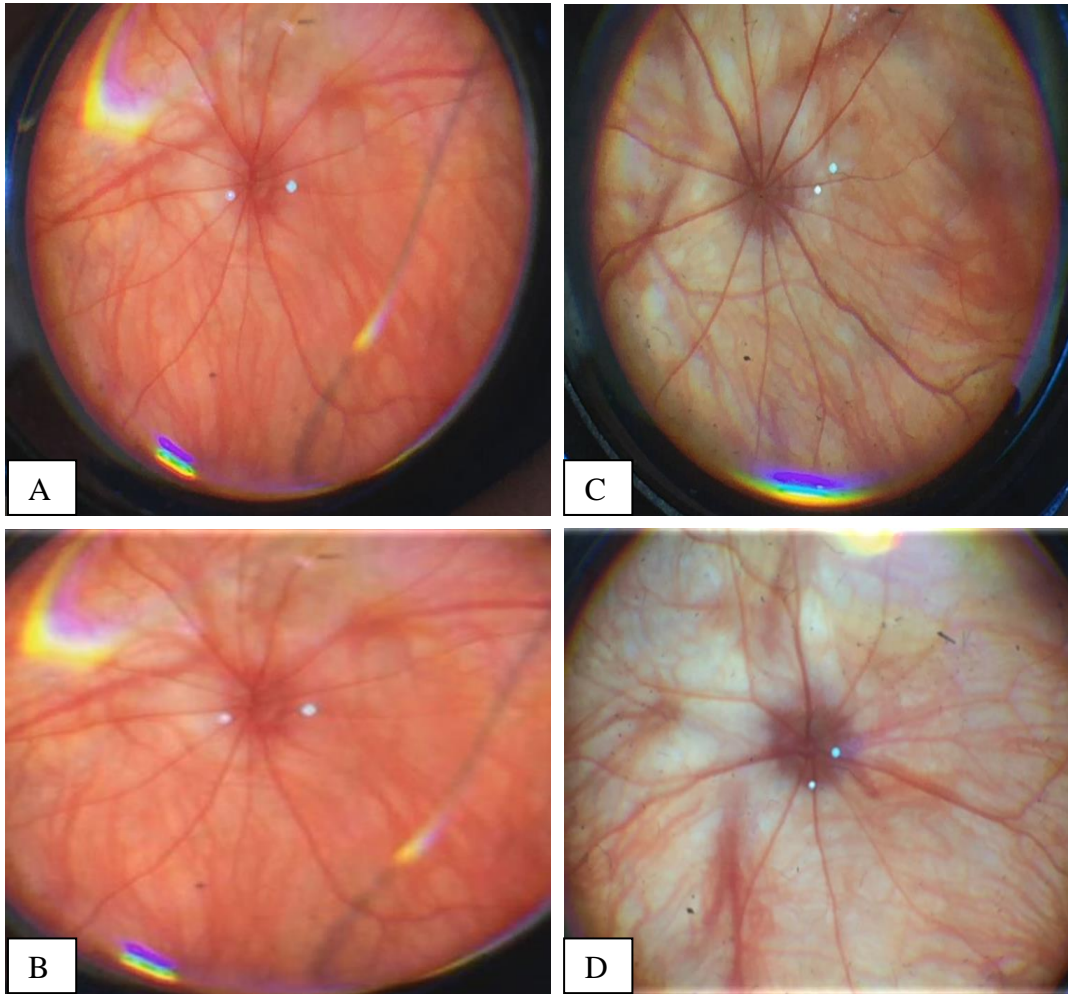
Supstancije su aplicirane lokalno u obliku kapi 2x2 dnevno.



Slika 43. Snimke očne pozadine štakora 6 tjedana nakon kauterizacije episkleralnih vena kod skupine koja je primila BPC 157 (10 ng/kg) kao predtretman neposredno prije kauterizacije episkleralnih vena i nakon toga jednom dnevno svaki dan do žrtvovanja (lijevo Slike A i B) - umjereno generalizirana iregularnost promjera krvnih žila mrežnice, normalna prezentacija žilnice, umjerena atrofija diska vidnoga živca.

Desno (Slike C i D) je prikazana očna pozadina štakora kod kontrolne skupine koja je primila fiziološku otopinu 5 ml/kg i nakon toga jednom dnevno svaki dan do žrtvovanja - jaka generalizirana iregularnost promjera krvnih žila mrežnice s jakom atrofijom ili ishemijom diska vidnog živca, izrazito slabo vidljiva prezentacija krvnih žila žilnice.

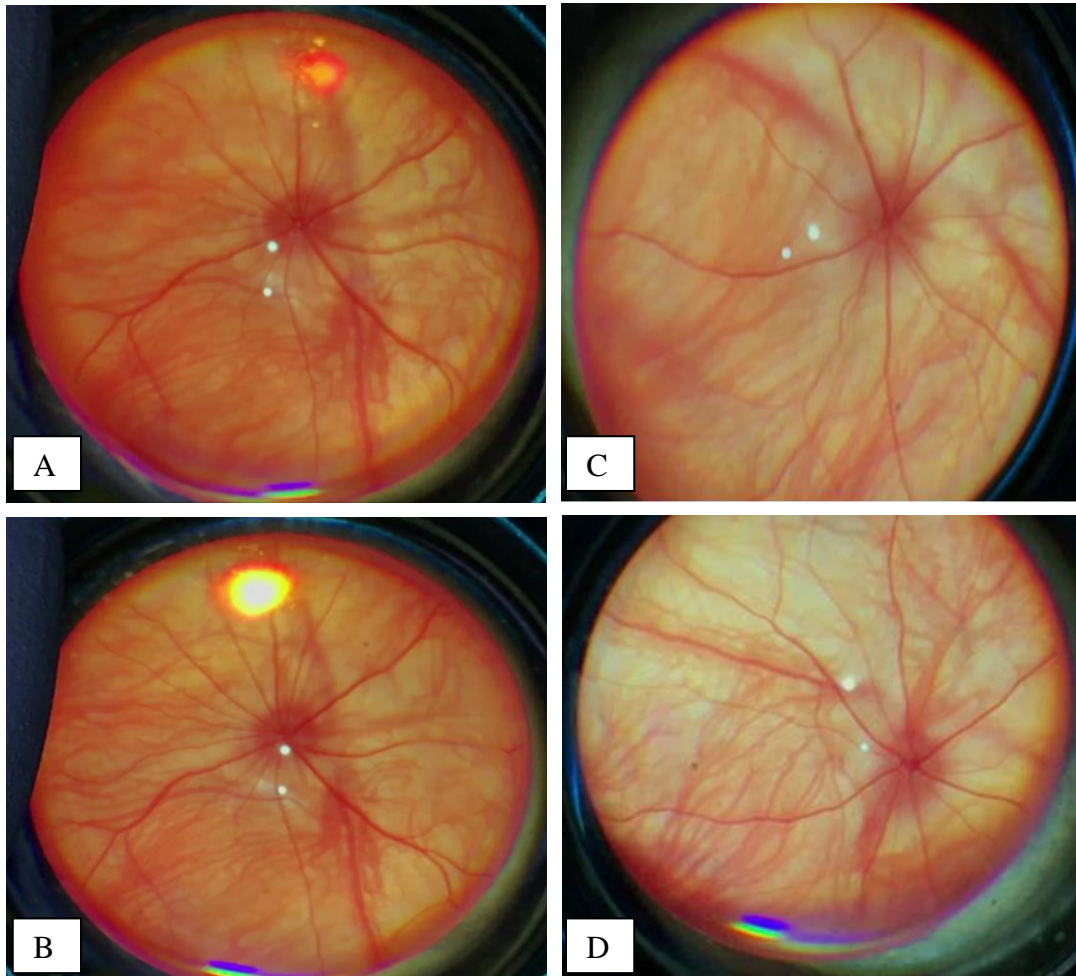
Supstancije su aplicirane intraperitonealno.



Slika 44. Snimke očne pozadine štakora 6 tjedana nakon kauterizacije episkleralnih vena kod skupine koja je primila BPC 157 (10 $\mu\text{g}/\text{kg}$) kao predtretman neposredno prije kauterizacije episkleralnih vena i nakon toga jednom dnevno svaki dan do žrtvovanja (lijevo Slike A i B) - uredna očna pozadina, normalna prezentacija krvnih žila mrežnice i žilnice, uredna prezentacija diska vidnoga živca.

Desno (Slike C i D) je prikazana očna pozadina štakora kod kontrolne skupine koja je primila fiziološku otopinu 5 ml/kg i nakon toga jednom dnevno svaki dan do žrtvovanja - jaka generalizirana iregularnost promjera krvnih žila mrežnice s jakim atrofijom ili ishemijom diska vidnog živca, izrazito slabo vidljiva prezentacija krvnih žila žilnice.

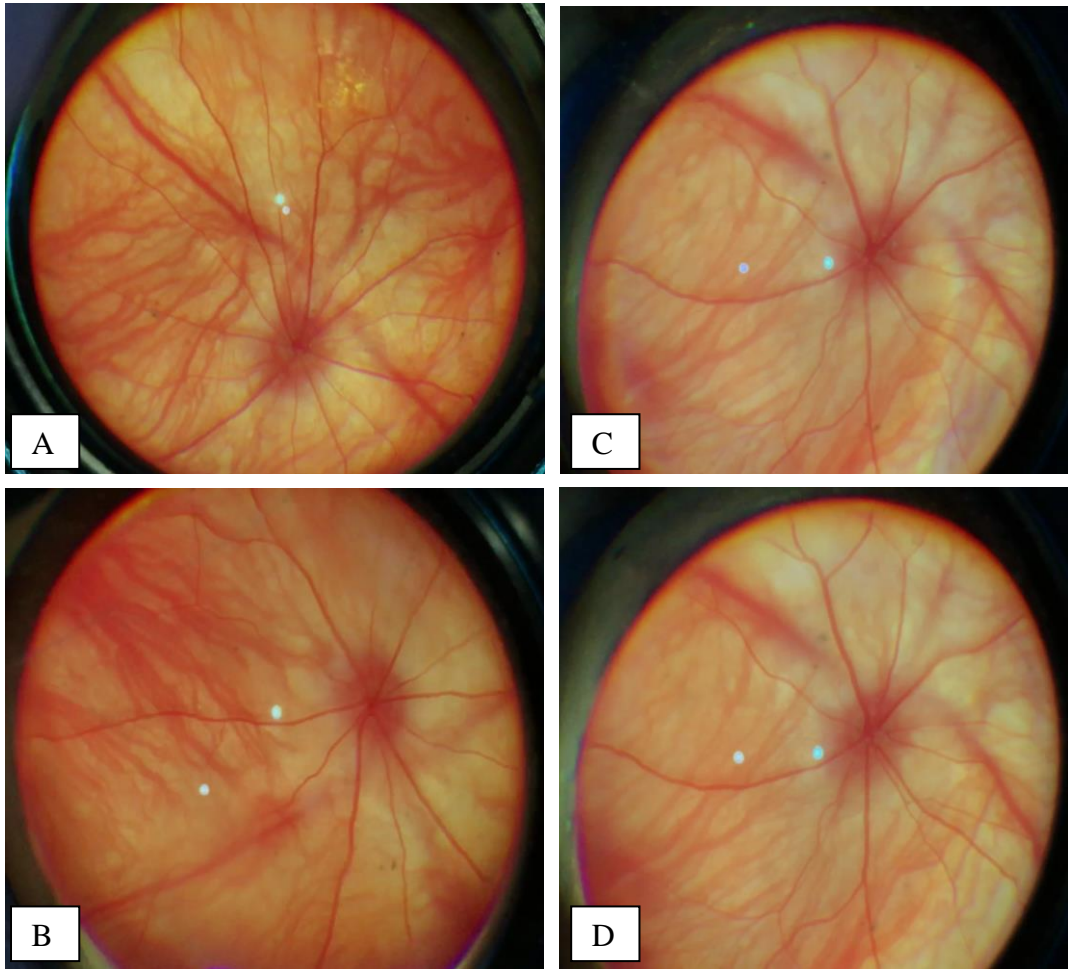
Supstancije su aplicirane intraperitonealno.



Slika 45. Snimke očne pozadine štakora 6 tjedana nakon kauterizacije episkleralnih vena kod skupine koja je primila BPC 157 (10 ng/kg) kao predtretman neposredno prije kauterizacije episkleralnih vena i nakon toga dva puta dnevno svaki dan do žrtvovanja (lijevo Slike A i B) - uredna očna pozadina, normalna prezentacija krvnih žila mrežnice i žilnice, uredna prezentacija diska vidnoga živca.

Desno (Slike C i D) je prikazana očna pozadina štakora kod kontrolne skupine koja je primila fiziološku otopinu 5 ml/kg i nakon toga dva puta dnevno svaki dan do žrtvovanja - jaka generalizirana iregularnost promjera krvnih žila mrežnice s jakom atrofijom ili ishemijom diska vidnog živca, izrazito slabo vidljiva prezentacija krvnih žila žilnice.

Supstancije su aplicirane lokalno u obliku kapi 2x2 dnevno.

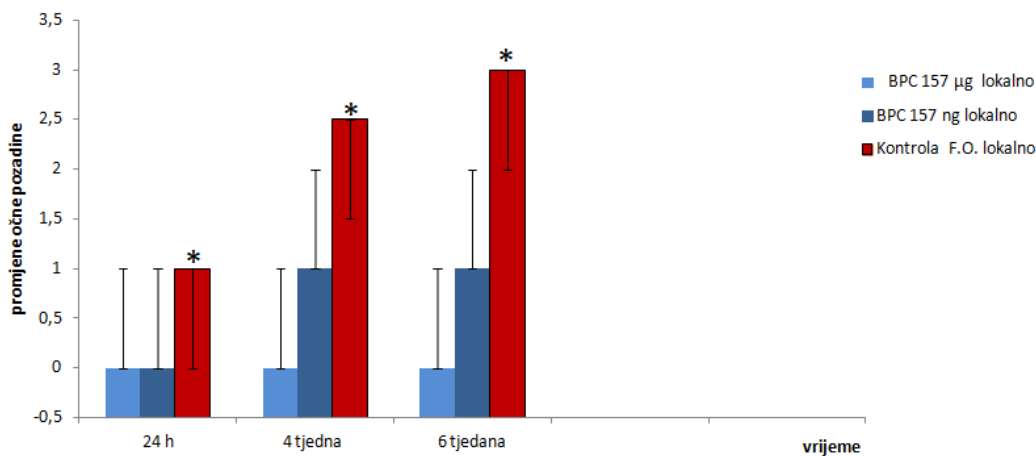


Slika 46. Snimke očne pozadine štakora 6 tjedana nakon kauterizacije episkleralnih vena kod skupine koja je primila BPC 157 (10 $\mu\text{g}/\text{kg}$) kao predtretman neposredno prije kauterizacije episkleralnih vena i nakon toga dva puta dnevno svaki dan do žrtvovanja (lijevo Slike A i B) - uredna očna pozadina, normalna prezentacija krvnih žila mrežnice i žilnice, uredna prezentacija diska vidnoga živca.

Desno (Slike C i D) je prikazana očna pozadina štakora kod kontrolne skupine koja je primila fiziološku otopinu 5 ml/kg i nakon toga dva puta dnevno svaki dan do žrtvovanja - jaka generalizirana iregularnost promjera krvnih žila mrežnice s jakom atrofijom ili ishemijom diska vidnog živca, izrazito slabo vidljiva prezentacija krvnih žila žilnice.

Supstancije su aplicirane lokalno u obliku kapi 2x2 dnevno.

Očna pozadina predtretman



Slika 47. Graf prikazuje očnu pozadinu promatranih životinja u intervalima od 24 sata, 4 tjedna i 6 tjedana. Sve supstancije aplicirane su lokalno (u obliku kapi 2x2 dnevno): BPC 157 (10 µg/kg), BPC 157 (10 ng/kg) ili fiziološka otopina (5 ml/kg) neposredno prije kauterizacije episkleralnih vena (predtretman).

Skor 0-3 (0: uredna očna pozadina, normalna prezentacija koroidalnih krvnih žila;

1: diskretno generalizirana iregularnost promjera krvnih žila s blagom atrofijom optičkog diska, normalna prezentacija koroidalnih krvnih žila;

2: umjerena generalizirana iregularnost promjera krvnih žila s umjerenom atrofijom optičkog diska, slabo vidljiva prezentacija koroidalnih krvnih žila;

3: jaka generalizirana iregularnost promjera krvnih žila s jakom atrofijom optičkog diska, izrazito slabo vidljiva prezentacija koroidalnih krvnih žila (58)).

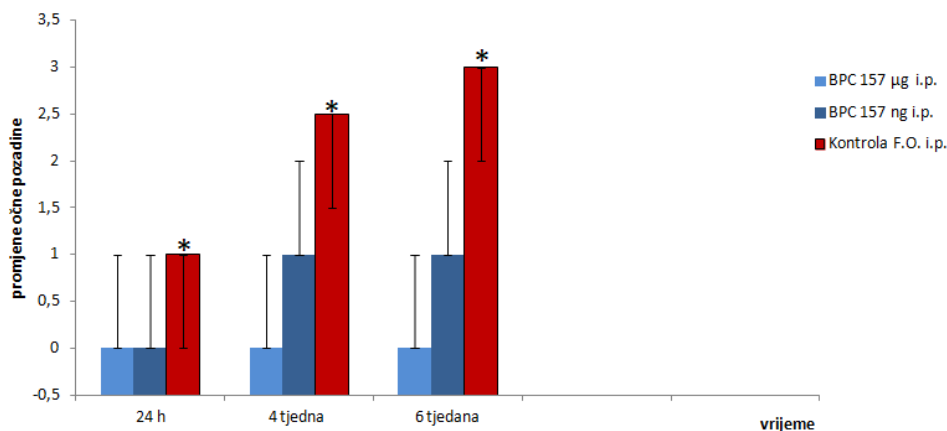
Očna pozadina štakora kojima je lokalno aplicirana fiziološka otopina promijenjena je od umjerene do jake generalizirane iregularnosti promjera krvnih žila mrežnice, slabom do izrazito slabom prezentacijom krvnih žila žilnice te umjerenom do jakom atrofijom diska vidnog živca, 3 na grafu.

Očna pozadina štakora kojima je lokalno apliciran BPC 157 u mikrogramskoj koncentraciji uredna je s normalnom prezentacijom krvnih žila mrežnice i žilnice te urednim nalazom diska vidnog živca - 0 na grafu.

Očna pozadina štakora kojima je lokalno apliciran BPC 157 u nanogramskoj koncentraciji pokazuje diskretno generaliziranu iregularnost promjera krvnih žila s blagom atrofijom diska vidnog živca, normalnu prezentaciju koroidalnih krvnih žila - 1 na grafu.

BPC 157 μg lokalno, BPC 157 ng lokalno (u obliku kapi 2x2 dnevno) nasuprot f.o. ip., f.o. lokalno (u obliku kapi 2x2 dnevno), * $p < 0,05$.

Očna pozadina predtretman



Slika 48. Graf prikazuje očnu pozadinu promatranih životinja u intervalima od 24 sata, 4 tjedna i 6 tjedana. Sve supstancije aplicirane su intraperitonealno: BPC 157 (10 µg/kg), BPC 157 (10 ng/kg) ili fiziološka otopina (5 ml/kg) neposredno prije kauterizacije episkleralnih vena (predtretman).

Skor 0-3 (0: uredna očna pozadina, normalna prezentacija koroidalnih krvnih žila;

1: diskretno generalizirana iregularnost promjera krvnih žila s blagom atrofijom optičkog diska, normalna prezentacija koroidalnih krvnih žila;

2: umjerena generalizirana iregularnost promjera krvnih žila s umjerenom atrofijom optičkog diska, slabo vidljiva prezentacija koroidalnih krvnih žila;

3: jaka generalizirana iregularnost promjera krvnih žila s jakom atrofijom optičkog diska, izrazito slabo vidljiva prezentacija koroidalnih krvnih žila (58)).

Očna pozadina štakora kojima je intraperitonealno aplicirana fiziološka otopina promijenjena je od umjerene do jake generalizirane iregularnosti promjera krvnih žila mrežnice, slabom do izrazito slabom prezentacijom krvnih žila žilnice te umjerenom do jakom atrofijom diska vidnog živca, 3 na grafu.

Očna pozadina štakora kojima je intraperitonealno apliciran BPC 157 u mikrogramskoj koncentraciji uredna je s normalnom prezentacijom krvnih žila mrežnice i žilnice te urednim nalazom diska vidnog živca - 0 na grafu.

Očna pozadina štakora kojima je lokalno apliciran BPC 157 u nanogramskoj koncentraciji pokazuje diskretno generaliziranu iregularnost promjera krvnih žila s blagom atrofijom diska vidnog živca, normalnu prezentaciju koroidalnih krvnih žila - 1 na grafu.

BPC 157 μg i.p., BPC ng i.p. nasuprot f.o., * $p < 0,05$.

5.3.2. FUNDOSKOPIJA (SNIMANJE OČNE POZADINE) POSTTRETMAN

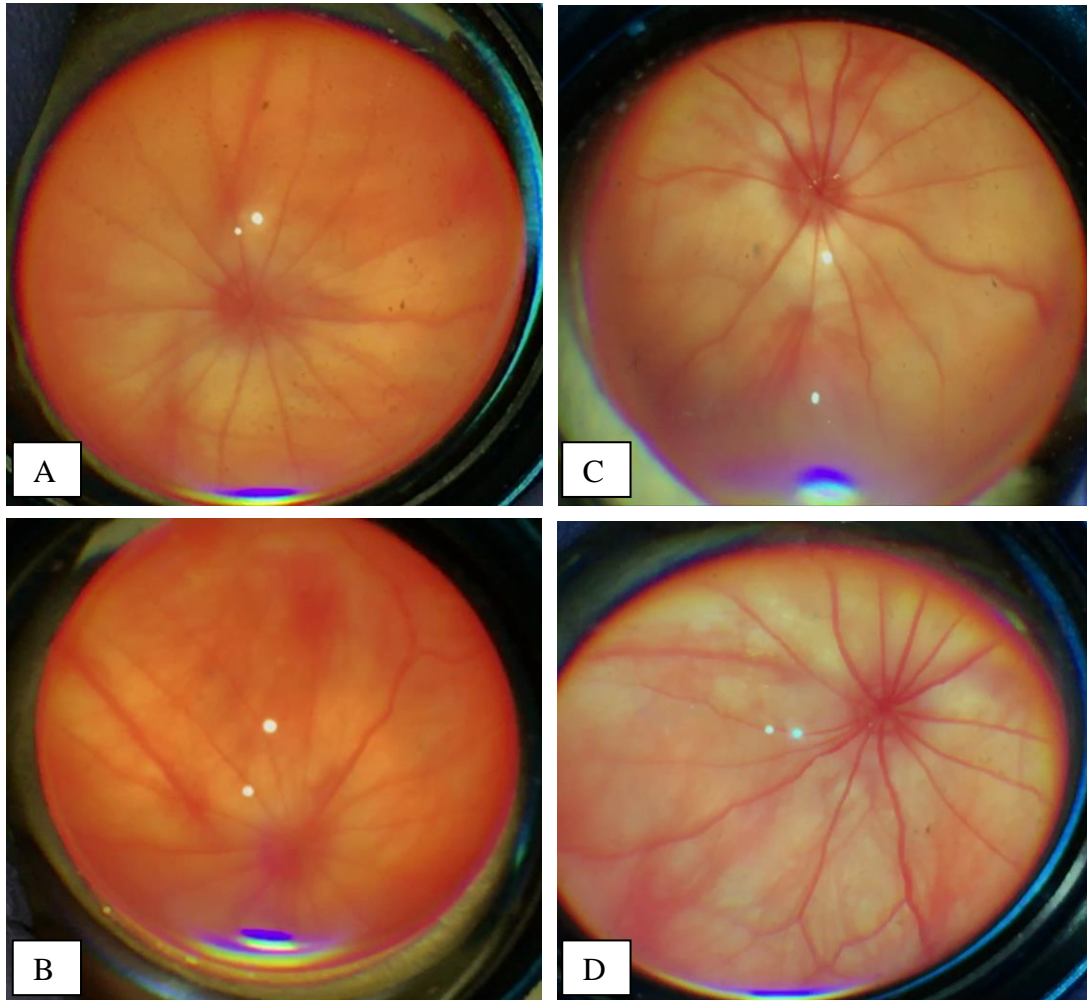
Snimanje očne pozadine 24 h nakon kauterizacije episkleralnih vena.

Snimke očne pozadine kontrolne skupine životinja koje su primile fiziološku otopinu 5 ml/kg 24 h nakon kauterizacije episkleralnih vena (posttretman), lokalno (u obliku kapi 2x2 dnevno) ili intraperitonealno, pokazivale su promjene očne pozadine odnosno umjerenu generaliziranu iregularnost pomjera krvnih žila mrežnice i žilnice te diskretnu (ili početnu) atrofiju vidnog živca.

Nakon lokalno (u obliku kapi 2x2 dnevno) ili intraperitonealno primijenjenog pentadekapeptida BPC 157, apliciranog 24 h nakon kauterizacije episkleralnih vena (posttretman) na snimkama je bio vidljiv uredan nalaz očne pozadine: uredan promjer krvnih žila mrežnice normalna prezentacija krvnih žila žilnice, uredan nalaz diska vidnog živca. Pentadekapeptid BPC 157 apliciran je u mikrogramskoj koncentraciji.

Snimke očne pozadine učinjene su 1 h nakon aplikacije supstancija (pentadekapeptid BPC 157 ili fiziološka otopina).

Učinak je bio isti bez obzira je li lokalno ili intraperitonealno aplicirana mikrogramska koncentracija pentadekapeptida BPC 157 (Slike 49, 50, 55).

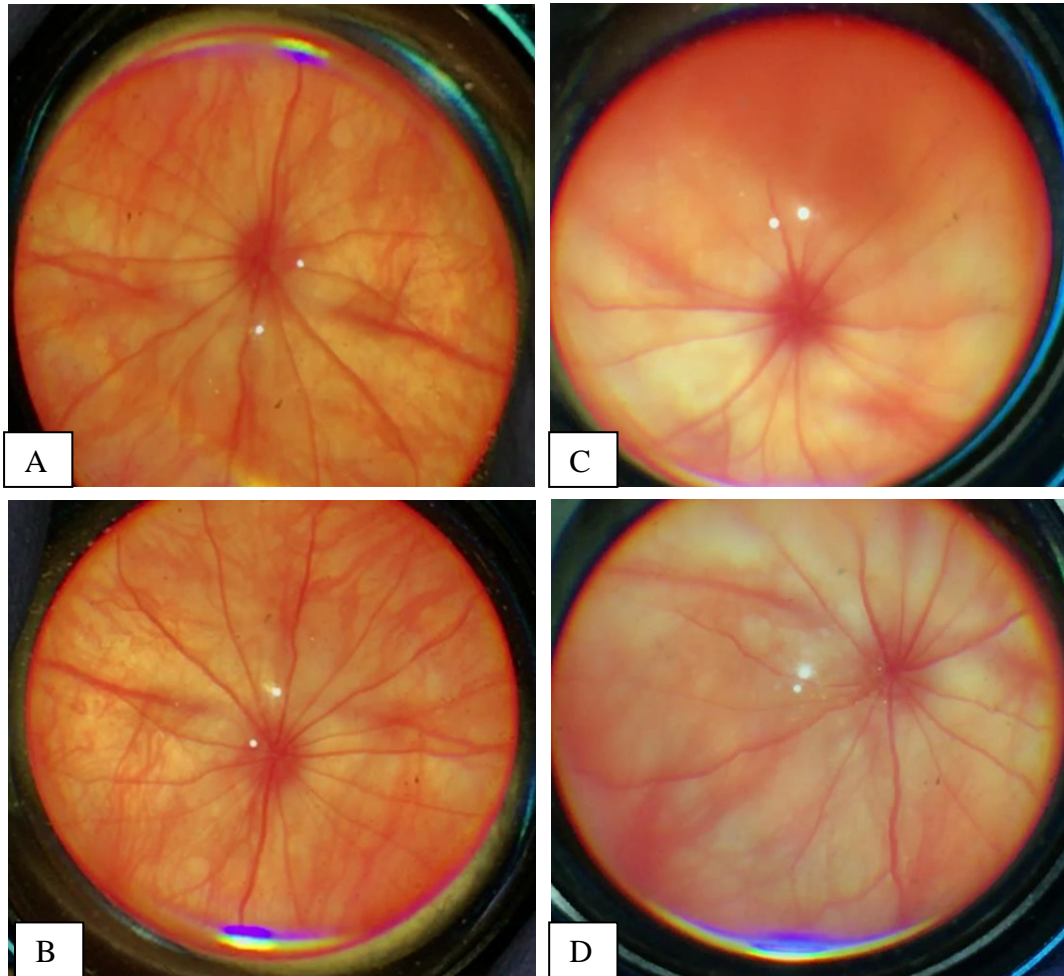


Slika 49. Snimke očne pozadine štakora 24 h nakon kauterizacije episkleralnih vena kod skupine koja je primila BPC 157 (10 µg/kg) kao posttretman 24 h nakon kauterizacije episkleralnih vena (lijevo Slike A i B) - uredna očna pozadina, normalna prezentacija krvnih žila mrežnice i žilnice, uredna prezentacija diska vidnog živca.

Desno (Slike C i D) je prikazana očna pozadina štakora kod kontrolne skupine koja je primila fiziološku otopinu 5 ml/kg - umjerena generalizirana iregularnost promjera krvnih žila mrežnice s početnom atrofijom ili ishemijom diska vidnog živca, slabije vidljiva prezentacija krvnih žila žilnice.

Snimke su učinjene 1 h nakon aplikacije supstancija.

Supstancije su aplicirane intraperitonealno.



Slika 50. Snimke očne pozadine štakora 24 h nakon kauterizacije episkleralnih vena kod skupine koja je primila BPC 157 (10 µg/kg) kao posttretman 24 h nakon kauterizacije episkleralnih vena (lijevo Slike A i B) - uredna očna pozadina, normalna prezentacija krvnih žila mrežnice i žilnice, uredna prezentacija diska vidnog živca.

Desno (Slike C i D) je prikazana očna pozadina štakora kod kontrolne skupine koja je primila fiziološku otopinu 5 ml/kg - umjerena generalizirana iregularnost promjera krvnih žila mrežnice s početnom atrofijom ili ishemijom diska vidnog živca, slabije vidljiva prezentacija krvnih žila žilnice.

Snimke su učinjene 1 h nakon aplikacije supstancija.

Supstancije su aplicirane lokalno u obliku kapi 2x2 dnevno.

Snimke očne pozadine 4 i 6 tjedana nakon kauterizacije episkleralnih vena.

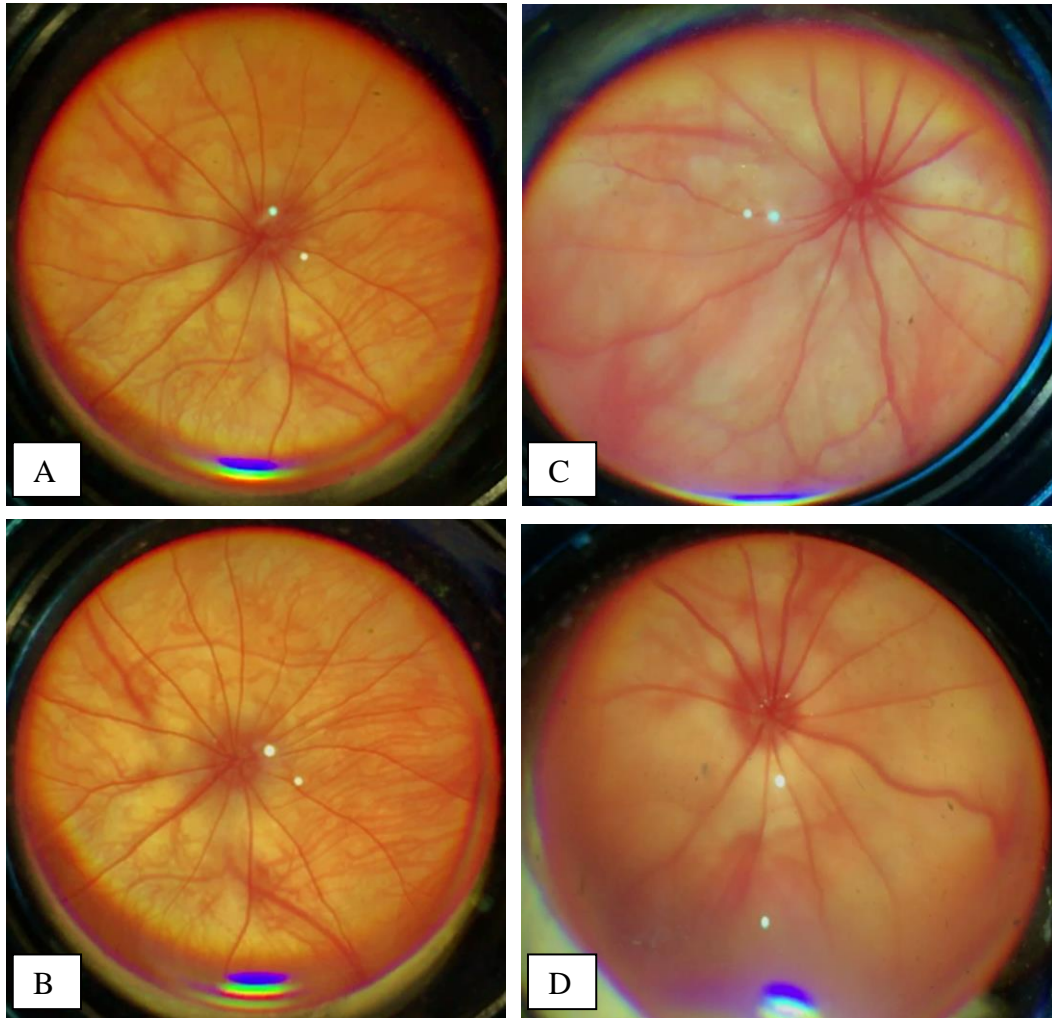
Snimke očne pozadine kontrolne skupine životinja kojima je lokalno (u obliku kapi 2x2 dnevno) ili intraperitonealno aplicirana fiziološka otopina 5 ml/kg 24 h nakon kauterizacije episkleralnih vena (posttretman) te potom svaki dan do žrtvovanja pokazivale su promjene očne pozadine.

Na snimkama su bile jasno vidljive promjene očne pozadine od umjerene do jake generalizirane iregularnosti promjera krvnih žila mrežnice, slabom do izrazito slabo vidljivom prezentacijom krvnih žila žilnice te umjerenom do jakom atrofijom diska vidnog živca.

Do oporavka očne pozadine nije došlo ni nakon 4. ni 6. tjedna te su nastupile ireverzibilne promjene očne pozadine.

Analizom snimaka razdoblja od 4. i 6. tjedna također je vidljivo da nije došlo do promjena očne pozadine koja je bila uredna s normalnom prezentacijom krvnih žila mrežnice i žilnice te urednom prezentacijom diska vidnog živca kod mikrogramske koncentracije pentadekapeptida BPC 157 bez obzira na način primjene (lokalno ili intraperitonealno).

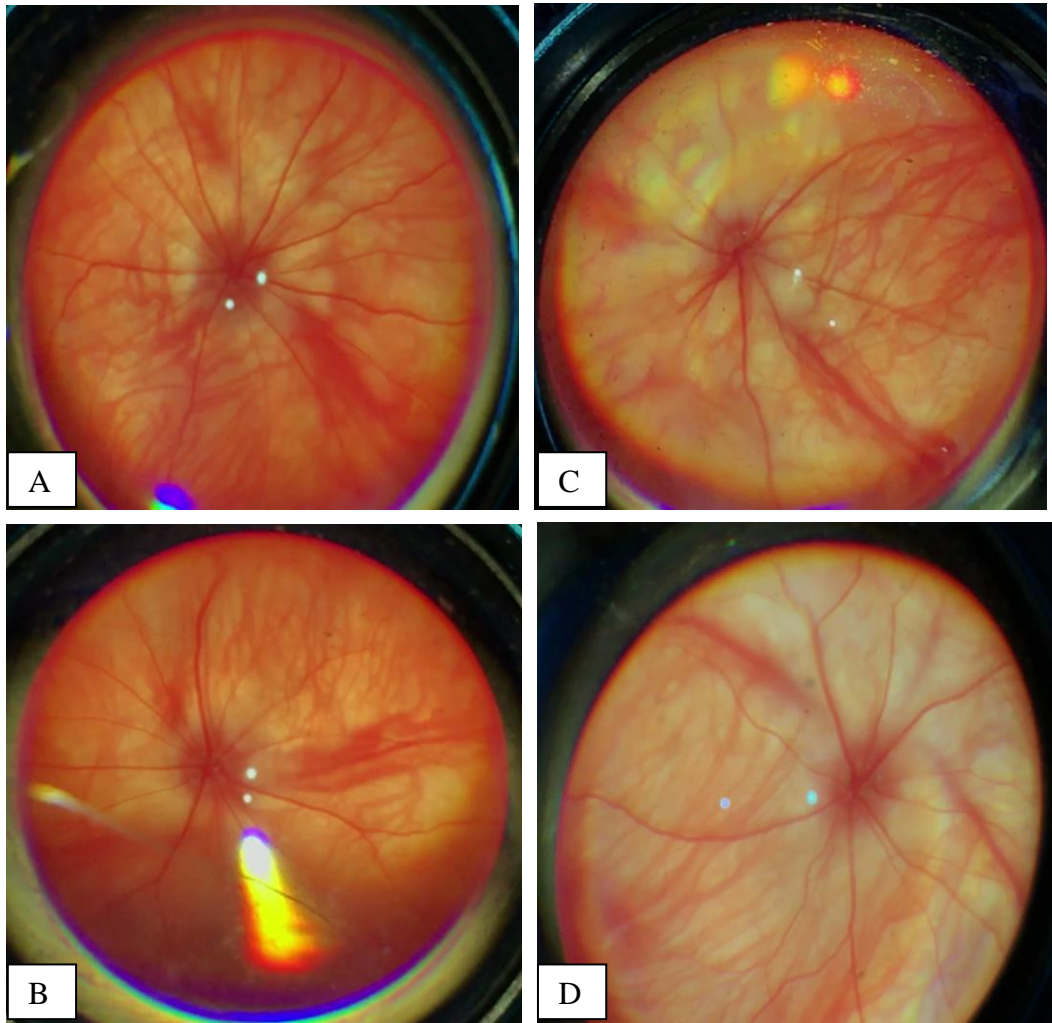
Blagotvoran učinak pentadekapeptida BPC 157 na strukture očne pozadine bio je prisutan kod svih skupina životinja tijekom intervala od 24 sata, 4 tjedna i 6 tjedana, dok je prezentacija skupine životinja kojima nije apliciran pokazivala ishemijske promjene očne pozadine (Slike 51-55).



Slika 51. Snimke očne pozadine štakora 4 tjedna nakon kauterizacije episkleralnih vena kod skupine koja je primila BPC 157 (10 $\mu\text{g}/\text{kg}$) kao posttretman 24 h nakon kauterizacije episkleralnih vena i nakon toga jednom dnevno svaki dan do žrtvovanja (lijevo Slike A i B) - uredna očna pozadina, normalna prezentacija krvnih žila mrežnice i žilnice, uredna prezentacija diska vidnog živca.

Desno (Slike C i D) je prikazana očna pozadina štakora kod kontrolne skupine koja je primila fiziološku otopinu 5 ml/kg i nakon toga jednom dnevno svaki dan do žrtvovanja - jaka generalizirana iregularnost promjera krvnih žila mrežnice s umjerenom atrofijom ili ishemijom diska vidnog živca, slabije vidljiva prezentacija krvnih žila žilnice.

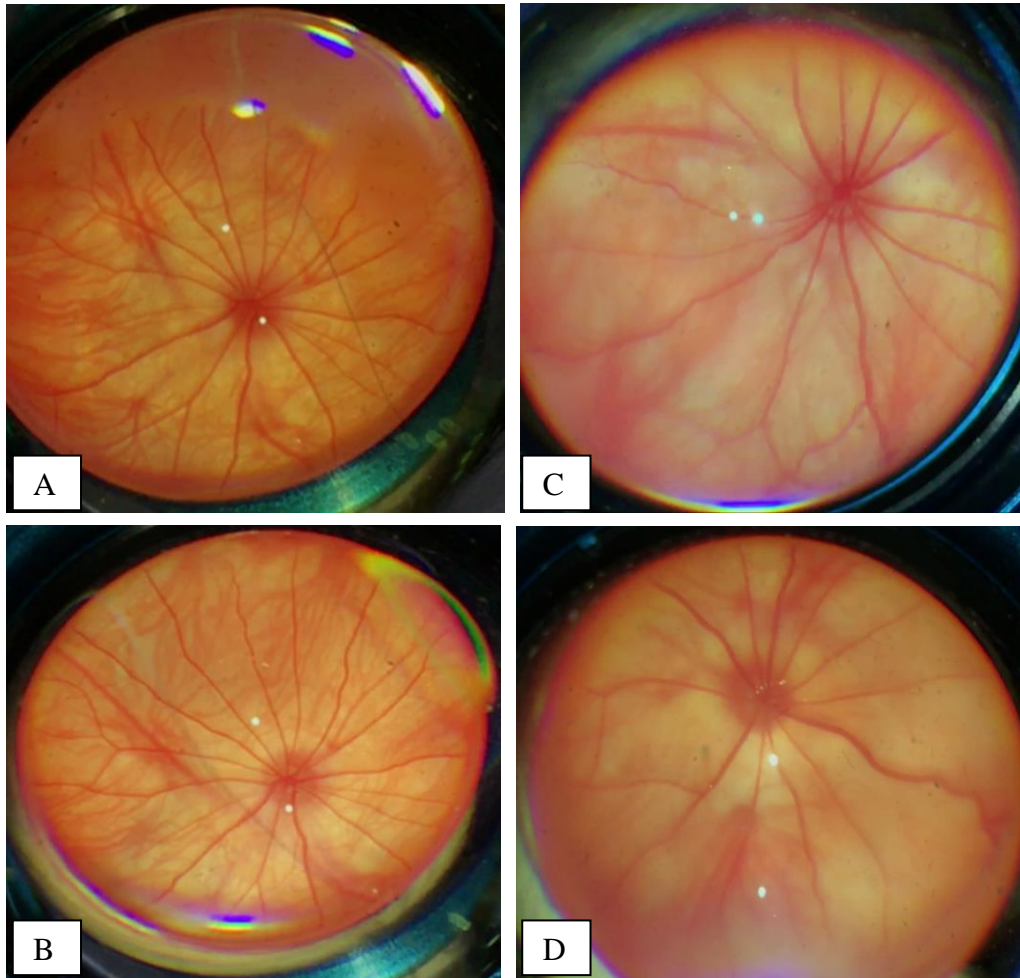
Supstancije su aplicirane intraperitonealno.



Slika 52. Snimke očne pozadine štakora 4 tjedna nakon kauterizacije episkleralnih vena kod skupine koja je primila BPC 157 (10 $\mu\text{g}/\text{kg}$) kao posttreatment 24 h nakon kauterizacije episkleralnih vena i nakon toga dva puta dnevno svaki dan do žrtvovanja (lijevo Slike A i B) - uredna očna pozadina, normalna prezentacija krvnih žila mrežnice i žilnice, uredna prezentacija diska vidnog živca.

Desno (Slike C i D) je prikazana očna pozadina štakora kod kontrolne skupine koja je primila fiziološku otopinu 5 ml/kg i nakon toga dva puta dnevno svaki dan do žrtvovanja - jaka generalizirana iregularnost promjera krvnih žila mrežnice s umjerenom atrofijom ili ishemijom diska vidnog živca, slabije vidljiva prezentacija krvnih žila žilnice.

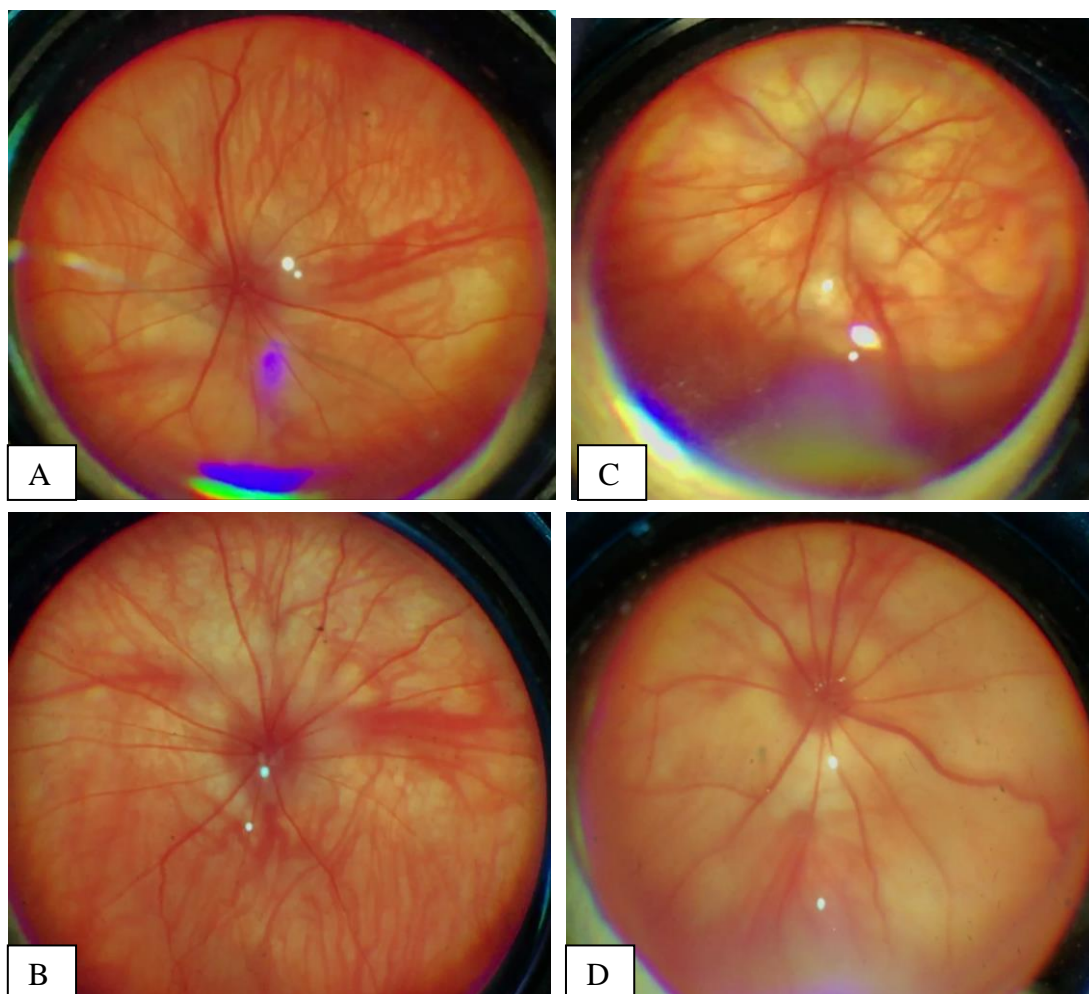
Supstancije su aplicirane lokalno u obliku kapi 2x2 dnevno.



Slika 53. Snimke očne pozadine štakora 6 tjedana nakon kauterizacije episkleralnih vena kod skupine koja je primila BPC 157 (10 $\mu\text{g}/\text{kg}$) kao posttretman 24 h nakon kauterizacije episkleralnih vena i nakon toga jednom dnevno svaki dan do žrtvovanja (lijevo Slike A i B) - uredna očna pozadina, normalna prezentacija krvnih žila mrežnice i žilnice, uredna prezentacija diska vidnog živca.

Desno (Slike C i D) je prikazana očna pozadina štakora kod kontrolne skupine koja je primila fiziološku otopinu 5 ml/kg i nakon toga jednom dnevno svaki dan do žrtvovanja - jaka generalizirana iregularnost promjera krvnih žila mrežnice s jakom atrofijom ili ishemijom diska vidnog živca, izrazito slabo vidljiva prezentacija krvnih žila žilnice.

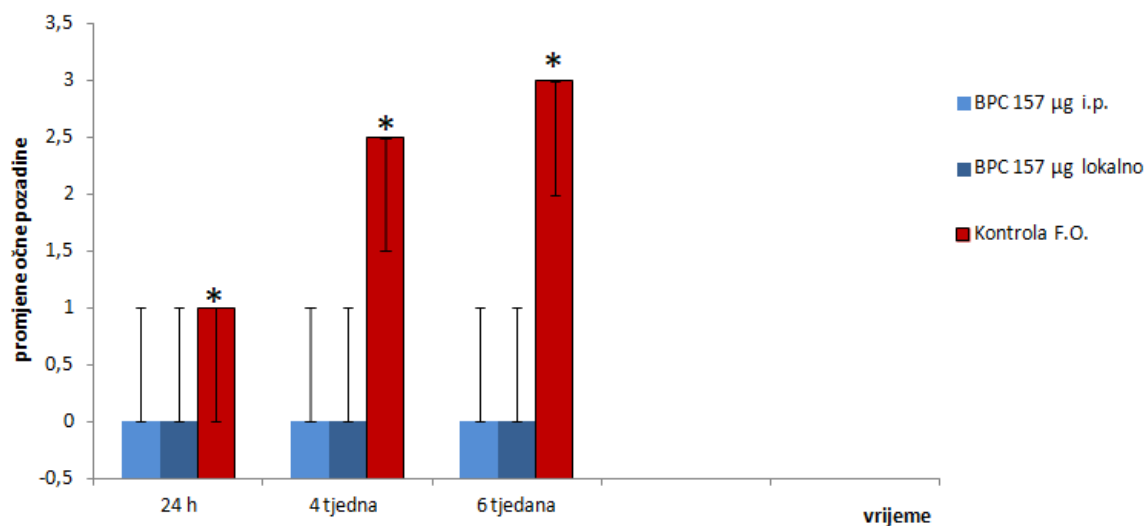
Supstancije su aplicirane intraperitonealno.



Slika 54. Snimke očne pozadine štakora 6 tjedana nakon kauterizacije episkleralnih vena kod skupine koja je primila BPC 157 (10 $\mu\text{g}/\text{kg}$) kao posttreatment 24 h nakon kauterizacije episkleralnih vena i nakon toga dva puta dnevno svaki dan do žrtvovanja (lijevo Slike A i B) - uredna očna pozadina, normalna prezentacija krvnih žila mrežnice i žilnice, uredna prezentacija diska vidnog živca.

Desno (Slike C i D) je prikazana očna pozadina štakora kod kontrolne skupine koja je primila fiziološku otopinu 5 ml/kg i nakon toga dva puta dnevno svaki dan do žrtvovanja - jaka generalizirana iregularnost promjera krvnih žila mrežnice s jakom atrofijom ili ishemijom diska vidnog živca, izrazito slabo vidljiva prezentacija krvnih žila žilnice.

Supstancije su aplicirane lokalno u obliku kapi 2x2 dnevno.



Slika 55. Graf prikazuje očnu pozadinu promatranih životinja u intervalima od 24 sata, 4 tjedna i 6 tjedana. Sve supstancije aplicirane su intraperitonealno ili lokalno (u obliku kapi 2x2 dnevno): BPC 157 (10 µg/kg) ili fiziološka otopina (5 ml/kg), 24 h nakon kauterizacije episkleralnih vena (posttretman).

Skor 0-3 (0: uredna očna pozadina, normalna prezentacija koroidalnih krvnih žila;
1: diskretno generalizirana iregularnost promjera krvnih žila s blagom atrofijom optičkog diska, normalna prezentacija koroidalnih krvnih žila;

2: umjerena generalizirana iregularnost promjera krvnih žila s umjerenom atrofijom optičkog diska, slabo vidljiva prezentacija koroidalnih krvnih žila;

3: jaka generalizirana iregularnost promjera krvnih žila s jakom atrofijom optičkog diska, izrazito slabo vidljiva prezentacija koroidalnih krvnih žila (58)).

Očna pozadina štakora kojima je intraperitonealno ili lokalno aplicirana fiziološka otopina promijenjena je od umjerene do jake generalizirane iregularnosti promjera krvnih žila mrežnice, slabom do izrazito slabom prezentacijom krvnih žila žilnice te umjerenom do jakom atrofijom diska vidnog živca, 3 na grafu.

Očna pozadina štakora kojima je intraperitonealno ili lokalno apliciran BPC 157 u mikrogramskoj koncentraciji uredna je s normalnom prezentacijom krvnih žila mrežnice i žilnice te urednim nalazom diska vidnog živca - 0 na grafu.

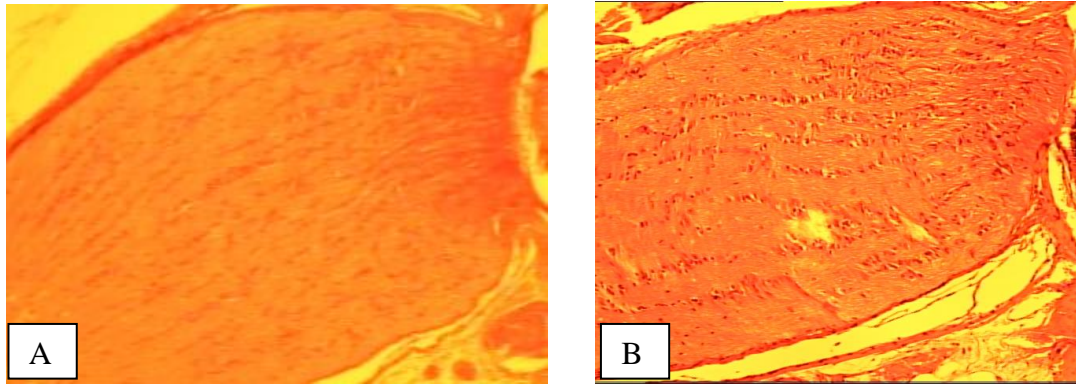
BPC 157 μg i.p., BPC 157 μg lokalno (u obliku kapi 2x2 dnevno) nasuprot f.o. ip., f.o. lokalno (u obliku kapi 2x2 dnevno), * $p < 0,05$.

5.4. HISTOLOŠKA ANALIZA

Analizom histoloških preparata dobiveni su sljedeći rezultati: kod skupine životinja kojima je intraperitonealno ili lokalno (u obliku kapi 2x2 dnevno) aplicirana fiziološka otopina (5 ml/kg) neposredno prije kauterizacije episkleralnih vena (predtretman) ili 24 h nakon kauterizacije episkleralnih vena (posttretman) uočeno je smanjenje debljine vidnog živca (atrofija) i degeneracija, odnosno smanjenje debljine sloja ganglijskih stanica mrežnice.

Kod skupina životinja kojima je intraperitonealno ili lokalno (u obliku kapi 2x2 dnevno) apliciran pentadekapeptid BPC 157 neposredno prije kauterizacije episkleralnih vena (predtretman) ili 24 h nakon kauterizacije episkleralnih vena (posttretman) nije došlo do izraženog smanjenja debljine (atrofije) vidnog živca (Slike 56-62), odnosno izražene degeneracije sloja ganglijskih stanica mrežnice (Slike 63-68).

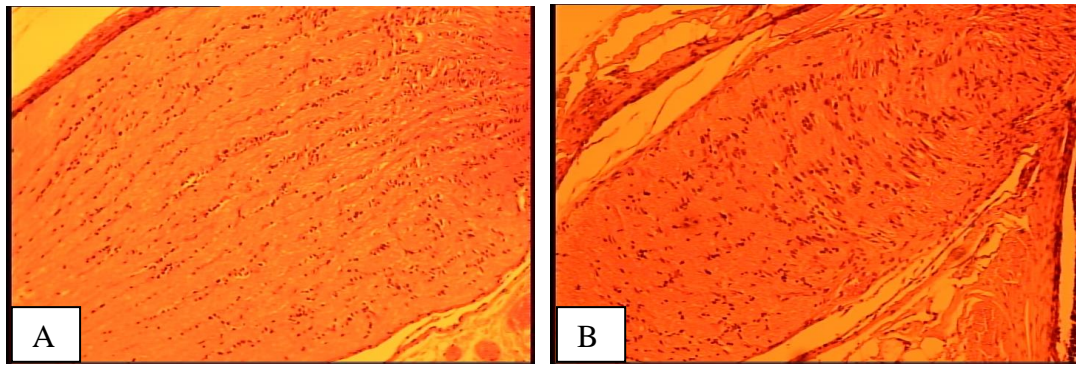
Razlike u debljini vidnog živca (Slike 60-62) i sloja ganglijskih stanica mrežnice (Slike 66-68) izmjerene na 4 i 6 tjedana statistički su značajne ($p < 0,05$) kod svih skupina životinja u korist pentadekapeptida BPC 157.



Slika 56. 4 tjedna nakon kauterizacije episkleralnih vena.

Lijevo (Slika A) je prikazan vidni živac štakora kojem je intraperitonealno apliciran BPC 157 (10 ng/kg) kao posttretman 24 h nakon kauterizacije episkleralnih vena i nakon toga svaki dan do žrtvovanja. Desno (Slika B) je prikazan vidni živac štakora kojem je intraperitonealno aplicirana fiziološka otopina (5 ml/kg) 24 h nakon kauterizacije episkleralnih vena te nakon toga svaki dan do žrtvovanja. Vidljiva je razlika u debljini vidnog živca.

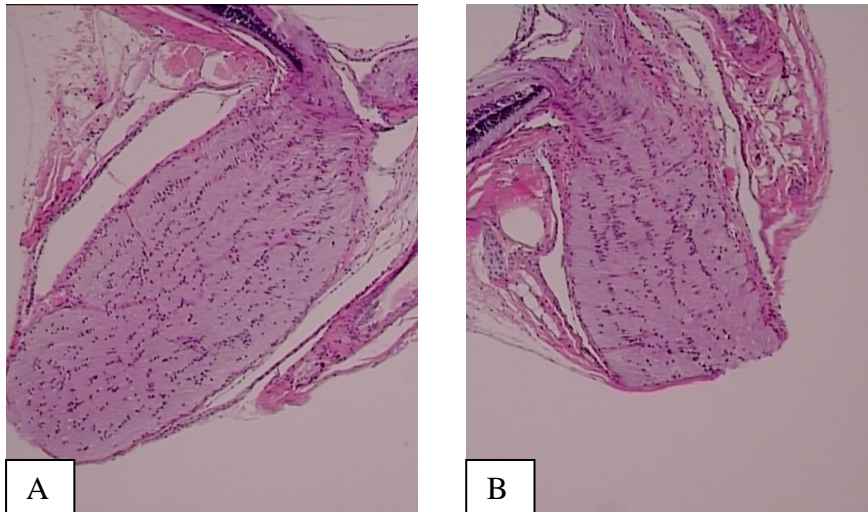
(Hemalaun-eozinski preparati, Olympus mikroskop, povećanje objektiva 20X)



Slika 57. 4 tjedna nakon kauterizacije episkleralnih vena.

Lijevo (Slika A) je prikazan vidni živac štakora kojem je intraperitonealno apliciran BPC 157 (10 $\mu\text{g}/\text{kg}$) kao predtretman neposredno prije kauterizacije episkleralnih vena i nakon toga svaki dan do žrtvovanja. Desno (Slika B) je prikazan vidni živac štakora kojem je intraperitonealno aplicirana fiziološka otopina (5 ml/kg) 24 h nakon kauterizacije episkleralnih vena te nakon toga svaki dan do žrtvovanja. Vidljiva je razlika u debljini vidnog živca.

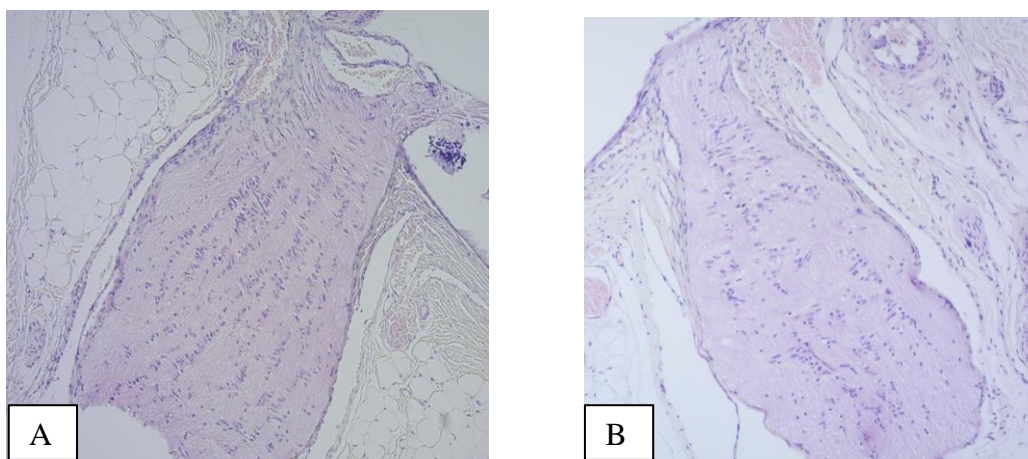
(Hemalaun-eozinski preparati, Olympus mikroskop, povećanje objektiva 20X)



Slika 58. 6 tjedana nakon kauterizacije episkleralnih vena.

Lijevo (Slika A) je prikazan vidni živac štakora kojem je lokalno apliciran BPC 157 (10 ng/kg) kao predtretman neposredno prije kauterizacije episkleralnih vena i nakon toga svaki dan do žrtvovanja. Desno (Slika B) je prikazan vidni živac štakora kojem je lokalno aplicirana fiziološka otopina (5 ml/kg) neposredno prije kauterizacije episkleralnih vena te nakon toga svaki dan do žrtvovanja. Vidljiva je razlika u debljini vidnog živca.

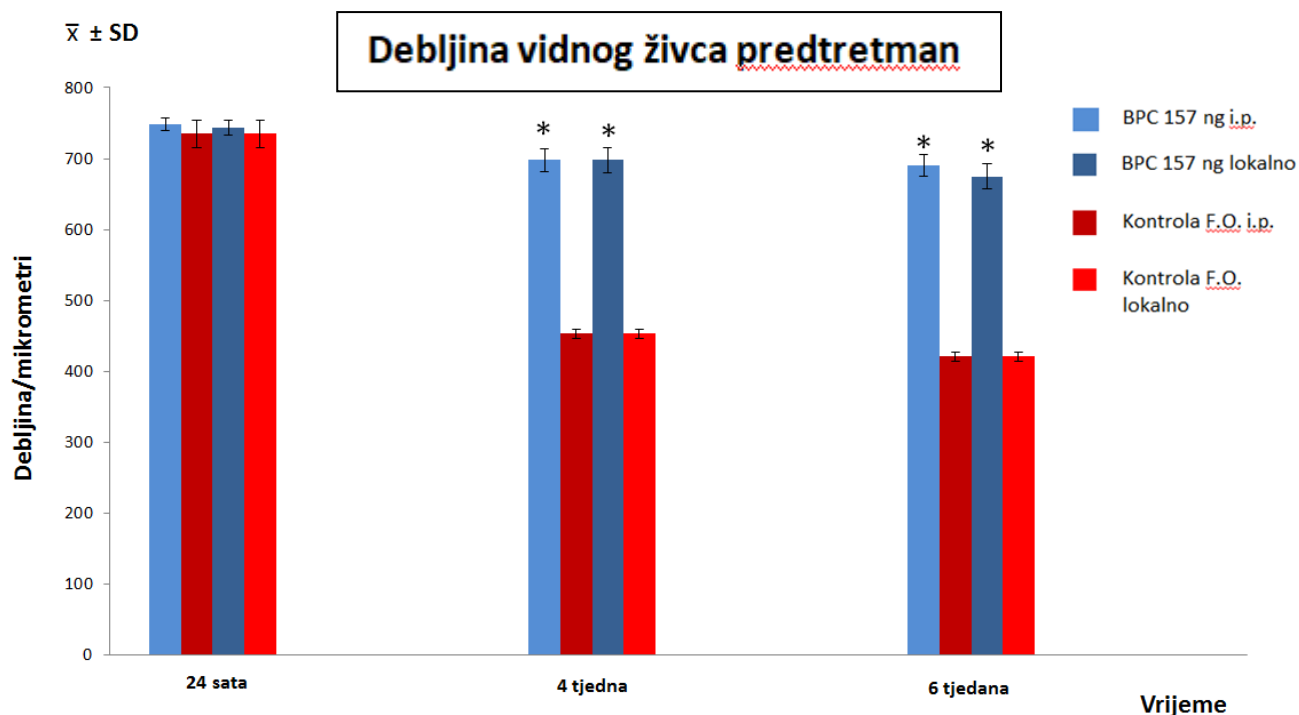
(Hemalaun-eozinski preparati, Olympus mikroskop, povećanje objektiva 20X)



Slika 59. 6 tjedana nakon kauterizacije episkleralnih vena.

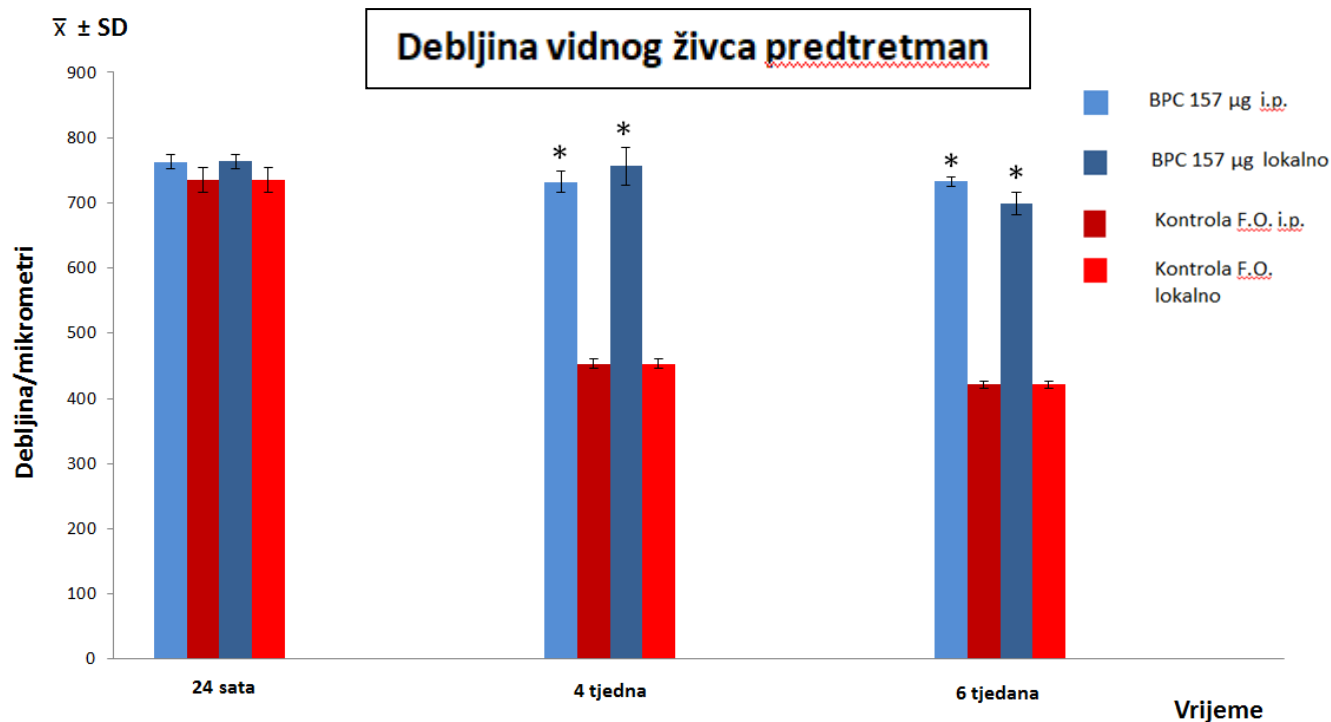
Lijevo (Slika A) je prikazan vidni živac štakora kojem je intraperitonealno apliciran BPC 157 (10 µg/kg) kao predtretman neposredno prije kauterizacije episkleralnih vena i nakon toga svaki dan do žrtvovanja. Desno (Slika B) je prikazan vidni živac štakora kojem je intraperitonealno aplicirana fiziološka otopina (5 ml/kg) neposredno prije kauterizacije episkleralnih vena te nakon toga svaki dan do žrtvovanja. Vidljiva je razlika u debljini vidnog živca.

(Hemalaun-eozinski preparati, Olympus mikroskop, povećanje objektiva 20X)



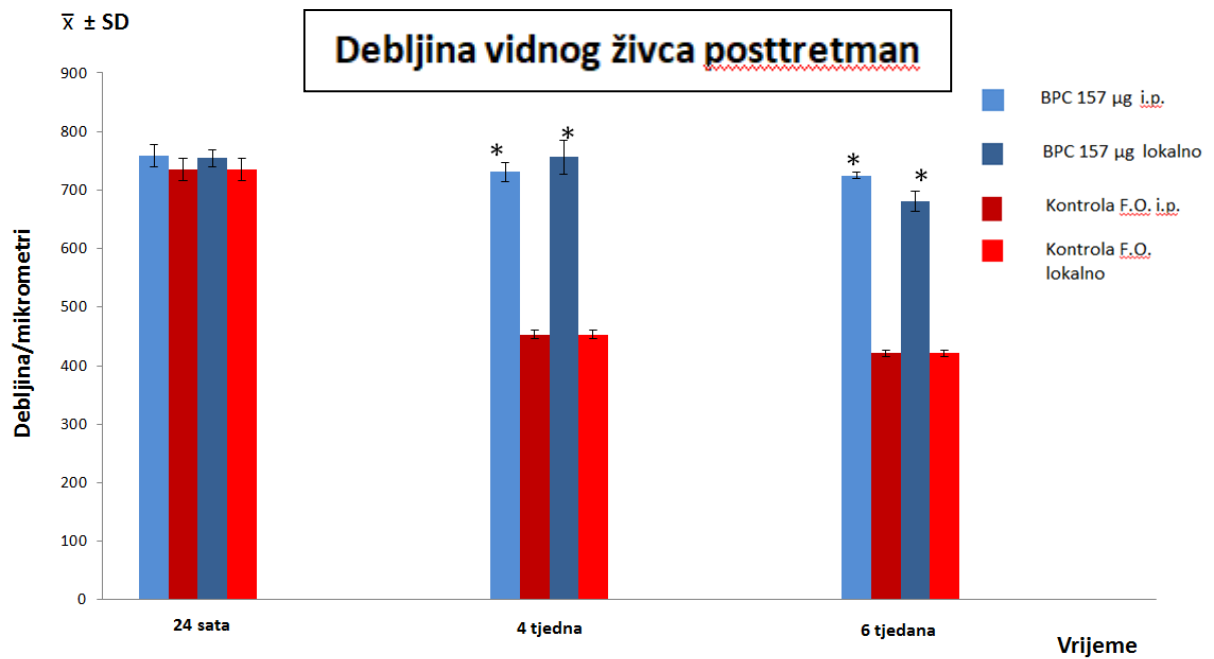
Slika 60. Graf prikazuje debljinu vidnog živca (izraženo u mikrometrima) promatranih životinja u intervalima od 24 sata, 4 tjedna i 6 tjedana. Sve supstancije aplicirane su intraperitonealno ili lokalno (u obliku kapi 2x2 dnevno), BPC 157 (10ng/kg), fiziološka otopina (5 ml/kg) neposredno prije kauterizacije episkleralnih vena (predtretman). Životinje su tretirane svaki dan do završetka pokusa.

Stupci označeni * pokazuju najmanje $p < 0,05$ nasuprot kontrolne skupine (fiziološka otopina (5 ml/kg)).



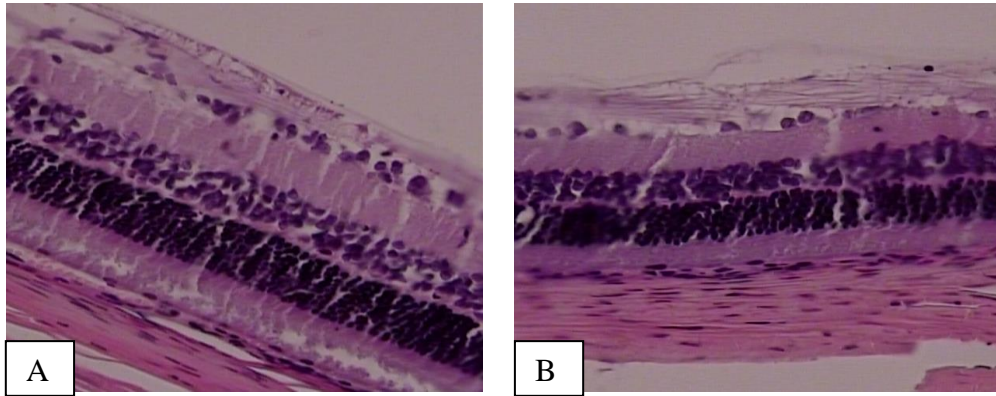
Slika 61. Graf prikazuje debljinu vidnog živca (izraženo u mikrometrima) promatranih životinja u intervalima od 24 sata, 4 tjedna i 6 tjedana. Sve supstancije aplicirane su intraperitonealno ili lokalno (u obliku kapi 2x2 dnevno), BPC 157 (10 $\mu\text{g}/\text{kg}$), fiziološka otopina (5 ml/kg) neposredno prije kauterizacije episkleralnih vena (predtretman). Životinje su tretirane svaki dan do završetka pokusa.

Stupci označeni * pokazuju najmanje $p < 0,05$ nasuprot kontrolne skupine (fiziološka otopina (5 ml/kg)).



Slika 62. Graf prikazuje debljinu vidnog živca (izraženo u mikrometrima) promatranih životinja u intervalima od 24 sata, 4 tjedna i 6 tjedana. Sve supstancije aplicirane su intraperitonealno ili lokalno (u obliku kapi 2x2 dnevno), BPC 157 (10 $\mu\text{g}/\text{kg}$), fiziološka otopina (5 ml/kg) 24 h nakon kauterizacije episkleralnih vena (posttretman). Životinje su tretirane svaki dan do završetka pokusa.


Stupci označeni * pokazuju najmanje $p < 0,05$ nasuprot kontrolne skupine (fiziološka otopina (5 ml/kg)).



Slika 63. 4 tjedna nakon kauterizacije episkleralnih vena.

Lijevo (Slika A) je prikazana mrežnica štakora kojem je lokalno apliciran BPC 157 (10 ng/kg) kao predtretman neposredno prije kauterizacije episkleralnih vena i nakon toga svaki dan do žrtvovanja. Desno (Slika B) je prikazana mrežnica štakora kojem je lokalno aplicirana fiziološka otopina (5 ml/kg) neposredno prije kauterizacije episkleralnih vena te nakon toga svaki dan do žrtvovanja. Vidljiva je razlika u debljini sloja ganglijskih stanica mrežnice.

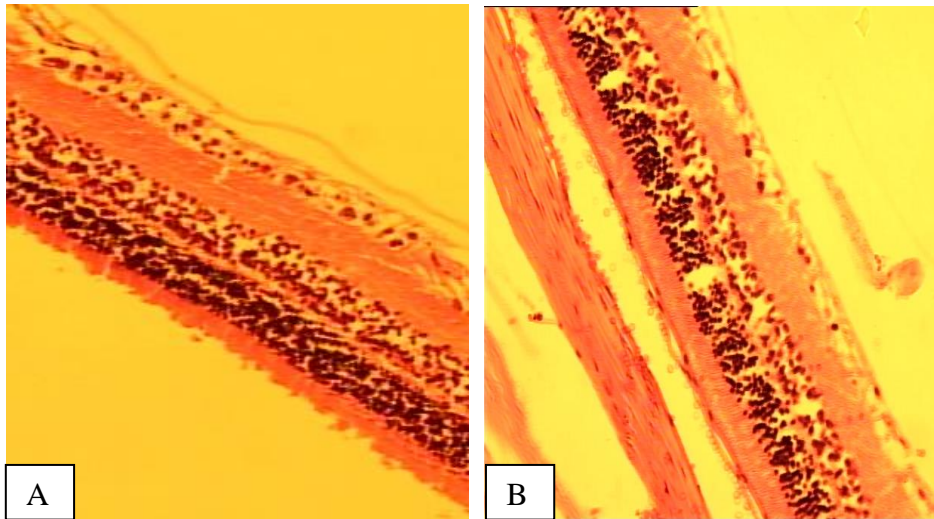
(Hemalaun-eozinski preparati, Olympus mikroskop, povećanje objektiva 20X)



Slika 64. 4 tjedna nakon kauterizacije episkleralnih vena.

Lijevo (Slika A) je prikazana mrežnica štakora kojem je intraperitonealno apliciran BPC 157 (10 $\mu\text{g}/\text{kg}$) kao predtretman neposredno prije kauterizacije episkleralnih vena i nakon toga svaki dan do žrtvovanja. Desno (Slika B) je prikazana mrežnica štakora kojem je intraperitonealno aplicirana fiziološka otopina (5 ml/kg) neposredno prije kauterizacije episkleralnih vena te nakon toga svaki dan do žrtvovanja. Vidljiva je razlika u debljini sloja ganglijskih stanica mrežnice.

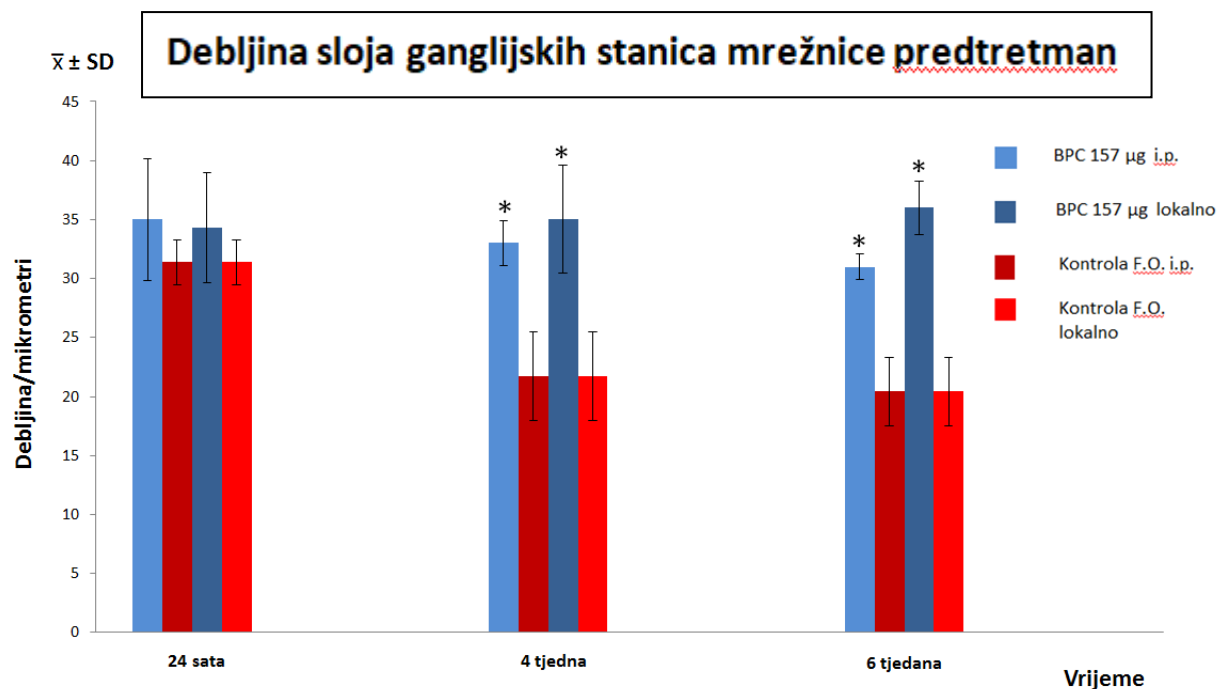
(Hemalaun-eozinski preparati, Olympus mikroskop, povećanje objektiva 20X)



Slika 65. 6 tjedana nakon kauterizacije episkleralnih vena.

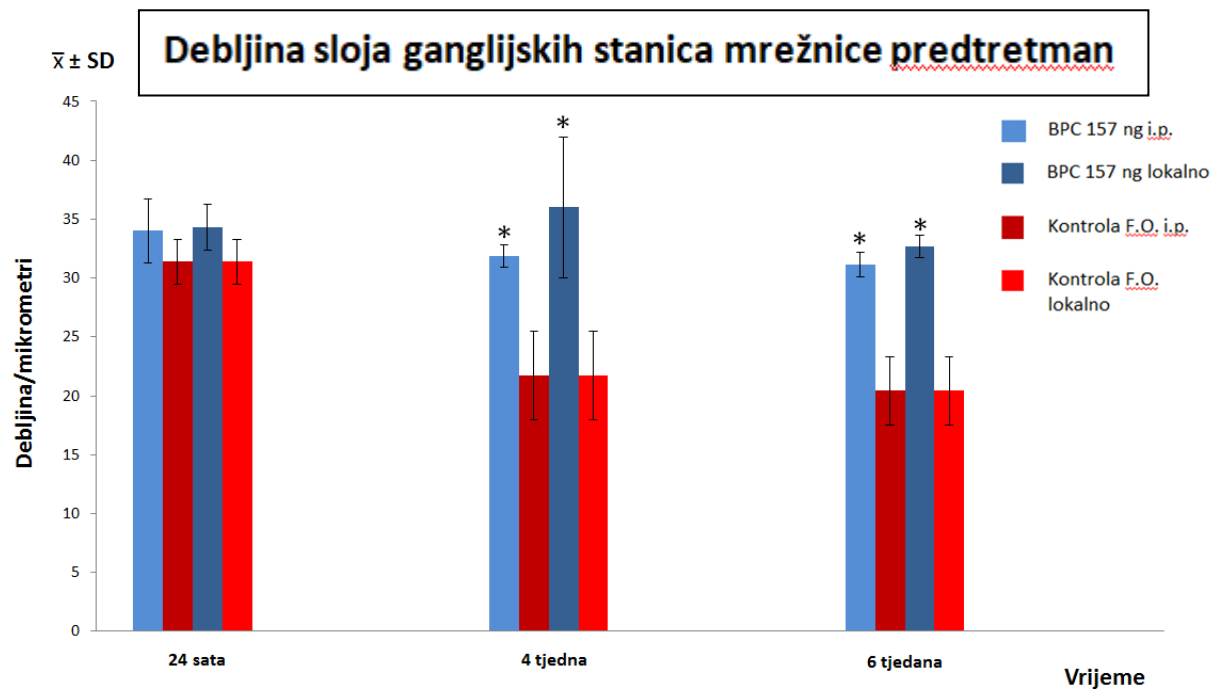
Lijevo (Slika A) je prikazana mrežnica štakora kojem je intraperitonealno apliciran BPC 157 (10 $\mu\text{g}/\text{kg}$) kao predtretman neposredno prije kauterizacije episkleralnih vena i nakon toga svaki dan do žrtvovanja. Desno (Slika B) je prikazana mrežnica štakora kojem je intraperitonealno aplicirana fiziološka otopina (5 ml/kg) neposredno prije kauterizacije episkleralnih vena te nakon toga svaki dan do žrtvovanja. Vidljiva je razlika u debljini sloja ganglijskih stanica mrežnice.

(Hemalaun-eozinski preparati, Olympus mikroskop, povećanje objektiva 20X)



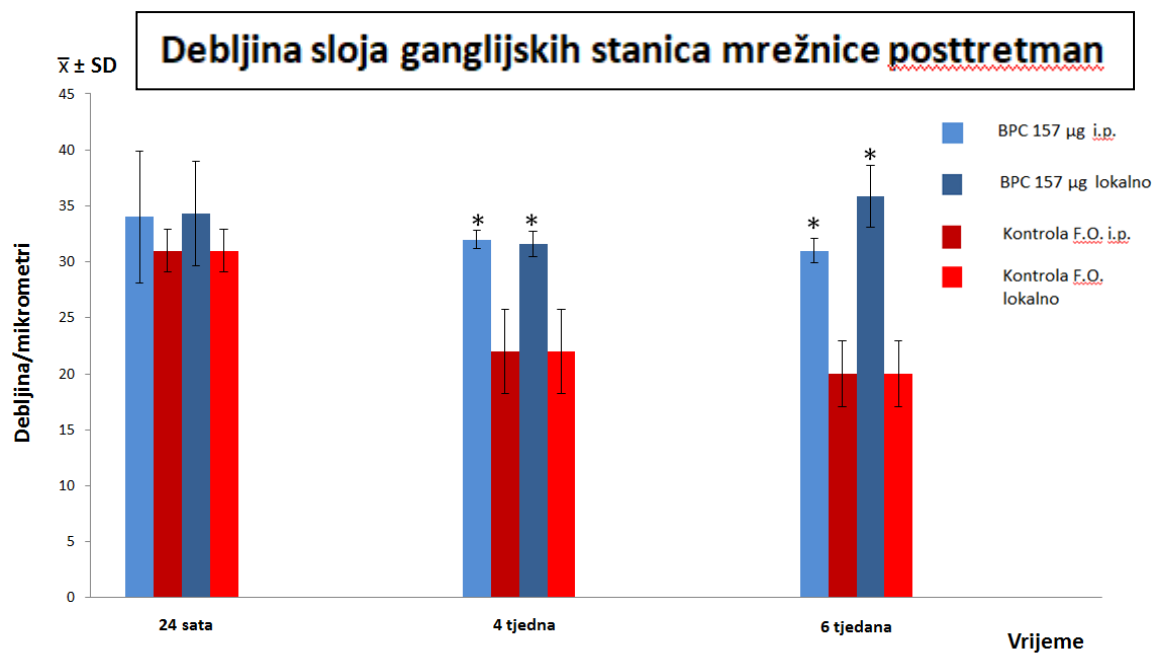
Slika 66. Graf prikazuje debljinu sloja ganglijskih stanica mrežnice (izraženo u mikrometrima) promatranih životinja u intervalima od 24 sata, 4 tjedna i 6 tjedana. Sve supstancije aplicirane su intraperitonealno ili lokalno (u obliku kapi 2x2 dnevno), BPC 157 (10ng/kg), fiziološka otopina (5 ml/kg) neposredno prije kauterizacije episkleralnih vena (predtretman). Životinje su tretirane svaki dan do završetka pokusa.

Stupci označeni * pokazuju najmanje $p < 0,05$ nasuprot kontrolne skupine (fiziološka otopina (5 ml/kg)).



Slika 67. Graf prikazuje debljinu sloja ganglijskih stanica mrežnice (izraženo u mikrometrima) promatranih životinja u intervalima od 24 sata, 4 tjedna i 6 tjedana. Sve supstancije aplicirane su intraperitonealno ili lokalno (u obliku kapi 2x2 dnevno), BPC 157 (10 $\mu\text{g}/\text{kg}$), fiziološka otopina (5 ml/kg) neposredno prije kauterizacije episkleralnih vena (predtretman). Životinje su tretirane svaki dan do završetka pokusa.

Stupci označeni * pokazuju najmanje $p < 0,05$ nasuprot kontrolne skupine (fiziološka otopina (5 ml/kg)).



Slika 68. Graf prikazuje debljinu sloja ganglijskih stanica mrežnice (izraženo u mikrometrima) promatranih životinja u intervalima od 24 sata, 4 tjedna i 6 tjedana. Sve supstancije aplicirane su intraperitonealno ili lokalno (u obliku kapi 2x2 dnevno), BPC 157 (10 µg/kg), fiziološka otopina (5 ml/kg) 24 h nakon kauterizacije episkleralnih vena (posttretman). Životinje su tretirane svaki dan do završetka pokusa.

Stupci označeni * pokazuju najmanje $p < 0,05$ nasuprot kontrolne skupine (fiziološka otopina (5 ml/kg)).

6. RASPRAVA

Rezultati ovog istraživanja potvrđuju postavljenu hipotezu i pokazuju da lokalna (u obliku kapi 2x2 dnevno) i intraperitonealna primjena pentadekapeptida BPC 157 sprječava razvoj, odnosno uklanja posljedice kauterizacije episkleralnih vena štakora. To je vidljivo kako iz mjerenja očnog tlaka, snimanja polumjera, površine i opsega zjenice, snimanja očne pozadine, tako i iz rezultata analize patohistoloških preparata.

Usporedbe su pokazale da se skupine kojima je lokalno ili intraperitonealno apliciran pentadekapeptid BPC 157 statistički značajno ($p < 0,05$) razlikuju od skupina kojima pentadekapeptid nije apliciran.

Kod skupina kojima je pentadekapeptid BPC 157 apliciran neposredno prije kauterizacije episkleralnih vena i skupina kojima je isti apliciran 24 h nakon kauterizacije usporedbe su pokazale da u obje skupine također postoje statistički značajne razlike ($p < 0,05$) od skupina kod kojih pentadekapeptid nije apliciran. Također učinak na sprječavanje razvoja posljedica kauterizacije episkleralnih vena bio je prisutan u obje skupine tretirane pentadekapeptidom BPC 157.

Naime, 24 sata, 4 tjedna i 6 tjedana nakon kauterizacije episkleralnih vena svim je skupinama životinja izmjeren očni tlak i rezultati su bili isti, odnosno izmjerene su povišene vrijednosti očnog tlaka, što je bilo za očekivati jer kauterizacijom episkleralnih vena dolazi do povećanog otpora otjecanju očne vodice iz oka i povišenja intraokularnog tlaka. Kod skupina životinja kojima je pentadekapeptid BPC 157 apliciran intraperitonealno ili lokalno neposredno prije kauterizacije episkleralnih vena (predtretman), te nakon toga svaki dan do žrtvovanja nije došlo do razvoja povišenog očnog tlaka te su izmjerene normalne vrijednosti. Kod skupina životinja kojima je pentadekapeptid BPC 157 apliciran intraperitonealno ili lokalno u mikrogramskoj koncentraciji 24 sata nakon kauterizacije episkleralnih vena (posttretman) te potom svaki dan do dana žrtvovanja izmjerene su normalne vrijednosti intraokularnog tlaka.

Kod skupina životinja kojima je aplicirana fiziološka otopina na isti način kao kod skupina tretiranih pentadekapeptidom BPC 157 zabilježene su povišene vrijednosti intraokularnog tlaka tijekom cijelog trajanja pokusa.

Kod svih skupina životinja kojima je apliciran BPC 157 vrijednosti očnoga tlaka bile su statistički značajno niže u odnosu na vrijednosti izmjerene kod skupina koje su primile fiziološku otopinu i to u svim intervalima pokusa na 24 sata, 4 tjedna i 6 tjedana (Slike 9-11).

Vjerojatnost da pentadekapeptid BPC 157 apliciran intraperitonealno ili lokalno može spriječiti ili ukloniti djelovanje kauterizacije episkleralnih vena na povišene vrijednosti intraokularnog tlaka, pretpostavljena je analizom prijašnjih studija u kojima je pokazan njegov učinak na sprječavanje L-NAME inducirane hipertenzije, kao i L-argininom inducirane hipotenzije (33). Tako je jasno pokazano da može na specifičan način interferirati s učincima NO i u slučaju reguliranja krvnog tlaka kao i integriteta sluznice želuca. Također, dokazano je da intraperitonealnom primjenom dovodi do održavanja normalnih vrijednosti krvnog tlaka nakon ligacije donje šuplje vene (47).

Skupine životinja kojima je aplicirana intraperitonealno ili lokalno fiziološka otopina pokazivale su statistički značajne ($p < 0,05$) promjene u polumjeru, opsegu i površini zjenica u odnosu na skupine kojima je apliciran pentadekapeptid BPC 157. Kod skupina kojima je pentadekapeptid BPC 157 apliciran kao predtretman ili posttretman izmjerene vrijednosti polumjera, opsega i površine zjenica odgovarale su normalnim vrijednostima kroz sve mjerene intervale pokusa na 24 sata, 4 tjedna i 6 tjedana, odnosno sve do dana žrtvovanja. Kod skupina životinja kojima je aplicirana fiziološka otopina izmjerene su povećane vrijednosti polumjera, opsega i površine zjenica (semimidrijaza ili midrijaza) u intervalima od 24 sata i 4 tjedna. U 6. tjednu pokusa također je izmjerena razlika mjerenih vrijednosti u korist pentadekapeptida BPC 157, međutim ona nije statistički značajna ($p > 0,05$). Nakon šestog tjedna pokusa došlo je do normalizacije mjerenih vrijednosti zjenica kod svih skupina životinja (Slike 24, 25, 34). Od prijašnjih istraživanja važno je istaknuti rad u kojem je dokazano da midrijaza uzrokovana atropinom, kao i mioza uzrokovana L-NAME i L-argininom mogu biti antagonizirane s pentadekapeptidom BPC 157. L-NAME i L-arginin su aplicirani sistemski ili lokalno u obliku kapi te je njihov učinak bio sličan neovisno o aplikaciji i trajao je tri sata. Pentadekapeptid BPC 157 antagonizirao je sistemski, a također i lokalni učinak L-NAME i L-arginina (56).

Usporedbe prezentacije očne pozadine pokazale su statistički značajne ($p < 0,05$) razlike između skupina životinja kojima je apliciran pentadekapeptid BPC 157 i skupina životinja kojima nije apliciran.

Naime, 24 sata, 4 tjedna i 6 tjedana nakon kauterizacije episkleralnih vena kod svih životinja kojima je aplicirana fiziološka otopina intraperitonealno ili lokalno, kao predtretman ili posttretman, snimljena očna pozadina i rezultati su bili isti, odnosno postojali su znakovi ishemije očne pozadine: umjerena do jaka generalizirana iregularnost promjera krvnih žila mrežnice, slaba do izrazito slabo vidljiva prezentacija krvnih žila žilnice te umjerena do jaka atrofija diska vidnog živca.

Kod skupina životinja kojima je intraperitonealno ili lokalno, kao predtretman ili posttretman, apliciran pentadekapeptid BPC 157 u mikrogramskoj koncentraciji prezentacija očne pozadine bila je uredna s normalnim promjerom krvnih žila mrežnice, normalnom prezentacijom krvnih žila žilnice te urednim nalazom diska vidnog živca. Međutim kod intraperitonealne ili lokalne aplikacije nanogramskih koncentracija BPC 157 bila je vidljiva diskretna iregularnost promjera krvnih žila mrežnice s diskretnom atrofijom diska vidnog živca, ali normalnom prezentacijom krvnih žila žilnice (Slike 47, 48, 55).

Prema vaskularnoj teoriji kod glaukomske bolesti do razvoja optikoneuropatije dolazi zbog nedovoljne opskrbljenosti vidnog živca krvlju (sniženi perfuzijski tlak u žilama) (13). Efektivni perfuzijski tlak čine arterijski perfuzijski tlak kao i tlak unutar očne jabučice. Nakon kauterizacije episkleralnih vena dolazi do povišenog otpora otjecanju očne vodice iz oka te do posljedičnog porasta intraokularnog tlaka koji smanjuje perfuzijski tlak u žilama, odnosno uzrokuje disfunkciju krvnih žila retine i žilnice te posljedično uzrokuje pojavu ishemije vidnog živca i pojavu optikoneuropatije, odnosno atrofije vidnog živca. Važnost trajanja ishemije i reperfuzije u sprječavanju nepovratnih promjena u stanicama vidnog živca je prisutna jer je živac živčano tkivo te je kao i mozak izrazito osjetljiv na ishemiju (Slike 14, 18-20).

Vjerojatnost da pentadekapeptid BPC 157 apliciran intraperitonealno ili lokalno može spriječiti ili ukloniti djelovanje kauterizacije episkleralnih vena na krvne žile te posljedičnu ishemiju vidnog živca, pretpostavljena je analizom prijašnjih studija u kojima je pentadekapeptid BPC 157 pokazao blagotvorno djelovanje na krvožilni sustav.

Istraživanja su pokazala zaštitno djelovanje pentadekapeptida BPC 157 na endotel (48) te angiogenezu (49). U mnogim studijama je opisano da pentadekapeptid BPC 157 ima poseban učinak na NO sustav, antagonizira učinak primjene inhibitora NO sintetaze (L-NAME) i NOs supstrata (L-arginin). Za ovo istraživanje važan je niz opisanih učinaka djelovanja pentadekapeptida BPC 157 na krvne žile (oštećenje endotela, tromboza, zgrušavanje, vazokonstrikcija, vazodilatacija, vaskulogeneza, formiranje edema (50-52).

Utječe na porast endotelina u serumu što štiti endotel kao i njegov regulatorni efekt na NO sustav (33, 53, 54) što je značajno zato što disfunkcija endotela može dovesti do niske razine NO, a pentadekapeptid BPC 157 korelira i s NO prekursorom i NOs-blokerom (33, 53, 54). Također hipoksična ozljeda endotela dovodi do aktivacije elk-1/egr-1 kaskade, što dovodi do nakupljanja leukocita i trombocita te potencijalno stvaranja ugruška (55).

Pentadekapeptid BPC 157 pokazuje učinkovitost u cijeljenju krvnih žila djelovanjem kroz različite puteve i sustave te dovodi do optimalnog krvožilnog odgovora te time do ozdravljenja. Pentadekapeptid BPC 157 također djeluje na dva glavna mehanizma: angiogenezu te vaskulogenezu (50-52). Prikazan je i anagonizacijski učinak retrobulbarno apliciranog pentaekapeptida BPC 157 na vazokonstrikciju arterija mrežnice koja se javlja nakon retrobulbarno aplicirane L-NAME (58). Kod štakora kojima je retrobulbarno aplicirana L-NAME nađene su ishemijske promjene struktura očne pozadine. U ovom istraživanju ishemija, odnosno razvoj atrofije vidnog živca izazvana je kauterizacijom episkleralnih vena koja je zapravo model koji dovodi do razvoja patoloških svojstava koja se javljaju kod glaukomske bolesti (model eksperimentalnog glaukoma). Razlika između ova dva istraživanja je u pojavi porasta intraokularnog tlaka koji dovodi do pojave promjena zjeničnih dimenzija, odnosno drugog mehanizma koji dovodi do promjena prezentacije očne pozadine. Intraperitonealna ili lokalna primjena pentadekapeptida BPC 157 uzrokovala je normalizaciju intraokularnog tlaka, dimenzija zjenice te je dovela do antagonizacije ishemijskih promjena vidnog živca. Dakle, primjena navedenog peptida dovodi do složenog modulacijskog djelovanja koje prevenira razvoj posljedica kauterizacije episkleralnih vena u štakora. Kod istraživanja koje je uključivalo primjenu L-NAME sam mehanizam ishemije očne pozadine je

uzrokovan isključivo vazokonstrikcijom arterija mrežnice, odnosno posljedičnom ishemijom mrežnice.

Pentadekapeptid BPC 157 u dosadašnjim studijama pokazuje neuroprotektivna svojstva (31, 41, 50).

U ranijim istraživanjima istaknut je neuroprotektivni učinak egzogenog pentadekapeptida BPC 157 pri eksperimentalnoj kranio cerebelarnoj ozljedi (50). Direktnim neuroprotektivnim učinkom djeluje protektivno na somatosenzorne neurone (31), poboljšava regeneraciju živaca nakon transekcije i antagonizira autotomiju (41). Štiti senzorne živce nakon primjene neurotoksina kapsaicina i obnavlja njihovu funkciju (12, 13).

Važno je istaknuti da pentadekapeptid BPC 157 ima dokazano siguran profil u toksikološkim studijama i bez nuspojava je u kliničkim pokusima. Koristi se bez nosača te njegov učinak nastaje isključivo djelovanjem samog peptida (61, 62).

Iz svega navedenog može se zaključiti da pentadekapeptid BPC 157 apliciran intraperitonealno ili lokalno (u obliku kapi 2x2 dnevno), prije ili 24 h nakon kauterizacije episkleralnih vena sprječava razvoj visokih vrijednosti intraokularnog tlaka, pokazuje blagotvoran učinak održavanja funkcije zjenice, sprječava razvoj poremećaja krvnih žila mrežnice i žilnice odnosno gubitak krvožilnog integriteta (vazokonstrikciju i vensku stazu) i djeluje vazoprotektivno.

I što je najvažnije ima potencijal da kao medijator Robertove citoprotekcije prevenira razvoj ishemije retine i vidnog živca te na taj način sprječava razvoj atrofije vidnog živca neuroprotektivnim djelovanjem, odnosno uklanja patološke posljedice kauterizacije episkleralnih vena odnosno eksperimentalnog modela glaukoma u štakora.

7. ZAKLJUČCI

1. Pentadekapeptid BPC 157 intraperitonealnom aplikacijom antagonizira posljedice kauterizacije episkleralnih vena u štakora.
2. Pentadekapeptid BPC 157 lokalnom aplikacijom (u obliku kapi 2x2 dnevno) antagonizira posljedice kauterizacije episkleralnih vena u štakora.
3. Pentadekapeptid BPC 157 pokazuje učinak na snižavanje povišenog intraokularnog tlaka.
4. Pentadekapeptid BPC 157 dovodi do očuvanja uredne funkcije zjeničnog sfinktera.
5. Pentadekapeptid BPC 157 dovodi do očuvanja urednog cirkulatornog statusa mrežnice i diska vidnog živca.
6. Ishemija očne pozadine nije uočena oftalmoskopskim pregledom nakon intraperitonealne ili lokalne primjene pentadekapeptida BPC 157.
7. Pentadekapeptid BPC 157 prevenira oštećenja diska vidnog živca.
8. Učinak pentadekapeptida BPC 157 javlja se prilikom primjene μg i ng doza.
9. Učinak pentadekapeptida BPC 157 javlja se kod primjene neposredno prije (predtretman) i 24 h nakon (posttretman) kauterizacije episkleralnih vena u štakora.
10. Ovi rezultati predstavljaju dobru osnovu za daljnje izučavanje učinaka pentadekapeptida BPC 157 te njegovu moguću primjenu u terapiji.

8. KRATKI SADRŽAJ NA HRVATSKOM JEZIKU

Ženke Wistar štakora, 220 – 250 g, raspoređene su na tretirane i kontrolne skupine. Model glaukoma u štakora izazvan je kauterizacijom episkleralnih vena: dvije dorzalne vene locirane u blizini m. rectus superiora i jednu inferiornu episkleralnu venu u blizini m. rectus lateralis. Neposredno prije zahvata prva skupina tretiranih životinja, te nakon toga svakodnevno, primila je BPC 157 (10 µg/kg ili 10 ng/kg), intraperitonealno ili lokalno u obliku kapi 2x2 dnevno. Druga skupina životinja 24 h nakon zahvata primila je pentadekapeptid BPC 157 (10 µg/kg), te nakon toga svakodnevno intraperitonealno ili lokalno u obliku kapi 2x2 dnevno. Kontrolne životinje su istovremeno intraperitonealno ili lokalno primale jednaki volumen 0,9% NaCl. U intervalima od 24 sata, 4 tjedna i 6 tjedana analizirani su intraokularni tlak, funkcija zjeničnog sfinktera, krvne žile fundusa i disk vidnog živca te histološka prezentacija retine. Neinvazivno mjerenje očnog tlaka izvršeno je aplancijskim tonometrom „Tonopen XL“. Snimanje zjenica mikrokamerom učinjeno je USB „Veho Discovery VMS-004 Deluxe“ te su polumjer (r) u mm, opseg (C) u mm i površina zjenica (S) u mm² izmjereni posebnim softverom kupljenim s kamerom. Očna pozadina analizirana je mikrokamerom i „VOLK Digital Widefield“ 90D lupom te patohistološkom analizom bulbusa na standardnim rezovima, uklopljenog u parafin i bojenog hemalaun eozinom 24 sata, 4 tjedna i 6 tjedana nakon zahvata. Kauterizacija episkleralnih vena uzrokovala je povišenje očnog tlaka, proširenje zjenice, ishemiju očne pozadine i atrofiju diska vidnog živca. Intraperitonealna ili lokalna primjena BPC 157 dovela je do normalizacije očnog tlaka, oporavka zjeničnih funkcija, antagonizacije mrežnične ishemije te je spriječila atrofiju vidnog živca.

Ključne riječi: pentadekapeptid BPC 157, glaukom, episkleralne vene, kauterizacija.

9. KRATKI SADRŽAJ NA ENGLISKOM JEZIKU

The effect of pentadecapeptide BPC 157 on consequences of episcleral vein cauterization in rats

Tamara Kralj (2019)

In female Wistar rats, 220 – 250 g, two dorsal and one temporal episcleral vein were isolated and cauterized. Medication was BPC 157 (10 µg/kg or 10 ng/kg) intraperitoneally (5 ml/kg) or locally (2x2 drops per day), either immediately before surgery and then once time daily; or at 24 h after surgery and then once time daily. Controls simultaneously received an equal volume of saline. Intraocular pressure, pupillar function were measured 24 hours, 4 and 6 weeks after procedure. Non-invasive IOP measurements were taken by aplanation tonometer “Tonopen XL”. Pupillar function was photographed by USB “Veho Discovery VMS-004 Deluxe” microcamera. Photographs were taken before and after medication application and analyzed with special camera software for measurement of pupillar diameter (r) in mm, range (C) in mm and surface (S) in mm². Camera was previously calibrated using graph paper. Vascularization of the eye fundus and presentation of optic disc were analyzed with microcamera and “VOLK Digital Widefield lupe” 90D. Pathohistological analysis was performed after sacrifice. Episcleral vein cauterization caused high intraocular pressure, changes in pupillar function, retinal ischemia and optic nerve disk atrophy. BPC 157 applied locally or intraperitoneally normalized intraocular pressure, pupillar function, antagonized retinal ischemia and optic nerve atrophy.

Keywords: pentadecapeptide BPC 157, glaucoma, episcleral veins, cauterization.

10. POPIS LITERATURE

1. Quigley HA. Glaucoma: macrocosm to microcosm the Friedenwald lecture. *Invest Ophthalmol Vis Sci* 2005;46:2662-70.
2. Šikić J. Mrežnica. U: Čupak K, Gabrić N, Cerovski B, ur. *Oftalmologija*. Zagreb: Nakladni zavod Globus; 2004, str. 754-56.
3. Osborne NN, Casson RJ, Wood JP, Childlow G, Graham M, Melena J. Retinal ischemia: mechanisms of damage and potential therapeutic strategies. *Prog Retin Eye Res* 2004;23:91-147.
4. Böhm MR1, Mertsch S, König S, Spieker T, Thanos S. Macula-less rat and macula-bearing monkey retinas exhibit common lifelong proteomic changes. *Neurobiol Aging* 2013;34:2659-75.
5. Williams DL. Ocular disease in rats: a review. *Vet Ophthalmol* 2002;5:183-91.
6. Bosnar D, Behin I, Kuzmanović Elabjer B. Glaukom. U: Bušić M, Kuzmanović Elabjer B, Bosnar D, ur. *Seminaria Ophthalmologica*. 3. izd. Osijek-Zagreb: Cerovski d.o.o.; 2014, str. 149.
7. Shields MB. *Textbook of Glaucoma*. 4. izd. Baltimore, MD, USA: Williams and Wilkins; 1998, str. 1-15.
8. Orgül S. Blood flow in glaucoma. *Br J Ophthalmol* 2007;91:3-5.
9. Chew SJ. Animal models of glaucoma. U: Ritch R, Shields MB, Krupin T i sur. *The Glaucomas: Basic Sciences, Anatomy and Pathology*, Mosby, New York; 1996, str. 55-70.
10. Chales ST, Hamasaki DI. The effect of intraocular pressure on the pupil size. *Arch Ophthalmol* 1970;83:729-33.
11. Quigley HA, Addicles EM, Green WR, Maumenee AE. Optic nerve damage in human glaucoma. II. the site of injury and susceptibility to damage. *Arch Ophthalmol* 1981;99:635-49.

12. Burgoyne CF, Downs JC, Belleza AJ, Suh JK, Haart RT. The optic nerve head as a biomechanical structure: a new paradigm for understanding the role of IOP-related stress and strain in pathophysiology of glaucomatous optic nerve head damage. *Prog Retin Eye Res* 2005;24:39-73.
13. Flammer J, Orgül S, Costa VP, Orzalesi N, Krieglstein GK, Serra LM i sur. The impact of ocular blood flow in glaucoma. *Prog Retin Eye Res* 2002;21:359-93.
14. Bosnar D, Behin I, Kuzmanović Elabjer B. Glaukom. U: Bušić M, Kuzmanović Elabjer B, Bosnar D, ur. *Seminaria Ophthalmologica*. 3. izd. Osijek-Zagreb: Cerovski d.o.o.; 2014, str. 156-57.
15. Bosnar D, Behin I, Kuzmanović Elabjer B. Glaukom. U: Bušić M, Kuzmanović Elabjer B, Bosnar D, ur. *Seminaria Ophthalmologica*. 3. izd. Osijek-Zagreb: Cerovski d.o.o.; 2014, str. 157.
16. Bosnar D, Behin I, Kuzmanović Elabjer B. Glaukom. U: Bušić M, Kuzmanović Elabjer B, Bosnar D, ur. *Seminaria Ophthalmologica*. 3. izd. Osijek-Zagreb: Cerovski d.o.o.; 2014, str. 158.
17. Shareef SR, Garcia-Valenzuela E, Salierno A, Walsh J, Sharma SC. Chronic ocular hypertension following episcleral venous occlusion in rats. *Exp Eye Res* 1995;61:379-82.
18. Urcola JH, Hernandez M, Vecino E. Three experimental glaucoma models in rats: comparison of the effects of intraocular pressure elevation on retinal ganglion cell size and death. *Exp Eye Res* 2006;83:429-37.
19. Jia L, Cepurna WO, Johanson EC, Morrison JC. Effect of general anesthetics on IOP in rats with experimental aqueous outflow obstruction. *Invest Ophthalmol Vis Sci* 2000;41:3415-9.
20. Sikiric P, Seiwert S, Grabarevic Z, Petek M, Rucman R, Turkovic B i sur. The beneficial effect of BPC 157, a 15 aminoacid peptide BPC fragment, on gastric and duodenal lesions induced by restraint stress, cysteamine and 96% ethanol in rats. A comparative study with H2 receptor antagonists, dopamine promoters and gut peptides. *Life Sci* 1994;54:PL63-8.

21. Skorjanec S, Dolovski Z, Kocman I, Brcic L, Blagaic Boban A, Batelja L i sur. Therapy for unhealed gastrocutaneous fistulas in rats as a model for analogous healing of persistent skin wounds and persistent gastric ulcers: stable gastric pentadecapeptide BPC 157, atropine, ranitidine, and omeprazole. *Dig Dis Sci* 2009;54:46-56.
22. Klicek R, Sever M, Radic B, Drmic D, Kocman I, Zoricic I i sur. Pentadecapeptide BPC 157, in clinical trials as a therapy for inflammatory bowel disease (PL 14736, Pliva), is effective in the healing of colocutaneous fistulas in rats: the role of nitric oxide-system. *J Pharmacol Sci* 2008;108:7-17.
23. Sever M, Klicek R, Radic B, Brcic L, Zoricic I, Drmic D i sur. Gastric pentadecapeptide BPC 157 and short bowel syndrome in rats. *Dig Dis Sci* 2009;54:2070-83.
24. Prkacin I, Aralica G, Perovic D, Separovic J, Gjurasin M, Lovric-Bencic M i sur. Chronic cytoprotection: pentadecapeptide BPC 157, ranitidine and propranolol prevent, attenuate and reverse the gastric lesions appearance in chronic alcohol drinking rats. *J Physiol Paris* 2001;95:295-301.
25. Sikirić P, Seiwerth S, Grabarević Z, Rucman R, Petek M, Jagić V i sur. The influence of a novel pentadecapeptide, BPC 157, on N(G)-nitro-L-arginine methylester and L-arginine effects on stomach mucosa integrity and blood pressure. *Eur J Pharmacol* 1997;332:23-33.
26. Sikiric P, Seiwerth S, Mise S, Staresinic M, Bedekovic V, Zarkovic N i sur. Corticosteroid-impairment of healing and gastric pentadecapeptide BPC-157 creams in burned mice. *Burns* 2003;29:323-34.
27. Mikus D, Sikiric P, Seiwerth S, Petricevic A, Aralica G, Druzijancic N i sur. Pentadecapeptide BPC 157 cream improves burn-wound healing and attenuates burn-gastric lesions in mice. *Burns* 2001;27:817-27.
28. Krivic A, Anic T, Seiwerth S, Huljev D, Sikiric P. Achilles detachment in rat and stable gastric pentadecapeptide BPC 157: Promoted tendon-to-bone healing and opposed corticosteroid aggravation. *J Orthop Res* 2006;24:982-9.

29. Tkalcevic VI, Cuzic S, Brajsa K, Mildner B, Bokulić A, Situm K i sur. Enhancement by PL 14736 of granulation and collagen organization in healing wounds and the potential role of egr-1 expression. *Eur J Pharmacol* 2007;570:212-21.
30. Blagaic AB, Blagaic V, Romic Z, Sikiric P. The influence of gastric pentadecapeptide BPC 157 on acute and chronic ethanol administration in mice. *Eur J Pharmacol* 2004;499:285-90.
31. Sikirić P, Seiwerth S, Grabarević Z, Rucman R, Petek M, Jagić V i sur. Beneficial effect of a novel pentadecapeptide BPC 157 on gastric lesions induced by restraint stress, ethanol, indomethacin, and capsaicin neurotoxicity. *J Physiol Paris* 1996;41:1604-14.
32. Veljaca M, Chan K, Guglietta A. Digestion of h-EGF, h-TGF alpha and BPC-157 in human gastric juice. *Gastroenterology* 1995;108:761.
33. Sikirić P, Seiwerth S, Grabarević Z, Rucman R, Petek M, Jagić V i sur. The influence of a novel pentadecapeptide, BPC 157, on N(G)-nitro-L-arginine methylester and L-arginine effects on stomach mucosa integrity and blood pressure. *Eur J Pharmacol* 1997;332:23-33.
34. Sikiric P, Seiwerth S, Grabarevic Z, Rucman R, Petek M, Jagic V i sur. Pentadecapeptide BPC 157 positively affects both non-steroidal anti-inflammatory agent-induced gastrointestinal lesions and adjuvant arthritis in rats. *J Physiol Paris* 1997;91:113-22.
35. Klicek R, Sever M, Radic B, Drmic D, Kocman I, Zoricic I i sur. Pentadecapeptide BPC 157, in clinical trials as a therapy for inflammatory bowel disease (PL14736), is effective in the healing of colocutaneous fistulas in rats: role of the nitric oxide-system. *J Pharmacol Sci* 2008;108:7-17.
36. Jelovac N, Sikiric P, Rucman R, Petek M, Perovic D, Konjevoda i sur. A novel pentadecapeptide, BPC 157, blocks the stereotypy produced acutely by amphetamine and the development of haloperidol-induced supersensitivity to amphetamine. *Biol Psychiatry* 1998;43:511-9.

37. Jelovac N, Sikiric P, Rucman R, Petek M, Marovic A, Perovic D i sur. Pentadecapeptide BPC 157 attenuates disturbances induced by neuroleptics: the effect on catalepsy and gastric ulcers in mice and rats. *Eur J Pharmacol* 1999;379:19-31.
38. Stupnisek M, Kokot A, Drmic D, Hrelec Patrlj M, Zenko Sever A, Kolenc D i sur. Pentadecapeptide BPC 157 Reduces Bleeding and Thrombocytopenia after Amputation in Rats Treated with Heparin, Warfarin, L-NAME and L-Arginine. *PLoS One* 2015;10(4):e0123454.
39. Masnec S, Kokot A, Zlatar M, Kalauz M, Kunjko K, Radic B i sur. Perforating corneal injury in rat and pentadecapeptide BPC 157. *Exp Eye Res* 2015;136:9-15.
40. Seiwerth S, Brcic L, Vuletic LB, Kolenc D, Aralica G, Misic M i sur. BPC 157 and blood vessels. *Curr Pharm Des* 2014;20:1121-5.
41. Gjurasin M, Miklic P, Zupancic B, Perovic D, Zarkovic K, Brcic L i sur. Peptide therapy with pentadecapeptide BPC 157 in traumatic nerve injury. *Regul Pept* 2010;160:33-41.
42. Boban Blagaic A, Blagaic V, Mirt M, Jelovac N, Dodig G, Rucman R i sur. Gastric pentadecapeptide BPC 157 effective against serotonin syndrome in rats. *European J Pharmacol* 2005;512:173-9.
43. Sikiric P, Seiwerth S, Rucman R, Turkovic B, Rokotov DS, Brcic L i sur. Stable gastric pentadecapeptide BPC 157-NO-system relation. *Curr Pharm Des* 2014;20:1126-35.
44. Seiwerth S, Sikiric P, Grabarevic Z, Zoricic I, Hanzevacki M, Ljubanovic D i sur. BPC 157's effect on healing. *J Physiol Paris* 1997;91:173-8.
45. Veljača M, Lesch CA, Pllana R, Sanches B, Chan K, Guglietta A. BPC-157 reduces trinitrobenzene sulfonic acid-induced colonic damage in rats. *J Pharmacol Exp Ther* 1995;272:417-22.
46. Tkalcević VI, Cuzić S, Brajsa K, Mildner B, Bokulić A, Situm K i sur. Enhancement by PL 14736 of granulation and collagen organization in healing wounds and the potential role of egr-1 expression. *Eur J Pharmacol* 2007;570:212-21.

47. Vukojević J, Siroglavić M, Kašnik K, Kralj T, Stančić D, Kokot A i sur. Rat inferior caval vein (ICV) ligation and particular new insights with stable gastric pentadecapeptide BPC 157. *Vasc Pharmacol* 2018;106:54-66.
48. Sikiric P. The pharmacological properties of novel peptide BPC 157 (PL-10). *Inflammopharmacology* 1999;7:1-14.
49. Brcic L, Brcic I, Staresinic M, Novinscak T, Sikiric P, Seiwerth S. Modulatory effect of pentadecapeptide BPC 157 on angiogenesis in muscle and tendon healing. *J Physiol Pharmacol* 2009;60Suppl 7:191-6.
50. Seiwerth S, Brcic L, Vuletic LB, Kolenc D, Aralica G, Misic M i sur. BPC 157 and blood vessels. *Curr Pharm Des* 2014;20Suppl 7:1121-5.
51. Stupnisek M, Franjic S, Drmic D, Hrelec M, Kolenc D, Radic B i sur. Pentadecapeptide BPC 157 reduces bleeding time and thrombocytopenia after amputation in rats treated with heparin, warfarin or aspirin. *Thromb Res* 2012;129:652-9.
52. Hrelec M, Klicek R, Brcic L, Brcic I, Cvjetko I, Seiwerth S i sur. Abdominal aorta anastomosis in rats and stable gastric pentadecapeptide BPC 157, prophylaxis and therapy. *J Physiol Pharmacol* 2009;60:161-5.
53. Balenovic D, Bencic ML, Udovicic M, Simonji K, Hanzevacki JS, Barisic I i sur. Inhibition of methyl digoxin-induced arrhythmias by pentadecapeptide BPC 157: a relation with NO system. *Regul Pept* 2009;156:83-9.
54. Lovric-Bencic M, Sikiric P, Hanzevacki JS, Seiwerth S, Rogic D, Kusec V i sur. Doxorubicin-congestive heart failure-increased big endothelin-1 plasma concentration: reversal by amlodipine, losartan, and gastric pentadecapeptide BPC 157 in rat and mouse. *J Pharmacol Sci* 2004;95:19-26.
55. Malone PC, Agutter PS. To what extent might deep venous thrombosis and chronic insufficiency share a common etiology?. *Int Angiol* 2009;28:254-68.
56. Kokot A, Zlatar M, Stupnisek M, Drmic D, Radic R, Vcev A i sur. NO system dependence of atropine-induced mydriasis and L-NAME and L-arginine-induced miosis: Reversal by the pentadecapeptide BPC 157 in rats and guinea pigs. *Eur J Pharmacol* 2016;771:211-9.
57. Lazić R, Gabrić N, Dekaris I, Bosnar D, Boban-Blagaić A, Sikirić P. Gastric pentadecapeptide BPC 157 promotes corneal epithelial defects healing in rats. *Coll Antropol* 2005;29:321-5.

58. Zlatar M. Učinak retrobulbarno apliciranoga pentadekapeptida BPC 157 djelovanje retrobulbarno aplicirane L-NAME u štakora [disertacija]. Zagreb: Sveučilište u Zagrebu, Medicinski fakultet, 2016.
59. Beynen AC, Festing MFW, Van Monfort MAJ. Design of Animal Experiments. U: Van Zutphen LEM, Baumans V, Beynen AC, ur. Principles of laboratory animal science. Elsevier, Amsterdam; 2001. str. 219-250.
60. Motulsky HJ. Prism 5 Statistics Guide. 2007, GraphPad Software Inc., San Diego CA
61. Sikiric P, Petek M, Rucman R, Seiwert S, Grabarević Z, Rotkvić I i sur. A new gastric juice peptide, BPC. An overview of the stomach-stress-organoprotection hypothesis and beneficial effects of BPC. J Physiol Paris 1993;87:313-27.
62. Prkacin I, Aralica G, Perovic D, Separovic J, Gjurasin M, Lovric-Bencic M i sur. Chronic cytoprotection: pentadecapeptide BPC 157, ranitidine and propranolol prevent, attenuate and reverse lesion appearance in chronic alcohol drinking rats. J Physiol Paris 2001;95:295-301.

11. KRATKA BIOGRAFIJA

Tamara Kralj rođena je 15.05.1988. godine u Zagrebu, gdje je završila osnovnu i srednju školu. Na Medicinskom fakultetu Sveučilišta u Zagrebu diplomirala je 2013. godine. Nakon što je 2014. godine položila stručni ispit, radila je u Ordinaciji opće medicine u Domu zdravlja Zagreb-Centar, a od 2015. godine započinje specijalizaciju iz oftalmologije i optometrije za Dom zdravlja Zagreb-Centar na Klinici za očne bolesti KB Sveti Duh. Poslijediplomski doktorski studij Biomedicina i zdravstvo na Medicinskom fakultetu Sveučilišta u Zagrebu upisala je 2014. godine, a završila 2019. godine. 2017. godine upisala je Poslijediplomski specijalistički studij oftalmologije i optometrije koji je završila 2018. godine.

Od 2008. godine radi na projektu profesora Sikirića.

Tijekom cijelog školovanja i specijalizacije aktivno (posterima, usmenim prezentacijama i kongresnim sažetcima) i pasivno sudjeluje na mnogim znanstvenim i stručnim međunarodnim skupovima te na mnogim poslijediplomskim tečajevima stalnog medicinskog usavršavanja I. kategorije.

Koautor je radova indeksiranih u međunarodnoj bibliografskoj bazi podataka Current Contents (CC) te u drugim indeksiranim časopisima.