

KLINIČKE KARAKTERISTIKE BOLESNIKA S DVOSTRUKIM PILORUSOM

CLINICAL CHARACTERISTICS OF PATIENTS WITH A DOUBLE PYLORI

HRVOJE IVEKOVIĆ, RADOVAN PRIJIĆ, BOJANA RADULOVIĆ, PAVE MARKOŠ,
TOMISLAV BRKIĆ, RAJKO OSTOJIĆ, NADAN RUSTEMOVIĆ*

Deskriptori: Pylorus – patologija; Gastrointestinalno krvarenje – etiologija; Peptički ulkus – komplikacije, patologija; Želučana fistula – dijagnoza, patologija; Crijevna fistula – dijagnoza, patologija; Duodenalne bolesti – dijagnoza, patologija; Gastrointestinalna endoskopija

Sažetak. Dvostruki pilorus (DP) oblik je gastroduodenalne fistule koji se sastoji od kanala koji spaja antrum želuca s dvanaesnikom i najčešće nastaje u sklopu peptičke ulkusne bolesti. Prevalencija ovog entiteta, kao i longitudinalno praćenje ovih bolesnika u zemljama zapadne hemisfere nepoznati su. Proveli smo retrospektivno ispitivanje s ciljem analize demografskih, kliničkih i endoskopskih karakteristika bolesnika s DP-om. U periodu od 2008. do 2013. godine učinjeno je 23.836 ezofagogastroduodenoskopija kod 16.759 bolesnika. Otkriveno je 6 bolesnika s DP-om (prevalencija 0,04%), koji su praćeni od 8 do 72 mjeseca. Kod 87% bolesnika radilo se o komplikaciji krvarenja iz gornjeg dijela probavne cijevi. U 83% slučajeva orificij fistule bio je smješten na maloj krivini antruma želuca. Tijekom vremena praćenja nismo registrirali cijeljenje fistula. Zaključujemo da je DP vrlo rijedak entitet, s benignim tijekom bolesti. Prisutnost komorbiditeta i ulcero-geni lijekovi imaju važnu ulogu u nastanku DP-a, dok vrijednost eradikacije *Helicobacter pylori* u ovom kontekstu ostaje nejasna.

Descriptors: Pylorus – pathology; Gastrointestinal hemorrhage – etiology; Peptic ulcer – complications, pathology; Gastric fistula – diagnosis, pathology; Intestinal fistula – diagnosis, pathology; Duodenal diseases – diagnosis, pathology; Endoscopy, gastrointestinal

Summary. Double pylorus (DP), is a form of gastroduodenal fistula, which consists of a short accessory canal from the gastric antrum to the duodenal bulb, and mostly occurs in the background of peptic ulcer disease. Prevalence, as well long-term follow-up of patients with DP is less elucidated in western countries. Aim of our study was to analyse demographic, clinical and endoscopic characteristics in our case-series. During 2008–2013, a total of 23836 upper endoscopies were performed in 16759 patients. DP was diagnosed in 6 patients (prevalence of 0.04%). The follow-up period was from 8 to 72 months. In 87% DP was a complication of the upper gastrointestinal bleeding. In 83% cases opening of the fistula was on lesser curvature of gastric antrum. During follow-up period the fistula healing did not occur in any of our patients. DP is a very rare entity, with a benign course of the disease. Associated comorbidity and use of ulceriform medications plays important role in persistence of DP, whereas possible eradication of *Helicobacter* infection in this background remains elusive.

Liječ Vjesn 2015;137:30–33

Dvostruki pilorus (DP) oblik je gastroduodenalne fistule, koja se sastoji od kratkog akcesornog kanala što povezuje distalni dio želuca i bulbus dvanaesnika.¹ Fistula obično nastaje u antrumu na strani male krivine želuca i otvara se u gornjem dijelu bulbusa. Tako nastaje još jedan »pilorus« koji povezuje antrum želuca i bulbus, a od pravog pilorusa odvojen je septumom ili mostom preostalog tkiva želuca. U većini slučajeva radi se o stečenoj anomaliji – najčešće komplikaciji peptičke bolesti želuca i dvanaesnika. Ipak, opisani su i slučajevi kada se radilo o kongenitalnoj anomaliji.^{2–6}

DP je rijetka pojava, čija se prevalencija prema dostupnim podacima iz endoskopskih serija kreće u rasponu od 0,02% do 0,08% s omjerom M : Ž otprilike 2 : 1.^{1,6} Ezofagogastroduodenoskopija je metoda izbora u dijagnostici DP-a, koji se lako prepoznaje po orificiju fistule neposredno uz pilorički kanal. Prilikom endoskopskog pregleda treba obratiti pozornost na adekvatnu insulaciju antruma kako bi se jasno uočio fistulozni otvor među naborima sluznice. Ako je fistulozni otvor adekvatne veličine, može se proći endoskopom kroz »neopilorus« u bulbus dvanaesnika, a ako nije, dovoljno je uvesti bioptička kliješta u bulbus čime se potvrđuje dijagnoza. Iako se DP može dokazati i radiološki barijevim kontrastom, nalaz se katkad može pogrešno protu-

mačiti u smislu postojanja tumora, polipa ili većeg nabora sluznice.^{2,7}

Prirodni je tijek bolesti u principu benignan i većina će bolesnika uz medikamentnu terapiju peptičke bolesti želuca i dvanaesnika biti asimptomatska. Ipak, postoje izvješća koja upućuju na to da je do 20% bolesnika s DP-om bilo podvrgnuto kirurškom zahvatu zbog refraktornih smetnja ili drugih komplikacija.^{4,6,8,9}

Iako prvi endoskopski nalaz DP-a datira iz 1969. godine¹⁰ te je u međuvremenu prikazano više od 100 bolesnika sa sporadičnim DP-om, uglavnom se radi o pojedinačnim prikazima slučajeva, bez dugotrajnijeg perioda praćenja i jasnijeg uvida u ishod fistule.^{7–23} Tek je Huova sa suradnicima uspjela publicirati najveću seriju od 20 bolesnika s dija-

* Zavod za gastroenterologiju i hepatologiju, Klinika za unutarnje bolesti Medicinskog fakulteta, KBC Zagreb (dr. sc. Hrvoje Iveković, dr. med.; Radovan Prijić, dr. med.; Pave Markoš, dr. med.; prof. dr. sc. Rajko Ostojić, dr. med.; prof. dr. sc. Nadan Rustemović, dr. med.), Centar za hitnu medicinu, Klinika za unutarnje bolesti Medicinskog fakulteta, KBC Zagreb (Bojana Radulović, dr. med.), Poliklinika »Apnea«, Zagreb (prim. mr. sc. Tomislav Brkić, dr. med.)

Adresa za dopisivanje: Dr. H. Iveković, Zavod za gastroenterologiju, Klinika za unutarnje bolesti, KBC Zagreb, Kišpatičeva 12, 10000 Zagreb
Primljeno 21. kolovoza 2014., prihvaćeno 24. studenoga 2014.

Tablica 1. Kliničke karakteristike bolesnika s dvostrukim pilorusom
Table 1. Clinical characteristics of patients with double pylorus

No	Dob Age	Spol Gender	Klinička slika Clinical presentation	Pre-PUB Pre-PUD	Lokacija Location	H py	Re-PUB Re-PUD	Komorbiditet Comorbidity	Period praćenja (mj.) Follow-up (m)	Ishod fistule Fistula
1.	64	M	GGIK	Ne	MK	Ne	Ne	KP, M	72	Spojena Fused
		M	UGIB	No	LC	No	No	CP, M		
2.	74	Ž	GGIK	Da	MK	Ne	Da	ISB, DLM	32	Perzistira Open
		F	UGIB	Yes	LC	No	Yes	ICD, DLM		
3.	65	M	GGIK	Da	MK	Da	Da	DM, ISB	48	Perzistira Open
		M	UGIB	Yes	LC	Yes	Yes	DM, ICD		
4.	78	Ž	GGIK	Da	POST	Da	Ne	ISB, DLM	Izgubljena	Nepoznato
		F	UGIB	Yes		Yes	No	ICD, DLM	Lost in follow-up	Unknown
5.	74.	Ž	GGIK	Da	MK	Ne	Da	ISB, DLM	8	Spojena Fused
		F	UGIB	Yes	LC	No	Yes	ICD, DLM		
6.	68	Ž	Bol	Ne	MK	Ne	Da	DM, KBZ	12	Perzistira Open
		F	Pain	No	LC	No	Yes	DM, CRI		

Kratice/Abbreviations: M = muško/male; Ž/F = žensko/female; GGIK/UGIB = gornje gastrointestinalno krvarenje/upper gastrointestinal bleeding; Pre-PUB/Pre-PUD = anamneza peptičke ulkusne bolesti/history of peptic ulcer disease; Lokacija/Location = lokacija fistule/location of fistula; MK/LC = mala krivina antruma/lesser curvature of gastric antrum; POST = stražnja stijenka antruma/posterior side of gastric antrum; H py = status infekcije *Helicobacter pylori*; Re-PUB/Re-PUD = ponovna pojava peptičke ulkusne bolesti/recidive of peptic ulcer disease; mj./m = mjesec/month; KP/CP = kronični pankreatitis/chronic pancreatitis; M = malignom/malignant disease; KBZ/ICD = kronično bubrežno zatajenje/ischemic cardiac disease; ISB/CRI = ishemička srčana bolest/chronic renal insufficiency; DM = dijabetes melitus/diabetes mellitus; DLM = degenerativne bolesti lokomotornog sustava/degenerative diseases of locomotor system.

gnosticiranim DP-om, koje je pratila u razdoblju od 2 mjeseca do 10 godina.¹ U navedenoj seriji većina bolesnika imala je refraktoran tijek bolesti. Fistula je zacijeljena tek kod jednog pacijenta, ostala otvorena kod 12, a kod 5 bolesnika došlo je do spajanja fistule i normalnoga piloričkog kanala.¹ Tijekom perioda praćenja 13 od 17 bolesnika s perzistentnim dvostrukim pilorusom imalo je rekurirajuću ulkusnu bolest barem jedanput unatoč ponovljenoj primjeni antisekretorne terapije tijekom 3 mjeseca. U zaključku navedenog ispitivanja autori navode da su prisutnost komorbiditeta i uporaba ulceriformnih lijekova kod ispitanika bile razlog slabog cijeljenja ulkusa i refraktornog DP-a. Naime, pokazalo se da je nekoliko kroničnih sustavnih bolesti, kao što su dijabetes melitus, KOPB, kronično bubrežno zatajenje, SLE, povezano s dvostrukim pilorusom.^{6,8,23-25}

Pregledom literature nismo uočili navode o longitudinalnom praćenju ovih bolesnika u zemljama zapadne hemisfere, pa tako ni u našoj zemlji. Uzimajući u obzir starenje naše populacije i sve veću primjenu ulceriformnih lijekova, s jedne strane, te veću dostupnost dijagnostičke gastrointestinalne endoskopije, s druge strane, cilj nam je bio ustanoviti prevalenciju i ishode DP-a u našoj populaciji ispitanika, kao i povezanost ovoga rijetkog entiteta s infekcijom *Helicobacter pylori* i prisutnim komorbiditetima.

Materijal i metode

Provedeno je retrospektivno monocentrično ispitivanje. Bili su uključeni svi bolesnici Zavoda za gastroenterologiju i hepatologiju Kliničkoga bolničkog centra Zagreb, u kojih je učinjena gornja endoskopija u periodu od 2008. do 2013. godine. U ispitivanje nisu bili uključeni bolesnici mlađi od 18 godina.

Tijekom perioda praćenja kod bolesnika su učinjene ove procedure: gornja endoskopija s fotodokumentacijom fistuloznog otvora te sondiranje fistule bioptičkim kliještima i/ili endoskopom za dokaz DP-a. Potom su uzeti biopsiji sluznice želuca radi isključivanja pridruženih bolesti i utvrđivanja infekcije *Helicobacterom*. Svi bolesnici liječeni su inhibitorima protonske pumpe, a kod bolesnika u kojih je patohistološki potvrđena infekcija *Helicobacterom pylori*, provedena je trojna terapija sukladno Maastrichtskom dogovo-

ru.²⁶ U slučaju pojave recidiva bolesti provedeno je ponovno liječenje inhibitorima protonske pumpe, a pri pojavi reinfekcije uključena je druga linija liječenja. Prilikom inicijalnog i kontrolnih pregleda prikupljeni su podaci o dobi i spolu ispitanika, prisutnom komorbiditetu, endoskopskom nalazu (ishodu fistule) te statusu infekcije *Helicobacterom*.

Dob bolesnika i vrijeme praćenja prikazani su medijanom i interkvartilnim rasponom, dok je za prikaz rezultata ostalih varijabla (spol, klinička slika, anamneza prethodne i pojava ponovne peptičke ulkusne bolesti, lokacija i ishod fistule te prisutnost komorbiditeta) upotrebljena deskriptivna statistika.

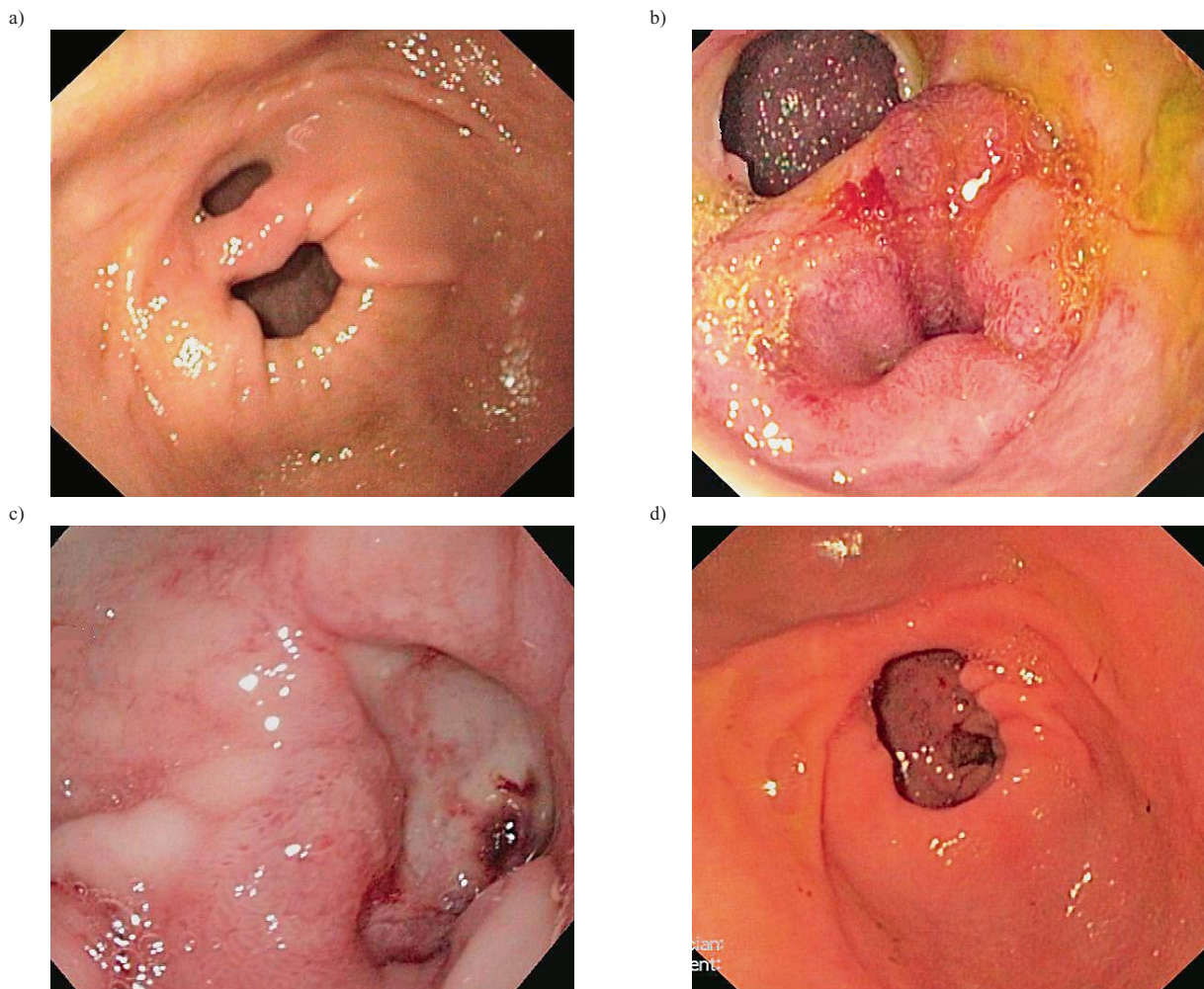
Rezultati

Tijekom perioda ispitivanja učinjeno je ukupno 23.836 gornjih endoskopija u 16.759 bolesnika. Peptička bolest želuca i dvanaesnika dijagnosticirana je u 2661 bolesnika. Nađeno je 6 bolesnika s DP-om, što daje prevalenciju od 0,04% u odnosu na ukupni broj bolesnika, odnosno 0,2% u odnosu na broj bolesnika s peptičkom bolesti. Kliničke karakteristike bolesnika s DP-om prikazane su u tablici 1.

Ukupno su bila 2 ispitanika i 4 ispitanice, što daje omjer 1 : 2. Dob prilikom dijagnoze bila je u rasponu od 64 do 78 godina (medijan 71 godina, interkvartilni raspon 8 godina). Pet od šestoro ispitanika (83%) prezentiralo se kliničkom slikom krvarenja iz gornjeg dijela probavne cijevi, dok je u jedne ispitanice vodeći simptom bio epigastrična bol. Prethodna ulkusna bolest registrirana je u četvero ispitanika (67%).

U našoj skupini ispitanika registrirana su dva obrasca fistule (slika 1.a, 1.b). U većini slučajeva (5/6) orificij fistule bio je smješten na maloj krivini antruma želuca, dok je u jedne ispitanice orificij bio lociran na stražnjoj stijenci antruma.

U svih bolesnika koji su se prezentirali slikom krvarenja iz gornjeg dijela probavne cijevi prije formiranja gastroduodenalne fistule bio je jasno vidljiv dubok penetrantni krvareći vrijed antruma želuca (slika 1.c). Čimbenici rizika u ovoj grupi bolesnika uključivali su prisutnost ulceriformnih lijekova (nesteroidnih antireumatika i acetilsalicilne kiseline) zbog ishemičke kardiomiopatije i degenerativnih bolesti



Slika 1. Endoskopski izgled različitih oblika fistule u bolesnika s dvostrukim pilorusom: a) otvor fistule lociran na maloj krivini antruma; b) otvor fistule lociran na stražnjoj stijenci antruma; c) duboki krvaveći penetrantni vrijed antruma želudca; d) spojena fistula s piloričkim otvorom.

Figure 1. Endoscopic images of various fistula patterns in patients with a double pylorus: a) orificium of the fistula situated at the lesser curvature of the gastric antrum; b) orificium of the fistula situated at the posterior side of gastric antrum; c) deep bleeding and penetrating ulcer on gastric antrum; d) fused orificium fistulae with pyloric channel.

lokomotornog sustava (3/6 bolesnika), uz konkomitantnu prisutnost infekcije *Helicobacterom* (2/6 bolesnika) te prisutnost težeg komorbiditeta poput malignoma pluća, kronično bubrežno zatajenje i šećernu bolest (3/6 bolesnika).

Podatci o intervalu praćenja bili su dostupni za petero bolesnika. Raspon praćenja iznosio je 8 do 72 mjeseca (medijan 32 mjeseca, interkvartilni raspon 36 mjeseci). Tijekom vremena praćenja kod četvero bolesnika (67%) registrirana je rekurentna peptička bolest želudca i dvanaesnika. Vezano za ishod fistule, kod dva bolesnika (33%) uočili smo konvergenciju fistuloznog otvora i piloričkog kanala (slika 1.d), a kod troje bolesnika (50%) bio je uočljiv perzistirajući otvor fistule.

Rasprava

Usprkos činjenici da zapisi o dvostrukom pilorusu sežu u drugu polovicu 19. stoljeća,²⁷ i dalje postoje mnoge nepoznanice vezane za ovaj rijetki entitet, poput prevalencije i ishoda fistule, koje – izuzev sporadične prikaze slučajeva – nisu pobudile interes autora zapadne hemisfere za longitudinalno praćenje ovih bolesnika. Stoga je – barem prema

našim saznanjima – ovo najveća serija bolesnika s najduljim vremenom praćenja u ovom dijelu svijeta.

Temeljem rezultata našeg ispitivanja prevalencija DP-a iznosi 0,04%, što je u skladu s publiciranim podacima.^{1,6} U našoj seriji bolesnika bilo je dvostruko više žena s DP-om nego muškaraca, što objašnjavamo činjenicom da smo imali malen broj ispitanika pa je otvorena mogućnost statističke alfa i beta-pogreške. Nadalje, u svojih ispitanika uočili smo prisutnost komorbiditeta poput kronične renalne insuficijencije, šećerne bolesti te reumatizma, s jedne strane, i uporabe ulceriformnih lijekova poput nesteroidnih antireumatika, s druge strane, koji su prepoznati čimbenici rizika za nastanak DP-a.^{6,8,23–25}

Tijekom vremena praćenja kod više od polovice naših bolesnika radilo se o rekurentnoj peptičkoj bolesti, što je kod dvoje ispitanika dovelo do fuzije fistuloznog otvora s piloričkim kanalom. Naime, sam septum ili most tkiva koji razdvaja pravi pilorus i fistulozni kanal često je mjesto nastanka rekurirajućih ulkusa.¹ Rokitansky je inicijalno razvio hipotezu nastanka gastroduodenalne fistule od peptičkog ulkusa, smatrajući da fistula nastaje od dva simultana ulkusa (jednog u duodenumu, drugog u antrumu) koji erodiraju

jedan prema drugomu.²⁷ Rezultati našeg ispitivanja opovrgavaju navedenu hipotezu. Naime, kod svojih bolesnika dokazali smo da fistulozni kanal nastaje od inicijalnog ulkusa u antrumu, koji, penetrirajući, stvara priraslice između priležećih stijenki, potom daljnjom penetracijom kroz mišićni sloj stijenke želuca formira sam fistulozni kanal prema duodenumu. Navedeno je u skladu s prije objavljenim izvješćima.^{4-6,23,24}

Vezano za ishod fistule, tijekom vremena praćenja nismo uočili cijeljenje fistule ni u jednog bolesnika, usprkos eradikaciji infekcije *Helicobacterom* i primjeni inhibitora protonske pumpe. Fistulozni otvor perzistirao je u troje bolesnika, a u dvoje je došlo do spajanja fistuloznog otvora s piloričkim kanalom. Ostaje nejasno utječe li ova fuzija na ponovnu pojavu simptoma. Naime, kod jednog od naša dva bolesnika sa spojenim fistuloznim otvorom i piloričkim kanalom (ispitanik br. 1) nije bilo pojave rekurentne peptičke bolesti, dok su kod drugoga (ispitanica br. 5) simptomi i dalje bili prisutni. S obzirom na to da je do sada opisan samo jedan slučaj kada je fuzija fistule i pilorusa dovela do cijeljenja ulkusa,⁹ naš bi ispitanik bio drugi slučaj takvog ishoda DP-a. U većini slučajeva fuzija ipak ne dovodi do poboljšanja simptoma peptičke bolesti želuca, vjerojatno na terenu stvaranja nefiziološkog »neopiloričkog« kanala koji je širi od postojećeg i dopušta retrogradnu regurgitaciju žuči.

Usprkos činjenici da su prijašnja izvješća upućivala na znatan postotak bolesnika u kojih je bilo potrebno kirurško liječenje zbog refraktorne bolesti ili nastanka komplikacija^{4,6,8,9} tijekom perioda praćenja naših bolesnika, izuzev rekurentne pojave peptičke bolesti, nije bilo drugih komplikacija. Ovo tumačimo činjenicom da se radi o ispitivanjima publiciranim prije masovnijeg uvođenja terapije peptičke bolesti inhibitorima protonske pumpe, koji su moćniji supresori lučenja želučane kiseline od do tada upotrebljivanih antagonista histaminskih receptora.²⁸ Također, moguće je da tada uloga infekcije *Helicobacterom* nije bila potpuno rasvijetljena, kao što je to slučaj danas.²⁹

Ostaje nejasna činjenica da je usprkos navedenim mjerama poput eradikacije infekcije *Helicobacterom* i primjene inhibitora protonske pumpe većina ispitanika u našem istraživanju imala rekurentnu peptičku bolest. Ovi bolesnici redom su bolovali od ishemičke kardiomiopatije, degenerativnih bolesti lokomotornog sustava, šećerne bolesti i kronične renalne insuficijencije. U tom kontekstu moguće je da su dugotrajna primjena ulceriformnih lijekova, s jedne strane te primjena antikoagulancija, s druge strane, bile dominantni čimbenik stvaranja vrijeda na želudcu, u odnosu na infekciju *Helicobacterom*. Na ovo upućuje i endoskopski izgled vrijedova, koji su bili široki i duboki. Navedna je činjenica važna, posebno u bolesnika s dijabetesom i kroničnom bubrežnom insuficijencijom u kojih su poremećeni mehanizmi zaštite sluznice želuca.^{1,9}

Manjkavosti našeg ispitivanja uključuju monocentrični i retrospektivni dizajn ispitivanja i malen broj ispitanika. Uz to nismo uspjeli dovesti u vezu trajanje peptičke bolesti u naših ispitanika s nastankom DP-a, što bi trebalo ispitati budućim istraživanjima na većem broju ispitanika i u duljem razdoblju praćenja.

U zaključku ističemo da je DP vrlo rijedak entitet u gastrointestinalnoj endoskopskoj praksi, karakteriziran benignim tijekom bolesti. S obzirom na to da nastaje u bolesnika s prepoznatim čimbenicima za nastanak krvarenja iz gornjeg dijela probavne cijevi na terenu peptičke bolesti

želudca, pozornost treba posvetiti gastroprotekciji u ovoj skupini bolesnika. Žarište budućih prospektivnih ispitivanja na većem broju ispitanika trebalo bi biti na povezanosti trajanja peptičke bolesti s nastankom DP-a u rizičnih bolesnika, s jedne, te ulogu eradikacije infekcije *Helicobacterom* na cijeljenje DP-a, s druge strane.

LITERATURA

1. Hu TH, Tsai TL, Hsu CC i sur. Clinical characteristics of double pylorus. *Gastrointest Endosc* 2001;54:464–70.
2. Engle RB. Tunnel ulcer with double pyloric canal. *Radiology* 1975; 116:323–4.
3. Jamshidnejad J, Koehier RE, Narayan D. Double channel pylorus. *Am J Roentgenol* 1978;130:1047–50.
4. Rappoport AS. Gastroduodenal fistulae and double pyloric canal. *Gastrointest Radiol* 1978;2:341–6.
5. Hegedus V, Poulsen PE, Reichardt J. The natural history of the double pylorus. *Radiology* 1978;126:29–34.
6. Kothandaraman KR, Kutty KP, Hawken KA, Barrowman JA. Double pylorus – in evolution. *J Clin Gastroenterol* 1983;5:335–8.
7. Bennike S, Hegedus V. The double pylorus. *Br J Radiol* 1976; 49:90–2.
8. Yoshimura Y, Yasutake K, Imamura Y, Oimomi M. Double pylorus accompanied by gastric ulcer resistant to H2-receptor antagonist – a case report and review of the literature. *Kobe J Med Sci* 1988;34:151–9.
9. Einhorn RI, Grace ND, Bank PA. The clinical significance and natural history of the double pylorus. *Dig Dis Sci* 1984;29:213–8.
10. Smith VM, Tuttle KW. Gastroduodenal (pyloric) band. Endoscopic findings and first reported case. *Gastroenterology* 1969;56:331–6.
11. Atiq O, Abrams GA. An Uncommon Complication of Peptic Ulcer Disease. *Gastroenterol Hepatol (N Y)*. 2014;10(5):333–4.
12. Fattahi MR, Homayoon K, Hamidpour L. Double pylorus in a cirrhotic patient: a case report and review of the literature. *Middle East J Dig Dis* 2012;4(2):130–2.
13. Hu CT, Lei WY, Chen MC, Chou AS. An unusual complication of peptic ulcer disease. *Gastrointest Endosc* 2010;72(2):433–4.
14. Peixoto P, Sadio A, Cancela E i sur. Acute upper bleeding due to an unusual complication of peptic ulcer disease-double pylorus. *Rev Esp Enferm Dig* 2010;102(7):451–3.
15. Gokturk HS, Demir M, Ozturk NA, Karagulle E, Yildirim E, Yilmaz U. Symptomatic multichannel pylorus as a complication of previous peptic ulcer surgery. *Dig Dis Sci* 2009;54(1):191–2.
16. Wurm G, Saers T, Weber M, Krakamp B. Uncommon condition of the upper gastrointestinal tract: double pylorus. *Z Gastroenterol* 2009;47(2):220–2.
17. Tseng CW, Tsai JJ, Lin HJ. Double pylorus: an unusual complication of peptic ulcer disease (with video). *Clin Gastroenterol Hepatol* 2008; 6(10):e38.
18. Wiedmann M, Teich N, Ott R, Eichelkraut S, Mössner J. A man with two pylori. *Gut* 2008;57(3):305–51.
19. Srinivas M, Basumani P. A rare complication of peptic ulcer disease. *Gut* 2007;56(12):1664–77.
20. Goh BK, Tan HK. Double pylorus. *Am J Surg* 2006;191(4):515–6.
21. Akazawa Y, Mizuta Y, Osabe M i sur. A case of double pylorus caused by recurrent gastric ulcers: a long-term endoscopic observation. *Dig Dis Sci* 2005;50(11):2125–8.
22. Kwan WH, Yeung WH, Chan TM, Cheng CS. Double pylorus with occult gastrointestinal bleeding. *J HK Coll Radio* 2001;4:157–9.
23. Ghahremani GO, Gore RM, Fields WR. Acquired double pylorus due to gastroduodenal fistula complicating peptic ulceration. *Arch Surg* 1980; 115:194–8.
24. Farack UM, Goresky CA, Jabbari M, Kinnear DG. Double pylorus: a hypothesis concerning its pathogenesis. *Gastroenterology* 1974;66: 596–600.
25. Polloni A, Marchi S, Bellini M i sur. Double pylorus: report of two cases and review of the literature. *Ital J Gastroenterol* 1991;23:360–3.
26. Malfertheiner P, Megraud F, O'Morain C i sur. Current concepts in the management of *Helicobacter pylori* infection: the Maastricht III Consensus Report. *Gut* 2007; 56(6):772–81.
27. Rokitsansky C. *Lehrbuch der pathologischen Anatomie*. 3. izd. Vol. III. Vienna: Braumuller; 1861, str. 168–9.
28. Leontiadis GI, Sreedharan A, Dorward S i sur. Systematic reviews of the clinical effectiveness and cost-effectiveness of proton pump inhibitors in acute upper gastrointestinal bleeding. *Health Technol Assess* 2007;11(51):iii-iv, 1–164.
29. Malfertheiner P, Megraud F, O'Morain CA i sur. Management of *Helicobacter pylori* infection – the Maastricht IV/Florence Consensus Report. *Gut* 2012;61(5):646–64.