



Središnja medicinska knjižnica

Lukenda, Adrian (2017) *Ekspresija i prognostička vrijednost imunohistokemijskih biljega matičnih stanica raka u bolesnika s melanomom srednje očne ovojnice [Expression and prognostic value of cancer stem cell markers in patients with uveal melanoma]*. Doktorska disertacija, Sveučilište u Zagrebu.

<http://medlib.mef.hr/3071>

University of Zagreb Medical School Repository

<http://medlib.mef.hr/>

**SVEUČILIŠTE U ZAGREBU
MEDICINSKI FAKULTET**

Adrian Lukenda

**Ekspresija i prognostička vrijednost
imunohistokemijskih biljega matičnih stanica
raka u bolesnika s
melanomom srednje očne ovojnice**

DISERTACIJA

Zagreb, 2017.

Disertacija je izrađena u Kliničkom zavodu za patologiju i citologiju KBC Zagreb te Klinici za očne bolesti KBC Zagreb i Medicinskog fakulteta Sveučilišta u Zagrebu

Voditeljica rada: prof. dr. sc. Kamelija Žarković

Ovaj rad je posvećen učitelju i prijatelju prof.dr.sc. Marinu Noli.

Zahvaljujem mentorici prof.dr.sc. Kameliji Žarković na velikom razumijevanju i pomoći u izradi rada. Zahvaljujem .dr.sc. Snježani Dotlić na uloženom trudu i savjetima od samih početaka te Katarini Ražnjević, bacc.med.lab.diagn. na upornosti i vještini - bez njih ovog rada ne bi bilo. Zahvaljujem prof.dr.sc. Semiru Vraniću i profesoru Hans E. Grossniklausu na korisnim savjetima i idejama, te dr. sc. Arijani Znaor na pomoći u prikupljanju podataka iz Registra za rak Republike Hrvatske. Najveća zahvala supruzi Dini i sinu Jakovu te roditeljima na njihovom strpljenju i podršci.

Sadržaj

Sadržaj.....	iii
POPIS OZNAKA I KRATICA.....	iii
1. UVOD	1
1.1 Epidemiologija	1
1.2 Etiologija i predispozicija	2
1.3. Klinička slika	5
1.4 Liječenje uvealnog melanoma	7
1.5. Prognoza uvealnog melanoma	11
1.6 Modeli progresije malignih tumora.....	17
1.7 Imunohistokemijski biljezi matičnih stanica raka.....	19
2. HIPOTEZA.....	24
3. CILJEVI RADA	25
3.1 Opći i specifični ciljevi istraživanja	25
4. BOLESNICI I METODE	26
4.1 Ispitanici	26
4.2 Materijal i metode	26
5. REZULTATI.....	30
5.1 Demografske i kliničkopatološke karakteristike	30
5.2 Ekspresija imunohistokemijskih biljega.....	32
5.3 Analiza preživljenja.....	36
6. RASPRAVA.....	43
7. ZAKLJUČCI.....	49
8. SAŽETAK	50
9. SUMMARY	51
10. LITERATURA.....	52
11. ŽIVOTOPIS.....	69

POPIS OZNAKA I KRATICA

AEC - 3-amino-9-etilkarbazol

AKT – protein kinaza B, serin/treonin-specifična protein kinaza

BAP1 – bjelančevina povezana s BRCA1 (eng. BRCA1 associated protein-1)

BRCA1 - gen i bjelančevina raka dojke 1 (eng. Breast Cancer 1)

C-KIT - gen za receptor tirozin kinazu

COMS - suradno istraživanje melanoma oka (eng. Collaborative Ocular Melanoma Study)

CT - kompjuterizirana tomografija

DAB - 3,3'-diaminobenzidin hidroklorid

FISH - fluorescentna in situ hibridizacija

FNAB - aspiracijska biopsija tankom iglom (eng. fine-needle aspiration biopsy)

GEP - analiza profila genske ekspresije (eng. gene expression profiling)

GNA11 - gen za podjedinicu alfa-11 bjelančevine koja veže guanin nukleotid /G-protein (eng. guanine nucleotide-binding protein subunit alpha-11)

GNAQ - gen q polipeptida bjelančevine koja veže guanin nukleotid /G-protein (eng. guanine nucleotide-binding protein G - q polypeptide)

HMW-MAA - antigen velike molekularne težine povezan s melanomom (eng. high molecular weight melanoma-associated antigen)

ICG - angiografija žilnice uz pomoć indocijaninske boje (eng. indocyanine green chorioangiography)

LTD - najveći promjer baze tumora (eng. largest tumor diameter)

MAPK – signalni put protein kinaza aktiviranih mitogenom (eng. mitogen-activated protein kinases)

MITF – transkripcijski čimbenik mikroftalmije (eng. microphthalmia-associated transcription factor)

MLN - medijan promjera 10 najvećih jezgrica (eng. mean of the ten largest nucleoli)

MSA - analiza mikrosatelita (eng. microsatellite analysis)

MVD - mikrovaskularna gustoća (eng. microvascular density)

NEI - Američki nacionalni očni institut (eng. National Eye Institute)

NIH - Američki nacionalni institut za zdravlje (eng. National Institute of Health)

OCT - optička koherencijska tomografija (eng. optical coherence tomography)

OP - opće preživljenje

p - vjerojatnost

PAS - periodni Schiffov reagens

PDGFR - receptor čimbenika rasta trombocita (eng. platelet-derived growth factor receptor)

PDT - fotodinamska terapija

PHH3 - fosfohiston H3 (eng. Phospho-histone H3)

PI3K – fosfatidilinozitol-4,5-bisfosfat 3-kinaza ili fosfatidilinozitol-3-kinaza (eng. Phosphatidylinositol-4,5-bisphosphate 3-kinase ili phosphatidylinositol-3-kinase)

SNP - analize polimorfizama (eng. single-nucleotide polymorphism analysis)

SP - preživljenje bez znakova bolesti ili preživljenje specifično za bolest

SSEA-1 - embrijski antigen 1 specifičan za stadij (eng. stage-specific embryonic antigen 1)

TNM – klasifikacija malignih tumora prema veličini, zahvaćenosti limfnih čvorova i prisutnosti metastaza (eng. tumor, lymph nodes, metastasis)

UM - melanom srednje očne ovojnice ili uvealni melanom

VEGFR - receptor vaskularnog endotelnog čimbenika rasta (eng. vascular endothelial growth factor)

1. UVOD

Melanom srednje očne ovojnice ili uvealni melanom (UM) najčešći je primarni maligni intraokularni tumor kod odraslih (1) premda čini manje od 1% svih malignih tumora. Znatno su češći sekundarni maligni tumori koji u oko metastaziraju iz drugih organa, u prvom redu dojke kod žena i pluća kod muškaraca (2).

Srednja očna ovojnica ili uvea nalazi se između vanjske fibrozne ovojnice ili sklere i senzorne mrežnice. Prema smještaju, uvealni melanomi najčešće se dijele na melanome šarenice, cilijarnog tijela i žilnice, pri čemu je žilnica zahvaćena u oko 90% slučajeva (1). Klinički tijek i prognoza melanoma šarenice značajno su povoljniji od melanoma žilnice i cilijarnog tijela (3) zbog čega melanomi šarenice nisu predmet ove disertacije.

Melanom srednje ovojnice oka ugrožava vid i život oboljelih. Vid oboljelih može biti ugrožen lokalnim širenjem ili kao posljedica primjene terapijskih postupaka. Usprkos velikim naporima uloženim u unaprjeđenje rane dijagnostike i liječenja, epidemiološke studije nisu pokazale značajni napredak u prognozi UM u proteklim desetljećima (4).

1.1 Epidemiologija

Uvealni melanom čini 5% svih malignih melanoma i drugi je melanom po učestalosti iza melanoma kože (5). U Europi se godišnje pojavljuje kod dvije do osam osoba na milijun stanovnika, sa značajno većom učestalošću na sjeveru u odnosu na jug Europe (6). Incidencija melanoma u SAD-u kreće se od 4.3 do 5.1 na milijun stanovnika. Podaci za Republiku Hrvatsku vrlo su oskudni. Incidencija UM u Splitsko-dalmatinskoj županiji, procijenjena na temelju broja enukleacija učinjenih zbog UM u KBC-u Split, iznosila je 4.4% (7).

Učestalost melanoma povećava se s dobi i svoj vrhunac doseže u dobi od oko 60 godina (8). Oba spola su zahvaćena u podjednakom broju. Za razliku od porasta incidencije kožnog i konjunktivalnog melanoma u posljednjih nekoliko desetljeća, što se povezuje s povećanom izloženošću ultraljubičastom zračenju, incidencija uvealnog melanoma u

većini zemalja je ostala nepromijenjena ili se čak smanjivala (5,9). Uvealni melanom kod bijelaca je do 18 puta češći nego kod osoba crne rase te do 16 puta češći nego kod osoba azijskog porijekla (10).

1.2 Etiologija i predispozicija

1.2.1. Etiologija

Pretpostavlja se kako uvealni melanomi nastaju unutar populacije dendritičnih melanocita u žilnici te stromi cilijarnog tijela i šarenice. Uvealni melanociti su, poput kožnih melanocita, potekli iz neuralnog grebena s glavnom razlikom da melanociti srednje očne ovojnice zadržavaju melanosome dok ih kožni melanociti otpuštaju u obližnje epitelne stanice (11). Tamnije pigmentirane oči kod stanovnika južne Europe te manji indirektni zaštitni učinak ultraljubičastog zračenja zbog manjeg stvaranja vitamina D u sjevernim zemljama Europe i Amerike mogući su uzroci značajnih razlika u incidenciji UM ovisno o zemljopisnoj širini (6,12).

Kromosomske anomalije melanoma srednje očne ovojnice različite su u usporedbi s kožnim melanomima te najčešće zahvaćaju kromosome 3, 6 i 8 (13). Monosomija 3 je rani genetski događaj ključan za nastanak oko 50% UM s lošijom prognozom. Dodatne kopije kraka kromosoma 8q također nose povećani rizik od metastatske bolesti i često se pojavljuju zajedno s monosomijom 3. Amplifikacije kraka 6p nisu prisutne u tumorima s monosomijom 3 i nose bolju prognozu (13,14).

Napredak u tehnologiji istraživanja ljudskog genoma u posljednjem desetljeću doveo je do boljeg razumijevanja mehanizama nastanka UM (14). Identificiranje važnih signalnih puteva, učestalih mutacija na onkogenima GNAQ i GNA11, gubitka tumorskog supresorskog gena BAP1, kao i analiza profila genske ekspresije (GEP) značajno su unaprijedili ranu dijagnostiku, omogućili diferencijaciju UM u dvije prognostičke skupine te otvorili vrata pronalasku novih selektivnijih terapijskih postupaka.

1.2.2. Predisponirajući čimbenici

1.2.2.1. Dob

Melanom srednje očne ovojnice u dobi manjoj od 10 godina iznimno je rijedak (15). Kod oboljele djece u toj dobi često je uz UM moguće naći i kožne bolesti poput sindroma displastičnih nevusa (15). Učestalost UM se povećava s dobi i doseže plato nakon 75 godina (6). Postoji nekoliko objašnjenja za zaustavljanje porasta incidencije u toj dobi: klinička pojava melanoma do 70. godine s odgodom od 1 do 2 desetljeća nakon izloženosti okolišnim utjecajima, nepovoljan okoliš za rast malignih stanica unutar očiju nakon 70. godine života te rjeđe dijagnosticiranje UM zbog manje redovitih pregleda i zanemarivanja simptoma (6).

1.2.2.2. Rasa

Melanom se kod bijelaca pojavljuje 18 puta češće nego kod osoba crne rase. Ukoliko se promatra samo skupina bijelaca nehispankog porijekla učestalost je još i veća, oko 19 puta, dok je kod osoba hispankog porijekla UM 5 puta učestaliji u odnosu na crnu rasu (10). Dio istraživanja pokazao je kako su blijeda put i svijetla boja šarenica značajan rizični faktor za nastanak UM, dok je ultraljubičasto zračenje manje važan čimbenik u etiologiji uvealnog u odnosu na kožne melanome (5).

1.2.2.3. Nevusi žilnice

Kliničke studije pokazale su kako se nevusi žilnice oka nalaze kod 3 do 8% bijelaca (16,17,18). U histopatološkim istraživanjima taj broj je značajno veći: u seriji Naumanna i suradnika klinički pregledi očiju s optički prozirnim medijima otkrili su samo trećinu histološki dokazanih nevusa (19). Pretpostavlja se kako su mogući razlozi malena veličina nevusa, slaba pigmentacija, prozirnost optičkih medija, te manja prozirnost pigmentnog epitela mrežnice i koriokapilarnog sloja žilnice. Stopa maligne transformacije nevusa žilnice je relativno malena i procjenjuje se na 1 u 8845 slučajeva (17). Iako su danas brojni simptomi i znakovi prepoznati kao faktori rizika za UM, razlikovanje nevusa žilnice kod početnog UM još uvijek predstavlja veliki izazov za kliničare.

1.2.2.4. Okularna i okulodermalna melanocitoza

Okularna melanocitoza je kongenitalna pigmentna anomalija kod koje je neuobičajeno veliki broj melanocita migrirao u srednju očnu ovojnicu. Manifestira se kao sivkastoplavi madež smješten duboko u episkleri, bjeloočnici i/ili uveji, te kao heterokromija šarenice. Kada je okularna melanocitoza praćena i melanocitozom u obliku tamnoplavih hiperpigmentacija kože u inervacijskom području prve i druge grane trigeminalnog živca naziva se okulodermalnom melanocitozom ili Otovim madežom (eng. nevus of Ota). Okularna i okulodermalna melanocitoza povezane su s povećanim rizikom od razvoja UM (20,21). Uz to, ove melanocitoze su 35 do 70 puta češće prisutne kod oboljelih od UM (20,21).

1.2.2.5. Nasljeđivanje

Očni melanom ne smatra se nasljednom bolešću, no u pojedinim obiteljima postoji više članova s melanomom srednje očne ovojnice i drugim malignim tumorima. Obitelji u kojima postoje oboljeli od melanoma kože i srednje očne ovojnice često boluju od sindroma displastičnih nevusa (22). Prosječna dob oboljelih od UM u sklopu navedenih sindroma značajno je manja nego kod sporadičnih slučajeva i iznosi 40 godina (23). Uz navedeno, u pojedinim obiteljima identificirane su mutacije gena *BAP1* na kromosomu 3 u zametnim stanicama što je predisponirajući čimbenik za razvoj UM, mezotelioma i drugih malignoma (24).

1.2.2.6. Ostali čimbenici

Brojna istraživanja pokušala su utvrditi postoji li značajnije povećanje rizika od nastanka UM kod povećane izloženosti sunčevom zračenju ili ultraljubičastom zračenju na radnom mjestu. Rezultati su još uvijek kontradiktorni ili se povećanje rizika nije pokazalo dovoljno značajnim (5,16). Dosadašnja istraživanja nisu dala konačne odgovore niti o ulozi pušenja i hormonskih čimbenika u nastanku UM (25).

1.3. Klinička slika

Temeljiti pregled oftalmologa još uvijek je najvažniji način otkrivanja melanoma srednje očne ovojnice. Zbog relativno kasne pojave simptoma u većini slučajeva UM, za njegovo rano otkrivanje vrlo su važni redoviti pregledi prednjeg i stražnjeg segmenta oka, posebno kod osoba starijih od 40 godina. Diferencijalna dijagnoza UM uključuje nevuse, metastatske lezije, hemangiome, hamartome mrežnice i pigmentnog epitela, difuznu melanocitnu proliferaciju, te odignuće pigmentnog epitela, mrežnice ili žilnice koje nije izazvano uvealnim melanomom. Debljina tumora veća od 2 mm, prisutnost tekućine ispod mrežnice, simptomi vezani uz vid, prisutnost narančastog pigmenta na površini i blizina očnog živca povećavaju vjerojatnost da se radi o uvealnom melanomu (26,27)

1.3.1. Simptomi uvealnog melanoma

Simptomi melanoma žilnice i cilijarnog tijela nespecifični su i povezani sa smještajem često već uznapredovalog tumora. Karakteristični simptomi su pad vidne oštine, gubitak dijela vidnog polja te plivajuće mutnine i svjetlaci (28,29,30). Navedeni simptomi najčešće nastupaju kasno i kao posljedica sekundarnog odignuća mrežnice uz tumor, katarakte, prekrivanja dijela vidnog polja tumorskom masom ili krvarenja u staklovinu. Moguća je pojava jake boli zbog zahvaćanja stražnjih cilijarnih živaca ili porasta očnog tlaka. Osim zbog pritiska i infiltracije tumorske mase u području očnog kuta, do povećanja očnog tlaka i sekundarnog glaukoma može doći i zbog disperzije pigmenta i neovaskularizacija šarenice (31). Rani simptomi karakteristični su jedino za melanom šarenice kod kojeg se pacijenti često sami javljaju na pregled zbog vidljivih promjena na šarenici.

1.3.2. Znakovi uvealnog melanoma

Oko 30% uvealnih melanoma dijagnosticira se tijekom rutinskog pregleda bez prethodnih simptoma (29,30). Melanom srednje očne ovojnice najčešće se otkriva standardnim pregledom stražnjeg segmenta oka uz pomoć lupa, i to indirektnom i direktnom oftalmoskopijom te

biomikroskopijom. Karakteristični nalaz je polukružno uzdignuta smeđa ili sivopigmentirana masa. Ponekad je površina samo prošarana pigmentom, dok je kod amelanotičnih melanoma blijedožuta (28). Nalaz narančastog pigmenta na površini je čest, no ne i patognomoničan. Ukoliko probije Bruchovu membranu, UM poprima karakteristični gljivasti oblik. Sekundarno eksudativno odignuće mrežnice je često i ne smije se zamijeniti s regmatogenom ablacijom. Povremeno je moguće vidjeti nabore žilnice, krvarenje, znakove sekundarnog glaukoma, sive mrežne te uveitičnu reakciju.

1.3.3. Dijagnostički postupci

Uz vizualni pregled očne pozadine, ultrazvučni pregled je najvažnija pretraga u dijagnostici UM. Klasično je moguće prikazati solidnu tumorsku masu s početnim šiljkom i niskim do srednjim unutarnjim odjekom, odnosno refleksivitetom (32). Nažalost, metoda unutarnjeg odjeka kod lezija manjih od 1.5 mm u promjeru ne daje dovoljno informacija za dijagnozu UM (33). Ultrazvučna pretraga posebno je korisna u određivanju važnih prognostičkih parametara kod UM, u prvom redu veličine, smještaja i eventualnog ekstrasklernalnog proširenja tumora (34). Tvorbe koje zahvaćaju cilijarno tijelo mogu se bolje vizualizirati ultrazvučnom biomikroskopijom uz upotrebu visokofrekventnih sonde (35).

Optička koherencijska tomografija ili OCT može dati korisne informacije o debljini i strukturi manjih površih tvorbi. Ultrazvučna pretraga još uvijek je superiornija OCT-u, posebno kod većih tumora i tumora smještenih u prednjem dijelu oka (36). U postavljanju dijagnoze kliničarima korisna je i fluoresceinska angiografija te ICG angiografija žilnice uz pomoć indocijaninske boje uz pomoć kojih se mogu vizualizirati krvne žile tumora i žilnice (28). Radioimunoscintigrafijom je moguće otkriti tumor uz pomoć radioaktivnih fragmenata monoklonalnih protutijela koja se vežu za antigene povezane s melanomom. Magnetska rezonanca i CT oka i orbita koristi se uglavnom kod sumnje na ekstraokularno proširenje tumora te kod nejasnih ultrazvučnih nalaza.

Probir i praćenje sumnjivih nevusa uz pomoć serijskih fotografija očne pozadine važan je dio dijagnostike. Jednako tako, kod osnovane sumnje na melanom potrebno je napraviti opći medicinski pregled kako bi se okрила eventualna primarna žarišta u slučaju relativno čestih metastatskih tumora u oku ili dijagnosticirale eventualne sekundarne metastatske lezije melanoma srednje očne ovojnice. U tu svrhu najčešće se rade serumski testovi jetrene funkcije, ultrazvučna pretraga abdomena te radiogram prsnog koša (28).

Aspiracijska biopsija tankom iglom ili FNAB koristi se ukoliko do dijagnoze nije moguće doći neinvazivnim metodama. Moguće je kako će genetske analize uzoraka dobivenih aspiracijskom biopsijom u budućnosti postati nezaobilazne u odabiru ciljanih terapijskih protokola (37,38).

1.4 Liječenje uvealnog melanoma

1.4.1. Liječenje primarnog tumora

Od kada su Zimmerman i suradnici 1978. godine, na temelju podataka o praćenju enukleiranih pacijenata, posumnjali u učinkovitost enukleacije kao primarnog tretmana uvealnih melanoma (39) traže se učinkovitiji i poštjedniji načini liječenja UM. Danas je poznato kako porast mortaliteta nakon kirurške ili konzervativne terapije ipak nije direktna posljedica samog terapijskog postupka nego i diseminacije malignih stanica prije terapijskog postupka (39,40). Kako bi razjasnili neke od dvojbi i postavili nove smjernice za terapiju UM, Američki nacionalni institut za zdravlje (NIH) i Američki nacionalni očni institut (NEI) osmislili su i podržali niz multicentričnih istraživanja melanoma oka poznatih kao COMS. Jedan od najvažnijih rezultata COMS studija bila je podjednaka učinkovitost brahiterapije i enukleacije u prevenciji metastaza (41). Pacijenti koji su imali tumore s najvećim promjerom ili LTD-om manjim od 16.0 mm i debljinom manjom od 3 mm nisu bili izravno uključeni u glavnu kohortu nego u 5-godišnje prospektivno istraživanje o prirodnom tijeku malenih suspektnih lezija (42). Od tumora koji su praćeni u okviru navedenog istraživanja, rast je primjećen u njih 31%. Prirodni tijek malenih uvealnih

melanoma još uvijek je slabo poznat, te još ne postoji konsenzus o točnim kriterijima za dijagnozu i vrijeme početka njihova liječenja.

1.4.1.1. Radioterapija

Ionizirajuće zračenje ili radioterapija može se, u liječenju UM, primijeniti kao kontaktna brahiterapija, čestična terapija, te kao gama-nož i stereotaktična radioterapija (43).

Brahiterapija je danas postupak izbora za liječenje srednje velikih tumora ako nisu deblji od 7 mm i ako im je promjer manji od 23 mm.

Brahiterapija se može primijeniti i u liječenju većih tumora, ako se isti mogu obuhvatiti zračenjem, ako se nisu proširili izvan bjeloočnice za više od 5 mm, te ako se ne radi o slijepom i bolnom oku (44). Rezultati COMS istraživanja nisu ukazali na značajne razlike u mortalitetu između osoba liječenih brahiterapijom i enukleiranih osoba. Primjena manjih doza prije enukleacije nema učinak na preživljenje (45). Tumori se najčešće ozračuju pločicama rutenija ($\text{Ru}^{106}/\text{Rh}^{106}$), joda (I^{125}), paladija ili kobalta (Co^{60}) koje se postavljaju na odgovarajuće mjesto na vanjsku površinu bjeloočnice s vremenom primjene od 1 do 14 dana, ovisno o debljini tumora i starosti izotopa. Cilj brahiterapije je inducirati greške u DNA lancima stanica tumora kako bi došlo do smrti tumorskih stanice te zaustavila proliferacija preostalih stanica (46), kao i izazvala ishemijska nekroza u tumoru. Brahiterapijom se postiže lokalna kontrola bolesti u preko 90% slučajeva (47). Regresija tumora počinje 1 do 2 mjeseca nakon tretmana (28). Komplikacije brahiterapije ovise o veličini i lokaciji tumora, vrsti izotopa, dozi zračenja, kao i o drugim bolestima poput dijabetesa. Najčešće komplikacije su kemoza spojnice, siva mrena, optička neuropatija, uveitis sa sinehijama, rubeozom šarenice i sekundarnim glaukomom, edem mrežnice te eksudativna ablacija žilnice i mrežnice (43, 48,49). Nažalost, kod 68% liječenih brahiterapijom unutar 10 godina dolazi do značajnog smanjenja vidne oštine (48).

Vanjska ili teleradioterapija najčešće se primjenjuje čestičnim zračenjem ili fotonima. Radioterapija tumora česticama, odnosno snopom protona, iona ugljika ili helija, dostupna je samo u rijetkim centrima koji posjeduju ciklotron. Zbog boljeg usmjerenja zračenja korisna je u liječenju većih

tumora i tumora smještenih unutar 4 mm od vidnog živca ili foveje (28,50) Tretmani se najčešće sastoje od 4 doze u trajanju od 30 sekundi primjenjene tijekom 4 dana. Komplikacije vanjskog zračenja najčešće su gubitak trepavica, ožiljkavanje suzonosnih kanalića i suho oko, upala rožnice, neovaskularni glaukom, kao i katarakta, radijacijska retinopatija i eksudativno odignuće mrežnice te optička neuropatija (43).

Dobru lokalnu kontrolu bolesti omogućuju i stereotaktička radiokirurgija (51) te radiokirurgija uz pomoć gama-noža (52). Primjenjuju se u jednoj dozi, pri čemu distribucija zračenja nije precizna kao kod čestične radioterapije. Za sada postoji razmjerno malo podataka o dugoročnim rezultatima te o usporedbi s brahiterapijom i čestičnom radioterapijom (43).

1.4.1.2. Liječenje laserom

Fotokoagulacija tumora izvodi se najčešće uz pomoć argon lasera. Za fotokoagulaciju su pogodni manji tumori debljine do 2 mm bez prisutne serozne ablacije ili krvarenja. Laser se primjenjuje prvo oko tumora, a zatim, nakon 2 do 3 tjedna, direktno u tumor. Primjena sektorske panretinalne fotokoagulacije nakon brahiterapije može smanjiti učestalost pojave edema žute pjege (53,54).

Fotodinamska terapija ili PDT radi na principu ekscitacije intravenski primjenjenog fotosjetljivog sredstva, najčešće verteporfina, laserom odgovarajuće valne duljine. Učinak mu se temelji na vaskularnoj okluziji, stvaranju slobodnih kisikovih radikala, te aktivaciji imunog sustava, a ne na zagrijavanju tkiva tumora (55). Postoje dokazi kako je PDT učinkovitiji kod manje pigmentiranih melanoma (56). Učinkovitost fotodinamske terapije još uvijek je upitna. Histopatološka analiza uzoraka UM nakon PDT postupka pokazala je žive tumorske stanice, bez prisutne nekroze (55).

Transpupilarna termoterapija (TTT) izvodi se uz pomoć infracrvenog diodnog lasera kako bi se izazvalo zagrijavanje, no ne i koagulacija tkiva tumora. Indicirana je za malene pigmentirane tumore u blizini očnog živca ili makule, a može se koristiti kao nadopuna brahiterapiji.

Učinkovitost TTT-a kao primarne terapije UM nije zadovoljavajuća:

lokalni recidiv javlja se u čak 17% slučajeva unutar medijana praćenja od 37 mjeseci (57). Najčešće komplikacije su okluzija ogranaka arterija i vena mrežnice, epiretinalne membrane, cistoidni makularni edem i edem vidnog živca (57,43). Ohrabruju rezultati retrospektivnog istraživanja primjene kombinirane TTT-a i brahiterapije s boljom lokalnom kontrolom, očuvanjem očiju i preživljenjem bez povrata bolesti u odnosu na liječenje samo brahiterapijom (28). Ukupno preživljenje i stopa pojave metastatske bolesti pritom su bili identični.

1.4.1.3. Kirurško liječenje

Enukleacija je u prošlosti bila glavna terapija izbora u liječenju primarnih melanoma srednje očne ovojnice. Nakon što je multicentrična COMS studija pokazala podjednako preživljenje nakon enukleacije ili terapije zračenjem (41), u praksi se dogodio zaokret prema konzervativnijim terapijama poput brahiterapije. Enukleacija se i danas koristi u slučajevima velikih UM sa značajnim ekstraskleralnim proširenjem, tumora u području očnog živca, tumora prećenih obilnim krvarenjem ili odignućem mrežnice te bolnih očiju s gubitkom vida.

Lokalna ekscizija ili koroidektomija je poštenija mogućnost kirurškog liječenja kojom se uklanja tumor bez odstranjivanja očne jabučice. Tumorima smještenim u stražnjem dijelu pristupa se transretinalno (endoresekcija), dok se u u ostalim slučajevima izvodi transkleralna egzoresekcija. Preduvjet su hipotenzivni uvjeti u općoj anesteziji kako bi se smanjio rizik od krvarenja. Kako bi se spriječio recidiv, uz egzoresekciju se često izvodi i adjuvantna brahiterapija (59). Pitanje adjuvantne terapije kod endoresekcija još uvijek nije razjašnjeno (60). Rizici lokalne ekscizije su značajni i uključuju odignuće mrežnice, krvarenje u staklovinu te povećanje očnog tlaka.

1.4.1.4. Adjuvantni (dodatni) postupci

Adjuvantna terapija nakon primarnog postupka liječenja može biti radioterapija, sustavna kemoterapija, imunoterapija, hormonska ili biološka terapija te ciljana terapija. Iako dosadašnja manja istraživanja adjuvantnih postupaka nisu pokazala značajan učinak na preživljenje,

pretpostavlja se kako će upravo uvođenje novih generacija lijekova u narednim godinama konačno smanjiti rizik od metastatske bolesti koji je nepromijenjen unatrag nekoliko desetljeća (43,61).

1.4.2. Liječenje metastaza

Dosadašnji rezultati liječenja metastatske bolesti su razočaravajući. Prosječno očekivano trajanje života pacijenata s metastatskom bolešću je od 2 do 12 mjeseci, a 1-godišnje preživljenje od 10 do 15% s upitnim učinkom dosadašnjih kemoterapijskih protokola (8,62). Više od 95% metastaza zahvaća jetru, no može zahvatiti i crijeva, kosti, pluća i limfne čvorove.

Nekoliko terapija pokazalo je značajan učinak na preživljenje, iako još nije sigurno jesu li rezultati ohrabrujući dijelom i zbog mogućeg ranijeg otkrivanja metastaza ili razlika u vremenu praćenja bolesnika (62).

Hepatektomija izoliranih metastaza može se primijeniti u manjini slučajeva, jer su metastaze UM najčešće multifokalne (8,63). Kod manjeg broja žarišta obećava i intrahepatična kemoterapija melfalanom (64), te radiofrekventna i mikrovalna ablacija kao i stereotaktična radiokirurgija (60). Donekle ohrabruju rezultati imunoterapije ipilimumabom, protutijelom koje blokira citotoksične T limfocite (65), selektivnim inhibitorom MEK1 i MEK2 kinaza selumetinibom (66), inhibitorom receptora tirozin kinaza C-KIT, VEGFR, i PDGFR sunitinibom, kao i intrahepatična infuzija kuglica radioaktivnog itrija (67).

1.5. Prognoza uvealnog melanoma

Dosadašnji napredak u dijagnosticiranju i liječenju UM nažalost nije značajnije utjecao na prognozu. Istraživanja pokazuju kako je medijan preživljenja u velikim istraživanjima oko 7 godina (68), te da oko 50% oboljelih razvije metastatsku bolest i umre unutar 15 godina od dijagnoze bez obzira na način liječenja (69).

Međunarodna TNM klasifikacija donedavno se rijetko koristila u procjeni prognoze u kliničkoj praksi. Razlog tome su zastarjele podjele u dosadašnjim TNM klasifikacijama te malen broj histoloških analiza uvealnih melanoma jer se većina bolesnika danas liječi nekirurškim

postupcima. Mjere dobivene ultrazvučnim mjerenjem veličine tumora najčešće nisu identične histopatološkim mjerama kao što to pretpostavlja TNM klasifikacija. Usporedba ovih dvaju mjerenja u velikoj COMS studiji pokazala je kako je najveći promjer baze tumora (LTD) patohistološkog uzorka tumora u prosjeku 1.6 mm manji, a debljina 0.8 mm manja od ehografskih mjera (70). U 7. izdanju TNM klasifikacije napravljena je ravnomjernija raspodjela veličine tumora unutar kategorija, s potkategorijama veličine tumora u cilijarnom tijelu i lokalnog ekstraskleralnog širenja (69,71) što će vjerojatno utjecati na njenu češću primjenu u kliničkoj praksi i budućim istraživanjima.

1.5.1. Klinički prognostički čimbenici

Kratkoročna 5-godišnja prognoza kod pacijenata mlađih od 20 godina je bolja nego kod odraslih, iako je dio istraživanja pokazao kako je dugoročna 15-godišnja prognoza identična kod mladih i odraslih (72,73). Važan klinički parametar koji negativno utječe na preživljenje je i veća ultrazvukom izmjerena debljina i promjer tumora (74). Na kraće preživljenje još utječu zahvaćenost cilijarnog tijela i/ili očnog živca, prisutnost subretinalne tekućine, vidljivi narančasti pigment na površini tumora, rast tumora izvan bjeloočnice, tumorom izazvani glaukom, te simptomi bljeskova, plivajućih mutnina i zamućenog vida (13,27). Osobe sa svjetlijom bojom očiju (75) i osobe s kožnim displastičnim nevusima (76) također imaju povećani rizik od metastatske bolesti.

1.5.2. Patohistološki prognostički čimbenici

1.5.2.1. Veličina tumora

Brojna istraživanja potvrdila su vezu između veličine tumora i kraćeg preživljenja bolesnika s UM (68,69,74). Najveći promjer baze tumora (LTD) i debljina tumora smatraju se najvažnijim prognostičkim čimbenicima za UM (69). Desetogodišnje preživljenje prema novoj podjeli veličine tumora na podkategorije T1 do T4 u 7. izdanju TNM klasifikacije za uvealni melanom Američkog povjerenstva za klasifikaciju raka (26) iznosilo je redom 89%, 77%, 58% i 39% (tablica 1).

Tablica 1. Potkategorije veličine tumora T1 do T4 prema 7. izdanju TNM klasifikacije Američkog povjerenstva za klasifikaciju raka (AJCC) za melanom žilnice i cilijarnog tijela s obzirom na debljinu i najveći promjer baze tumora.

Debljina (mm)		Najveći promjer baze tumora (mm)						
		≤ 3.0	3.1-6.0	6.1-9.0	9.1-12.0	12.1-15.0	15.1-18.0	> 18.0
> 15								
12.1-15.0						T4		
9.1-12.0					T3			
6.1-9.0				T2				
3.1-6.0			T1					
≤ 3.0								

1.5.2.2. Smještaj tumora

Prednji smještaj tumora uz zahvaćanje cilijarnog tijela povezan je s kraćim preživljenjem (4,77). Ova činjenica objašnjava se na nekoliko načina. Smještaj u prednjem dijelu stražnje očne sobice čini tumore manje dostupnim oftalmološkom pregledu, te se tumori otkrivaju kasnije. Osim toga, unutar melanoma cilijarnog tijela češće se razvijaju karakteristične mikrovaskularne mreže koje su povezane s kraćim preživljenjem (78). Dio istraživanja pokazao je kako su u melanomima koji zahvaćaju cilijarno tijelo učestalije aberacije kromosoma 1,3 i 8, za koje je poznato da nose lošiju prognozu, dok su u melanomima koji zahvaćaju samo žilnicu češće promjene kromosoma 6 i 11. (79). Melanomi žilnice koji zahvaćaju vidni živac također imaju lošiju prognozu što se povezuje s češćim ekstraskleralnim prodorom ovih tumora (Shields, 1995).

1.5.2.3. Širenje izvan očne jabučice

Ekstraokularno širenje tumora češće je kod većih i uznapredovalih tumora. Prodor tumora može biti kroz bjeloočnicu, putem vidnog živca, krvnih žila, cilijarnih živaca i Schlemmovog kanala. Širenje UM izvan očne jabučice povezano je sa kraćim preživljenjem (4,69,71,74,80), pri čemu veći promjer ekstraokularnog dijela tumora ima lošiju prognozu (69) Zbog toga je u TNM7 klasifikaciji dodana nova T4 podkategorija za ekstraskleralni dio tumora veći od 5 mm (71). Ekstraokularno širenje UM povezano je s prognostički lošijim prednjim smještajem tumora, većim LTD-om, prisutnošću epiteloidnih stanica, uzorcima mikrovaskularne mimikrije, velikom mitotskom aktivnošću i monosomijom 3 (80).

1.5.2.4. Histološki tip

Prema izvornoj Callenderovoj klasifikaciji uvealni melanomi podijeljeni su prema izgledu tumorskih stanica u 6 skupina: vretenasti A, vretenasti B, fascikularni, mješoviti, epiteloidni i nekrotični (81). Vretenaste stanice međusobno su smještene blisko, bez vidljive citoplazmatske membrane. Jezgre su ovalne i izdužene s uzdužnim naborom jezgrine membrane (tip A) ili su nešto okruglije s izraženim nukleolima (tip B). Melanom građen od vretenastih stanica tipa A ima vrlo maleni metastatski potencijal te ih dio autora svrstava u skupinu nevusa (82). Epiteloidne stanice su veće i okruglije od vretenastih, dok je njihova citoplazma eozinofilnija i jasno ograničena membranom. Tumori u kojima su prisutne epiteloidne stanice brže rastu i imaju lošiju prognozu (83). Pacijenti s tumorima u kojima prevladava nekroza također imaju kraće preživljenje (84). McLean je modificirao Callenderovu klasifikaciju i predložio 3 osnovna tipa tumora: vretenasti, mješoviti i epiteloidni (82). Navedena modifikacija pokazala je bolju reproducibilnost te se još uvijek koristi kao standardna histološka klasifikacija uvealnih melanoma.

1.5.2.5. Stupanj pigmentiranosti

Postoje velike razlike u jačini i distribuciji pigmentiranosti tumora i to ne samo između pojedinih uvealnih melanoma nego i unutar samih tumora

što je jedan od razloga zbog kojih nije usuglašena jedinstvena klasifikacija pigmentacije uvealnog melanoma. Danas se pigmentiranost tumora ne smatra nezavisnim prognostičkim čimbenikom (83). Ipak, u nekoliko istraživanja univarijatne analize pokazale su povezanost izražene pigmentiranosti tumora s kraćim preživljenjem (85,86)

1.5.2.6. Mikrovaskularni uzorci i mikrovaskularna gustoća

U pionirskim radovima Folberga i suradnika identificirano je više morfoloških tipova mikrovaskularnih uzoraka identificiranih uz pomoć PAS bojanja (87). Njihova istraživanja, kao i istraživanja drugih autora nakon njih, pokazala su kako su uzorci u obliku zatvorenih petlji ili spojenih paralelnih malenih krvnih žila češće prisutni kod pacijenata umrlih od UM, te da je njihova prisutnost nezavisni prognostički faktor vezan uz kraće preživljenje oboljelih (88,89,90,91).

Mikrovaskularna gustoća ili MVD još je jedan mikrocirkulacijski čimbenik s prognostičkim značajem. Tumorska mikrocirkulacija detektira se uz pomoć imunohistokemijskih markera endotelnih stanica CD34, CD31 i antigena vezanog uz faktor VIII. Vezu između velike mikrovaskularne gustoće tumora i kraćeg preživljenja prvi je pokazao Foss sa suradnicima. Njihove rezultate potvrdila su kasnije i druga istraživanja koja su koristila istu metodologiju mjerenja MVD-a u najgušćim, takozvanim *hot-spot*, područjima unutar tumora (91,92). Istraživanja u kojima je MVD mjereno na slučajno odabranim područjima unutar tumora nisu pokazala vezu s preživljenjem (93). Iako se marker CD34 najčešće koristi za određivanje mikrovaskularne gustoće, treba imati na umu kako neke tumorske stanice UM mogu imati difuznu ekspresiju CD34 slično kao u melanocitima dijela nevusa. Chen i suradnici zbog toga su zaključili kako mjerenje MVD-a u UM najvjerojatnije uključuje CD34 pozitivne endotelne stanice krvnih žila žilnice i tumorske mikrocirkulacije, kao i CD34 pozitivne melanomske stanice i mozaične krvne žile koje se sastoje od endotelnih i tumorskih stanica (94).

1.5.2.7. Ostali histopatološki čimbenici

Brojni markeri proliferacije tumorskih stanica imaju prognostički značaj. Broj mitičkih figura na 40 mikroskopskih polja pod velikim povećanjem široko je prihvaćen parametar koji značajno utječe na smanjenje preživljenja pacijenata s uvealnim melanomom (80,86). Medijan promjera deset najvećih jezgrica ili MLN je također povezan sa slabijim preživljenjem posebno ukoliko se u multivarijatne modele uključi i mikrovaskularna gustoća, odnosno MVD (95). Dobri prediktori pojave metastatske bolesti su i imunohistokemijski markeri: biljeg proliferacijske aktivnosti Ki-67, jezgrin antigen proliferirajućih stanica PC-10 i fosfohiston H3 (96,97). Nažalost, načini brojanja pozitivnih stanica i protokoli pripreme uzoraka nisu standardizirani te rezultati različitih istraživanja značajno variraju (97).

Infiltracija UM makrofagima tipa M2 povezana je s prognostički nepovoljnom monosomijom 3, većim LTD-om i povećanom ekspresijom HLA klase I i II što se pripisuje njihovom proangiogenom i protuupalnom djelovanju (98,99). Veći broj tumor-infiltrirajućih limfocita također je povezan s povećanom smrtnošću od UM (100).

1.5.3. Citogenetski i genetski prognostički čimbenici

Najvažnija kromosomska promjena koja se pojavljuje u 50% melanoma žilnice i cilijarnog tijela i koja je povezana s povećanom smrtnošću od metastatske bolesti uvealnog melanoma je djelomični ili potpuni gubitak kromosoma 3, odnosno monosomija 3 (97,101). Dodatne kopije - izokromosomi kraka 8q se pojavljuju u 50 do 60% slučajeva, a u 45% tumora pojavljuju se zajedno s monosomijom 3 (102). Promjene na kromosomu 8 također su povezane s lošijim preživljenjem oboljelih od UM i češće se nalaze u tumorima smještenim u cilijarnom tijelu.

Zanimljivo je kako se delecije 6q i dodatne kopije - izokromosomi 6p u pravilu nalaze u tumorima koji ne sadrže monosomiju 3 i imaju nizak metastatski potencijal (14).

Heterogenost stanica unutar tumora i problem uzorkovanja kod klasičnih citogenetskih i FISH postupaka za otkrivanje djelomičnih delecija

kromosoma glavni su razlozi zašto se danas istraživanja i klinička praksa usmjeravaju prema suvremenijim postupcima poput analize profila genske ekspresije ili GEP-a, analize mikrosatelita (MSA) i SNP analize polimorfizama (103). Na temelju profila genske ekspresije, melanomi se mogu podijeliti u 2 skupine. Tumori u drugoj skupini, odnosno klasi 2, imaju promijenjenu ekspresiju gena koji sudjeluju u razvoju neuralnog grebena. Ovi tumori izrazito koreliraju s pojavom monosomije 3 te nose značajno lošiju prognozu od tumora koji pokazuju profil klase 1 (14,104). Testovi koji se temelje na analizi GEP-a pokazali su odličnu osjetljivost i specifičnost kod malih uzoraka dobivenih aspiracijskom biopsijom te kod parafinskih uzoraka uvealnog melanoma (105).

1.6 Modeli progresije malignih tumora

Još uvijek ne postoji općeprihvaćen model koji bi u potpunosti objasnio nastanak heterogene populacije stanica raka iz monoklonalnog izvora. Danas prevladavaju 3 modela koji nisu međusobno isključivi. Pretpostavlja se da se barem dio tumora razvija prema više nego jednom modelu (106).

1.6.1 Model klonalne evolucije

Najstariji je model klonalne evolucije s temeljnom pretpostavkom kako većina stanica malignih tumora ima potencijal za daljnju progresiju (107,108). Kod ovog modela stanice postupnom akumulacijom ireverzibilnih genetskih mutacija ostvaruju pretpostavke za daljnji rast ili metastaziranje.

1.6.2 Model matičnih stanica raka

Nedovoljna učinkovitost dosadašnjih terapijskih postupaka usmjerenih prema eradikaciji svih malignih stanica u tumoru ponovno je oživjela ideju o postojanju malog broja stanica velikog tumorigenog potencijala. Ove stanice nazivaju se matične stanice raka (eng. cancer stem cells) jer se pretpostavlja da, slično matičnim stanicama netumorskih tkiva, imaju sposobnost samoobnavljanja koja vodi nastanku i održavanju tumora, kao i sposobnost daljnje diferencijacije u „nematične“ stanice prema

hijerarhijskom modelu što pridonosi fenotipskoj heterogenosti (106,109,110). Iako dio autora pretpostavlja kako su dugoživuće matične stanice zdravih tkiva najvjerojatniji kandidati za akumulaciju ranih mutacija neophodnih za nastanak malignoma, drugi autori smatraju kako maligni tumori mogu nastati i iz progenitorskih i drugih stanica u višem stupnju diferencijacije (109,111). Nužni preduvjet akumulacije genetskih mutacija u nastanku matičnih stanica raka upućuje na moguću komplementarnost modela matičnih stanica raka i modela klonalne evolucije (106).

Matične stanice raka razlikuju se od zdravih matičnih stanica po mutacijama koje utječu na njihovu samoregulaciju i odgovore na stimuluse iz okoline što dovodi do fenotipske nestabilnosti i nastanka heterogenih populacija tumorskih stanica. Kod zdravih matičnih stanica heterogenost je dominantno posljedica asimetrične diobe stanica. Zbog toga dio autora predlaže točniji naziv „stanice raka nalik matičnim stanicama“ (eng. stem cell-like cells) koji zasada nije zaživio u praksi (112).

1.6.3 Model fenotipske plastičnosti

Protivnici modela matičnih stanica raka zalažu se za zasebni model fenotipske plastičnosti, odnosno interkonverzije, kao osnovne značajke stanica malignih tumora. Kod ovog modela pretpostavlja se kako većina stanica tumora ima tumorigeni potencijal te da fenotipsku heterogenost tumora pokreću reverzibilne fenotipske i funkcijske promjene koje nisu određene genetskim ili epigenetskim promjenama (113).

Eksperimentalni dokazi postojanja ili nepostojanja matičnih stanica raka za sada nisu jednoznačni te ovise o različitim načinima pripreme tumorskih stanica te odabiru različitih imunodeficientnih životinjskih modela. Tako su rezultati dijela istraživanja pokazali kako većina tumorskih stanica može posjedovati svojstva matičnih stanica raka i prebacivati se iz aktivnijeg u stanje manje aktivnog malignog ponašanja pri čemu teorija o malenoj subpopulaciji tumorigenih stanica gubi smisao (106,113). Konačno razrješenje ovih kontroverzi ili razvoj novog modela

koji će objediniti sve tri teorije vjerojatno će imati dalekosežne posljedice na razvoj novih terapija malignih bolesti u budućnosti.

1.7 Imunohistokemijski biljezi matičnih stanica raka

Prvi dokazi o postojanju matičnih stanica raka pojavili su se prije nešto više od 10 godina na modelu akutne mijeloične leukemije kod imunodeficientnih NOD-SCID miševa (114). U navedenom modelu sposobnost diferencijacije, proliferacije i samoobnavljanja imale su isključivo stanice s CD34+CD38- fenotipom. Zbog tehničkih poteškoća prilikom izolacije subpopulacija tumorskih stanica solidnih tumora i njihovog ksenogenog presađivanja, dokazi o mogućem postojanju matičnih stanica raka kod tumora dojke, mozga, kolona, gušterače, jetre, jajnika i melanoma, pojavili su se kasnije te su danas predmet intenzivnih istraživanja (109).

Iako se pretpostavlja kako stanice svih vrsta melanoma porijeklo vuku od stanica neuralnog grebena, utvrđene su značajne razlike između melanoma kože i melanoma oka. Osim citogenetskih i fenotipskih razlika te razlika u neposrednom okolišu tumora, poput imunološki privilegirane unutrašnjosti oka, poznate su značajne razlike u načinu i vremenu metastaziranja. Za razliku od kožnih melanoma, melanomi srednje očne ovojnice metastaziraju isključivo hematogeno i u prosjeku imaju značajno duži period usnulosti, odnosno razdoblja mirovanja primarne bolesti do pojave metastaza (115). Navedene značajke, kao i iznimno slab odgovor melanoma na kemoterapiju i radioterapiju, dodatno potkrjepljuju mogućnost postojanja zasebne populacije matičnih stanica raka s povećanom sposobnošću preživljavanja i stvaranja udaljenih metastaza. Zajedničko embrionalno porijeklo svih melanoma daje osnovu za korištenje biljega koji su izdvojeni u *in vitro* i *in vivo* studijama kao potencijalni biljezi matičnih stanica raka za istraživanje njihove ekspresije na uzorcima melanoma ljudskog oka. Iako do sada nije dokazan niti jedan biljeg matičnih stanica raka koji bi bio jedinstven za sve maligne tumore, intenzivno se istražuju sljedeći potencijalni biljezi: mikroftalmijski transkripcijski čimbenik MITF, Slug, Sox10, Sox2, Notch1, Pax3, Pax6, ABCB5, JARID1B, CD271, CD271, CD166, CD133, CD117, CD90,

CD68, CD45, CD44, CD34, CD24, CD20, CD15, nestin, Musashi, vimentin, protein toplinskog šoka 27 ili HSP-27 i drugi. (112,113,116,117, 118,119,120,121,122,123). U ovoj disertaciji istražena je ekspresija biljega CD133, CD117, CD34, CD20 i CD15.

1.7.1. CD133

Glikoproteinski biljeg CD133, također poznat kao Prominin-1, bio je prvi otkriveni membranski protein iz obitelji prominina koji je kod ljudi i miševa prepoznat kao biljeg primitivnih hematopoetskih i neuralnih matičnih stanica (124). Zbog svog posebnog smještaja u staničnoj membrani, CD133 nazvan je organizatorom stanične membrane (125). Uz određene varijacije, koje su uglavnom povezane s upotrebom specifičnih protutijela koja prepoznaju njegove različite epitope, CD133 je biljeg izbora za identifikaciju matičnih stanica tumora mozga (124,126). Ekspresija CD133 kao potencijalnog biljega matičnih stanica raka dokazana je i u drugim ljudskim tumorima, poput karcinoma prostate, adenokarcinoma gušterače, hepatocelularnog te kolorektalnog karcinoma (124). Vrijednost CD133 kao neovisnog prognostičkog faktora kod bolesnika s kolorektalnim karcinomom potvrđena je u meta istraživanjima (127). Međutim, još uvijek nije potvrđeno da je CD133 biljeg tumorskih matičnih stanica melanoma kože (128). U istraživanju Sharme i suradnika ekspresija CD133 bila je učestalija na parafinskim uzorcima lokalnih i udaljenih metastaza kožnih melanoma u usporedbi s benignim nevusima (121).

Istraživanja ekspresije biljega CD133 na stanicama uvealnih melanoma također su malobrojna. U svom istraživanju, Thill i suradnici dokazali su ekspresiju CD133 i drugih predloženih biljega matičnih stanica raka na dijelu staničnih linija te na parafinskim uzorcima uvealnih melanoma (120). Pritom se CD133+/Nestin+ fenotip nalazio na 3 od 8 staničnih linija primarnih i metastatskih melanoma oka. Kako sve tri linije potječu od primarnog tumora i metastaza jetre istog pacijenta, autori pretpostavljaju kako bi u navedenim tumorima CD133 pozitivne stanice mogle biti uključene u proces metastaziranja. Svih 8 parafinskih uzoraka pokazalo je CD133-pozitivne tumorske stanice koje su pretežno bile smještene u

prednjem invazivnom dijelu tumora. Kako bi isključili nespecifično bojanje makrofaga unutar tumora autori su prikazali drugačiji, dominantno središnji smještaj CD68-pozitivnih stanica unutar tumora, kao i nepostojanje CD133 biljega na CD68-pozitivnim stanicama šarenice (120). Isti autori su u ranijem istraživanju dokazali ekspresiju i transkripciju izoforme CD133-1 u zdravom tkivu mrežnice i pigmentnom epitelu, te izoforme 133-2 u tkivima prednjeg segmenta oka (129). Novi rezultati istraživanja jetrenih metastaza bolesnika umrlih od UM potvrdili su postojanje CD133-pozitivnih matičnih stanica raka u ranim fazama razvoja metastaza (130)

1.7.2. CD117

Protoonkogen CD117 (c-kit) kodira receptor tirozin kinazu (kit) čiji ligand je čimbenik matičnih stanica (eng. stem cell factor, SCF), poznat i kao steel factor ili kit-ligand. Aktivacija tirozin kinaze pokreće niz signalnih puteva koji su važni za proliferaciju i preživljenje stanica, apoptozu, diferencijaciju te migraciju stanica (131). C-kit je važan za razvoj melanocita kože, hematopoetskih matičnih stanica, mastocita i drugih stanica.

Istraživanja su pokazala ekspresiju CD117 u zdravim i tumorskim tkivima. Iako varijabilna, ekspresija je pronađena u sarkomima, plućnim karcinomima malih stanica, adenoidnom cističnom karcinomu te nekim ovarijskim i karcinomima dojke (131). Ekspresija CD117 značajno je učestalija kod uvealnih melanoma u odnosu na kožne melanome (132). Ipak, pretraživanje Pubmed baze podataka otkrilo je svega nekoliko istraživanja u kojima je analizirana ekspresija CD117 kod pacijenata s UM (132,133,134,135,136). Postotak pacijenata s primarnim UM koji su pokazivali ekspresiju CD117 u navedenim istraživanjima bio je između 63% i 87%, dok je u jednom istraživanju ekspresija nađena kod svih oboljelih (135). U tri istraživanja analiziran je i prognostički značaj CD117, no značajna korelacija ekspresije CD117 s preživljenjem ili metastatskom bolešću nije pronađena (133,134,135).

1.7.3. CD34

Glikoproteinski biljeg CD34 poznat je kao biljeg endotelih stanica s funkcijom stanične adhezije. Imunohistokemijska pozitivnost na ovaj biljeg utvrđena je kod matičnih stanica hematopoeze u koštanoj srži, kod endotelih progenitorskih stanica te zrelih endotelih stanica krvnih žila, mastocita, dendritičnih stanica i drugdje. Ekspresija CD34 nađena je i kod vaskularnih tumora, dijela sarkoma te, rijetko, u kožnim melanomima (137).

Kao što je ranije navedeno, CD34 bio je jedan od prvih specifičnih markera koji je opisan u malenoj populaciji stanica sposobnih za stvaranje novih tumora u imonokompromitiranom primatelju (114). U istraživanju Helda i suradnika pojedinačne CD34+/Cd271- melanomske stanice formirale su nove tumore u 57% slučajeva, dok CD34-/CD271- stanice i CD271+ stanice nisu formirale tumore niti kod ksenogeničnog presađivanja 1000 stanica. Iako su CD34+/Cd271- stanice imale sposobnost samoobnavljanja, novostvoreni tumori iz navedenih klonova nisu prikazali heterogenost karakterističnu za matične stanice raka (138). Biljeg CD34 često se koristi u procjeni mikrovaskularne gustoće koja je povezana s lošim ishodom kod pacijenata s melanomima žilnice i cilijarnog tijela (94). U literaturi do sada nije bilo podataka o imunohistokemijskoj analizi eventualne ekspresije CD34 u uvealnim melanomima.

1.7.4. CD20

Biljeg CD20 je fosforilirani glikoprotein na površini B limfocita. Analiza genske ekspresije kožnih melanoma svrstala je CD20 u skupinu 22 najvažnija gena koji određuju agresivno ponašanje tumora (139). U istraživanju Schmidta i suradnika subpopulacija manje od 2% tumorskih stanica staničnih linija kožnog melanoma s koekspresijom antigena CD20 i HMW-MAA antigenom povezanim s melanomima na protočnom citometru imala je sposobnost stvaranja novih melanomskih lezija nakon presađivanja u imunodeficientne NIH-III miševe. Ciljano uništenje CD20-pozitivnih melanomskih stanica uz pomoć T-limfocita potpuno je

eradicalo stvorene tumorske lezije tijekom razdoblja praćenja od 36 i više tjedana (118,119). Za sada nema podataka o imunohistokemijskoj ekspresiji CD20 biljega na stanicama uvealnog melanoma.

1.7.5. CD15

Ugljikohidratni antigen CD15 ili SSEA-1 (eng. stage-specific embryonic antigen 1) adhezijska je molekula koja nastaje djelovanjem sialidaze na Sialyl Lewis X ili CD15s antigen. Najčešće se nalazi u sklopu glikoproteina te djeluje kao medijator fagocitoze i kemotaksije na neutrofilima. Osim što se koristi za prepoznavanje diferenciranih mijeloidnih stanica, CD15 je prisutan na matičnim stanicama živčanog sustava u mozgu odraslih ljudi (140). Koristi se i u identifikaciji Reed-Sternbergovih stanica Hodgkin limfoma, a prisutan je i u adenokarcinomima i meduloblastomima. Istraživanja bolesnika s karcinomom dojke te kolorektalnim karcinomom pokazala su pozitivnu korelaciju stanica koje izražavaju sialil Lewis A ili X antigen s kraćim preživljenjem i pojavom metastaza (141,142).

U jednoj staničnoj liniji kožnog melanoma iz NCI60 panela, koji uz melanomske stanične linije uključuje i linije stanica hematoloških zloćudnih bolesti, karcinoma pluća, središnjeg živčanog sustava, debelog crijeva, dojke, jajnika i prostate, 20.5% tumorskih stanica na protočnom citometru pokazalo je ekspresiju CD15 (122). Za sada nema podataka o ekspresiji ovog biljega na stanicama primarnih melanoma oka te njegovom potencijalnom prognostičkom značaju.

2. HIPOTEZA

Uzorci melanoma srednje očne ovojnice izražavaju biljege matičnih stanica raka CD133, CD117, CD34, CD20 i CD15 čija je pozitivna ekspresija obrnuto proporcionalna s preživljenjem bolesnika s uvealnim melanomom.

3. CILJEVI RADA

3.1 Opći i specifični ciljevi istraživanja

OPĆI CILJ: utvrditi postojanje subpopulacija tumorskih stanica primarnih uvealnih melanoma na osnovi potencijalnih imunohistokemijskih biljega matičnih stanica raka te utvrditi korelaciju ekspresije navedenih biljega s preživljenjem.

SPECIFIČNI CILJEVI:

- 1) Ponovno klasificirati obrađene melanome oka prema modificiranoj Callenderovoj klasifikaciji.

- 2) Ispitati imunohistokemijsku ekspresiju biljega CD133, CD117, CD34, CD20 i CD15 na tumorskim stanicama uvealnih melanoma.

- 3) Utvrditi postoji li korelacija ekspresije navedenih biljega s morfološkim tipom tumora i najvećim promjerom tumora.

- 4) Utvrditi postojanje korelacije ekspresije navedenih biljega s kliničkim parametrima (dob, ukupno preživljenje i preživljenje bez znakova bolesti).

4. BOLESNICI I METODE

4.1 Ispitanici

Retrospektivno istraživanje provedeno je na parafinskim uzorcima tkiva bolesnika s histološki potvrđenim primarnim melanomima žilnice i cilijarnog tijela koji se čuvaju u Kliničkom zavodu za patologiju i citologiju KBC-a Zagreb. Uzorci tkiva uklopljeni su u parafin nakon operativnih zahvata enukleacije očnih jabučica na Klinici za očne bolesti KBC-a u razdoblju od 1979. do 2000. godine. Patohistološki i klinički podaci prikupljeni su na temelju kliničkog pregleda mjesta enukleacije i zdravog oka, podataka Registra za rak Hrvatskog zavoda za javno zdravstvo te medicinske dokumentacije iz arhiva navedenih klinika.

Patohistološki kriteriji za uključanje u studiju bili su:

1. adekvatan materijal u arhiviranim parafinskim kockama
2. podatak o najvećem promjeru tumora (LTD) prije uklapanja u parafin
3. klinički kriteriji koji uključuju postojanje podataka o spolu bolesnika, dobi pri dijagnozi te datum posljednjeg kontakta s najkraćim razdobljem praćenja od 7 godina.
4. bolesnici koji nisu primili terapiju prije enukleacije.

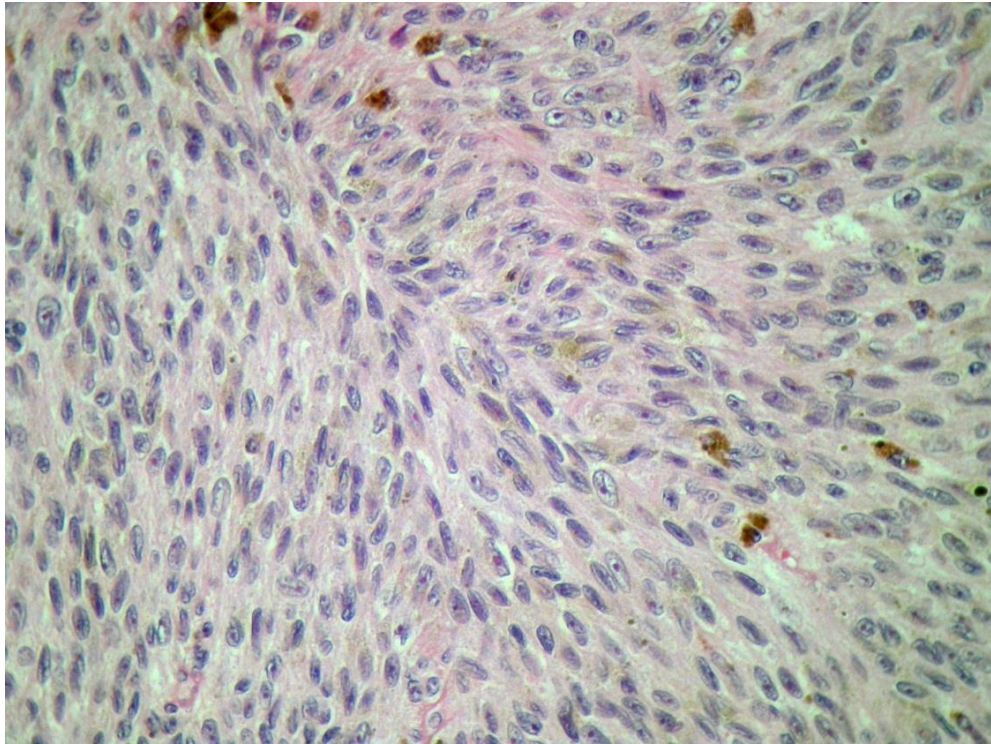
Navedene patohistološke i kliničke kriterije zadovoljilo je 40 bolesnika enukleiranih u razdoblju od 1985. do 2000. godine. Dodatnih devet bolesnika isključeno je iz istraživanja zbog slijedećih razloga: a) kod 6 bolesnika tikvo nije bilo adekvatno za imunohistokemijske postupke zbog loše fiksacije ili premalo tumorskog tkiva dostupnog analizi, (b) za dva tumora utvrđen je smještaj u šarenici, (c) izražena nekroza onemogućila je evaluaciju kod jednog bolesnika. U završnu analizu uključen je 31 bolesnik.

4.2 Materijal i metode

4.2.1 Reklasifikacija dijagnoza

Reklasifikacija dijagnoza melanoma oka napravljena je na histološkim preparatima obojenim standardnom hemalaun-eozin metodom u skladu s modificiranom Callenderovom klasifikacijom. Tumori koji se sastoje samo

od vretenastih stanica klasificirani su kao melanomi vretenastih stanica, tumori koji sadrže i vretenaste i epiteloidne stanice kao mješoviti melanomi (slika 1), dok su tumori s više od 50% epiteloidnih stanica klasificirani kao epiteloidni melanomi.



Slika 1. Mješoviti tip uvealnog melanoma, bojenje H&E, povećanje 400x

4.2.2 Imunohistokemija i analiza ekspresije biljega

Imunohistokemijska bojanja napravljena su u laboratoriju Kliničkog zavoda za patologiju i citologiju KBC-a Zagreb. Imunohistokemijska obrada s protutijelima CD20, CD34 i CD117 napravljena je na automatskom uređaju DAKO autostainer, dok je bojanje C15 i CD133 učinjeno ručno prema standardnom imunohistokemijskom protokolu. Uzorci tkiva fiksirani su u 10% puferiranom formaldehidu, dehidrirani u alkoholnom nizu i uklopljeni u parafinske blokove. Debljina dobivenog tkivnog reza bila je 4 μm . Demaskiranje antigena (eng. *antigen retrieval*) napravljeno je u aparatu PT LINK na 97°C tijekom 20 minuta. Primarna mišja monoklonalna protutijela CD15 (klon za epitop Carb-3, razrjeđenje 1:30, Dako, Glostrup, Denmark), CD20 (klon za L26, 1:200, Dako), CD34

(klon QBend 10, 1:50, Dako), CD133/1 (klon AC133, razrjeđenje 1:50, Miltenyi Biotech, Bergisch Gladbach, Njemačka) te poliklonsko zečje protutijelo CD 117 (1:300, Dako) inkubirana su 45 minuta na sobnoj temperaturi. Kako bi se spriječila endogena peroksidazna aktivnost, rezovi su inkubirani 10 minuta u 0,3% vodikovom peroksidu. Za vizualizaciju je korišten DAKO Envision Flex Plus SISTEM. Kompleks protutijela i antigena vizualiziran je kromogenom 3-amino-9-etilkarbazolom (AEC) te 3,3'-diaminobenzidin hidrokloridom (DAB). Dva vizualizacijska protokola korištena su zbog moguće interferencije endogenog pigmenta s detekcijom DAB kromogena u melanomskim uzorcima (143,144). Kako bi se sačuvali epitopi, nije primijenjeno izbjeljivanje uzoraka što je za posljedicu imalo isključenje 5 izrazito pigmentiranih melanoma obojanih DAB kromogenom iz konačne analize. Iz analize je također isključen još jedan pacijent u skupinama bojanim AEC kromogenom sa CD15 i CD133 protutijelima, te dodatnih 8 pacijenata (ukupno 9) u skupini bojanom AEC kromogenom sa CD133 protutijelom zbog potrošenog materijala tumora u parafinskim kockama najvećim dijelom kod bolesnika u kojih su enukleacija i fiksacija uzoraka napravljene prije 1993. godine.

Rezovi su kontrastno obojani u hematoksilinu. Pozitivne i negativne kontrole korištene su prilikom svakog bojenja.

Ekspresija biljega utvrđena je od strane doktoranta uz superviziju mentora svjetlosnim mikroskopom (Olympus BX-41) tehnikom semikvantitativne analize.

Rezultati imunohistokemijskog bojenja izraženi su semikvantitativnom metodom, i to: nema obojenja u tumorskim stanicama (-); do 10% tumorskih stanica ima pozitivnu reakciju, slabo pozitivna reakcija (+); od 10 do 50% tumorskih stanica pozitivno, umjereno pozitivna reakcija (++); više od 50% tumorskih stanica pozitivno, jako pozitivna reakcija (+++)

Za potrebe statističke analize uzorci su podijeljeni na skupinu s pozitivnom ekspresijom biljega, u kojima je više od 10% tumorskih stanica pokazivalo ekspresiju ispitivanih biljega, te negativnu skupinu bez značajnije ekspresije biljega (134).

4.2.3 Statističke metode

Povezanost ekspresije ispitivanih biljega s morfološkim tipom tumora analizirana je Fisherovim egzaktnim testom. Odnos ekspresije ispitivanih biljega s najvećim promjerom tumora i dobi analiziran je Studentovim t-testom (145). Primarni ishod bio je ukupno opće preživljenje (OP), dok su sekundarni ishodi bili 5-godišnje opće preživljenje, te ukupno i 5-godišnje preživljenje specifično za bolest (SP). Opća i za bolest specifična preživljenja određivana su od trenutka postavljanja dijagnoze do smrti (dosegnut primarni ishod ili cenzurirano) ili posljednjeg kontakta (cenzurirano) i prikazana Kaplan-Meierovim krivuljama preživljenja (146). Povezanost između ekspresije biljega s ishodima analizirana je uz pomoć log-rank testa. Univarijatna i multivarijabilna Cox-ova regresija korištena je za analizu utjecaja rizičnih čimbenika na OP i SP (145). Cox-ova regresijska analiza prikazana je regresijskim koeficijentom (b), standardnom devijacijom regresijskog koeficijenta (SD(b)) i omjerom rizika (HR) s 95% intervalom pouzdanosti (CI). P vrijednosti manje od 0,05 smatrane su statistički značajnima. U analizi i grafičkom prikazu korištena je aplikacija IBM SPSS Statistics V.21 (IBM, Armonk, USA).

5. REZULTATI

5.1 Demografske i kliničkopatološke karakteristike

U istraživanju je sudjelovao ukupno 31 pacijent, od kojih 16 žena (52%) i 15 muškaraca (48%) oboljelih od melanoma žilnice i cilijarnog tijela. Prosječna dob pri postavljanju dijagnoze bila je 59.2 godine (SD 13.7), a medijan dobi 63 godine. Najmlađem pacijentu melanom je dijagnosticiran s 29 godina, a najstarijem s 85 godina života. Kod sedam bolesnika (23%) nađen je melanom vretenastih stanica, kod njih 19 (61%) mješoviti tip, dok je epiteloidni histološki tip tumora nađen kod 5 (16%) bolesnika (tablica 2).

Prosječni LTD tumora bio je 16 mm (SD 3.65 mm). Ukupno 14 (45%) bolesnika imalo je najveći promjer tumora prije fiksacije od 10 do 15 mm, kod 6 (19%) bolesnika promjer je bio od 15.1 do 18 mm, dok je kod 11 (36%) bolesnika promjer bio veći od 18 mm. Pigmentirani dio zauzimao je manje od 1/3 analiziranog tumorskog tkiva kod 9 (29%) oboljelih, do 2/3 tumora kod 21-og (68%) oboljelog, dok je više od 2/3 tumora zauzimao kod jednog (3%) bolesnika. Četiri (13%) analizirana tumora zahvaćala su cilijarno tijelo, a limfocitna infiltracija bila je prisutna kod 6 (19%) bolesnika (tablica 2).

Prosječno vrijeme praćenja bilo je 8.7 godina (SD 5.6, raspon od 0.5 do 22 godine). Za vrijeme praćenja 20 bolesnika je umrlo (65%), od kojih je 17 (55%) umrlo zbog metastatske bolesti (tablica 2).

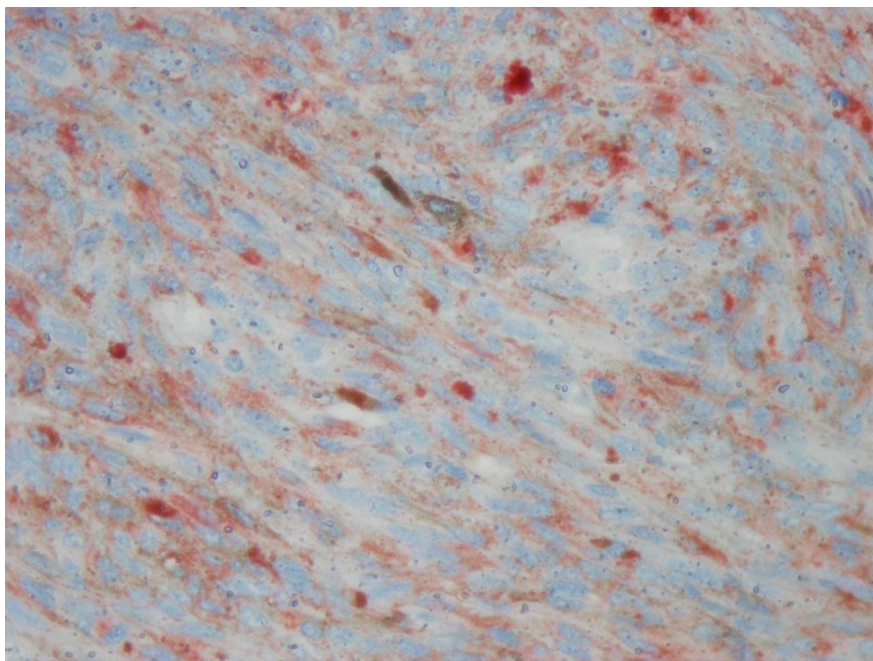
Tablica 2. Demografske i histopatološke karakteristike 31 bolesnika s primarnim melanomom žilnice i cilijarnog tijela

Karakteristike		Broj (%)
Dob (godine)	medijan	63
	prosjek (raspon)	59.2 (29-85)
Dobna rapodjela (godine)	<60	13 (42%)
	≥60	18 (58%)
Spol	muškarci	16 (52%)
	žene	15 (48%)
Histološki tip	vretenasti	7 (23%)
	mješoviti	19 (61%)
	epiteloidni	5 (16%)
Najveći promjer tumora (LTD)	10-15 mm	14 (45%)
	15.1-18 mm	6 (19%)
	>18 mm	11 (36%)
Pigmentiranost tumora	niska (<1/3 tumora)	9 (29%)
	srednja (<1/3 do 2/3 tumora)	21 (68%)
	velika (>2/3 tumora)	1 (3%)
Zahvaćenost cilijarnog tijela	da	4 (13%)
	ne	27 (87%)
Limfocitna infiltracija	prisutna	6 (19%)
	nije prisutna	25 (81%)
Preživljenje	živi	11 (36%)
	umrli	20 (64%)
	živi + umrli (od drugih uzroka)	14 (45%)
	Umrli (od uvealnog melanoma)	17 (55%)

5.2 Ekspresija imunohistokemijskih biljega

Tumorske stanice s pozitivnom imunohistokemijskom reakcijom (>10% tumorskih stanica) na CD15 i CD133 prikazivale su pretežno citoplazmatski tip pozitivnosti, dok su stanice pozitivne na CD117 pokazivale pretežno membransku pozitivnost. Zbog isključenja najjače pigmentiranih melanoma iz završne analize ukupni broj bolesnika čiji su uzorci bili obojani sa CD15 i CD117 protutijelima uz korištenje DAB kromogena bio je 26. Zbog nemogućnosti analize tumorskog materijala koji je potrošen prilikom rezanja parafinskih kocaka ukupan broj bolesnika čiji su uzorci bili obojani s CD15 i CD133 protutijelima uz korištenje AEC kromogena bio je 30 i 22 (tablica 3).

Ekspresija biljega CD15 bila je prisutna u 3 od 30 (10%) uzoraka kada je korišten AEC te kod 6 od 26 (23%) uzoraka kada je korišten DAB kromogen (slika 2, tablica 3).



Slika 2. Prisutnost biljega CD15 vidi se kao blago crveno obojenje citoplazmi tumorskih stanica, AEC kromogen, povećanje 400x

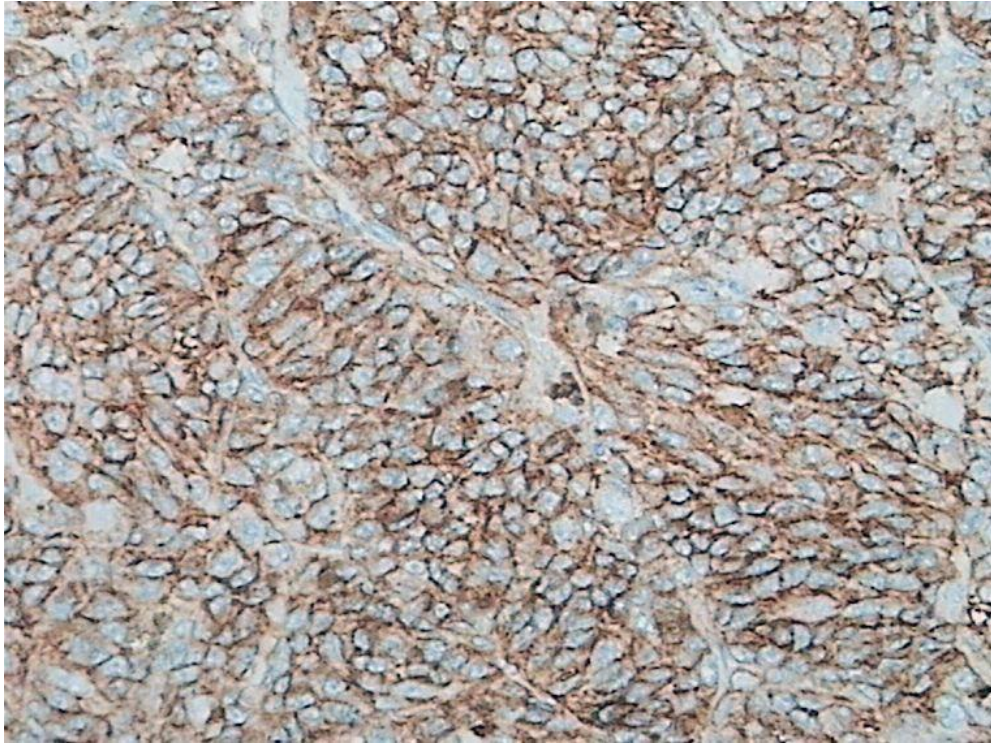
Biljeg CD117 bio je pozitivan kod 12 od 31 (39%) uzorka kada je korišten AEC, te kod 14 od 26 uzoraka (54%) kada je korišten DAB (slika 3). Ekspresija CD133 bila je pozitivna kod 16 od 22 (73%) uzorka uz korištenje AEC kromogena (tablica 3).

Tablica 3. Imunohistokemijska ekspresija biljega CD15, CD117 i CD133 uz korištenje kromogena AEC - 3-amino-9-etilkarbazol i DAB - 3,3'-diaminobenzidin hidroklorid.

	Ekspresija biljega	Broj bolesnika (%)	Ukupan broj bolesnika
CD15 AEC	pozitivna (>10%)	3 (10%)	30*
	negativna	27 (90%)	
CD15 DAB	pozitivna (>10%)	6 (23%)	26**
	negativna	20 (77%)	
CD117 AEC	pozitivna (>10%)	12 (39%)	31
	negativna	19 (61%)	
CD117 DAB	pozitivna (>10%)	14 (54%)	26**
	negativna	12 (46%)	
CD133 AEC	pozitivna (>10%)	16 (73%)	22*
	negativna	6 (27%)	

* ukupan broj bolesnika čiji su uzorci bili obojani uz korištenje AEC kromogena u skupini koja je analizirana sa CD15 protutijelom bio je 30, a u skupini sa CD133 protutijelom 22 zbog potrošenog tumorskog materijala.

**zbog isključenja najjače pigmentiranih melanoma ukupni broj bolesnika čiji uzorci su bili obojani sa CD15 i CD117 protutijelima koristeći DAB kromogen bio je 26.



Slika 3. Membranski pozitivna reakcija imunohistokemijskim bojenjem na CD117, DAB kromogen, povećanje 400x

Imunohistokemijskom analizom biljega CD20 i CD34 nije dokazana njihova ekspresija na uzorcima melanoma bez obzira na vrstu kromogena koji je korišten.

U tablici 4. prikazana je distribucija semikvantitativne procjene imunohistokemijske ekspresije biljega CD15, CD117 i CD133 na stanicama tumora prema ranije opisanim kriterijima. Očekivano, veći broj uzoraka bojanih DAB kromogenom pokazivao je umjereno i jako pozitivnu ekspresiju istog antigena u usporedbi s uzorcima bojanih AEC kromogenom. Broj uzoraka bojanih AEC kromogenom sa slabom ekspresijom biljega pritom je za isti antigen bio veći ili jednak broju uzoraka bojanih DAB kromogenom. Broj uzoraka u pojedinim podskupinama bio je premalen statističku analizu povezanosti s drugim patohistološkim i kliničkim parametrima.

Tablica 4. Semikvantitativna analiza imunohistokemijske ekspresije biljega CD15, CD117 i CD133.

Ekspresija	Broj pacijenata (%)				
	CD15 AEC	CD15 DAB	CD117 AEC	CD117 DAB	CD133 AEC
negativna (-)	27 (90,0)	20 (76,9)	19 (61,3)	12 (46,2)	6 (27,3)
slabo pozitivna (+)	1 (3,3)	1 (3,9)	4 (12,9)	1 (3,9)	3 (13,6)
umjereno pozitivna (++)	2 (6,7)	3 (11,5)	3 (9,7)	5 (19,2)	3 (13,6)
jako pozitivna (+++)	0 (0,0)	2 (7,7)	5 (16,1)	8 (30,8)	10 (45,5)
UKUPNO	30*	26**	31	26**	22*

* ukupan broj bolesnika čiji su uzorci bili obojani uz korištenje AEC kromogena u skupini koja je analizirana sa CD15 protutijelom bio je 30, a u skupini sa CD133 protutijelom 22, zbog potrošenog tumorskog materijala.

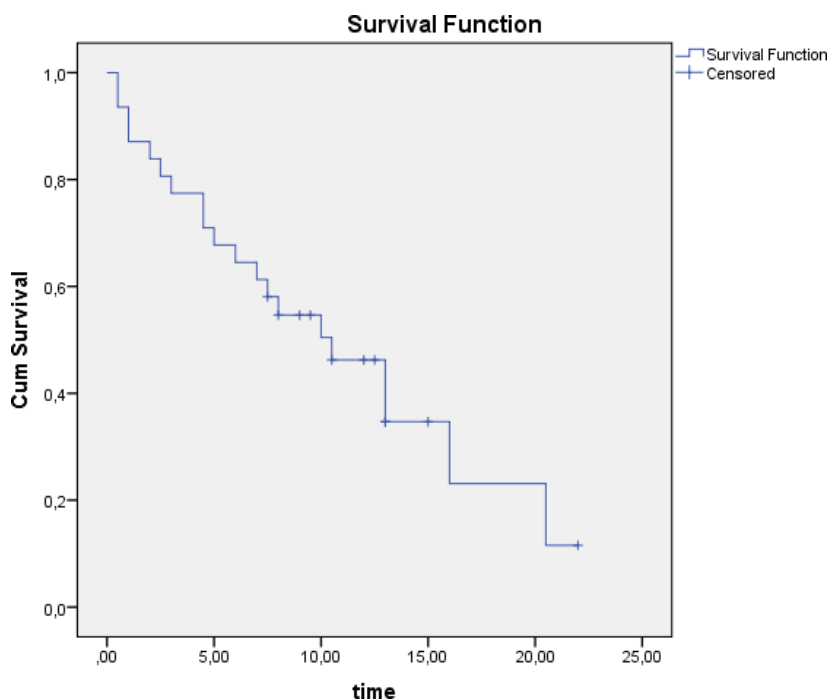
**zbog isključenja najjače pigmentiranih melanoma ukupni broj bolesnika čiji uzorci su bili obojani sa CD15 i CD117 protutijelima koristeći DAB kromogen bio je 26.

Postoji statistički značajna razlika u ekspresiji biljega CD133 AEC između različitih histoloških tipova tumora ($p=0,045$). Više uzoraka tumora vretenastog (100%) i mješovitog (77%) tipa izražavalo je CD133 AEC, dok je epiteloidni tip izražavalo manje (25%) CD133 AEC pozitivnih uzoraka. Kod drugih analiziranih biljega nije nađena značajna razlika u ekspresiji između različitih histoloških tipova.

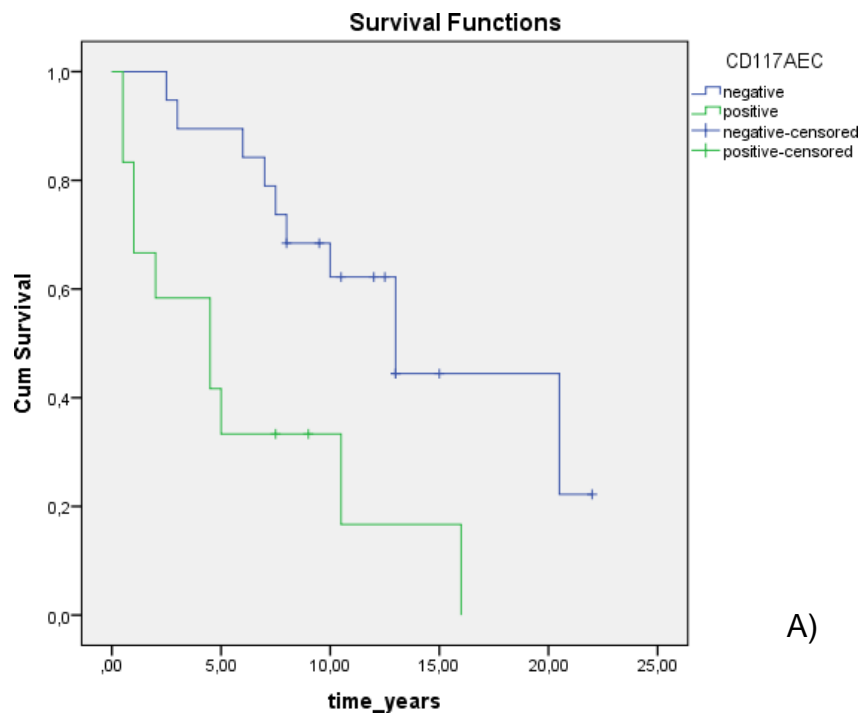
Uzorci koji su pokazivali ekspresiju CD117 uz korištenje DAB i AEC kromogena imali su značajno veći prosječni promjer tumora ($p=0.009$ i $p=0.003$) u usporedbi s uzorcima koji nisu pokazivali ekspresiju ovog biljega. Povezanost ekspresije drugih ispitivanih biljega s LTD-om nije nađena. Jednako tako, analizom ekspresije svih biljega nije nađena značajna razlika u prosječnoj dobi pacijenata s tumorima.

5.3 Analiza preživljenja

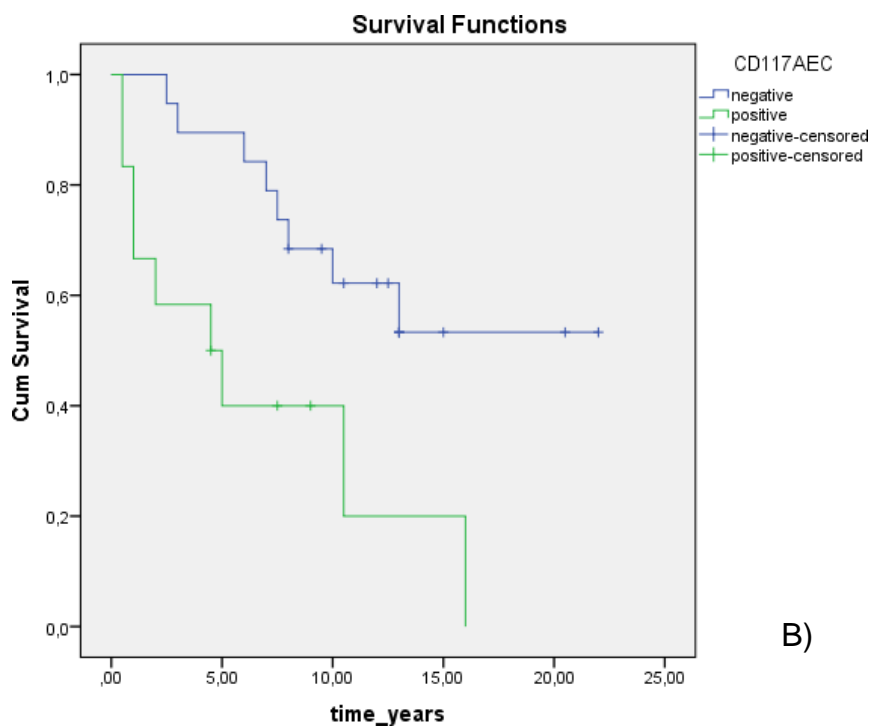
Prosječno vrijeme praćenja bolesnika uključenih u istraživanje bilo je 8 (SD 5.6) godina. Petogodišnje OP bilo je 67,7% (SD 8,4%, slika 4), a petogodišnje SP 66,1% (SD 9,2%). Analiza Kaplan-Meierovih krivulja pokazala značajno kraće ukupno OP ($p=0,005$, slika 5A) i SP ($p=0,009$, slika 5B) te 5-godišnje OP (log-rank, $p=0,001$, slika 6A) i SP ($P=0,006$, slika 6B) kod pacijenata s ekspresijom CD117 kada je AEC korišten kao kromogen. Nije bilo značajne razlike u preživljenju kada je za CD117 korišten DAB kao kromogen. Analiza Kaplan-Meierovih krivulja nije pokazala utjecaj ekspresije CD15 i CD133 na OP i SP bez obzira na kromogen koji je upotrijebljen.



Slika 4. Kaplan-Meierova krivulja ukupnog općeg preživljenja (OP) za 31-og pacijenta s melanomom žilnice i cilijarnog tijela (y – kumulativna stopa preživljenja; x – vrijeme praćenja u godinama).

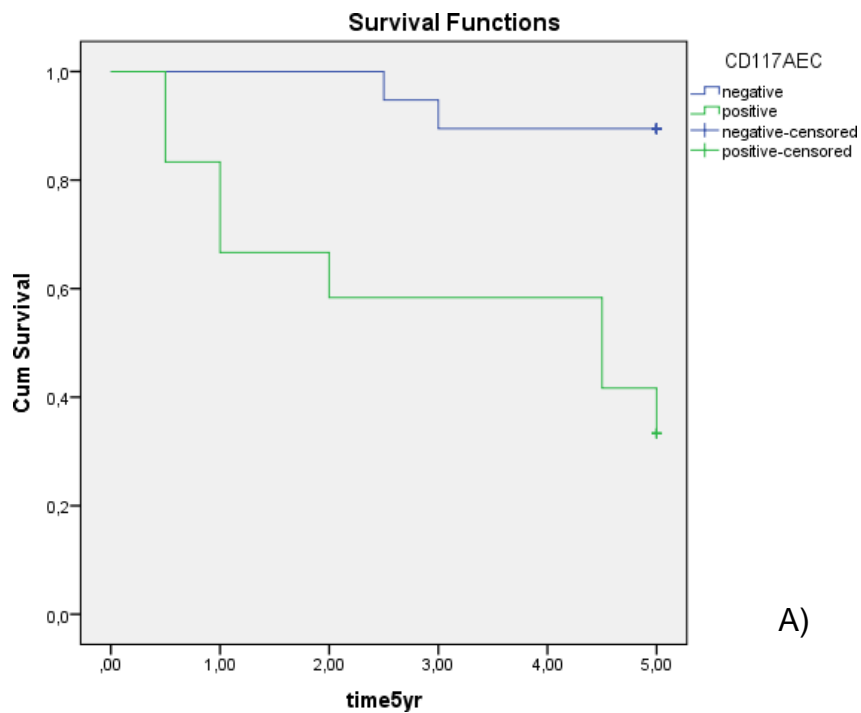


A)

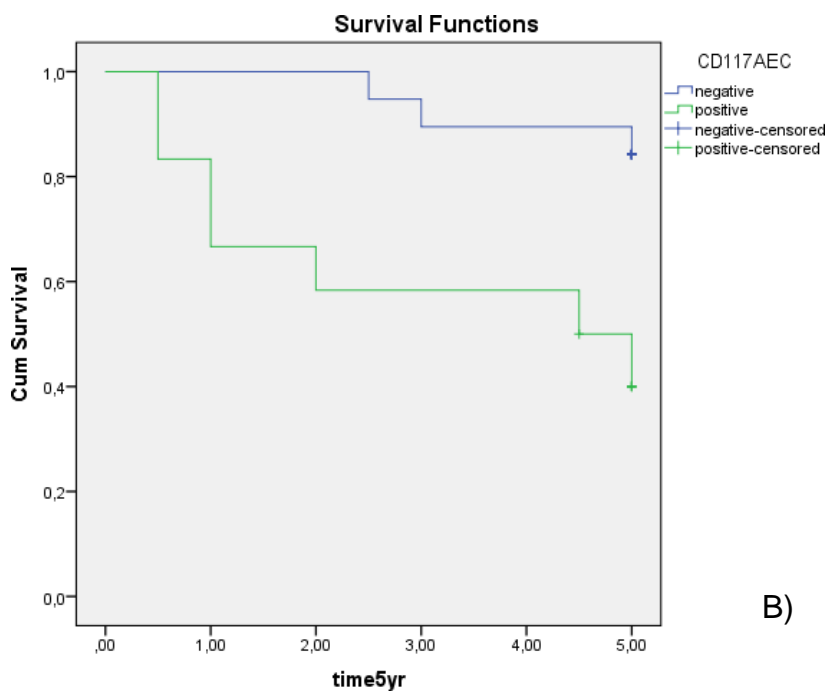


B)

Slika 5. Kaplan-Meierove krivulje ukupnog OP (slika 5A) i SP (slika 5B) pacijenata s melanomom žilnice i cilijarnog tijela s obzirom na CD117 AEC pozitivne (zelena crta, N=12) i CD117 AEC negativne (plava crta, N=19) uzorke.



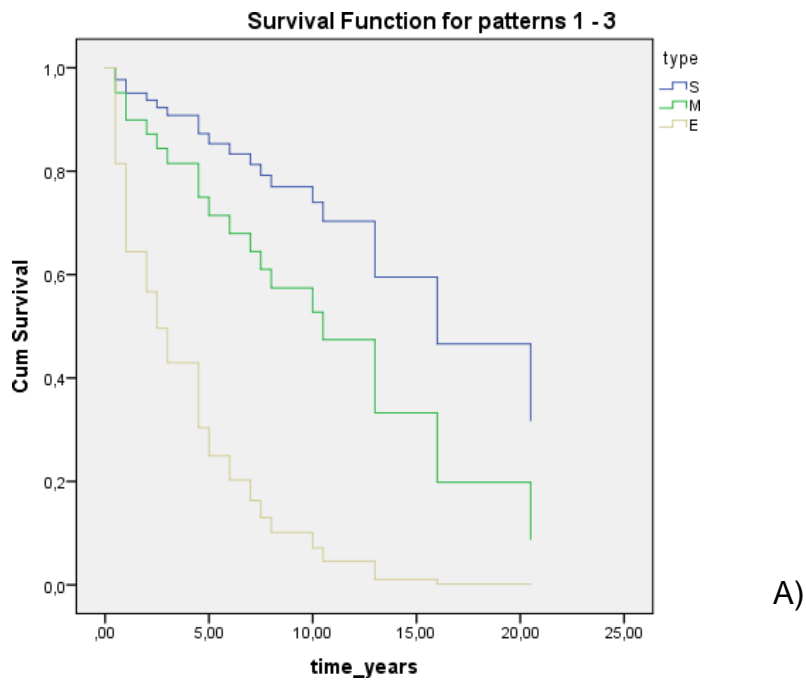
A)



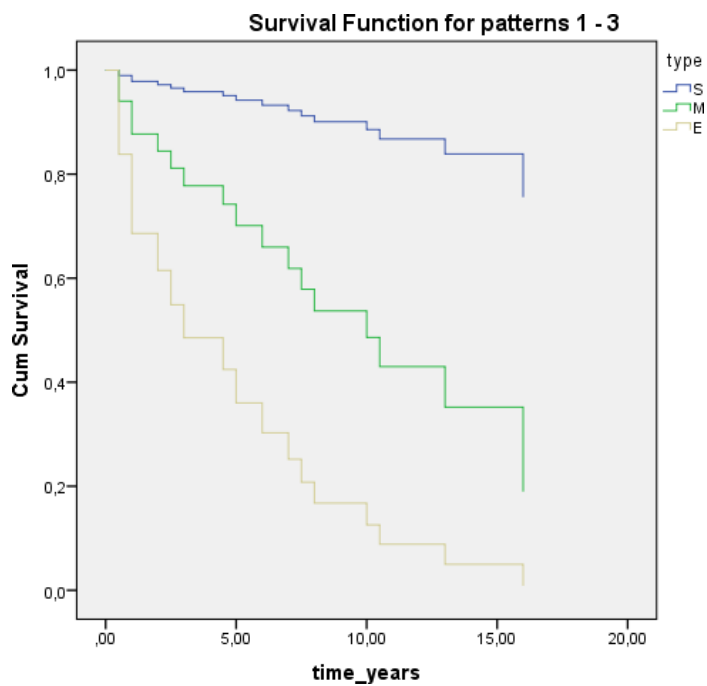
B)

Slika 6. Kaplan-Meierove krivulje 5-godišnjeg općeg preživljenja (slika 6A) i 5-godišnjeg preživljenja specifičnog za bolest (slika 6B) pacijenata s melanomom žilnice i cilijarnog tijela s obzirom na CD117 AEC pozitivne (zelena crta, N=12) i CD117 AEC negativne (plava crta, N=19) uzorke.

Od 13 demografskih i histopatoloških varijabli koje su prikazane u tablicama 2 i 3, univarijatna analiza otkrila je značajnu povezanost između dobi ($p=0,038$), epiteloidnog histološkog tipa tumora ($p=0,005$, slika 7A), LTD-a >18 mm ($p=0,016$), pozitivne reakcije na CD117 AEC ($p=0,008$) s općim preživljenjem. Jednako tako nađena je i povezanost između dobi ($p=0,043$), epiteloidnog histološkog tipa ($p=0,013$, slika 7B) i pozitivne reakcije na CD117 AEC ($p=0,014$) s preživljenjem specifičnim za bolest.



A)



B)

Slika 7. Krivulje povezanosti histološkog tipa tumora s općim preživljenjem (A) i preživljenjem specifičnim za bolest (B) prema Cox-ovoj regresiji (plava crta: vretenasti tip - V, zelena crta: mješoviti tip – M, smeđa crta: epiteloidni tip – E).

Ekspresija CD117 zadržala je značajnost i u multivarijantnoj analizi za OP nakon prilagodbe za histološki tip i dob (tablica 5), te za SP nakon prilagodbe za histološki tip, dob, spol, limfocitnu infiltraciju i zahvaćenost cilijarnog tijela (tablica 6).

Pacijenti s ekspresijom CD117 na uzorcima s AEC kromogenom imali su 4.13 puta veći rizik ($p=0,017$, 95% interval pouzdanosti od 1,289 do 13,223) od smrtnog ishoda u usporedbi pacijentima čiji melanomi nisu pokazivali ekspresiju CD117 AEC (tablica 6). U navedenom modelu, dob je granično utjecala na SP uz povećanje omjera rizika za 4,3% svake godine ($p=0,048$, 95% interval pouzdanosti od 1,000 do 1,087, tablica 6).

Tablica 5. Model Cox-ove analize regresije općeg preživljenja s obzirom na ekspresiju biljega CD117, histološki tip melanoma i dob.

Varijabla	B	SD	HR	p	95% CI
CD117AEC	1,35	0,52	3,85	0,009	1,40 do 10,60
vretenasti tip				0,114	
mješoviti tip	0,22	0,68	1,25	0,744	0,39 do 4,76
epiteloidni tip	1,39	0,82	4,03	0,090	0,80 do 20,24
Dob	0,04	0,02	1,04	0,102	0,99 to 1,09

B- koeficijent regresije, SD – standardna devijacija koeficijenta regresije, HR – omjer rizika, 95% CI - 95% intervali pouzdanosti, $p<0,05$ je statistički značajan

Tablica 6. Prognostički utjecaj ekspresije biljega CD117, histološkog tipa melanoma, dobi, spola, limfocitne infiltracije te zahvaćenosti cilijarnog tijela na preživljenje specifično za bolest (Cox-ova regresijska analiza).

Varijabla	B	SD	HR	p	95% CI
CD117AEC	1,42	,59	4,13	,017	1,29 to 13,22
vretenasti tip				,393	
mješoviti tip	1,27	1,10	3,55	,251	0,41 to 31,00
epiteloidni tip	1,61	1,18	5,03	,172	0,49 to 50,99
Dob	,04	,02	1,04	,048	1,00 to 1,09
Spol	-1,02	,69	,36	,137	0,09 to 1,38
Limfocitna infiltracija	,03	,74	1,03	,971	0,24 to 4,35
Zahvaćenost cilijarnog tijela	,04	,91	1,04	,967	0,17 to 6,22

B- koeficijent regresije, SD – standardna devijacija koeficijenta regresije, HR – omjer rizika, 95% CI - 95% intervali pouzdanosti, p<0,05 je statistički značajan

Jedini marker koji je pokazao statistički značajnu korelaciju s OP i SP u Cox-ovoj regresijskoj analizi je biljeg CD117 uz korištenje AEC kromogena, dok ostali biljezi nisu bili statistički značajni.

6. RASPRAVA

Dugo razdoblje do pojave metastatske bolesti nakon primarnog tretmana uvealnog melanoma i slab odgovor metastaza na liječenje konvencionalnom sustavnom kemoterapijom (1) posljednjih su godina ponovno potaknuli zanimanje za teorijom matičnih stanica raka. Ova teorija trebala bi poslužiti kao osnova za razumijevanje mehanizama nastanka i diseminacije tumorskih stanica, kao i u pronalasku novih usmjerenijih načina liječenja UM (4,116,136). Metastaze uvealnog melanoma u pravilu se šire hematogeno što UM čini jednostavnim dihotomnim modelom za istraživanje različitih potencijalnih prognostičkih faktora u malim kohortama pacijenata. Pretpostavlja se kako je razlog nemogućnosti limfogenog širenja metastaza UM nedostatak limfne drenaže u neupaljenoj srednjoj očnoj ovojnici (147).

U svom istraživanju, Schmidt i suradnici dokazali su postojanje subpopulacije stanica UM s povećanom otpornošću na kemoterapiju koja može održavati progresiju tumora (118). Pretpostavlja se da takve malene skupine stanica mogu pokrenuti nastanak i progresiju tumora oponašajući pritom otpornost zdravih matičnih stanica na citotoksične lijekove i radijaciju što opravdava naziv matične stanice raka (110). Do danas su opisani brojni potencijalni biljezi matičnih stanica raka, no nije nađen jedinstveni imunohistokemijski biljeg koji bi bio prisutan u svim ili većini solidnih tumora. U ovoj studiji istražili smo ekspresiju i prognostički značaj potencijalnih biljega matičnih stanica raka CD15, CD20, CD34, CD117 i CD133 kod melanoma srednje očne ovojnice. Iako su u ovoj seriji samo dva melanoma nastala u šarenici, zbog značajno povoljnijeg kliničkog tijeka i prognoze melanoma šarenice (3), konačna imunohistokemijska i statistička analiza napravljena je samo na melanomima žilnice i cilijarnog tijela.

Na tumorskim stanicama bolesnika dokazana je imunohistokemijska ekspresija biljega CD15, CD117 i CD133. Prema našem saznanju temeljenom na pregledu Pubmed baze podataka, prije istraživanja koje je predmet ove disertacije ekspresija biljega CD15 nije dokazana kod pacijenata s uvealnim melanomom. U našem istraživanju po prvi puta

smo na uzorcima melanoma žilnice i cilijarnog tijela kod 10 do 23% pacijenata dokazali ekspresiju CD15 uz primjenu AEC ili DAB kromogena. U ranijim istraživanjima preživljenja pacijenata s kolorektalnim karcinomom i karcinomom dojke dokazana je povezanost ekspresije CD15 s lošim ishodom, što dio autora objašnjava mogućom ulogom sijalil Lewis X antigena u međudjelovanju diseminiranih tumorskih stanica i endotelnih stanica oboljelih (141,142). Naši rezultati nisu pokazali povezanost između ekspresije CD15 i preživljenja, no broj pacijenata s ekspresijom CD15 u našem istraživanju bio je razmjerno malen.

Ekspresija i prognostička vrijednost biljega CD117 dobro je opisana kod brojnih karcinoma u ljudi s različitim i često kontradiktornim rezultatima (148). Pregledom literature dostupne na PubMed bazi podataka pronašli smo tri istraživanja koja su istražila ekspresiju i prognostički značaj biljega CD117 u uvealnim melanomima (133,134,135). U navedena tri istraživanja, kao i u našem istraživanju, OP i SP bila su kraća u usporedbi s velikim epidemiološkim studijama (4) što je bilo i očekivano jer su uzorci tumora prikupljeni enukleacijom koja se uglavnom izvodi kod tumora s većim promjerom baze s lošijom prognozom.

U našem istraživanju pokazali smo značajnu povezanost ekspresije CD117 s općim i za bolest specifičnim preživljenjem u uzorcima UM obojanim AEC kromogenom. Navedeni rezultat u suprotnosti je s podacima iz tri navedene studije (133,134,135). Kako su prikupljeni osnovni demografski podaci bili razmjerno slični u svim istraživanjima, navedena razlika može se objasniti različitim imunohistokemijskim tehnikama i načinima fiksacije. Naime, poznato je kako različite tehnike obnavljanja antigena i razrjeđenja, kao i arbitrarne granične vrijednosti mogu utjecati na interpretaciju imunohistokemijskih rezultata (149). Navedena varijabilnost može objasniti i razlike u proporcijama CD117-pozitivnih tumora u istraživanjima. Postotak pacijenata koji su pokazivali ekspresiju CD117 s DAB kromogenom u istraživanju s najvećom skupinom pacijenata bio je 63% (134) što je nešto više nego u našem istraživanju. U istom istraživanju postotak CD117-pozitivnih uzoraka bio je viši (88%) kada je korištena *western blot* tehnika na svježe smrznutim

uzorcima tumora, što potvrđuje različite pragove detekcije istog antigena kod primjene različitih metoda.

Rezultati istraživanja ukazuju i na jasnu razliku u ekspresiji i prognostičkom značaju biljega CD117 kod upotrebe različitih kromogena. Naime, kao i u istraživanju All-Ericsson i suradnika, nismo pronašli značajnu korelaciju biljega CD117 s preživljenjem kada smo koristili DAB kromogen. Možemo pretpostaviti kako su ove razlike posljedica veće specifičnosti i manje osjetljivosti bojanja AEC-om, posebno s obzirom na činjenicu da su svi AEC-pozitivni uzorci u našem istraživanju bili pozitivni i kada je korišten DAB kromogen. Korištenje crvenog kromogena preporučuje se za imunohistokemijsku analizu melanoma zbog moguće interferencije endogenog smeđeg pigmenta s detekcijom antigena kod korištenja DAB kromogena (143,144). Izbjeljivanje melanina kod uzoraka obojanih DAB kromogenom nismo koristili kako bi izbjegli dodatne promjene u ekspresiji antigena. Zbog toga su izrazito pigmentirani uzorci u serijama s DAB kromogenom isključeni iz završne analize. Mogući utjecaj ovog isključenja na konačan rezultat pritom ne bi trebao biti značajan jer u našem istraživanju stopa pigmentiranosti nije korelirala s preživljenjem. U trećem istraživanju, Lüke i suradnici nisu pronašli prognostičku vrijednost uzoraka s jakom ekspresijom CD117 u usporedbi s uzorcima sa slabom ekspresijom. U navedenoj studiji analizu otežava činjenica da su svi UM pokazivali ekspresiju CD117.

Zanimljivo, Kaplan-Meierove krivulje preživljenja skupina bolesnika s CD117-pozitivnim i CD117-negativnim melanomima žilnice i cilijarnog tijela u istraživanju Mouriauxa i suradnika, koji su također koristili AEC kromogen, bile su također razmjerno slične krivuljama preživljenja pacijenata s obzirom na CD117 AEC-pozitivnost tumora u našem istraživanju. U navedenom istraživanju stopa preživljenja nakon 87 mjeseci bila je 25% za CD117-pozitivne pacijente i 78% za pacijente bez ekspresije CD117, što je usporedivo s 33% i 78% stopom preživljenja u našem istraživanju. Razlika u stopama preživljenja u istom istraživanju nije dosegla statističku značajnost, no nađena je značajna povezanost ekspresije CD117 s mitotskom aktivnošću tumorskih stanica (133). U našem istraživanju mitotska aktivnost nije analizirana, no

ekspresija CD117 uz upotrebu oba kromogena značajno je korelirala s najvećim promjerom baze tumora, jednim od najvažnijih patohistoloških prognostičkih čimbenika za UM (69).

Antigen CD133 pokazao je pozitivnu ekspresiju uz upotrebu AEC kromogena kod 73% oboljelih u našem istraživanju, no njegova ekspresija nije značajnije korelirala s općim ili za bolest specifičnim preživljenjem. Mogući razlog nepostojanja statistički značajne povezanosti je i manji broj uzoraka dostupnih za konačnu analizu, njih ukupno 22. Naime, imunohistokemijsko bojanje nije bilo adekvatno kod 9 uzoraka, pretežno fiksiranih prije 1992. godine uz upotrebu nepuferiranog formalina. Buduća istraživanja na većem uzorku oboljelih od UM trebala bi ponuditi odgovore na moguću prognostičku i terapijsku vrijednost biljega CD133, posebno u svjetlu novijih istraživanja koja su potvrdila postojanje pojedinačnih stanica s ekspresijom CD133 u početnim oblicima metastaza u jetri kod bolesnika umrlih od UM (130).

Nakon više desetljeća stagnacije u prevenciji i tretmanu metastatskog UM (136) nedavni napredak u molekularnim tehnikama daje razloge za optimizam. To se u prvom redu odnosi na rezultate analize profila genske ekspresije ili GEP-a koja se pokazala boljim prognostičkim pokazateljem u odnosu na kliničku TNM klasifikaciju te klasične citogenetske metode čiji je glavni nedostatak neravnomjerna raspodjela citogenetskih promjena unutar tumora (104).

Imunohistokemijska analiza tumorskih biljega široko je dostupna i omogućuje vizualizaciju smještaja pojedinih antigena unutar tkivne morfologije. Ipak, kod oboljelih od UM s imunohistokemijskom ekspresijom CD117 nije zamjećen klinički odgovor na liječenje imatinib mesilatom, inhibitorom tirozin kinaze (131). Pretpostavlja se kako je razlog slaboj kliničkoj učinkovitosti imatinib mesilata malena učestalost (1% do 11%) aktivirajućih mutacija *KIT* gena kod očnih melanoma te slaba korelacija *KIT* mutacija i imunohistokemijske ekspresije CD117 (132). Pretpostavlja se kako je imunohistokemijska ekspresija CD117 kod UM u većini slučajeva posljedica autokrine stimulacije čimbenikom matičnih stanica (SCF) te konstitucijskom fosforilacijom receptora (132,134).

Nedavni napredak u razumijevanju genetskih i molekularnih mehanizama u razvoju uvealnih melanoma dao je novi poticaj istraživanjima ciljanih lijekova na nastanak i razvoj metastatske bolesti. Za razliku od kožnih melanoma, kod kojih MAPK (eng. mitogen-activated protein kinases) i druge važne signalne puteve aktiviraju pretežno mutacije gena *BRAF* i *RAS*, uvealne melanome karakteriziraju točkaste mutacije u dijelovima gena koji kodiraju za α -podjedinice G-proteina GNAQ i GNA11 (150). Ove dvije međusobno isključujuće mutacije prisutne su kod više od 80% oboljelih od UM (151). Prisutnost GNAQ mutacije u svim stadijima UM ukazuje na činjenicu da su ove mutacije rani događaji u malignoj progresiji (152), za razliku od mutacija gena *BAP1* koje se pojavljuju kasnije u progresiji bolesti i povezane su s razvojem metastatske bolesti (153).

Bolje poznavanje signalnih puteva i njihovog međudjelovanja u uvealnim melanomima omogućilo je novi uvid u razloge dosadašnjih slabih kliničkih rezultata imatiniba i drugih sustavnih lijekova, primjenjenih bilo kao adjuvantna terapija ili nakon pojave metastaza. Zbog toga se istraživanja usmjeravaju na lijekove koji ciljaju nizvodne efektore MAPK, PI3K/Akt/mTOR te u manjoj mjeri YAP signalnih kaskada kod uvealnih melanoma s GNAQ/GNA11 mutacijama. U tijeku su ili se planiraju I. ili II. faza kliničkih istraživanja lijekova koji inhibiraju PKC (sotrastaurin), MEK (selumetinib), PI3K/Akt (LY294002), mTOR kinaze (AZD8055), c-Met receptor (carbozantinib), kao i njihove kombinacije kod oboljelih od UM (153,154,155). Primjena kombinacije lijekova inhibitora MEK i PI3K bila je učinkovitija u indukciji apoptoze u staničnim linijama melanoma s GNAQ/11 mutacijama od monoterapije inhibitorima MEK ili PI3K. Štoviše, kod monoterapije je primjećena obrnuta korelacija u MAPK i AKT fosforilaciji ovisno o lijeku (156). Sinergijski učinak na širokom spektru in vitro i in vivo modela UM pokazala je i kombinacija PI3K inhibitora GDC0941 i mTOR inhibitora Everolimusa (157). U istom istraživanju potvrđena je reaktivacija AKT izazvana monoterapijskom inhibicijom mTORC1 kompleksa koji sadrži mTOR kinazu. Autori pretpostavljaju da se u ovom slučaju radi o mehanizmu povratne sprege koji djeluje preko receptora tirozinske kinaze. Rezultati ovih i brojnih

drugih istraživanja proteklih godina potiču sve veći broj svjetskih onkoloških centara da visokorizične bolesnike uključuju u istraživanja s novim ciljanim terapijama koje tako već postaju standardi u liječenju oboljelih od uvealnog melanoma (158).

U analiziranim uzorcima osoba oboljelih od melanoma srednje očne ovojnice liječenih na KBC Zagreb našli smo pozitivnu ekspresiju biljega matičnih stanica raka CD15, CD117 i CD133, pri čemu ekspresija CD15 dosada nije opisana u literaturi. Ekspresija biljega CD15 u ovom istraživanju nije korelirala s preživljenjem, no utvrđena je povezanost ekspresije biljega CD117 i preživljenja u istoj skupini bolesnika kada je korišten AEC kromogen. Buduća istraživanja trebala bi utvrditi praktičnu vrijednost navednih imunohistokemijskih biljega i komplementarnih molekularnih postupaka u novim dijagnostičkim i terapijskim protokolima.

7. ZAKLJUČCI

- Dio uzoraka melanoma srednje očne ovojnice izražava potencijalne imunohistokemijske biljege matičnih stanica raka CD15, CD117 i CD133.
- Uzorci koji su pokazivali ekspresiju CD117 uz korištenje DAB i AEC kromogena imali su značajno veći prosječni promjer tumora ($p=0.009$ i $p=0.003$) u usporedbi s uzorcima koji nisu pokazivali ekspresiju ovog biljega.
- Značajno više uzoraka tumora vretenastog i mješovitog tipa izražavalo je CD133, dok je epiteloidni tip izražavalo manje CD133 pozitivnih uzoraka uz korištenje AEC kromogena.
- Bolesnici s tumorima koji su izražavali pozitivnu ekspresiju biljega CD117 uz upotrebu AEC kromogena imali su kraće 5-godišnje opće i preživljenje bez znakova bolesti, te kraće ukupno opće i preživljenje bez znakova bolesti, dok ekspresija biljega CD15, CD133 te CD117 uz upotrebu DAB kromogena nije značajno utjecala na preživljenje.
- Ekspresija biljega CD117 uz korištenje AEC kromogena, epiteloidni histološki tip i dob povezani su s lošijim općim preživljenjem i s preživljenjem bez znakova bolesti, dok je najveći promjer baze tumora povezan samo s općim preživljenjem oboljelih. Ekspresija ovog biljega zadržala je značajnost za opće preživljenje nakon prilagodbe za tip tumora i dob, te za preživljenje bez znakova bolesti nakon prilagodbe za tip tumora, dob, spol, limfocitnu infiltraciju i zahvaćenost cilijarnog tijela.
- Bolesnici s pozitivnom ekspresijom biljega CD117 uz korištenje AEC kromogena imali su 4.13 puta veći rizik od smrti u odnosu na bolesnike koji nisu pokazivali ekspresiju biljega.
- Upotreba različitih tehnika vizualizacije biljega na uzorcima melanoma srednje očne ovojnice poput korištenja AEC ili DAB kromogena, sa ili bez izbjeljivanja pigmenta, može značajno utjecati na konačne rezultate.

8. SAŽETAK

Melanom srednje očne ovojnice rijedak je očni tumor sa svojstvom rezistencije na konvencionalnu sustavnu kemoterapiju. U ovom istraživanju analizirani su uzorci tumorskog tkiva 31 bolesnika s primarnim melanomom žilnice i cilijarnog tijela uklopljeni u parafin kako bi se utvrdilo postojanje tumorskih stanica s ekspresijom potencijalnih biljega matičnih stanica raka CD133, CD117 (c-kit), CD34, CD20 i CD15 te njihov mogući utjecaj na preživljenje.

Imunohistokemijska ekspresija biljega CD133 bila je izražena kod 16 od 22 uzorka uz upotrebu AEC kromogena. Ekspresija CD117 zamijećena je kod 12 od 31 uzorka kada je korišten AEC kromogen i kod 14 od 26 uzoraka kada je korišten DAB. Ekspresija CD15 bila je izražena kod 3 od 30 uzoraka kada je korišten AEC i kod 6 od 26 uzoraka uz upotrebu DAB kromogena. Ekspresija nije bila izražena kod biljega CD20 i CD34.

Tijekom prosječnog vremena praćenja od 8.7 godina, nešto više od polovine pacijenata umrlo je od metastaske bolesti. Kaplan-Meierove krivulje ukazuju na značajno kraće opće i preživljenje bez znakova bolesti kod bolesnika s pozitivnom ekspresijom CD117 kada je korišten AEC kromogen. Ekspresije biljega CD133 i CD15 nisu imale značajan utjecaj na preživljenje. U multivarijatnoj analizi, bolesnici s ekspresijom CD117 AEC imali su 4 puta veći rizik od smrtnog ishoda u usporedbi s bolesnicima kod kojih nije nađena ekspresija CD117 AEC.

9. SUMMARY

Expression and prognostic value of cancer stem cell markers in patients with uveal melanoma

Adrian Lukenda, 2017.

Uveal melanoma is a rare ocular malignancy with intrinsic resistance to conventional systemic chemotherapy. This study investigated paraffin embedded samples of 31 patient with primary choroidal and ciliary body melanoma in order to determine the presence of tumor cells that express putative cancer stem cell markers CD133, CD117 (c-kit), CD34, CD20 and CD15 and their possible impact on survival.

Immunohistochemical expression of CD133 was observed in 16 of 22 samples with AEC chromogen. CD117 expression was observed in 12 of the 31 samples when AEC chromogen was used and in 14 of 26 samples when DAB was used. CD15 positivity was seen in 3 out of 30 samples with AEC and in 6 out of 26 samples with DAB. CD20 and CD34 exhibited no positivity in the tested samples.

During the average follow-up time of 8.7 years, more than half of the patients died due to metastatic disease. The Kaplan-Meier plots showed a significantly shorter overall and disease-free survival in CD117-positive patients when AEC chromogen was used. CD133 and CD15 expression had no impact on patients' survival. In multivariate analysis, patients expressing CD117 AEC had 4 times higher risk of lethal outcome in comparison with CD117 AEC negative patients.

10. LITERATURA

1. Spagnolo F, Caltabiano G, Queirolo P. Uveal melanoma. *Cancer Treat Rev.* 2012;38(5):549-53.
2. Shields CL, Shields JA. Histopathology of Uveal Malignant Melanoma and Other Uveal Tumors. U: Alberti WE, Sagerman RH, ur. *Radiotherapy of Intraocular and Orbital Tumors.* Berlin Heidelberg: Springer-Verlag; 1993. Str. 7-16.
3. Henderson E, Margo CE. Iris melanoma. *Arch Pathol Lab Med.* 2008;132:268–72.
4. Kujala E, Mäkitie T, Kivelä T. Very long-term prognosis of patients with malignant uveal melanoma. *Invest Ophthalmol Vis Sci.* 2003;44:4651–9.
5. Bergman L, Seregard S, Nilsson B, Ringborg U, Lundell G, Ragnarsson-Olding B. Incidence of uveal melanoma in Sweden from 1960 to 1998. *Invest Ophthalmol Vis Sci.* 2002;43(8):2579-83.
6. Virgili G, Gatta G, Ciccolallo L, Capocaccia R, Biggeri A, Crocetti E, i sur. Incidence of uveal melanoma in Europe. *Ophthalmology.* 2007;114(12):2309-15.
7. Karaman K, Bućan K, Pešutić-Pisac V, Žuljan I, Znaor Lj, Siničić A, i sur. Prognostic Value of Clinical and Histopathological Parameters of Uveal Melanomas: A Retrospective Study. *Acta Clin Croat.* 2007;46(Suppl 1):S21-23.
8. Nathan P, Cohen V, Coupland S, Curtis K, Damato B, Evans J, i sur. Uveal Melanoma UK National Guidelines. *Eur J Cancer.* 2015;51(16):2404-12.
9. Singh AD, Topham A. Incidence of uveal melanoma in the United States: 1973–1997. *Ophthalmology.* 2003;110(5):956-61.

10. Hu DN, Yu GP, McCormick SA, Schneider S, Finger PT. Population-based incidence of uveal melanoma in various races and ethnic groups. *Am J Ophthalmol.* 2005;140(4):612-7.
11. Rennie IG. Don't it make my blue eyes brown: heterochromia and other abnormalities of the iris. *Eye (Lond).* 2012;26(1):29-50.
12. Hu DN, McCormick SA, Yu GP. Latitude and uveal melanoma. *Ophthalmology.* 2008;115(4):757; author reply 757-9.
13. Laver NV, McLaughlin ME, Duker JS. Ocular melanoma. *Arch Pathol Lab Med.* 2010;134(12):1778-84.
14. Griewank KG, Murali R, Wiesner T, Bastian BC. Genetic alterations in uveal melanoma. Expert review of ophthalmology. *Expert Rev. Ophthalmol.* 2011;6(2),129–132.
15. Yousef YA, Alkilany M. Characterization, treatment, and outcome of uveal melanoma in the first two years of life. *Hematol Oncol Stem Cell Ther.* 2015;8(1):1-5.
16. Singh AD, Bergman L, Seregard S. Uveal melanoma: epidemiologic aspects. *Ophthalmol Clin North Am.* 2005;18(1):75-84.
17. Singh AD, Kalyani P, Topham A. Estimating the risk of malignant transformation of a choroidal nevus. *Ophthalmology.* 2005;112:17849.
18. Sumich P, Mitchell P, Wang JJ. Choroidal nevi in a white population: the Blue Mountains Eye Study. *Arch Ophthalmol.* 1998;116(5):645-50.
19. Naumann G, Yanoff M, Zimmerman LE. Histogenesis of malignant melanomas of the uvea. I. Histopathologic characteristics of nevi of the choroid and ciliary body. *Arch Ophthalmol.* 1966;76(6):784-96.
20. Carreno E, Saornil MA, Garcia-Alvarez C, Lopez-Lara F, De Frutos-Baraja JM & Almaraz A. Prevalence of ocular and oculodermal melanocytosis in Spanish population with uveal melanoma. *Eye (Lond).* 2012;26:159-162.

21. Van Beek JGM, Koopmans AE, Verdijk RM, Naus NC, A. de Klein A, Kilic E. Diagnosis, Histopathologic and Genetic Classification of Uveal Melanoma. U: Duc Ht, ur. Melanoma - From Early Detection to Treatment, InTech; 2013.
22. Hammer H, Oláh J, Tóth-Molnár E. Dysplastic nevi are a risk factor for uveal melanoma. *Eur J Ophthalmol.* 1996;6:472-4.
23. Canning CR, Hungerford J. Familial uveal melanoma. *Br J Ophthalmol.* 1988; 72(4):241–243.
24. Cheung M, Talarchek J, Schindeler K, Saraiva E, Penney LS, Ludman M, i sur. Further evidence for germline BAP1 mutations predisposing to melanoma and malignant mesothelioma. *Cancer Genet* 2013;206(5):206–10.
25. Holly EA, Aston DA, Ahn DK, Kristiansen JJ, Char DH. Uveal melanoma, hormonal and reproductive factors in women. *Cancer Res.* 1991;51:13702.
26. Edge SB, Byrd DR, Compton CC, Fritz AG, Greene F, Trotti A, ur. *AJCC Cancer Staging Manual*, 7 izd. New York, NY: Springer; 2010. Str. 547-59.
27. Shields CL, Shields JA, Kiratli H, De Potter P, Cater JR. Risk factors for growth and metastasis of small choroidal melanocytic lesions. *Trans Am Ophthalmol Soc.* 1995;93:259-75; diskusija 275-9.
28. Kanski JJ. Intraocular Tumours. U: Kanski JJ, ur. *Clinical Ophthalmology, a Systematic Approach*, 5 izd. Edinburgh: Butterworth Heinemann, Elsevier Science Limited; 2003: Str. 317-347.
29. Holden R, Damato BE. Preventable delays in the treatment of intraocular melanoma in the UK. *Eye.* 1996;10:127-9.
30. Ah-Fat FG, Damato BE. Delays in the diagnosis of uveal melanoma and effect on treatment. *Eye.* 1998;12:789-91.

31. Shields CL, Shields JA, Shields MB, Augsburger JJ. Prevalence and mechanisms of secondary intraocular pressure elevation in eyes with intraocular tumors. *Ophthalmology*. 1987;94(7):839-46.
32. Coleman DJ. Ocular tumor patterns. *Bibl Ophthalmol*. 1975;(83):136-40.
33. Iveković R, Tedeschi-Reiner E, Novak Lauš K, Mandić Z. Melanom oka – dijagnostika i liječenje. *Medix*. 2008;14:118-122.
34. Boldt HC, Byrne SF, Gilson MM, Finger PT, Green RL, Straatsma BR, i sur. Baseline echographic characteristics of tumors in eyes of patients enrolled in the Collaborative Ocular Melanoma Study: COMS report no. 29. *Ophthalmology*. 2008;115(8):1390–1397.
35. Doro D, Parrozzani R, Midená E. Ultrasound biomicroscopy examination of anterior uveal tumors: information on location and size only? *Acta Clin Croat*. 2012;51Suppl 1:37-44.
36. Bianciotto C, Shields CL, Guzman JM, Romanelli-Gobbi M, Mazzuca D Jr, Green WR, i sur. Assessment of anterior segment tumors with ultrasound biomicroscopy versus anterior segment optical coherence tomography in 200 cases. *Ophthalmology*. 2011;118(7):1297-302.
37. Villegas VM, Houston SKS, Gold A, Murray T. Application of Molecular Genomics in Radiation-Sparing Therapy. *Retina today*. 2014;8(9):59-62
38. Aaberg TM Jr, Cook RW, Oelschlager K, Maetzold D, Rao PK, Mason JO 3rd. Current clinical practice: differential management of uveal melanoma in the era of molecular tumor analyses. *Clin Ophthalmol*. 2014;8:2449-60.
39. Singh AD, Rennie IG, Kivela T, Seregard S, Grossniklaus H. The Zimmerman-McLean-Foster hypothesis: 25 years later. *Br J Ophthalmol*. 2004;88(7):962-7.
40. Eskelin S, Pyrhönen S, Summanen P, Hahka-Kemppinen M, Kivelä T. Tumor doubling times in metastatic malignant melanoma of the uvea:

tumor progression before and after treatment. *Ophthalmology*. 2000;107(8):1443-9.

41. Collaborative Ocular Melanoma Study Group. The COMS randomized trial of iodine 125 brachytherapy for choroidal melanoma: V. Twelve-year mortality rates and prognostic factors: COMS report No. 28. *Arch Ophthalmol*. 2006;124(12):1684-93.
42. Collaborative Ocular Melanoma Study Group. Factors predictive of growth and treatment of small choroidal melanoma: COMS Report No. 5. The Collaborative Ocular Melanoma Study Group. *Arch Ophthalmol*. 1997;115(12):1537-44.
43. Pereira PR, Odashiro AN, Lim LA, Miyamoto C, Blanco PL, Odashiro M, i sur. Current and emerging treatment options for uveal melanoma. *Clin Ophthalmol*. 2013;7:1669-82.
44. American Brachytherapy Society - Ophthalmic Oncology Task Force; ABS – OOTF Committee. The American Brachytherapy Society consensus guidelines for plaque brachytherapy of uveal melanoma and retinoblastoma. *Brachytherapy*. 2014;13(1):1-14.
45. Collaborative Ocular Melanoma Study Group. The Collaborative Ocular Melanoma Study (COMS) randomized trial of pre-enucleation radiation of large choroidal melanoma II: initial mortality findings. *Am J Ophthalmol*. 1998;125:779-96.
46. Lichter AS, Lawrence TS. Recent advances in radiation oncology. *N Engl J Med*. 1995;332(6):371-9.
47. Seregard S, Damato BE, Fleming P. Uveal malignant melanoma: management options-brachytherapy. U: Saunders A, ur. *Clinical Ophthalmic Oncology*. Philadelphia: Elsevier; 2007. Str. 241–247.
48. Shields CL, Shields JA, Cater J, Gündüz K, Miyamoto C, Micaily B, i sur. Plaque radiotherapy for uveal melanoma: long-term visual outcome in 1106 consecutive patients. *Arch Ophthalmol*. 2000;118 (9):1219-28.

49. Lommatzsch PK, Alberti W, Lommatzsch R, Rohrwacher F. Radiation effects on the optic nerve observed after brachytherapy of choroidal melanomas with 106Ru/106Rh plaques. *Graefes Arch Clin Exp Ophthalmol.* 1994;232(8):482-7.
50. Wang Z, Nabhan M, Schild SE, Stafford SL, Petersen IA, Foote RL, i sur. Charged particle radiation therapy for uveal melanoma: a systematic review and meta-analysis. *Int J Radiat Oncol Biol Phys.* 2013;86(1):18-26.
51. Dunavoelgyi R, Dieckmann K, Gleiss A, Sacu S, Kircher K, Georgopoulos M, i sur. Local tumor control, visual acuity, and survival after hypofractionated stereotactic photon radiotherapy of choroidal melanoma in 212 patients treated between 1997 and 2007. *Int J Radiat Oncol Biol Phys.* 2011;81(1):199-205.
52. Modorati G, Miserocchi E, Galli L, Picozzi P, Rama P. Gamma knife radiosurgery for uveal melanoma: 12 years of experience. *Br J Ophthalmol.* 2009;93(1):40-4.
53. Materin MA, Bianciotto CG, Wu C, Shields CL. Sector laser photocoagulation for the prevention of macular edema after plaque radiotherapy for uveal melanoma: a pilot study. *Retina.* 2012;32(8):1601-7.
54. Finger PT, Kurli M. Laser photocoagulation for radiation retinopathy after ophthalmic plaque radiation therapy. *Br J Ophthalmol.* 2005;89:730-738.
55. Canal-Fontcuberta I, Salomão DR, Robertson D, Cantrill HL, Koozekanani D, Rath PP, i sur. Clinical and histopathologic findings after photodynamic therapy of choroidal melanoma. *Retina.* 2012;32(5):942-8.
56. Barbazetto IA, Lee TC, Rollins IS, Chang S, Abramson DH. Treatment of choroidal melanoma using photodynamic therapy. *Am J Ophthalmol.* 2003;135(6):898-9.

57. Singh AD, Kivelä T, Seregard S, Robertson D, Bena JF. Primary transpupillary thermotherapy of "small" choroidal melanoma: is it safe? *Br J Ophthalmol.* 2008;92(6):727-8.
58. Yarovoy AA, Magaramov DA, Bulgakova ES. The comparison of ruthenium brachytherapy and simultaneous transpupillary thermotherapy of choroidal melanoma with brachytherapy alone. *Brachytherapy.* 2012;11(3):224-9.
59. Bechrakis NE, Petousis V, Willerding G, Krause L, Wachtlin J, Stroux A, et al. Ten-year results of transscleral resection of large uveal melanomas: local tumour control and metastatic rate. *Br J Ophthalmol.* 2010;94(4):460-6.
60. Damato B. Progress in the management of patients with uveal melanoma. The 2012 Ashton Lecture. *Eye (Lond).* 2012;26(9):1157-72.
61. Lane AM, Egan KM, Harmon D, Holbrook A, Munzenrider JE, Gragoudas ES. Adjuvant interferon therapy for patients with uveal melanoma at high risk of metastasis. *Ophthalmology.* 2009;116(11):2206-12.
62. Augsburger JJ, Corrêa ZM, Shaikh AH. Effectiveness of treatments for metastatic uveal melanoma. *Am J Ophthalmol.* 2009;148(1):119-27.
63. Mariani P, Piperno-Neumann S, Servois V, Berry MG, Dorval T. Surgical management of liver metastases from uveal melanoma: 16 years' experience at the Institut Curie. *Eur J Surg Oncol.* 2009;35:1192–1197.
64. Alexander HR Jr, Libutti SK, Pingpank JF, Steinberg SM, Bartlett DL, Helsabeck C. Hyperthermic isolated hepatic perfusion using melphalan for patients with ocular melanoma metastatic to liver. *Clin Cancer Res.* 2003;9:6343–6349.
65. Hodi FS, O'Day SJ, McDermott DF, Weber RW, Sosman JA, Haanen JB, et al. Improved survival with ipilimumab in patients with metastatic melanoma. *N Engl J Med.* 2010; 363:711–723.

66. Carvajal RD, Sosman JA, Fernando Quevedo J, Milhem MM, Joshua AM, Kudchadkar RR, i sur. Effect of Selumetinib vs Chemotherapy on Progression-Free Survival in Uveal Melanoma : A Randomized Clinical Trial. *JAMA*. 2014; 311(23):2397-2405.
67. Klingenstein A, Haug AR, Zech CJ, Schaller UC. Radioembolization as locoregional therapy of hepatic metastases in uveal melanoma patients. *Cardiovasc Intervent Radiol*. 2013;36(1):158-65.
68. Willson JK, Albert DM, Diener-West M, McCaffrey LD, Scully RE, Willson JK, i sur. Assessment of metastatic disease status at death in 435 patients with large choroidal melanoma in the Collaborative Ocular Melanoma Study (COMS): COMS report no.15. *Arch Ophthalmol*. 2001;119:670–6.
69. Kujala E, Damato B, Coupland SE, Desjardins L, Bechrakis NE, Grange JD, i sur. Staging of ciliary body and choroidal melanomas based on anatomic extent. *J Clin Oncol*. 2013;31(22):2825-31.
70. Collaborative Ocular Melanoma Study Group. Comparison of clinical, echographic, and histopathological measurements from eyes with medium-sized choroidal melanoma in the collaborative ocular melanoma study: COMS report no. 21. *Arch Ophthalmol*. 2003;121(8):1163-71.
71. Shields CL, Kaliki S, Furuta M, Fulco E, Alarcon C, Shields JA. American Joint Committee on Cancer Classification of Uveal Melanoma (Anatomic Stage) Predicts Prognosis in 7,731 Patients: The 2013 Zimmerman Lecture. *Ophthalmology*. 2015;122(6):1180-6.
72. Barr CC, McLean IW, Zimmerman LE. Uveal melanoma in children and adolescents. *Arch Ophthalmol*. 1981;99:2133-6.
73. Singh AD, Shields CL, Shields JA, Sato T. Uveal melanoma in young patients. *Arch Ophthalmol*. 2000;118:918-23.

74. Shields CL, Furuta M, Thangappan A, Nagori S, Mashayekhi A, Lally DR, i sur. Metastasis of uveal melanoma millimeter-by-millimeter in 8033 consecutive eyes. *Arch Ophthalmol*. 2009;127(8):989-98.
75. Regan S, Judge HE, Gragoudas ES, Egan KM. Iris color as a prognostic factor in ocular melanoma. *Arch Ophthalmol*. 1999;117:8114.
76. TothMolnar E, Hammer H, Olah J. Cutaneous dysplastic naevi in uveal melanoma patients: markers for prognosis? *Melanoma Res*. 2000;10:369.
77. Li W, Gragoudas ES, Egan KM. Metastatic melanoma death rates by anatomic site after proton beam irradiation for uveal melanoma. *Arch Ophthalmol*. 2000;118:106670.
78. Rummelt V, Folberg R, Woolson RF, Hwang T, Pe'er J. Relation between the microcirculation architecture and the aggressive behavior of ciliary body melanomas. *Ophthalmology*. 1995;102:84451.
79. Sisley K, Parsons MA, Garnham J, Potter AM, Curtis D, Rees RC, i sur. Association of specific chromosome alterations with tumour phenotype in posterior uveal melanoma. *British Journal of Cancer*. 2000;82:3308.
80. Coupland SE, Campbell I, Damato B. Routes of extraocular extension of uveal melanoma: risk factors and influence on survival probability. *Ophthalmology*. 2008;115:1778-1785.
81. Callender GR, Wilder HC, Ash JE. Five hundred melanomas of the choroid and ciliary body followed five years or longer. *Am J Ophthalmol*. 1942;25:962-7.
82. McLean IW, Foster WD, Zimmerman LE, Gamel JW. Modifications of Callender's classifications of uveal melanoma at the Armed Forces Institute of Pathology. *Am J Ophthalmol*. 1983;96:502-9.
83. Lee WR. *Intraocular Tumours*. U: Lee WR, ur. *Ophthalmic Histopathology*, 2 izd. London: Springer; 2002. Str.131-184.

84. Moshari A, Cheeseman EW, McLean IW. Totally necrotic choroidal and ciliary body melanomas: associations with prognosis, episcleritis, and scleritis. *Am J Ophthalmol.* 2001;131:232-6.
85. Shamma HF, Blodi FC. Prognostic factors in choroidal and ciliary body melanomas. *Arch Ophthalmol.* 1977;95(1):63-9.
86. McLean MJ, Foster WD, Zimmerman LE. Prognostic factors in small malignant melanomas of choroid and ciliary body. *Arch Ophthalmol.* 1977;95(1):48-58.
87. Folberg R, Pe'er J, Gruman LM, Woolson RF, Jeng G, Montague PR, i sur. The morphologic characteristics of tumor blood vessels as a marker of tumor progression in primary human uveal melanoma: a matched case-control study. *Hum Pathol.* 1992;23:1298-305.
88. Folberg R, Rummelt V, Parys-Van Ginderdeuren R, Hwang T, Woolson RF, Pe'er J, i sur. The prognostic value of tumor blood vessel morphology in primary uveal melanoma. *Ophthalmology.* 1993;100(9):1389-98.
89. Sakamoto T, Sakamoto M, Yoshikawa H, Hata Y, Ishibashi T, Ohnishi Y, i sur. Histologic findings and prognosis of uveal malignant melanoma in Japanese patients. *Am J Ophthalmol.* 1996;121:276-83.
90. Foss AJE, Alexander RA, Hungerford JL, Harris AL, Cree IA, Lightman S. Reassessment of the PAS patterns in uveal melanoma. *Br J Ophthalmol.* 1997;81:240-6.
91. Mäkitie T, Summanen P, Tarkkanen A, Kivelä T. Microvascular density in predicting survival of patients with choroidal and ciliary body melanoma. *Invest Ophthalmol Vis Sci.* 1999;40:247180.
92. Foss AJE, Alexander RA, Jefferies LW, Hungerford JL, Harris AL, Lightman S. Microvessel count predicts survival in uveal melanoma. *Cancer Res.* 1996;56:29003.

93. Lane AM, Egan KM, Yang J, Saornil MA, Alroy J, Albert D, i sur. An evaluation of tumour vascularity as a prognostic indicator in uveal melanoma. *Melanoma Res.* 1997;7:237–242.
94. Chen X, Maniotis AJ, Majumdar D, Pe'er J, Folberg R. Uveal melanoma cell staining for CD34 and assessment of tumor vascularity. *Invest Ophthalmol Vis Sci.* 2002;43:25339.
95. Al-Jamal RT, Mäkitie T, Kivelä T. Nucleolar diameter and microvascular factors as independent predictors of mortality from malignant melanoma of the choroid and ciliary body. *Invest Ophthalmol Vis Sci.* 2003;44:2381–9.
96. Al-Jamal RT, Kivelä T. KI-67 immunopositivity in choroidal and ciliary body melanoma with respect to nucleolar diameter and other prognostic factors. *Curr. Eye Res.* 2006;31:57-67.
97. Damato B, Eleuteri A, Taktak AF, Coupland SE. Estimating prognosis for survival after treatment of choroidal melanoma. *Prog Retin Eye Res.* 2011;30(5):285-95.
98. Maat W, Ly LV, Jordanova ES, de Wolff-Rouendaal D, Schalijs-Delfos NE, Jager MJ. Monosomy of chromosome 3 and an inflammatory phenotype occur together in uveal melanoma. *Invest Ophthalmol Vis Sci.* 2008;49:50510.
99. Herwig MC, Grossniklaus HE. Role of macrophages in uveal melanoma. *Expert Rev Ophthalmol.* 2011;6(4):405-407.
100. Whelchel JC, Farah SE, McLean IW, Burnier MN. Immunohistochemistry of infiltrating lymphocytes in uveal malignant melanoma. *Invest. Ophthalmol. Vis. Sci.* 1993;34:2603-2606.
101. Prescher G, Bornfeld N, Hirche H, Horsthemke B, Jöckel KH, Becher R. Prognostic implications of monosomy 3 in uveal melanoma. *Lancet.* 1996;347(9010):1222-5.

102. Sisley K, Rennie IG, Parsons MA, Jacques R, Hammond DW, Bell SM, i sur. Abnormalities of chromosomes 3 and 8 in posterior uveal melanoma correlate with prognosis. *Genes Chromosomes Cancer*. 1997;19(1):22-8.
103. Harbour JW. Molecular prognostic testing and individualized patient care in uveal melanoma. *Am J Ophthalmol*. 2009;148(6):823-9.
104. Onken MD, Worley LA, Char DH, Augsburger JJ, Correa ZM, Nudleman E, i sur. Collaborative Ocular Oncology Group report number 1: prospective validation of a multi-gene prognostic assay in uveal melanoma. *Ophthalmology*. 2012;119:1596–603.
105. Onken MD, Worley LA, Tuscan MD, Harbour JW. An accurate, clinically feasible multi-gene expression assay for predicting metastasis in uveal melanoma. *J Mol Diagn*. 2010;12(4):461-8.
106. Marusyk A, Polyak K. Tumor heterogeneity: causes and consequences. *Biochim Biophys Acta*. 2010;1805:105–117.
107. Nowell PC. The clonal evolution of tumor cell populations. *Science*. 1976;194:23–28.
108. Fearon ER, Vogelstein B. A genetic model for colorectal tumorigenesis. *Cell*. 1990;61:759-767.
109. Dalerba P, Cho RW, Clarke MF. Cancer stem cells: models and concepts. *Annu Rev Med*. 2007;58:267-84.
110. Wicha MS, Liu S, Dontu G. Cancer stem cells: an old idea--a paradigm shift. *Cancer Res*. 2006;66(4):1883-90; discussion 1895-6.
111. Zhou BB, Zhang H, Damelin M, Geles KG, Grindley JC, Dirks PB. Tumour-initiating cells: challenges and opportunities for anticancer drug discovery. *Nat Rev Drug Discov*. 2009;8(10):806-23.
112. Hoek KS, Goding CR. Cancer stem cells versus phenotype-switching in melanoma. *Pigment Cell Melanoma Res*. 2010;23(6):746-59.

113. Shackleton M, Quintana E. Progress in understanding melanoma propagation. *Mol Oncol.* 2010;4(5):451-7.
114. Bonnet D, Dick JE. Human acute myeloid leukemia is organized as a hierarchy that originates from a primitive hematopoietic cell. *Nat Med.* 1997;3(7):730-7.
115. Ossowski L, Aguirre-Ghiso JA. Dormancy of metastatic melanoma. *Pigment Cell Melanoma Res.* 2010;23(1):41-56.
116. Kalirai H, Damato BE, Coupland SE. Uveal melanoma cell lines contain stem-like cells that self-renew, produce differentiated progeny, and survive chemotherapy. *Invest Ophthalmol Vis Sci.* 2011;52(11):8458-66.
117. Boiko AD, Razorenova OV, van de Rijn M, Swetter SM, Johnson DL, Ly DP, i sur. Human melanoma-initiating cells express neural crest nerve growth factor receptor CD271. *Nature.* 2010 Jul 1;466:133-7.
118. Schmidt P, Abken H. The beating heart of melanomas: a minor subset of cancer cells sustains tumor growth. *Oncotarget.* 2011;2:313-20.
119. Fang D, Nguyen TK, Leishear K, Finko R, Kulp AN, Hotz S, i sur. A tumorigenic subpopulation with stem cell properties in melanomas. *Cancer Res.* 2005;65(20):9328-37.
120. Thill M, Berna MJ, Grierson R, Reinhart I, Voelkel T, Piechaczek C, i sur. Expression of CD133 and other putative stem cell markers in uveal melanoma. *Melanoma Res.* 2011;21(5):405-16.
121. Sharma BK, Manglik V, Elias EG. Immuno-expression of human melanoma stem cell markers in tissues at different stages of the disease. *J Surg Res.* 2010;163(1):e11-5.
122. Stuelten CH, Mertins SD, Busch JI, Gowens M, Scudiero DA, Burkett MW, i sur. Complex display of putative tumor stem cell markers in the NCI60 tumor cell line panel. *Stem Cells.* 2010;28(4):649-60.

123. Coupland SE, Vorum H, Mandal N, Kalirai H, Honoré B, Urbak SF, i sur. Proteomics of uveal melanomas suggests HSP-27 as a possible surrogate marker of chromosome 3 loss. *Invest Ophthalmol Vis Sci*. 2010;51(1):12-20.
124. Mizrak D, Brittan M, Alison MR. CD133: molecule of the moment. *J Pathol*. 2008;214:3-9.
125. Corbeil D, Roper K, Fargeas CA, Joester A, Huttner WB. Prominin: a story of cholesterol, plasma membrane protrusions and human pathology. *Traffic*. 2001;2:82-91.
126. Singh SK, Hawkins C, Clarke ID, Squire JA, Bayani J, Hide T, i sur. Identification of human brain tumour initiating cells. *Nature*. 2004;432:396–401.
127. Chen S, Song X, Chen Z, Li X, Li M, Liu H, i sur. CD133 expression and the prognosis of colorectal cancer: a systematic review and meta-analysis. *PLoS One*. 2013;8(2):e56380.
128. Quintana E, Shackleton M, Sabel MS, Fullen DR, Johnson TM, Morrison SJ. Efficient tumor formation by single human melanoma cells. *Nature*. 2008;456(7222):593–598.
129. Thill M, Berna MJ, Schlagner K, Altenahr S, Volkel T, Piechaczek C, i sur. Expression of the Putative Stem Cell Marker CD133 in the Human Eye. U: ARVO Annual Meeting Abstract. *Invest. Ophthalmol. Vis. Sci*. 2005;46(13):3090.
130. Grossniklaus HE, Zhang Q, You S, McCarthy C, Heegaard S, Coupland SE. Metastatic ocular melanoma to the liver exhibits infiltrative and nodular growth patterns. *Hum Pathol*. 2016;57:165-175.
131. Miettinen M, Lasota J. KIT (CD117): a review on expression in normal and neoplastic tissues, and mutations and their clinicopathologic correlation. *Appl Immunohistochem Mol Morphol*. 2005;13:205-20.

132. Wallander ML, Layfield LJ, Emerson LL, Mamalis N, Davis D, Tripp SR, i sur. KIT mutations in ocular melanoma: frequency and anatomic distribution. *Mod Pathol.* 2011;24:1031-5.
133. Mouriaux F, Kherrouche Z, Maurage CA, Demailly FX, Labalette P, Saule S. Expression of the c-kit receptor in choroidal melanomas. *Melanoma Res* 2003;13:161-6.
134. All-Ericsson C, Girnita L, Müller-Brunotte A, Brodin B, Seregard S, Ostman A, i sur. C-Kit-dependent growth of uveal melanoma cells: a potential therapeutic target? *Invest Ophthalmol Vis Sci.* 2004;45:2075-82.
135. Lüke J, Wegner J, Wegner R, Nassar K, Tatar O, Rohrbach JM, i sur. Expression of c-Kit and its ligand SCF in primary uveal melanoma. *Eur J Ophthalmol.* 2011;21:615-24.
136. Pache M, Glatz K, Bösch D, Dirnhofer S, Mirlacher M, Simon R, i sur. Sequence analysis and high-throughput immunohistochemical profiling of KIT (CD 117) expression in uveal melanoma using tissue microarrays. *Virchows Arch.* 2003;443:741-4.
137. Breza TS, Magro CM. CD34 expression in primary cutaneous malignant melanoma: apropos of a case and review of the aberrant melanoma phenotype. *J Cutan Pathol.* 2005;32(10):685-9.
138. Held MA, Curley DP, Dankort D, McMahon M, Muthusamy V, Bosenberg MW. Characterization of melanoma cells capable of propagating tumors from a single cell. *Cancer Res.* 2010;70(1):388-97.
139. Bittner M, Meltzer P, Chen Y, Jiang Y, Seftor E, Hendrix M, i sur. Molecular classification of cutaneous malignant melanoma by gene expression profiling. *Nature.* 2000;406(6795):536-40.
140. Pruszek J, Ludwig W, Blak A, Alavian K, Isacson O. CD15, CD24, and CD29 define a surface biomarker code for neural lineage differentiation of stem cells. *Stem Cells.* 2009;27(12):2928-40.

141. Nakamori S, Kameyama M, Imaoka S, Furukawa H, Ishikawa O, Sasaki Y, i sur. Increased expression of sialyl Lewis X antigen correlates with poor survival in patients with colorectal carcinoma: clinicopathological and immunohistochemical study. *Cancer Res.* 1993;53:3632–3637.
142. Machida E, Nakayama J, Amano J, Fukuda M. Clinicopathological significance of core 2 1, 6-N-acetylglucosaminyltransferase messenger RNA expressed in the pulmonary adenocarcinoma determined by in situ hybridization. *Cancer Res.* 2001;61:2226–2231.
143. Sanderson T, Zardin G. Immunohistochemistry quality control. U: Suvarna KS, ur. *Bancroft's theory and practice of histological techniques: expert consult: online and print.* Edinburgh: Churchill Livingstone; 2012. Str. 435–55.
144. Ferringer T. Skin. U: Lin F, Prichard JW, Liu H, Wilkerson M, Schuerch C, ur. *Handbook of practical immunohistochemistry: frequently asked questions.* New York: Springer; 2011. Str. 524.
145. Dodge Y, ur. *The Concise Encyclopedia of Statistics.* New York: Springer-Verlag; 2008.
146. Parmar MKB, Machin D, ur. *Survival Analysis. A Practical Approach.* Chichester, NY: John Wiley & Sons; 1995.
147. Petrausch U, Martus P, Tönnies H, Bechrakis NE, Lenze D, Wansel S, i sur. Significance of gene expression analysis in uveal melanoma in comparison to standard risk factors for risk assessment of subsequent metastases. *Eye (Lond).* 2008;22:997-1007.
148. Zhao F, Chen Y, Wu Q, Wang Z, Lu J. Prognostic value of CD117 in cancer: a meta-analysis. *Int J Clin Exp Pathol.* 2014;7:1012–21.
149. De Wit NJ, van Muijen GN, Ruiter DJ. Immunohistochemistry in melanocytic proliferative lesions. *Histopathology.* 2004;44:517–41.

150. Krantz BA, Dave N, Komatsubara KM, Marr BP, Carvajal RD. Uveal melanoma: epidemiology, etiology, and treatment of primary disease. *Clin Ophthalmol*. 2017;11:279-289.
151. Van Raamsdonk CD, Griewank KG, Crosby MB, Garrido MC, Vemula S, Wiesner T, et al. Mutations in GNA11 in uveal melanoma. *N Engl J Med*. 2010;363(23):2191-9.
152. Onken MD, Worley LA, Long MD, Duan S, Council ML, Bowcock AM, et al. Oncogenic mutations in GNAQ occur early in uveal melanoma. *Invest Ophthalmol Vis Sci*. 2008;49(12):5230-4.
153. Bello DM, Ariyan CE, Carvajal RD. Melanoma mutagenesis and aberrant cell signaling. *Cancer Control*. 2013;20(4):261-81.
154. Ho AL, Musi E, Ambrosini G, Nair JS, Deraje Vasudeva S, de Stanchina E, Schwartz GK. Impact of combined mTOR and MEK inhibition in uveal melanoma is driven by tumor genotype. *PLoS One*. 2012;7(7):e40439. doi: 10.1371/journal.pone.0040439.
155. Blum ES, Yang J, Komatsubara KM, Carvajal RD. Clinical Management of Uveal and Conjunctival Melanoma. *Oncology (Williston Park)*. 2016;30(1):29-32, 34-43, 48.
156. Khalili JS, Yu X, Wang J, Hayes BC, Davies MA, Lizee G, Esmaeli B, Woodman SE. Combination small molecule MEK and PI3K inhibition enhances uveal melanoma cell death in a mutant GNAQ- and GNA11-dependent manner. *Clin Cancer Res*. 2012 Aug 15;18(16):4345-55.
157. Amirouchene-Angelozzi N, Frisch-Dit-Leitz E, Carita G, Dahmani A, Raymondie C, Liot G, et al. The mTOR inhibitor Everolimus synergizes with the PI3K inhibitor GDC0941 to enhance anti-tumor efficacy in uveal melanoma. *Oncotarget*. 2016;7(17):23633-46.
158. Field MG, Harbour JW. Recent developments in prognostic and predictive testing in uveal melanoma. *Curr Opin Ophthalmol*. 2014;25(3):234-9.

11. ŽIVOTOPIS

Rođen sam 4. studenog 1974. godine Nürnbergu, Njemačka. Osnovnu školu, XVI. gimnaziju te srednju glazbenu školu završio sam u Zagrebu. Medicinski fakultet Sveučilišta u Zagrebu upisao sam 1993., a diplomirao 1999. godine. Pripravnički staž odradio sam 2000. godine u DZ Maksimir u Zagrebu nakon čega sam civilno služenje vojnog roka proveo na KBC Zagreb te Odjelu za endokrinologiju KB Dubrava. Stručni ispit položio sam 2001. godine.

Četverogodišnji specijalistički staž iz oftalmologije započeo sam 2003. godine na KBC Zagreb u sklopu kojega sam završio obavezni stručni poslijediplomski studij iz oftalmologije. Lipanj i srpanj 2003. godine proveo sam na Institutu za patologiju Bonn-Duisdorf u Bonn-u, Njemačka, na istraživanju patohistoloških uzoraka limfoma oka i očnih adneksa koristeći „tissue-array“ i FISH metode.

Specijalistički ispit položio sam 2007. godine nakon čega sam do 2010. godine radio kao specijalist oftalmolog na Očnom odjelu KB Dubrava u Zagrebu. Od 2010. radim kao specijalist oftalmolog u Očnoj poliklinici Opto centar u Zagrebu. Od 2010. do danas bio sam na više edukacijskih boravaka u trajanju od više tjedna na Institutu za refrakcijsku i oftalmokirurgiju IROC, Švicarska, Dr. Agarwal's Eye Hospital u Chennaiju, Indija, Accuvision u Londonu i Birminghamu, Velika Britanija, i drugdje. Od 2006. do danas sam redoviti suradnik i član Uredničkog odbora Liječničkih novina Hrvatske liječničke komore. Redoviti sam član brojnih društava, Hrvatskog oftalmološkog i optometrijskog društva Hrvatskog liječničkog zbora, Europskog društva za kataraktu i refrakcijsku kirurgiju ESCRS i Europskog udruženja oftalmologa kontaktologa ECLSO. Organizirao sam i predavao na više stručnih tečajeva te aktivno sudjelujem na kongresima u Hrvatskoj i inozemstvu. Kao prvi autor ili koautor objavio sam više znanstvenih i stručnih međunarodno indeksiranih radova.