

**SVEUČILIŠTE U ZAGREBU
MEDICINSKI FAKULTET**

Daliborka Miletić

**Obilježja involucijskoga entropija
donje vjeđe**

DISERTACIJA



Zagreb, 2018.

**SVEUČILIŠTE U ZAGREBU
MEDICINSKI FAKULTET**

Daliborka Miletić

**Obilježja involucijskoga entropija
donje vjeđe**

DISERTACIJA

Zagreb, 2018.

Disertacija je izrađena u Klinici za očne bolesti Medicinskoga fakulteta Sveučilišta Josipa Jurja Strossmayera u Osijeku, u Kliničkoj bolnici „Sveti Duh“ u Zagrebu te u Zavodu za patologiju i citologiju Kliničke bolnice „Sveti Duh“ u Zagrebu.

Voditelj rada: prof. dr. sc. Biljana Kuzmanović Elabjer, prim. dr. med.

Zahvaljujem:

- svojoj mentorici prof. dr. sc. Biljani Kuzmanović Elabjer prim. dr. med. na svesrdnoj pomoći oko izrade ove disertacije, upornosti, strpljivosti i stalnom poticanju na daljnji rad
- kolegi patologu Zvonku Petroviću, dr. med. na iskrenoj želji za suradnjom, stručnosti i ustrajnosti pri histopatološkoj obradi uzoraka
- Peri Hrabaču, dr. med. na pomoći pri statističkoj obradi podataka
- te na kraju veliko hvala predstojniku Klinike za očne bolesti i ravnatelju Kliničke bolnice „Sveti Duh“ prof. dr. sc. Mladenu Bušiću, prim. dr. med. na poticaju za stalno usavršavanje

SADRŽAJ

1. UVOD.....	1
1.1. ANATOMIJA VJEĐA.....	2
1.2. ENTROPIJ VJEĐA.....	9
1.2.1. ETIOPATOGENEZA INVOLUCIJSKOGA ENTROPIJA DONJE VJEĐE	10
1.2.2. LIJEČENJE INVOLUCIJSKOGA ENTROPIJA DONJE VJEĐE	13
1.3. SVRHA RADA.....	15
2. HIPOTEZA.....	16
3. CILJEVI RADA.....	17
3.1. OPĆI CILJ	17
3.2. SPECIFIČNI CILJEVI.....	17
4. MATERIJALI I METODE.....	18
4.1. HISTOPATOLOŠKA OBRADA UZORAKA	21
4.2. STATISTIČKA OBRADA PODATAKA.....	23
5. REZULTATI.....	25
5.1. DEMOGRAFSKI POKAZATELJI	25
5.2. PROMATRANE VRIJEDNOSTI.....	26
5.2.1. TARZUS.....	26
5.2.2. ORBIKULARNI MIŠIĆ	30
5.2.3. RETRAKTOR DONJE VJEĐE	33
6. RASPRAVA.....	35
7. ZAKLJUČAK	41
8. SAŽETAK	43
9. SUMMARY	45
10. LITERATURA.....	47
11. ŽIVOTOPIS.....	51

POPIS KRATICA

BCC – bazocelularni karcinom

m – muški spol

MS – masne stanice

MŽ – Meibomova žlijezda

O – orbikularni mišić

R – retraktor donje vjeđe

T – tarzus

ž – ženski spol

1. UVOD

Osjet vida najrazvijenije je i možda najvažnije ljudsko osjetilo. Preko njega dobivamo najviše podataka o vanjskome okolišu, a više od polovice korteksa mozga uključeno je u procesuiranje i obradu upravo vidnih informacija.

Oko, tj. očna jabučica, organ je odgovoran za vid.

I kao što izreka kaže: „*Čuvat ću te kao zjenicu oka svog*“, brojne duge anatomske strukture, kao što su orbita, suzni sustav te vjeđe služe za zaštitu i uredno funkcioniranje ovog važnog organa.

Primarna je uloga vjeđa mehanička zaštita oka od vanjskih ozljeda. Dodatno, one pomažu pri regulaciji količine svjetla koja ulazi u oko, treptanjem ravnomjerno raspoređuju suze po rožnici održavajući tako integritet epitelnih površina oka, sudjeluju u stvaranju suznoga filma, kao i odvodnji suza putem suzne pumpe.

Stoga, poremećaji i bolesti vjeđa utjecat će izravno ili neizravno i na ostale dijelove vidnoga sustava te u konačnici mogu rezultirati i trajnim gubitkom vida.

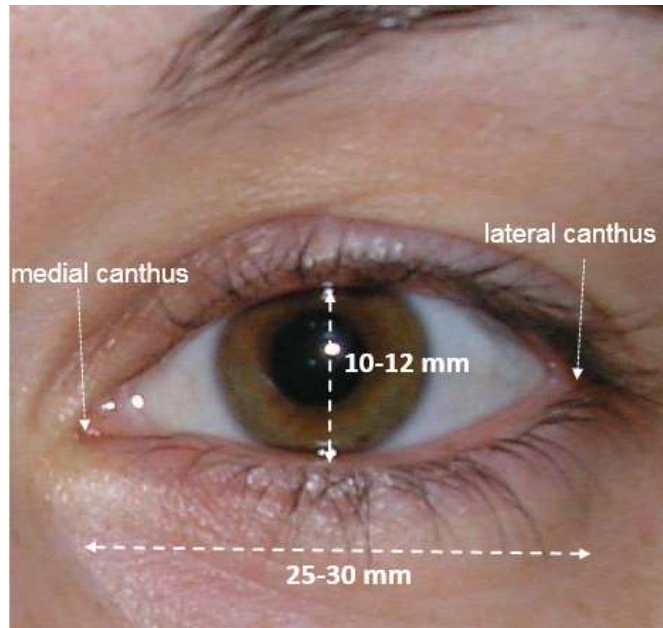
1.1. ANATOMIJA VJEĐA

Poznavanje i razumijevanje glavnih vanjskih obilježja i anatomije vjeđa (1) iznimno je važno u procjeni bolesti vjeđa, kao i u planiranju daljnjeg kirurškog liječenja.

Makroskopski (sl. 1.1), gornja i donja vjeđa postranično se spajaju pod kutom od oko 60° tvoreći medijalnu (lat. *medial canthus*) i lateralnu (lat. *lateral canthus*) komisuru. Lateralni kantus izravno priliježe na očnu jabučicu, dok se suzno jezerce s karunkulom i plikom semilunaris nalazi između medijalnoga kantusa i očne jabučice. Slobodni vjeđni rubovi kod otvorenoga oka omeđuju vjeđni rasporak (lat. *rima palpebrarum*). Kod odrasle osobe vodoravni promjer vjeđnoga rasporka je oko 30 mm, a okomiti 10-12 mm. Gornja vjeđa pri pogledu ravno naprijed normalno prekriva oko 2 mm gornjega ruba rožnice, a donja seže do donjega ruba rožnice.

Debljina slobodnog vjeđnog ruba je oko 2 mm. Suzna točka (lat. *punctum lacrimalis*) dijeli ga na medijalni lakrimalni te lateralni palpebralni dio. Medijalno je vjeđni rub zaobljen, bez trepavica i na varijabilnoj dubini sadrži suzne kanaliće. Stražnja polovica vjeđnoga ruba prekrivena je epitelom spojnice, a prednja epidermisom. Granicu razdvajanja čini siva linija koja predstavlja krajnja vlakna Riolanovoga orbikularnog mišića i na ovoj razini moguće je okomito podijeliti vjeđu. Otvori Meibomovih žlijezda nalaze se straga, u području spojničnoga epitela, dok epidermis sadrži folikule trepavica.

Mikroskopski, vjeđe su vrlo složeno građene i sastoje se od nekoliko slojeva: kože s potkožnim vezivnim tkivom, orbikularnoga mišića, fibroznoga sloja koji čine orbitalni septum i tarzusi, retroseptalnoga masnog tkiva, retraktora gornje i donje vjeđe te spojnice.

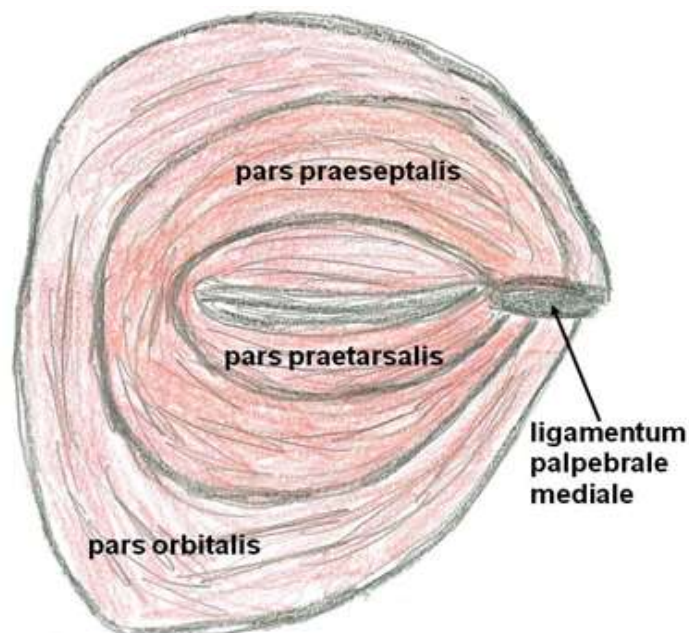


Slika 1.1. Makroskopski izgled vjeđa

Koža vjeđa vrlo je tanka, u medijalnome dijelu najtanja u ljudskome tijelu, s rahlim potkožnim vezivnim tkivom bez masnih stanica. U koži se nalaze i male žlijezde lojnice (Zeissove žlijezde) i apokrine žlijezde (Mollove žlijezde) koje se otvaraju u folikule trepavica.

Ispod kože leži poprečnoprugasti **orbikularni (kružni) mišić** (lat. *m. orbicularis*) oblika slova C. On je primarno protraktor vjeđa, tj. osnovna funkcija mu je zatvaranje vjeđa, a inervira ga sedmi moždani živac. Dijeli se na orbitalni i palpebralni (preseptalni i pretarzalni) dio (sl. 1.2.). Orbitalni dio mišića odgovoran je za forsirano zatvaranje vjeđa; polazi s medijalnoga palpebralnog ligamenta (lat. *ligamentum palpebrale mediale*, eng. *medial canthal tendon*) i okolnoga periosta te kružno, bez prekida, obavija orbitalni rub hvatajući se ispod svog polazišta. Palpebralni dio mišića odgovoran je za treptanje. Čine ga preseptalni dio koji leži na septumu te pretarzalni dio koji se nalazi iznad tarzusa. Lateralno pretarzalni dio tvori lateralni palpebralni ligament (lat. *ligamentum palpebrale laterale*, eng. *lateral canthal tendon*), dok se preseptalni dio hvata nešto površnije. Oba

dijela medijalno tvore medijalni palpebralni ligament. Dio dubokih niti pretarznoga mišića (Hornerov mišić) veže se na prednji i stražnji suzni greben te ovojnicu suzne vrećice, te na taj način, kao dio suzne pumpe, sudjeluje u odvodnji suza.



Slika 1.2. Orbikularni (kružni) mišić (*m. orbicularis*)

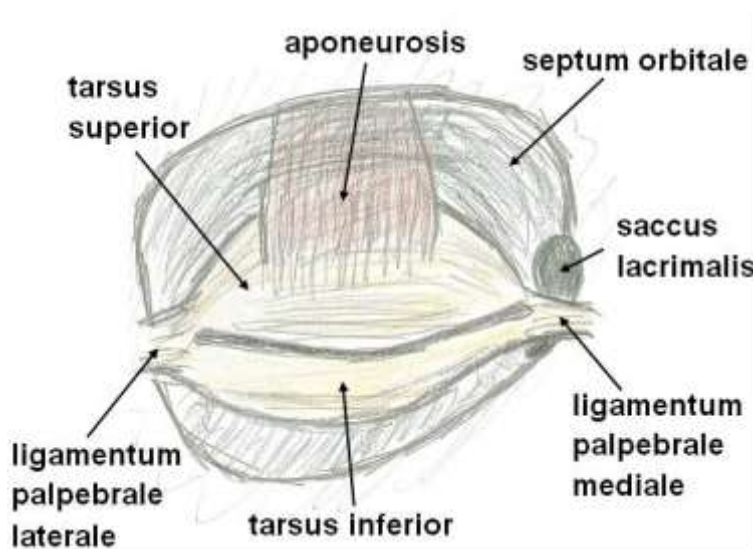
(preuzeto uz dopuštenje iz: M. Bušić, B. Kuzmanović Elabjer, D. Bosnar, ur. Seminaria Ophthalmologica. 3. izd. Zagreb-Osijek: Cerovski d.o.o, 2014.)

Ispod orbikularnoga mišića nalazi se fibrozni sloj koji čine tarzusi i orbitalna pregrada (septum) (sl. 1.3.).

Tarzusi (lat. *tarsus*) su čvrste polumjesečaste vezivne pločice, odgovorne za strukturalni integritet vjeđa. Preko medijalnoga i lateralnoga palpebralnog ligamenta fiksirani su za rub orbite. Debljina svakoga tarzusa iznosi oko 1 mm. Na gornjoj vjeđi visina je oko 8-12 mm, dok je tarzus na donjoj vjeđi duplo manji, oko 3-5 mm. U tarzusu se nalazi oko 25 međusobno paralelnih, okomito položenih Meibomovih žlijezda lojnica koje se otvaraju na slobodnom vjeđnom rubu iza sive linije, a luče lipidni dio suznoga filma.

Orbitalna pregrada (lat. *septum orbitale*) predstavlja anatomsku barijeru između orbite i vjeđa. To je tanka višeslojna vezivna struktura koja, kao nastavak periosta, polazi s

orbitalnoga ruba. Na gornjoj vjeđi ne doseže do tarzusa, nego se spaja s aponeurozom mišića podizača gornje vjeđe (lat. *m. levator palpebrae superioris*) oko 2-5 mm iznad gornjega ruba tarzusa. Na donjoj vjeđi, 4-5 mm inferiorno od tarzusa, pridružuje se retraktoru donje vjeđe, nakon čega zajedno konvergiraju prema donjem rubu tarzusa.



Slika 1.3. Shematski prikaz tarzusa i orbitalne pregrade

(preuzeto uz dopuštenje iz: M. Bušić, B. Kuzmanović Elabjer, D. Bosnar, ur. Seminaria Ophthalmologica. 3. izd. Zagreb-Osijek: Cerovski d.o.o, 2014.)

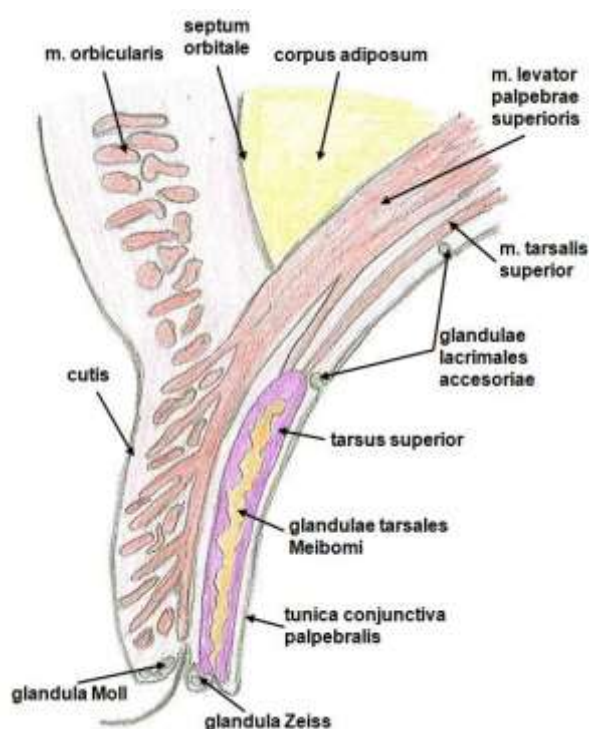
Iza septuma, a ispred retraktora gornje i donje vjeđe, nalaze se **retroseptalni masni jastučići** koji su anteriorna ekstenzija ekstrakoničnoga orbitalnog masnog tkiva. Na gornjoj vjeđi su dva (medijalni i centralni), a na donjoj vjeđi tri (medijalni, centralni i lateralni).

Retraktori su odgovorni za otvaranje vjeđa.

Veliki raspon okomite pokretljivosti gornje vjeđe omogućuju dva jasno anatomske definirana i razvijena mišića: mišić podizač gornje vjeđe (lat. *m. levator palpebrae superioris*) i Müllerov mišić (lat. *m. tarsalis superior*) (sl. 1.4). Mišić podizač gornje vjeđe je poprečnoprugasti mišić koji voljno otvara vjeđni rasporak, a inervira ga treći moždani živac. Polazi s maloga krila sfenoidne kosti iznad Zinnovoga zajedničkog tetivnog

prstena u apeksu orbite, pruža se prema naprijed iznad gornjeg ravnog mišića s kojim ima zajedničku ovojnicu, a u projekciji orbitalnoga ruba dijeli se na aponeurozu i gornji tarzalni mišić. Aponeuroza (*aponeurosis m. levatoris palpebrae superioris*) je vezivna struktura građena od gusto poslaganih kolagenih i elastičnih vlakana čije se duboke niti čvrsto vežu za prednju površinu tarzusa 3-4 mm iznad vjeđnoga ruba. Površinske niti ulaze među vlakna pretarzalnoga dijela orbikularnoga mišića i hvataju se za potkožno tkivo tvoreći gornju poprečnu kožnu brazdu. Medijalno i lateralno aponeuroza se širi i hvata za medijalni i lateralni palpebralni ligament čineći „rogove levatora”, pri čemu lateralni rog dijeli suznu žlijezdu na orbitalni i palpebralni dio.

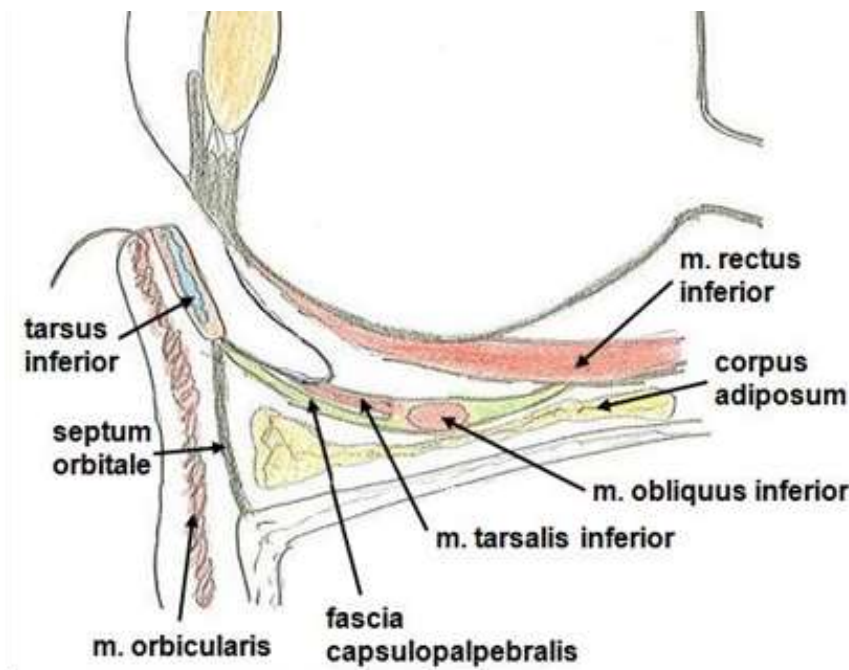
Ispod aponeuroze nalazi se glatki, simpatički inerviran gornji tarzalni mišić – Müllerov mišić koji se odvaja od mišića podizača gornje vjeđe te se hvata za gornji rub tarzusa.



Slika 1.4. Poprečni presjek kroz gornju vjeđu

(preuzeto uz dopuštenje iz: M. Bušić, B. Kuzmanović Elabjer, D. Bosnar, ur. Seminaria Ophthalmologica. 3. izd. Zagreb-Osijek: Cerovski d.o.o, 2014.)

U retraktore donje vjeđe spadaju kapsulopalpebralna fascija (lat. *fascia capsulopalpebralis*) te donji tarzalni mišić (lat. *m. tarsalis inferior*) (sl. 1.5.). Znatno su slabije razvijeni tako da su i okomite kretnje donje vjeđe ograničene samo na blagu depresiju pri pogledu prema dolje. Za ovaj pokret donje vjeđe ključnu ulogu ima donji ravni mišić (lat. *m. rectus inferior*). S njegovih terminalnih mišićnih vlakana i ovojnice prema anteriorno polaze fibrozni tračci (kapsulopalpebralna glava) koji se dijele na dva kraka, okružuju donji kosi mišić (lat. *m. obliquus inferior*) ispred kojeg se ponovno spajaju i tvore donji transverzalni ligament (Lockwoodov ligament). Od ovoga ligamenta fibrozno tkivo ide anterosuperiorno i naziva se kapsulopalpebralna fascija. Nježne ekstenzije fascije idu kroz orbikularni mišić i hvataju se za potkožno tkivo tvoreći donju kožnu brazdu. Orbitalni septum joj se priključuje 4-5 mm ispod tarzusa te se kao zajednički kompleks vežu za donji rub tarzusa. Posteriorno od kapsulopalpebrane fascije leži simpatički inerviran tanki sloj glatkih mišićnih vlakana - donji tarzalni mišić, koji je analog Müllerovom mišiću na gornjoj vjeđi. Za razliku od Müllerovoga mišića ne hvata se direktno za tarzus, nego završava u kapsulopalpebralnoj fasciji nekoliko milimetara ispod donjega ruba tarzusa. Prema novijim istraživanjima, ovaj mišić nije zasebni entitet, kao na gornjoj vjeđi, nego čini jedinstvenu cjelinu s kapsulopalpebralnom fascijom. Kakizaki i sur. su histološki na kadaveričnim vjeđama dokumentirali postojanje dvaju jasno definiranih slojeva retraktora donje vjeđe (2,3). Prednji sloj sadrži samo fibrozno tkivo i predstavlja superficijalni dio kapsulopalpebralne fascije, koji se pruža od Lockwoodovoga ligamenta prema superiorno kroz niti orbikularnoga mišića prema potkožnom tkivu. Stražnji sloj čine duboke niti kapsulopalpebralne fascije koje dosežu sve do ruba tarzusa za koji se vežu. Za razliku od prednjega sloja, osim gustoga fibroznog tkiva, ovaj sloj sadrži i nakupine glatkih mišićnih vlakana, koncentriranih u blizini donjeg forniksa. Ova distinkcija ima kliničku važnost jer je dovela do razvoja novih modificiranih kirurških tehnika u korekciji poremećaja donje vjeđe (4).



Slika 1.5. Poprečni presjek kroz donju vjeđu i prednju orbitu

(preuzeto uz dopuštenje iz: M. Bušić, B. Kuzmanović Elabjer, D. Bosnar, ur. *Seminaria Ophthalmologica*. 3. izd. Zagreb-Osijek: Cerovski d.o.o, 2014.)

Palpebralna spojnica (lat. *tunica conjunctiva palpebralis*) je mukozna membrana koja prekriva stražnju površinu vjeđa te se u kontinuitetu nastavlja preko forniksa u bulbarnu spojnicu koja sprijeda prekriva očnu jabučicu, osim rožnice. Palpebralna spojnica čvrsto je srasla s tarsusom i nije ju moguće kirurški od njega odstraniti, dok je veza sa simpatički inerviranim tarzalnim mišićima nešto labavija. Unutar spojnice nalaze se male akcesorne suzne žlijezde odgovorne za bazalnu sekreciju suza.

U okuloplastičnoj kirurgiji, zbog načina rekonstrukcije, vjeđa se deskriptivno dijeli na prednju i stražnju lamelu. Prednju lamelu čine koža i orbikularni mišić, a stražnju tarsus i spojnica te strukture iza septuma, tj. retraktori i spojnica.

1.2. ENTROPIJ VJEĐA

Entropij označava uvrtanje vjeđnoga ruba prema očnoj jabučici. Stoga trepavice dolaze u izravni kontakt s prednjom površinom oka uzrokujući kroničnu iritaciju spojnice i rožnice. Bolesnici se žale na osjećaj stranoga tijela u oku, pojačano suzenje, crvenilo oka i smetnje vida. Kao komplikacije neliječenog entropija mogu nastati trihijaza, stromalna zamućenja, stanjenje i neovaskularizacije rožnice. U uznapredovalim slučajevima razvija se ulkus rožnice s rizikom perforacije, što u konačnici može rezultirati trajnim gubitkom vida, pa čak i oka.

Iako se javlja i na gornjoj i na donjoj vjeđi, obično je zahvaćena donja vjeđa.

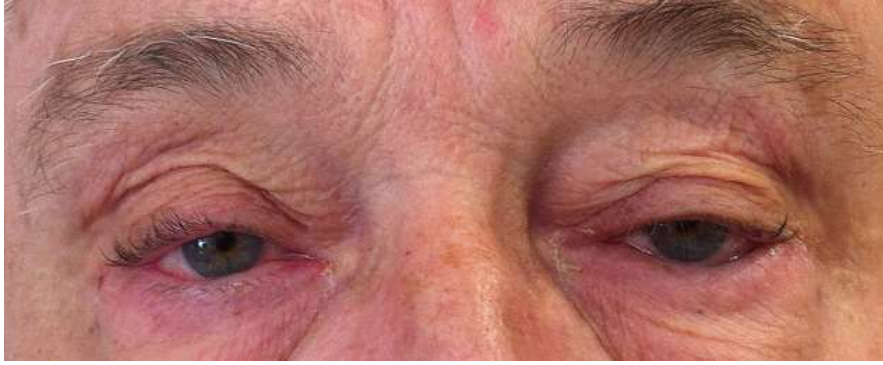Entropij može biti kongenitalni ili stečeni.

Kongenitalni entropij je rijedak i posljedica je malformacija u razvoju vjeđe.

Stečeni entropij etiološki se dijeli na involucijski, spastički i cikatricijalni.

Najčešći je involucijski entropij (sl. 1.6.) koji nastaje zbog gubitka elastičnosti struktura vjeđe uslijed procesa starenja. Prevalencija mu je oko 2% kod osoba starijih od 60 godina, s tim da se povećava s godinama života. Tako je kod šezdesetogodišnjaka 0,9%, a kod osoba starijih od 80 godina 7,6% (5). Češće se javlja kod žena te obostrano.

Spastički entropij nastao sekundarno zbog refleksnoga spazma orbikularnoga mišića kod upala prednjega segmenta oka te cikatricijalni entropij, koji je posljedica ožiljnih promjena stražnje lamele vjeđe, znatno su rjeđi.



Slika 1.6. Involucijski entropij donje vjeđe lijevoga oka

1.2.1. ETIOPATOGENEZA INVOLUCIJSKOGA ENTROPIJA DONJE VJEĐE

Iako je involucijski entropij donje vjeđe jedna od češćih patologija u okuloplastičnoj kirurgiji, njegova etiopatogeneza nije do kraja razjašnjena.

Tijekom godina razmatrane su brojne hipoteze o mogućim uzročnim čimbenicima za njegov nastanak. Najvažnije uključuju: povećanu vodoravnu labavost vjeđe (6,7), okomitu nestabilnost vjeđe (8-10), pomak preseptalnoga orbikularnog mišića preko pretarznoga dijela mišića uz potiskivanje vjeđnoga ruba prema unutra (11), enoftalmus (12-15), upalne i ožiljne promjene tarzalne spojnice (16) te atrofiju i višak kože (17).

Klinički znaci povećane vodoravne labavosti obično se nalaze kod involucijskoga entropija donje vjeđe (6). U istraživanju Bengera i Muscha (8), koji su razdijelili entropij na akutni i kronični, vodoravna labavost bila je prisutna samo kod kroničnoga entropija trajanja duljega od 6 tjedana. Nasuprot tome, Beigi i suradnici (18) u svojoj studiji nisu pronašli statistički značajnu razliku u vodoravnoj labavosti između vjeđa s involucijskim entropijem i zdravih vjeđa istoga bolesnika. Smatra se da je povećana vodoravna labavost donje vjeđe posljedica atrofičnih promjena i rastezanja tarzusa te medijalne i lateralne kantalne tetive. Debljina tarzusa na donjoj vjeđi iznosi oko 1 mm, duljina između 24-28 mm, a visina oko 3,7 mm (1,19). Starenjem se dimenzije tarzusa smanjuju, uz

postojanje razlike među spolovima, što su Huang i suradnici (20) potvrdili histološki: osobe starije od 60 godina imale su skraćen tarzus za 25% (prosjek 18,5 mm) u duljini i 50% u visini (2,3 mm) u odnosu na mlađe osobe. Sisler i suradnici (21) patohistološki su dokazali atrofiju i stanjenje tarzusa kod involucijskoga entropija, a Bashour i Harvey (22) pronašli su smanjenje visine i duljine tarzusa u *in vivo* istraživanju. Iako su atrofične promjene općeniti znak starenja, smatra se da su kod involucijskoga entropija tarzusi manji kao znak "agresivnijega" oblika atrofije. Također, fiziološki manji tarzus u kombinaciji s izraženijim atrofičnim promjenama zbog hormonalnoga djelovanja objašnjava veću učestalost entropija kod ženskog spola (22). Histološki, tarzus je građen od kolagenih i malobrojnih elastičnih vlakana, isprepletenih s Meibomovim žlijezdama (16). U mladosti prevladavaju kolagena vlakna, dok se starenjem taj odnos mijenja u korist elastičnih vlakana. Kod entropija dolazi do degeneracije i fragmentacije kolagenih i elastičnih vlakana u svim slojevima vjeđe, pa tako i u tarzusu (16,20,23,24). Ove promjene ekstracelularnoga matriksa imaju izravni negativni utjecaj na vodoravnu labavost vjeđe (23). Pokretljivost, tonus i položaj donje vjeđe ovise i o stanju kantalnih tetiva koje kod entropija gube svoju elastičnost i postaju labave (7).

Postojanje okomite nestabilnosti kod entropija donje vjeđe dokazano je *in vivo* (8-10) te većina kirurških metoda za korekciju involucijskoga entropija sadrži refiksaciju klinički vidljivog retraktora za tarzus (25-27). "V" oblikovan donji forniks s „bijelom linijom“, koja predstavlja retrahirani kraj odvojenoga retraktora, te prolaps orbitalnoga masnoga tkiva klinički su znaci dehiscijencije i disinsercije retraktora (10). Međutim, histopatološke studije nisu dokazale potpuno odvajanje retraktora, nego postavile sumnju samo na njegovu atenuaciju (15,28). Naime, u svim slučajevima gusto fibrozno tkivo bilo je vezano za donji rub tarzusa, dok su glatka mišićna vlakna bila udaljenija od tarzusa kod entropija (3,9 mm), nego kod zdravih vjeđa (2,5 mm). Stoga, danas se smatra da okomita nestabilnost donje vjeđe nastaje bilo zbog dehiscijencije, atenuacije ili disinsercije

retraktora. Zbog gubitka okomite stabilnosti tarzusa se okreće prema unutra, i to tako da se donji rub pomiče superoanteriorno za 16 stupnjeva, a gornji rub se okreće prema unutra za 63 stupnja (29).

Gubitak sveze orbikularnoga mišića i septuma uzrokuje pomak preseptalnoga dijela mišića prema gore i naprijed, njegovo „nasjedanje” na tanki pretarzalni dio, uz potiskivanje vjeđnoga ruba prema unutra. Ovaj pomak dokazan je radiološki (29) i na kadaverima (11), ali *in vivo* Benger i Musch (8) nisu uočili značajniju razliku u njegovom pomaku kod entropija, ektripija i zdravih vjeđa. Oni smatraju da važnu ulogu pri uvrtnanju donjega vjeđnog ruba ima pritisak gornje vjeđe prilikom treptaja (30), a ne „nasjedanje” preseptalnoga orbikularnog mišića. Također, nesuglasice postoje i oko histoloških promjena unutar mišića. Dok pojedina istraživanja (16,21) pokazuju hipertrofiju mišićnih vlakana, lokalnu ishemiju i fibrozu, druga to opovrgavaju (31).

Iako se prvotno enoftalmus nastao zbog atrofije orbitalnoga masnog tkiva smatrao zasebnim čimbenikom za nastanak entropija, on samo smanjuje apoziciju bulbusa i vjeđe te nije izravno povezan s etiologijom involucijskoga entropija (12-15).

Upalne promjene i epidermalizacija tarzalne spojnice javljaju se kod entropija, ali nisu uzročni čimbenik, nego nastaju sekundarno, zbog dugotrajne malpozicije donje vjeđe (16,21). Isto tako, abnormalna kolagena i elastična vlakna nađena su u dermisu entropičnih vjeđa (9,17), ali nemaju ulogu u nastanku entropija.

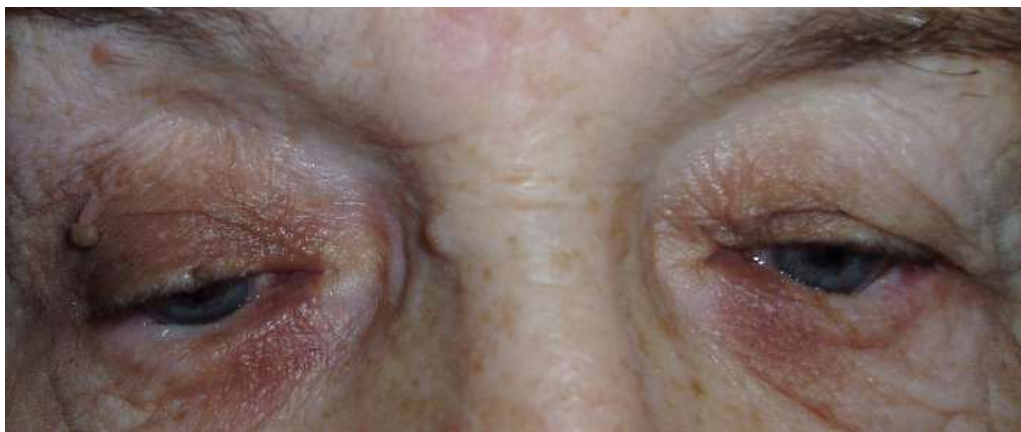Zaključno, većina autora se slaže da povećana vodoravna i okomita labavost vjeđe, primarno nastale zbog atrofije tarzusa, u kombinaciji s prekomjernom aktivnosti orbikularnoga mišića uzrokuju nastanak entropija.

Iako postoje uvjerljivi razlozi za prihvaćanje aktualnih hipoteza o etiopatogenezi involucijskoga entropija donje vjeđe, one nisu dokazane te su potrebna daljnja istraživanja i pojašnjenja.

1.2.2. LIJEČENJE INVOLUCIJSKOGA ENTROPIJA DONJE VJEĐE

Involucijski entropij liječi se kirurški. No, prije operativnoga zahvata potrebno je procijeniti postojanje i stupanj okomite i vodoravne labavosti vjeđe kako bi se odabrala pravilna kirurška procedura (1).

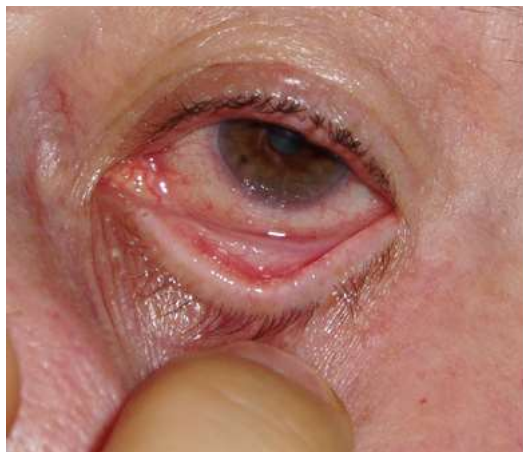Normalno, retraktor donje vjeđe odgovoran je za oko 3-4 mm inferiornoga pomaka vjeđnoga ruba kod pogleda prema dolje. Kod njegove dehiscijencije ili disinsercije nastupa okomita labavost pa je pokretljivost donje vjeđe vrlo slaba ili je niti nema (sl.1.7).



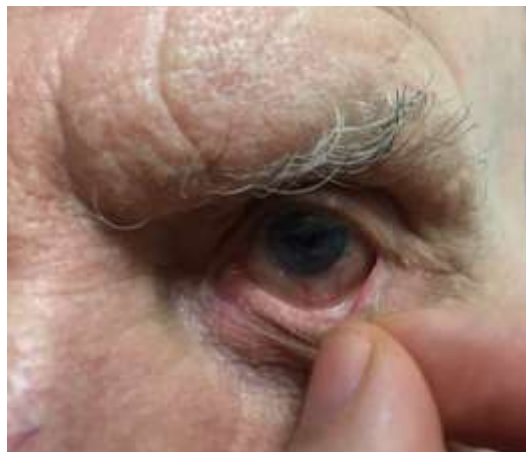Slika 1.7. Obostrani involucijski entropij donje vjeđe, gotovo bez ikakvoga pomaka donje vjeđe pri pogledu prema dolje

Za procjenu generalizirane vodoravne labavosti vjeđe, koja je posljedica labavosti tarzusa, služe „snapback“ i „pinch“ test. Kod „snapback“ testa (sl. 1.8.) nakon povlačenja donje vjeđe prema dolje prati se njezin povratak u prvotni položaj, bez da bolesnik prethodno trepne. Normalno, donja vjeđa se odmah po otpuštanju vraća u svoju poziciju, no kod izražene vodoravne labavosti potreban je treptaj da se ponovno

uspostavi početni položaj. Isto tako, donja se vjeđa može odmaknuti anteriorno od bulbosa („pinch“ test) (sl. 1.9.). Kod zdravih vjeđa udaljenost između bulbosa i vjeđe iznosi 2-3 mm, a kod entropija oko 6-15 mm.

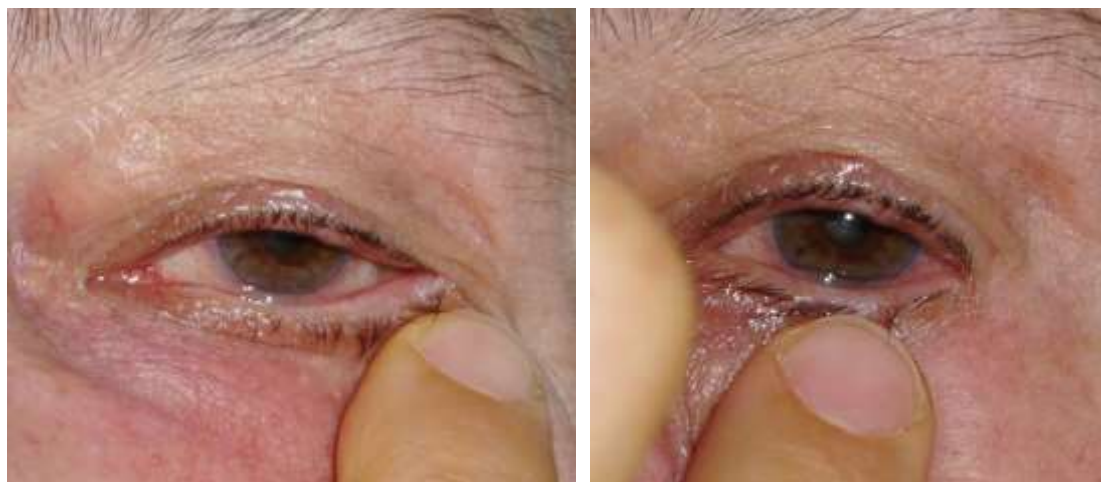

Slika 1.8. „Snapback“ test



Slika 1.9. „Pinch“ test

Također, pri procjeni vodoravne labavosti treba odrediti i stupanj labavosti kantálnih tetiva (distrakcijski test) (sl. 1.10.). Donja vjeđe se pomiče lateralno, odnosno medijalno, ovisno koja tetiva se ispituje. Ako postoji pomak lateralnoga kantusa, odnosno punktuma, za više od 1-2 mm postoji labavost odgovarajuće kantálne tetive.



Slika 1.10. Distrakcijski test za ispitivanje labavosti kantálnih tetiva

U literaturi je opisano preko 100 različitih kirurških tehnika i njihovih modifikacija za liječenje involucijskoga entropija (4,25,26,32-34). No, tijekom vremena niti jedna se nije pokazala kao superiorna, a njihova raznolikost posljedica je upravo nedovoljno razjašnjene i složene etiopatogeneze ovoga stanja.

I dok je korekcija jednoga čimbenika uspješna u određenom broju bolesnika kod kojih je ta komponenta dominantna, većina autora smatra da korekcija minimalno dva etiopatogenetska čimbenika nosi veću šansu za dugoročan uspjeh. No, i tada se stopa recidiva kreće oko 11% (25,32).

1.3. SVRHA RADA

Kao što je već spomenuto, danas prevladava mišljenje da najvažniju ulogu u nastanku involucijskoga entropija donje vjeđe imaju atrofija i stanjenje tarzusa s oslabljenom vezom retraktora donje vjeđe te naknadni pomak preseptalnoga orbikularnog mišića prema gore, uz potiskivanje vjeđnoga ruba prema unutra. No, pregledom dostupne literature na engleskom jeziku, pretraživanjem baza podataka Pubmed i Scopus, pronađen je mali broj istraživanja koja bi to zaista i potvrdila (8,9,15,16,20-22,28).

Također, u našoj kliničkoj praksi, tijekom kirurškoga liječenja bolesnika s involucijskim entropijem donje vjeđe nije zamijećeno stanjenje tarzusa, nego upravo suprotno. Iz svega navedenoga proizlazi opravdana potreba za reevaluacijom dosadašnjih spoznaja o etiopatogenezi involucijskoga entropija donje vjeđe.

2. HIPOTEZA

Involucijski entropij donje vjeđe nastaje zbog zadebljanja kompleksa tarzusa i orbikularnoga mišića uz oslabljenu vezu s retraktorom.

3. CILJEVI RADA

3.1. OPĆI CILJ

Iz navedene hipoteze proizlazi i opći cilj istraživanja:

- usporedbom s odgovarajućom kontrolnom skupinom ispitanika bez involucijskoga entropija pokazati da je kod ispitanika s involucijskim entropijem donje vjeđe zadebljan kompleks tarzusa i orbikularnoga mišića te je promijenjena veza između tarzusa i retraktora donje vjeđe.

3.2. SPECIFIČNI CILJEVI

Specifični ciljevi vezani su uz histopatološku obradu dobivenih uzoraka i uključuju:

1. određivanje debljine i visine tarzusa donje vjeđe
2. određivanje ukupne debljine pretarzalnoga dijela orbikularnoga mišića te promjera pojedinoga mišićnog vlakna
3. definiranje veze retraktora donje vjeđe i tarzusa.

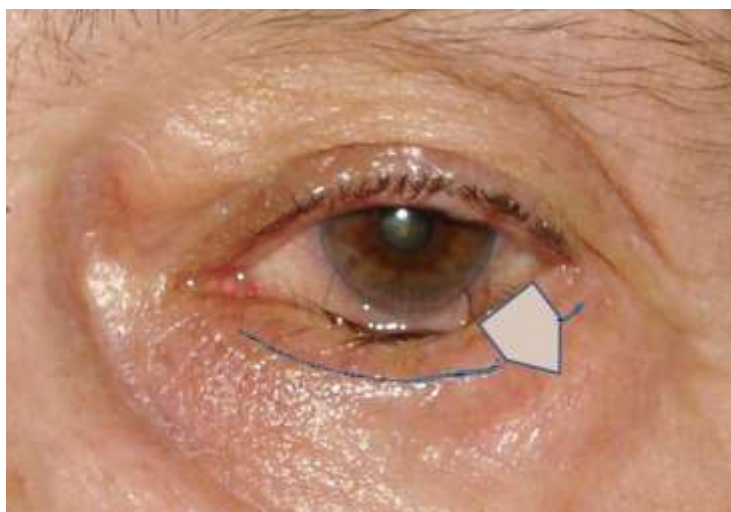
4. MATERIJALI I METODE

Istraživanje usporedbe parova provedeno je na 20 bolesnika s involucijskim entropijem donje vjeđe te 20 bolesnika s bazocelularnim karcinomom donje vjeđe kirurški liječenih u Klinici za očne bolesti Medicinskoga fakulteta Sveučilišta J. J. Strossmayera u Osijeku, u Kliničkoj bolnici „Sveti Duh“ u Zagrebu. Istraživanje je započeto u lipnju 2012. godine, nakon dozvole Etičkoga povjerenstva i trajalo je do svibnja 2015. godine. Svi bolesnici potpisali su pisani informirani pristanak za kirurški zahvat, kao i pristanak za sudjelovanje u ovome istraživanju. Sudjelovanjem nisu bili izloženi nikakvim dodatnim rizicima te se nije mijenjao tijek njihove obrade, liječenja i praćenja.

Ispitivana skupina sastojala se od 20 konsekutivnih bolesnika starijih od 60 godina s involucijskim entropijem donje vjeđe trajanja duljega od 6 tjedana. U istraživanje nisu bili uključeni bolesnici s kongenitalnim, mehaničkim, cikatricijalnim i spastičkim entropijem donje vjeđe, bolesnici s prethodno liječenim involucijskim entropijem te bolesnici s entropijem s klinički relevantnom labavošću kantalnih tetiva.

Za korekciju entropija koristili smo našu modificiranu kiruršku tehniku (32) (sl. 4.1.), koja je kombinacija kirurških postupaka po Quickert-u (15) i Jones-u (27). Postupak se izvodi u lokalnoj anesteziji (2 ml 2% lidokaina s epinefrinom, razrjeđenje 1:100 000) i uključuje: vodoravni kirurški rez kroz kožu i orbikularni mišić 4 mm ispod ruba donje vjeđe; otvaranje orbitalnoga septuma i vizualizaciju retraktora donje vjeđe; plikaciju retraktora pomoću tri šava i fiksaciju za tarzus; vodoravno skraćenje vjeđe pomoću pentagonalne ekscizije pune debljine vjeđe; spajanje rubova vjeđe šavovima. Kirurški rez za pentagonalnu eksciziju čini se okomito na vjeđni rub 5 mm medijalno od lateralnoga

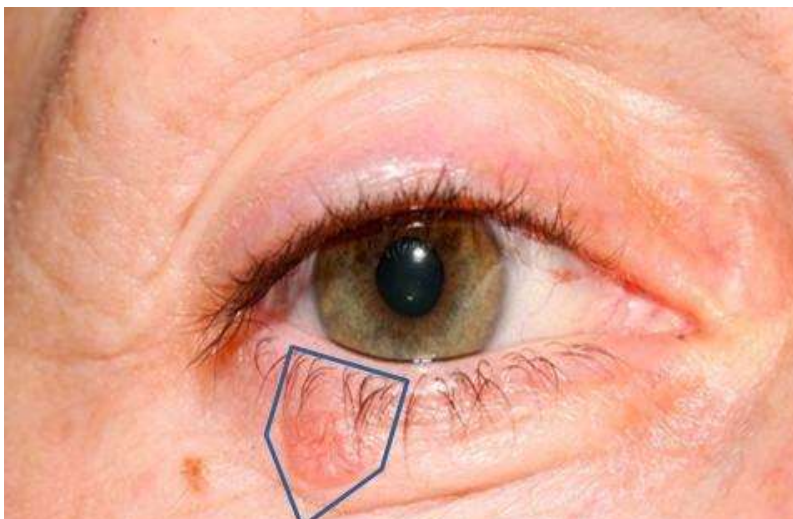
kantusa. Veličina pentagonalne ekscizije procjenjuje se preklapanjem dvaju dijelova vjeđe.



Slika 4.1. Involucijski entropij donje vjeđe: shematski prikaz kirurških rezova te lokalizacije pentagonalne ekscizije pune debljine vjeđe

Kontrolnu skupinu činili su bolesnici odgovarajuće dobi i spola s patohistološki potvrđenim bazocelularnim karcinomom (BCC) donje vjeđe, stadija T1 i T2a bez infiltracije tarzusa (35). Kriterij uključivanja bio je primarni noduloulcerativni tumor, smješten pretarzalno na lateralnoj polovici donje vjeđe, ≤ 10 mm. U istraživanje nisu bili uključeni bolesnici s tumorom lokaliziranim na medijalnoj polovici donje vjeđe i medijalnome kantsusu, s recidivom tumora, s tumorom većim od 10 mm te sa sklerozirajućim i superficijalnim oblikom tumora.

Standardno liječenje je pentagonalna ekscizija pune debljine vjeđe koja uključuje odstranjenje klinički vidljivoga tumora s 2-3 mm okolnoga zdravog tkiva (36,37). Operativni zahvat vrši se u lokalnoj anesteziji (2 ml 2% lidokaina s epinefrinom, razrjeđenje 1:100 000). Kirurški rez čini se kroz punu debljinu vjeđe, okomito na vjeđni rub, duž cijele visine tarzusa donje vjeđe, uz trokutasto isijecanje mekoga tkiva inferiorno od tarzusa (sl. 4.2.). Nastali se defekt tkiva, ovisno o veličini, primarno zatvara šavovima ili se rekonstruira kombinacijom režnjeva i transplantata (1).

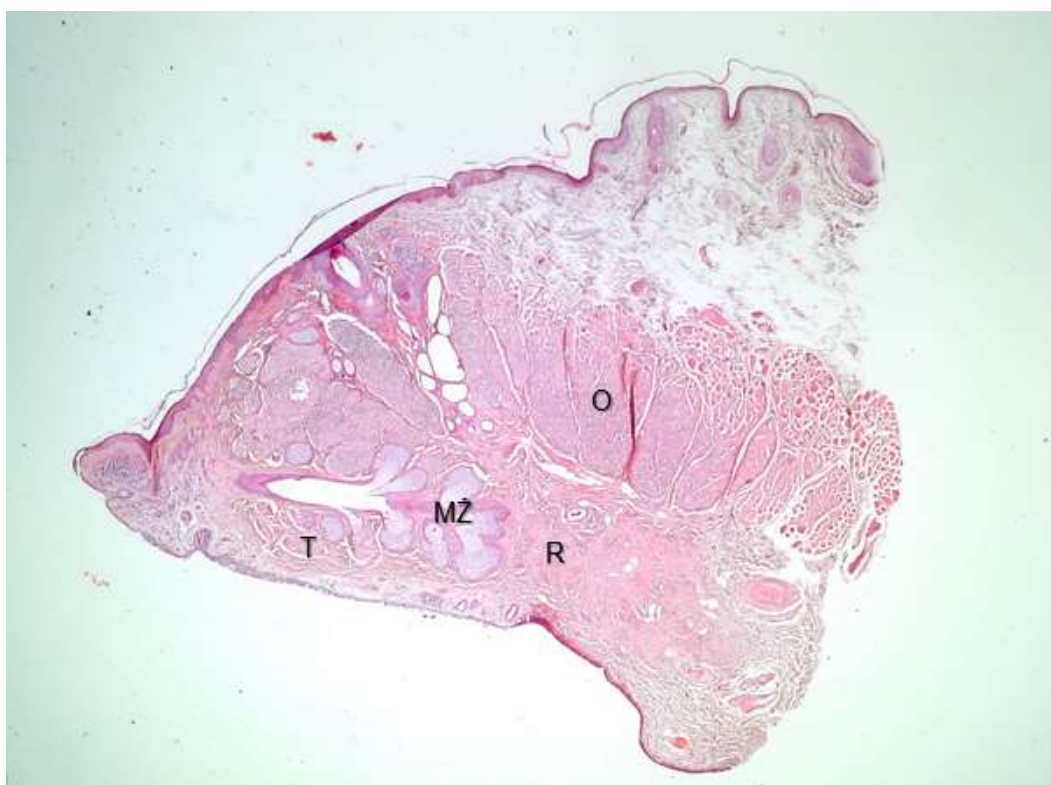


Slika 4.2. Bazocelularni karcinom donje vjeđe: shematski prikaz pentagonalne ekscizije pune debljine vjeđe s 2-3 mm kirurškim rubovima

Postavlja se etičko pitanje zašto kontrolnu skupinu čine bolesnici sa zloćudnim tumorom. U istraživanju Damascena i suradnika (24) također su kontrolnu „zdravu“ skupinu činile vjeđe s BCC-om, dok u ostalim istraživanjima ili nije postojala „zdrava“ kontrola (20,21,23,27) ili su to bile kadaverične vjeđe (15,28,31). U literaturi nisu pronađeni podatci kada nastupa i u kojoj mjeri dehidracija kadaveričnoga tkiva utječe na dimenzije tarzusa i orbikularnoga mišića, tj. koliko mora biti „svjež“ kadaver da bi odgovarao uvjetima *in vivo*. Isto tako, nakon smrti gubi se bazalni tonus orbikularnoga mišića te dolazi do vodoravne labavosti vjeđe. Kako kadaveri obično leže bez potpornja za glavu i s bradom prema gore, zbog gravitacije dolazi do nasjedanja preseptalnoga orbikularnog mišića na pretarzalni dio gotovo do samoga vjeđnoga ruba pa se stvara „sekundarni“ entropij donje vjeđe (11). S druge strane, jedina klinička indikacija za eksciziju pune debljine vjeđe *in vivo*, osim korekcije involucijskih bolesti (entropij, ektropij), jest sumnja na zloćudni tumor vjeđe.

4.1. HISTOPATOLOŠKA OBRADA UZORAKA

Histopatološka obrada uzoraka učinjena je u Zavodu za patologiju i citologiju Kliničke bolnice „Sveti Duh“ u Zagrebu. Na ranije opisani način dobiveni pentagonalni isječci pune debljine vjeđe fiksirani su u 10-postotnom formalinu, uklopljeni u parafinske blokove koji su se sagitalno rezali na rezove debljine 4-6 μm (sl. 4.3.).



Slika 4.3. Histopatološki prikaz sagitalnoga presjeka donje vjeđe. H&E, x20
(T = tarsus; MŽ = Meibomova žlijezda; O = orbikularni mišić; R = retraktor)

Nakon bojenja (38) dobiveni presjeci gledani su svjetlosnim mikroskopom (BX50, Olympus) od strane jednoga patologa. Iako ne postoje literaturni podatci da BCC stadija T1 i T2a bez infiltracije tarzusa na bilo koji način utječe na podležeci tarsus, preventivno su u kontrolnoj skupini analizirani lateralni, od tumora slobodni, rubovi preparata, a po potrebi i medijalni rubovi (medijalni dio ekscidiranoga tkiva još uvijek pripada lateralnoj polovici donje vjeđe).

Histopatološka obrada sastojala se od:

1. a) **Mjerenja debljine tarzusa.** Na preparatima prethodno obojenim hematoksilin-eozinom debljina tarzusa mjerena je uvijek 2 mm ispod slobodnoga ruba vjeđe. Mjerenja su vršena pomoću okularnoga mikrometra namještenoga na svjetlosni mikroskop, a vrijednosti su izražene u milimetrima.

b) **Mjerenja visine tarzusa.** Na preparatima prethodno obojenim hematoksilin-eozinom visina tarzusa mjerena je pomoću okularnoga mikrometra namještenoga na svjetlosni mikroskop, a vrijednosti su izražene u milimetrima.

Pri mjerenju debljine i visine tarzusa mjerena je udaljenost od početka do kraja jasno vidljivog i od okolnih struktura oštro ograničenog gustog vezivnog tkiva unutar kojega se nalazi žljezdano tkivo Meibomovih žlijezda.
2. a) **Mjerenja ukupne debljine pretarznoga orbikularnoga mišića.** Za prikaz poprečnoprugaste muskulature korišteno je imunohistokemijsko bojenje na desmin. Mjerenja su rađena 2-3 mm ispod slobodnoga vjeđnog ruba pomoću okularnoga mikrometra namještenog na svjetlosni mikroskop, a vrijednosti su izražene u milimetrima.

b) **Mjerenja promjera pojedinih vlakana pretarznoga orbikularnoga mišića.** Pri obradi podataka korištena je srednja vrijednost mjerenja najmanjega promjera 10 mišićnih vlakana u svakome presjeku. Za prikaz poprečnoprugaste muskulature upotrijebljeno je imunohistokemijsko bojenje na desmin. Kvantitativna analiza digitalne slike mikroskopskih preparata (kamera Olympus Camedia C-3030 zoom) učinjena je pomoću kompjutorizirane morfometrije (39) (analySIS Pro, Soft-Imaging Software GmbH). Vrijednosti su izražene u milimetrima.

3. **Utvrđivanja postojanja i kvalitativnih promjena veze između tarzusa i retraktora donje vjeđe.** Za vizualizaciju fibrozne komponente retraktora korištena je metoda bojenja po Van Giesonu, a za detekciju glatkih mišićnih vlakana imunohistokemijsko bojenje na desmin. Promjene su izražene opisno: fibrozno tkivo prisutno uz donji rub tarzusa, djelomično prisutno ili u cijelosti odsutno i zamijenjeno masnim tkivom. U slučaju vizualizacije glatkih mišićnih vlakana mjerena je njihova udaljenost od donjeg ruba tarzusa.

4.2. STATISTIČKA OBRADA PODATAKA

Zbog vrlo malog broja relevantnih istraživanja (21,40-42) za potrebe izračuna veličine uzorka provedeno je pilot istraživanje mjerenja debljine tarzusa na pentagonalnim uzorcima sa 16 donjih vjeđa: osam vjeđa s involucijskim entropijem te osam kontrolnih vjeđa s drugom nevezanom patologijom koja je zahtijevala pentagonalnu eksciziju vjeđe, a bez klinički vidljivih znakova involucijskih promjena. Srednja vrijednost debljine tarzusa u ispitivanoj skupini bila je $1,34 \pm 0,31$ mm, a u kontrolnoj $1,02 \pm 0,24$ mm. Oba uzorka slijedila su normalnu razdiobu (prema Shapiro-Wilkovom testu). Na temelju dobivenih vrijednosti, s razinom statističke značajnosti od 0,05 i snagom testa od 0,90, izračunata je veličina uzorka od 18 ispitanika po skupini (43,44).

Za prikaz podataka koristile su se mjere deskriptivnoga prikaza: aritmetička sredina i medijan kao mjere centralne tendencije te raspon, interkvartilni raspon i standardna devijacija kao mjere raspršenosti. Za testiranje statističke značajnosti razlika između promatranih skupina koristile su se odgovarajuće parametrijske, odnosno neparametrijske statističke metode, ovisno o normalnosti razdiobe varijabli mjerenih intervalnom ljestvicom. Za testiranje normalnosti razdiobe varijabli upotrijebljen je

Kolmogorov-Smirnovljevi, odnosno Shapiro-Wilkovi testovi. S obzirom na broj skupina, značajnost razlike ispitana je Studentovim t-testom, odnosno Mann-Whitneyevim U-testom (dvije skupine) te ANOVA-om, odnosno Kruskal-Wallis ANOVA-om (više skupina). Deskriptivni podatci varijabli mjenjenih nominalnom, odnosno ordinalnom ljestvicom prikazani su kontingencijskim tablicama, a značajnost razlika ispitana je hi-kvadrat testom.

Statistička obrada podataka učinjena je uz pomoć programa Statistica (StatSoft Inc., 2013., verzija 12). P-vrijednost $<0,05$ smatrana je statistički značajnom.

5. REZULTATI

5.1. DEMOGRAFSKI POKAZATELJI

U skladu s izračunom uzorka, kako je navedeno ranije, u istraživanje je uključeno ukupno 40 ispitanika podijeljenih u dvije skupine. U prvoj skupini nalazili su se ispitanici s dijagnozom involucijskoga entropija donje vjeđe, a u drugoj, kontrolnoj, skupini ispitanici s bazocelularnim karcinomom (BCC) donje vjeđe bez znakova involucijskih promjena, usporedivi s ispitivanom skupinom po spolu i dobi. Tablica 1 prikazuje spol ispitanika. U istraživanje je bilo uključeno 19 muškaraca i 21 žena. Spol ispitanika bio je usporediv između promatranih skupina ($p=0,342$; hi-kvadrat test).

	ž		m	
	N	%	N	%
entropij	12	60,0	8	40,0
BCC	9	45,0	11	55,0
ukupno	21	52,5	19	47,5

ž = ženski spol; m = muški spol; N = broj ispitanika

U tablici 2 nalaze se deskriptivni podatci za dob ispitanika. Ispitivana skupina bila je u prosjeku starija od kontrolne skupine. Razlike u dobi među promatranim skupinama dosegle su statistički graničnu značajnost ($p=0,076$; Studentov t-test). Stoga će se u prikazu drugih rezultata ova razlika uzeti u obzir.

Žene su sa srednjom dobi od 75,5 godina bile u prosjeku starije od muškaraca (73,8 godina), ali ova razlika nije bila statistički značajna ($p=0,477$; Studentov t-test).

Tablica 2 – Dob ispitanika prema skupini [g]							
skupina	M	N	Min	Maks	SD	-95% IP	+95% IP
entropij	76,7	20	62	85	7,16	73,3	80,1
BCC	72,7	20	64	88	6,71	69,6	75,8
svi ispitanici	74,7	40	62	88	7,14	72,4	77

g = godine; M = srednja vrijednost; N = broj ispitanika; Min/Maks = najniža i najviša vrijednost; SD = standardna devijacija; -95%/+95% IP = intervali pouzdanosti

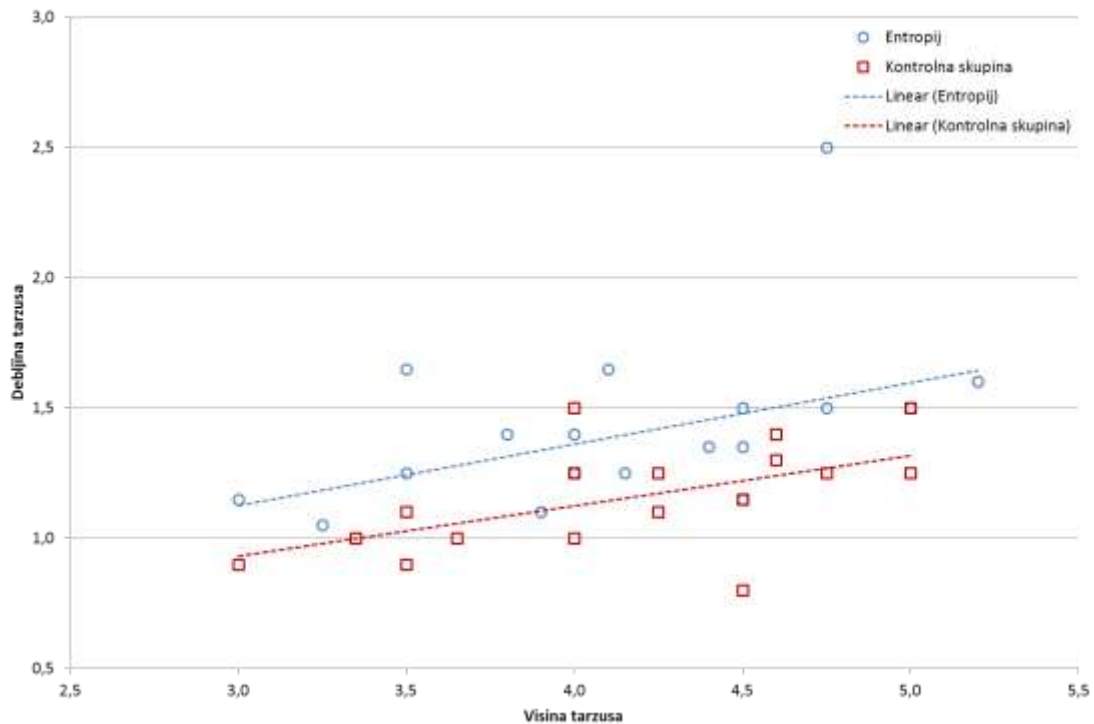
U skupini s entropijem bilo je ukupno 13 desnih i 7 lijevih vjeđa, dok je u kontrolnoj skupini s BCC-om bilo 10 desnih i 10 lijevih vjeđa.

5.2. PROMATRANE VRIJEDNOSTI

U istraživanju su promatrani sljedeći parametri: debljina i visina tarzusa, ukupna debljina pretarznoga orbikularnog mišića uz promjer pojedinoga mišićnog vlakna te veza retraktora i donjega ruba tarzusa. U nastavku teksta bit će prikazane izmjerene vrijednosti za svaki od parametara.

5.2.1. TARZUS

Grafikon 1 prikazuje korelaciju između visine i debljine tarzusa za obje skupine ispitanika. Korelacija je, očekivano, pozitivnoga predznaka. Značajnost razlike, međutim, razlikuje se za kontrolnu skupinu ($r=0,575$; $p=0,008$) i skupinu s entropijem ($r=0,429$; $p=0,059$; Pearsonova korelacija u oba slučaja).



Grafikon 1. Korelacija visine i debljine tarzusa

Oba parametra (debljina i visina tarzusa) pokazala su razliku prema spolu ispitanika (Tablica 3). Za parametar visine ova je razlika bila statistički značajna ($p < 0,001$), dok za debljinu to nije bio slučaj ($p = 0,377$; Studentov t-test u oba slučaja).

Unutar ispitivane skupine s entropijem razlike u visini tarzusa statistički su se značajno razlikovale između žena i muškaraca ($p = 0,018$), dok za debljinu to nije bio slučaj ($p = 0,781$; Studentov t-test u oba slučaja). Međutim, unutar kontrolne skupine razlike prema spolu bile su statistički značajne i za visinu ($p < 0,001$) i za debljinu tarzusa ($p = 0,021$).

Promatrano prema dobi ispitanika, niti visina ($r = -0,029$; $p = 0,860$), niti debljina ($r = 0,066$; $p = 0,687$; Pearsonova korelacija u oba slučaja) tarzusa nisu statistički značajno korelirale s dobi.

Tablica 3 – Debljina i visina tarzusa [mm] prema spolu ispitanika							
skupina	M	N	Min	Maks	SD	-95% IP	+95% IP
Visina tarzusa							
ž	3,81	21	3,00	4,50	0,473	3,58	4,03
Entropij	3,93	12	3,00	4,75	0,545	3,57	4,27
BCC	3,75	9	3,00	4,25	0,457	3,39	4,10
m	4,55	19	4,00	5,20	0,386	4,36	4,73
Entropij	4,53	8	4,00	5,20	0,436	4,16	4,89
BCC	4,56	11	4,00	5,00	0,367	4,31	4,81
svi ispitanici	4,17	40	3,00	5,20	0,569	3,98	4,35
Debljina tarzusa							
ž	1,24	21	0,90	2,50	0,340	1,09	1,40
Entropij	1,38	12	1,10	2,50	0,392	1,13	1,63
BCC	1,06	9	0,90	1,25	0,131	0,95	1,16
m	1,32	19	0,80	1,65	0,20	1,23	1,42
Entropij	1,43	8	1,15	1,65	0,171	1,28	1,57
BCC	1,25	11	0,80	1,50	0,196	1,12	1,38
svi ispitanici	1,28	40	0,80	2,50	0,290	1,19	1,37

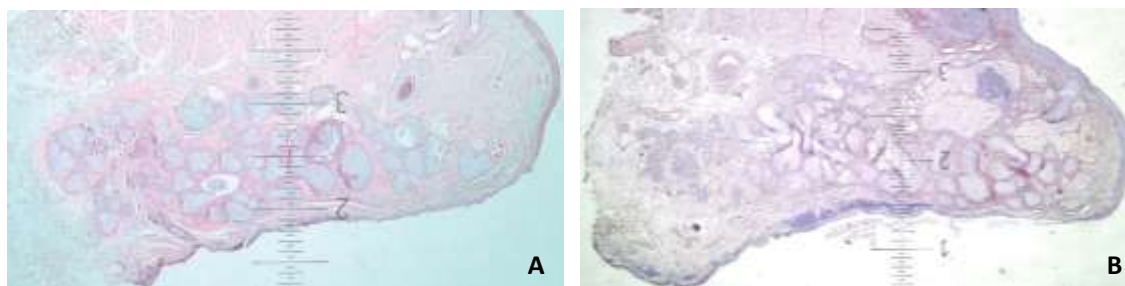
Tablica 4 i grafikon 2 prikazuju vrijednosti promatranih parametara između ispitanika s entropijem i kontrolne skupine. Za parametar visine skupine su bile statistički usporedive ($p=0,859$), dok se debljina tarzusa statistički značajno razlikovala između skupina ($p=0,006$; Studentov t-test). Debljina tarzusa značajno je veća kod vjeđa s involucijskim entropijem.

Usporedivo prema spolu, među ženama nije bilo statistički značajne razlike u visini tarzusa između dviju skupina ($p=0,445$), dok je uočena statistički značajna razlika u debljini tarzusa ($p=0,026$). Sa srednjom vrijednošću debljine od $1,38 \pm 0,392$ mm, tarzus

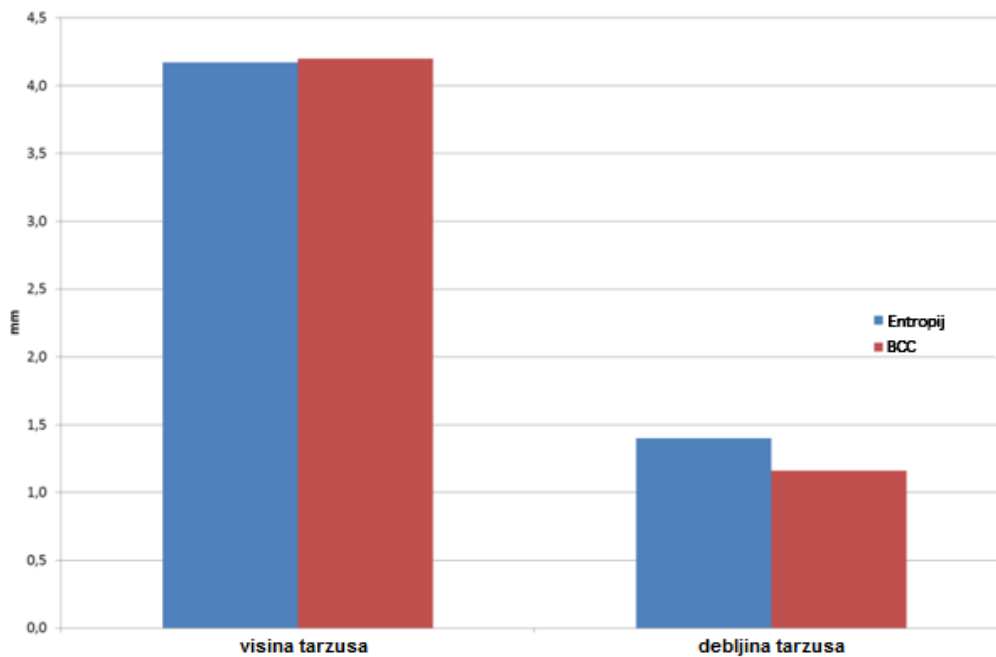
je u prosjeku bio deblji u ispitanica s entropijem u usporedbi s onima u kontrolnoj skupini (1,06±0,131 mm).

U muškaraca je uočen isti uzorak rezultata kao kod žena s p vrijednošću za visinu tarzusa od 0,836, te granično značajnom p vrijednošću za debljinu tarzusa od 0,059. I kod muškaraca su srednje vrijednosti debljine tarzusa u ispitanika s entropijem bile u prosjeku više (1,43±0,171 mm) u usporedbi s kontrolnom skupinom (1,25±0,196 mm).

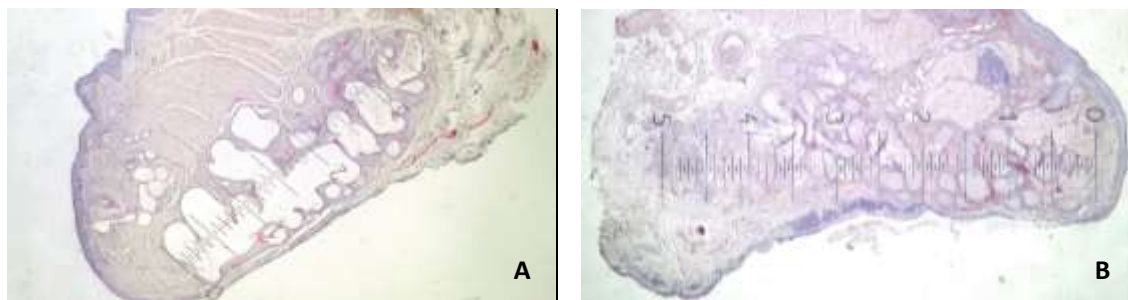
Tablica 4 – Debljina i visina tarzusa [mm] prema skupini							
skupina	M	N	Min	Maks	SD	-95% IP	+95% IP
Visina tarzusa							
entropij	4,17	20	3,00	5,20	0,58	3,89	4,44
BCC	4,20	20	3,00	5,00	0,58	3,93	4,47
svi ispitanici	4,18	40	3,00	5,20	0,57	4,00	4,36
Debljina tarzusa							
entropij	1,40	20	1,05	2,50	0,32	1,25	1,55
BCC	1,16	20	0,80	1,50	0,19	1,07	1,25
svi ispitanici	1,28	40	0,80	2,50	0,29	1,19	1,37



Slika 5.1. Prikaz mjerenja debljine tarzusa. U ispitivanoj skupini s entropijem (sl. **A**) tarzus je deo 1,40 mm, dok je u kontrolnoj skupini (sl. **B**) kod osobe usporedive po dobi i spolu 1,25 mm. H&E, x20



Grafikon 2. Visina i debljina tarzusa (mm) ovisno o skupini

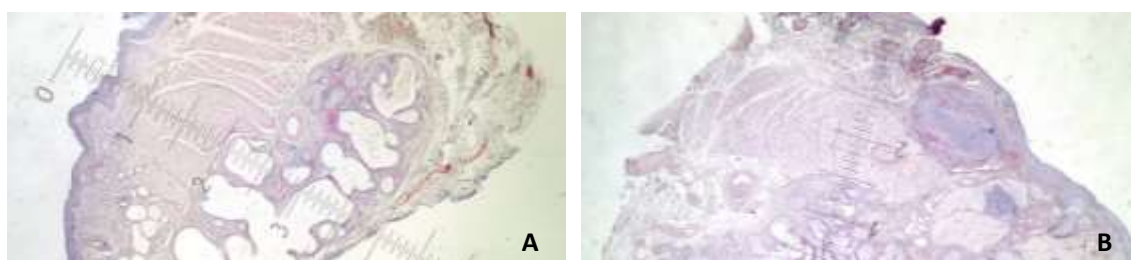


Slika 5.2. Prikaz mjerenja visine tarzusa. U ispitivanoj skupini s entropijem (sl. **A**) tarzus je visok 3,95 mm, dok je u kontrolnoj skupini (sl. **B**) kod osobe usporedive po dobi i spolu 4,10 mm. H&E, x20

5.2.2. ORBIKULARNI MIŠIĆ

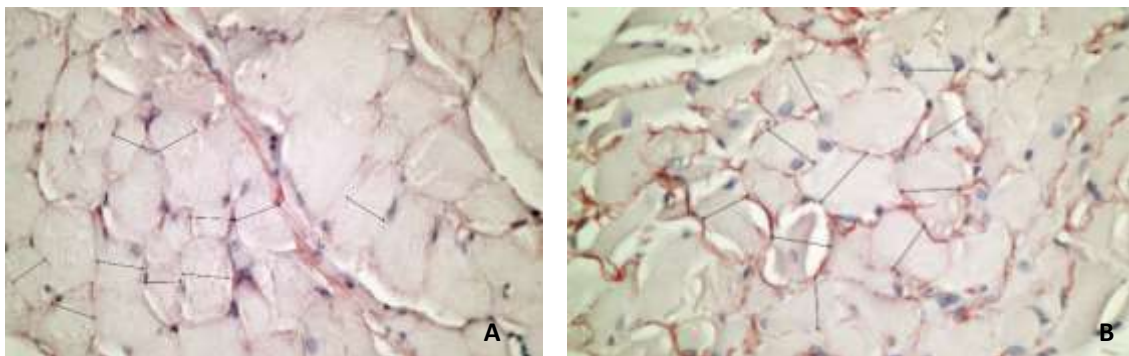
Ukupna debljina pretarzalnoga orbikularnoga mišića, kao i debljina pojedinačnih mišićnih vlakana, prikazane su u Tablica 5. S obzirom na usporedive srednje vrijednosti u kontrolnoj i ispitivanoj skupini, razlike među skupinama nisu bile statistički značajne za ukupnu debljinu mišića ($p=0,925$; Studentov t-test). Za parametar debljine pojedinih mišićnih vlakana, razlike su se pokazale statistički značajnima ($p=0,035$; Studentov t-

test), unatoč malim razlikama u srednjim vrijednostima. Ipak, u obzir treba uzeti najmanje tri činjenice. Prvo, iako postoji statistička značajnost, razlike u srednjim vrijednostima su vrlo male što dovodi u pitanje kliničku važnost nalaza. Drugo, vrijednosti debljine mišićnih vlakana dobivene su kao srednja vrijednost višestrukih mjerenja pa nisu rezultat neposrednoga opažanja, nego uključuju matematički postupak koji može utjecati na varijabilnost rezultata. Konačno, s obzirom na višestruke analize istoga uzorka pri tumačenju rezultata, valja imati na umu i potrebu korekcije za multiplicitet. Sve navedeno sugerira da, unatoč statističkoj značajnosti, ove razlike treba razmatrati kao usporedive među promatranim skupinama.



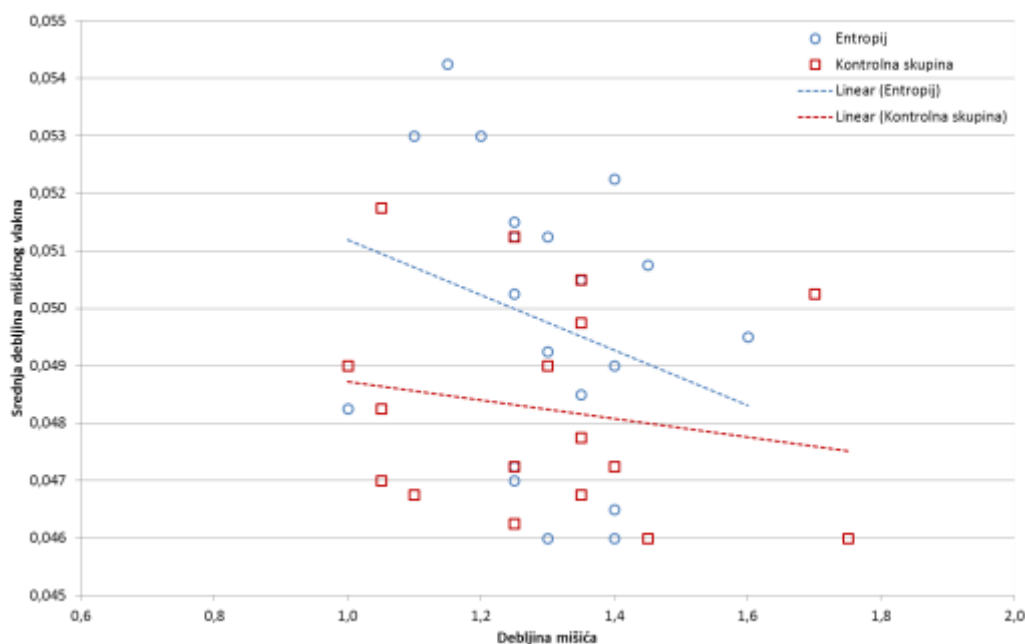
Slika 5.3. Prikaz mjerenja debljine pretaralnoga orbikularnog mišića. U ispitivanoj skupini s entropijem (sl. **A**) debljina orbikularnog mišića je 1,05 mm, dok je u kontrolnoj skupini (sl. **B**) kod osobe usporedive po dobi i spolu 1,1 mm. H&E, x20

Tablica 5 – Debljina orbikularnoga mišića i mišićnih vlakana [mm] prema skupini							
skupina	M	N	Min	Maks	SD	-95% IP	+95% IP
Debljina mišića							
entropij	1,30	20	1,00	1,60	0,13	1,24	1,36
BCC	1,29	20	1,00	1,75	0,20	1,20	1,38
svi ispitanici	1,30	40	1,00	1,75	0,17	1,24	1,35
Debljina mišićnih vlakana							
entropij	0,050	20	0,046	0,054	0,002	0,049	0,051
BCC	0,048	20	0,046	0,052	0,002	0,047	0,049
svi ispitanici	0,049	40	0,046	0,054	0,002	0,048	0,050



Slika 5.4. Prikaz mjerenja debljine pojedinih mišićnih vlakana. U ispitivanoj skupini s entropijem (sl. **A**) srednja debljina 10 mišićnih vlakana je 0,051 mm, dok je u kontrolnoj skupini (sl. **B**) kod osobe usporedive po dobi i spolu 0,049 mm. H&E, x400

Grafikon 3 prikazuje korelaciju između debljine orbikularnoga mišića i debljine pojedinih mišićnih vlakana. Korelacija je negativna, ali ne doseže prag statističke značajnosti, niti za cijeli uzorak ($r=-0,181$; $p=0,264$; Pearsonova korelacija) niti promatrano po skupinama.



Grafikon 3. Korelacija debljine orbikularnoga mišića i srednje debljine mišićnih vlakana

Promatrajući korelacije parametara razmatranih u prethodnom poglavlju s debljinom orbikularnoga mišića i debljinom mišićnih vlakana, nisu uočene statistički značajne

korelacije. U skupini vjeđa s entropijem, korelacija visine tarzusa s debljinom mišićnih vlakana ($r=0,076$; $p=0,751$), kao i korelacija s ukupnom debljinom orbikularnoga mišića ($r=0,091$; $p=0,703$) bila je vrlo slabo izražena. Isti je slučaj i s korelacijom debljine tarzusa i debljine mišićnih vlakana ($r=-0,009$; $p=0,967$), dok je korelacija debljine tarzusa i debljine orbikularnoga mišića bila nešto jače izražena ($r=0,365$; $p=0,114$).

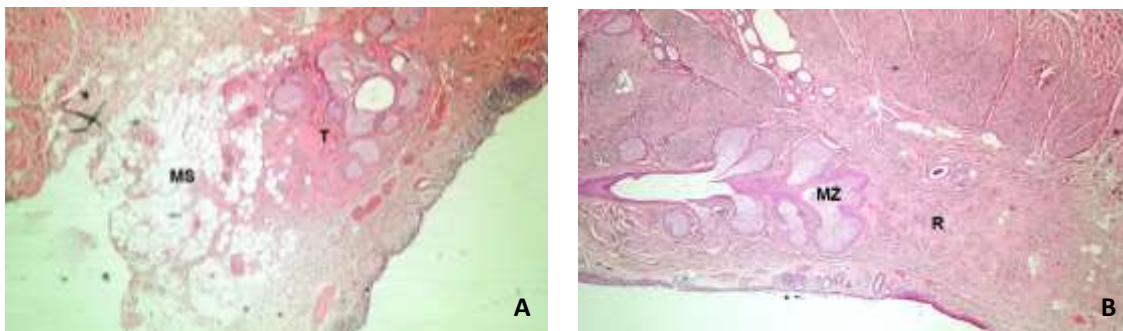
U kontrolnoj skupini korelacije su bile nešto jače izražene – debljina mišićnih vlakana i visina tarzusa korelirale su najslabije ($r=0,067$; $p=0,780$), dok je korelacija iste varijable s debljinom tarzusa bila izraženija s $r=0,219$ i $p=0,352$. Korelacije s debljinom orbikularnoga mišića bile su negativne u oba slučaja, i za visinu ($r=-0,245$; $p=0,298$) i za debljinu tarzusa ($r=-0,416$; $p=0,068$; Pearsonova korelacija u svim slučajevima). Posljednja korelacija mogla bi, s obzirom na svoju izraženost i nisku vrijednost p , doseći granicu statističke značajnosti u eventualnom budućem istraživanju na većem broju ispitanika.

5.2.3. RETRAKTOR DONJE VJEĐE

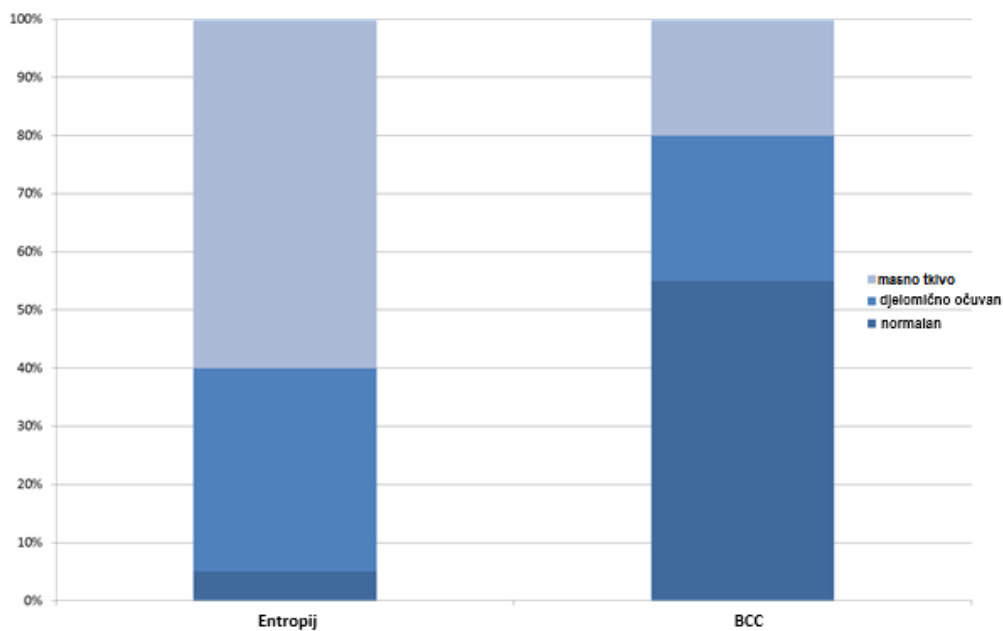
Konačna razmatrana varijabla je građa retraktora na hvatištu prema donjem rubu tarzusa (Tablica 6, grafikon 4). Histološkom procjenom, retraktor je mogao imati normalnu građu (fibrozno tkivo uz donji rub tarzusa), biti djelomično očuvan ili biti zamijenjen masnim tkivom. Razlike među promatranim skupinama bile su statistički značajne ($p=0,002$; hi-kvadrat test). Razlike su bile osobito izražene u udjelu vjeđa s normalnom građom retraktora (55% u kontrolnoj skupini naprema 5% u skupini s entropijem), kao i u skupini gdje je retraktor bio zamijenjen masnim tkivom (20% u kontrolnoj skupini naprema 60% u skupini s entropijem).

Razlike u građi retraktora nisu bile statistički značajne prema spolu ($p=0,276$; hi-kvadrat test) ili prema dobi ($p=0,795$; ANOVA) ispitanika.

Tablica 6 – Građa retraktora prema skupini						
skupina	normalan		djelomično očuvan		masno tkivo	
	N	%	N	%	N	%
Entropij	1	5,0	7	35,0	12	60,0
BCC	11	55,0	5	25,0	4	20,0
Ukupno	12	30,0	12	30,0	16	40,0



Slika 5.5. U ispitivanoj skupini s entropijem (sl. **A**) retraktor je u potpunosti odvojen s prisutnim masnim stanicama (MS) uz donji rub tarzusa (T). U kontrolnoj skupini (sl. **B**) kod osobe usporedive po dobi i spolu retraktor (R) vezan je za tarzusa (MŽ = Meibomova žlijezda). H&E, x40



Grafikon 4. Veza retraktora donje vjeđe i donjega ruba tarzusa

6. RASPRAVA

Tijekom posljednjih 50 godina vode se rasprave o patofiziološkoj podlozi nastanka involucijskoga entropija donje vjeđe. Brojna obilježja, primarno povezana sa starenjem, kao što su povećana okomita i vodoravna labavost, „skvrčavanje“ tarzusa i atrofija masnoga tkiva povezuju se s etiopatogenezom involucijskoga entropija. Različiti autori smatraju svaki od tih mehanizama osnovnim uzročnim čimbenikom na kojemu temelje i svoje preporuke za kiruršku korekciju. Općeprihvaćeno mišljenje je da povećana vodoravna i okomita labavost uz pojačani tonus orbikularnoga mišića djeluju sinergistički u nastanku involucijskoga entropija donje vjeđe. Međutim, smatra se da se isti patofiziološki procesi nalaze i u podlozi drugoga involucijskoga stanja, ektropija donje vjeđe kod kojega je vjeđa izvrnuta prema van. Stoga, još uvijek ostaje nerazjašnjeno koji je od ovih mehanizama primarni i najvažniji čimbenik za nastanak pojedinoga involucijskog stanja.

VODORAVNA LABAVOST DONJE VJEĐE

Povećana vodoravna labavost donje vjeđe jedan je od osnovnih znakova involucijskih promjena i kod entropija (6) i kod ektropija (45). Međutim, Beigi i suradnici (18) nisu pronašli značajnu razliku u vodoravnoj labavosti između entropičnih vjeđa i zdravih vjeđa istoga bolesnika, dok su u studiji Bengera i Muscha (8) klinički znaci vodoravne labavosti bili prisutni samo kod kroničnoga entropija trajanja duljega od 6 tjedana.

Smatra se da je vodoravna nestabilnost vjeđe posljedica rastezanja kantalnih tetiva, osobito lateralne, te atenuacije i atrofije tarzusa.

Labavost lateralne kantalne tetive javlja se u sklopu normalnoga procesa starenja (7,46), a pokazalo se da je znatno izraženija kod ektropija, nego kod entropija (10,45). Ako je klinički dominantna, potrebno ju je kirurški liječiti. Bolesnici s klinički dominantnom labavošću medijalne i/ili lateralne kantalne tetive nisu bili uključeni u našu studiju.

U većini oftalmoloških udžbenika normalne dimenzije tarzusa su: debljina oko 1 mm, duljina između 24-28 mm, visina oko 3,7 mm, no vrlo je teško odrediti primarni izvor tih podataka (1,19). Lim i suradnici (40) proučavali su normalnu anatomiju kadaveričnih vjeđa Azijata (Kinezi) te je u njihovoj studiji normalna visina tarzusa bila 4,12 mm, a debljina 1,36 mm. U istraživanju Choa i suradnika (41) tarzus kadaveričnih vjeđa Korejaca bio je visok 4,27 mm i debeo 1,27 mm (u obje studije prosječna dob bila je iznad 65 godina). Uz pretpostavku da u našoj studiji kontrolne vjeđe s BCC-om predstavljaju „zdrave“ vjeđe bez involucijskih promjena, onda njihove dimenzije tarzusa (visinu i debljinu) možemo smatrati refrentnim normalnim vrijednostima za osobe bijele rase starije od 60 godina. Prosječna visina tarzusa u našoj studiji bila je $4,20 \pm 0,58$ mm, a debljina $1,16 \pm 0,19$ mm. Usporedbom s vrijednostima iz studija na vjeđama Azijata vidimo da je tarzus u našoj studiji nešto tanji, što može biti još jedna od anatomskih razlika vjeđa bijelaca i Azijata. Isto tako, zna se da postoji razlika u visini tarzusa ovisno o spolu (19,20,22), no ne postoje podatci vezani za debljinu tarzusa. U našem istraživanju postojala je statistički značajna razlika i za visinu i za debljinu tarzusa ovisno o spolu: kod žena je tarzus bio visok $3,75 \pm 0,47$ mm i debeo $1,06 \pm 0,131$ mm, dok su kod muškaraca te vrijednosti bile $4,56 \pm 0,367$ mm i $1,25 \pm 0,196$ mm.

Kod fiziološkoga starenja dolazi do atrofije i „skvrčavanja“ tarzusa uz smanjenje svih njegovih dimenzija (20). Smatra se da se ove iste promjene nalaze i kod involucijskoga entropija, samo u agresivnijemu obliku. Sisler i suradnici (21) patohistološki su pokazali da kod involucijskoga entropija postoji atrofija i stanjenje tarzusa, a Bashour i Harvey (22) u *in vivo* studiji pronašli su smanjen tarzus (u visini i duljini) u usporedbi s normalnim vjeđama. Autori obju studija mišljenja su da su upravo ove promjene tarzusa ključne u

nastanku involucijskoga entropija. S druge strane, Bengner i Musch (8) klinički su dokazali povećanu vodoravnu labavost, nastalu isključivo zbog elongacije tarzusa, samo kod vjeđa s kroničnim entropijem. S obzirom da isto nije uočeno kod akutnoga entropija, smatraju da promjene tarzusa nastaju sekundarno te ne predstavljaju etiološki čimbenik u nastanku involucijskoga entropija donje vjeđe.

U našoj studiji tarzus je kod involucijskog entropija bio statistički značajno deblji nego kod kontrolnih vjeđa bez involucijskih promjena. Prosječna debljina tarzusa kod entropija bila je $1,40 \pm 0,32$ mm, a kod kontrolnih vjeđa $1,16 \pm 0,19$ mm. Isto tako, iako bez statističke značajnosti, tarzusi su bili u prosjeku viši kod entropičnih vjeđa. Mogući spastički utjecaj sveden je na minimum: u studiju su bili uključeni samo bolesnici s kroničnim entropijem trajanja duljega od 6 tjedana koji su u preoperativnome razdoblju bili na obilnoj lubrikantnoj terapiji.

Pregledom dostupne literature, ovo je prvo istraživanje gdje je dokumentirano značajno zadebljanje tarzusa kod involucijskoga entropija donje vjeđe, potvrđujući tako naš dojam tijekom kirurškoga zahvata. Ovo otkriće ne znači nužno da je zadebljanje tarzusa etiološki čimbenik u nastanku involucijskoga entropija. Najvjerojatnije se radi o sekundarnim promjenama tarzusa koje su ili posljedica upale i/ili nastaju zbog nedostatka djelovanja sile istezanja kod prisutne dehiscijencije retraktora. Potrebne su daljnje studije kako bi se ustanovila značajnost i stvarna uloga ovog nalaza u etiopatogenezi involucijskog entropija donje vjeđe.

ORBIKULARNI MIŠIĆ

Početakom 20. stoljeća smatralo se da je za nastanak involucijskoga entropija primarno odgovoran spazam orbikularnoga mišića, no pokušaj paralize mišića primjenom botulinum toksina nije se pokazao kao uspješan oblik liječenja.

Dalgleish i Smith (29) radiološki su obilježili palpebralni orbikularni mišić i pokazali pomak preseptalnoga dijela mišića prema gore i naprijed, njegovo „nasjedanje” na tanki pretarzalni dio uz potiskivanje vjeđnoga ruba prema unutra. Smatra se da je ovaj pomak uzrokovan gubitkom sveze orbikularnoga mišića i septuma, kao i gubitkom mišićnih ekstenzija prema koži.

Benger i Musch (8) nisu uočili značajniju razliku u pretarzalnome „nasjedanju“ kod entropija i zdravih vjeđa. Pomak preseptalnoga mišića bio je čak i manje izražen kod jednostranih entropičnih vjeđa u usporedbi s nezahvaćenom suprotnom stranom. Oni smatraju da pritisak gornje vjeđe prilikom treptaja uzrokuje prevrtanje donjega tarzusa i sekundarni pomak preseptalnoga orbikularnog mišića prema gore, ali samo ako već postoji okomita nestabilnost donje vjeđe.

Sisler i suradnici (21) histološki su dokumentirali veći stupanj hipertrofije orbikularnoga i Riolanovoga mišića s manje atrofičnih promjena kod entropija nego kod ekotropija. Nasuprot tome, Manners i Weller (25) nisu pronašli razliku u dimenzijama i broju mišićnih vlakana orbikularnoga mišića kod entropija, ekotropija i normalnih vjeđa.

Rezultati naše studije u skladu su s podacima Mannersa i Wellera. Ukupna debljina pretarzalnoga orbikularnog mišića, kao i prosječna debljina 10 mišićnih vlakana nisu se značajno razlikovale između vjeđa s entropijem i kontrolnih vjeđa bez involucijskih promjena.

OKOMITA NESTABILNOST DONJE VJEĐE

Za okomitu stabilnost tarzusa, pa tako i cijele donje vjeđe, odgovoran je retraktor donje vjeđe.

Jones (27) je 1960. godine po prvi puta opisao anatomiju retraktora donje vjeđe te njegovu ulogu u etiopatogenezi involucijskoga entropija. Smatrao je da involucijski

procesu uzrokuju labavost retraktora što dovodi do rotacije donjega ruba tarzusa prema naprijed i posljedičnog nastanka entropija. Na ovoj pretpostavci temelji se i njegova kirurška metoda plikacije retraktora, kao i brojne druge modifikacije ove kirurške tehnike. De Roeth (47) je ukazao na činjenicu da je involucijski entropij donje vjeđe moguće privremeno ispraviti ukapavanjem adrenergičnih kapi (5% kokain) koje dovode do stimulacije donjega tarzalnog mišića.

Međutim, u literaturi postoje samo dvije studije koje su na patohistološkoj razini promatrale retraktor kod involucijskoga entropija donje vjeđe. Collin i Rathbun (15) su na samo dvije vjeđe s involucijskim entropijem pokazali da su glatka mišićna vlakna tarzalnoga mišića bila oko 3,5 mm udaljena od donjega ruba tarzusa (kod normalnih kadaveričnih vjeđa ta udaljenost bila je oko 2 mm). Slične rezultate imali su i Hawes i Dortzbach (28): kod osam vjeđa s involucijskim entropijem (pentagonalni isječci visine 10-15 mm, širine 5-10 mm uzeti za vrijeme kirurškoga liječenja) retraktor je bio u svim slučajevima vezan uz donji rub tarzusa s prosječnom udaljenošću tarzalnoga mišića od oko 3,9 mm, dok je u kontrolnoj skupini zdravih kadaveričnih vjeđa ta udaljenost iznosila 2,5 mm. Zaključak obje studija je da kod involucijskoga entropija ne postoji prava dehiscijencija retraktora, nego samo njegova atenuacija.

Kasniji radovi bazirani su na *in vivo* kliničkim pokazateljima okomite nestabilnosti kao neizravnim znacima oslabljenoga retraktora. Benger i Musch (8) dokazali su povećane vrijednosti okomitoga distrakcijskog testa (za koliko se središnji dio ruba donje vjeđe može pasivno podignuti iz svoje primarne pozicije pri pogledu prema gore) kod vjeđa s jednostranim akutnim i kroničnim entropijem u usporedbi sa suprotnom nezahvaćenom stranom, ali i usporedbi sa zdravim kontrolnim vjeđama. Nasuprot tome, Beigi i suradnici (18) nisu pronašli razliku u vrijednostima okomitih kretnji između jednostranih entropičnih vjeđa i suprotnih, nezahvaćenih kontrolnih vjeđa. No, kod vjeđa s involucijskim entropijem dokumentirali su prolaps orbitalne masti, najvjerojatnije povezan sa stanjenjem i dehiscijencijom retraktora. Michels i suradnici (10) kao kliničke oznake

dehiscijencije i disinsercije retraktora naveli su "V" oblikovan donji forniks s „bijelom linijom“ koja predstavlja retrahirani kraj odvojenoga retraktora, te prolaps orbitalnoga masnoga tkiva. Iako su klinički znaci insuficijencije retraktora bili prisutni i kod entropija i kod ektropija, entropične vjeđe imale su statistički značajno više abnormalnosti retraktora. Njihovo je mišljenje da je za razvoj entropija nužan ili vrlo labav ili u potpunosti odvojen retraktor donje vjeđe.

Naša je studija jedna od rijetkih koja je proučavala retraktor na mikroskopskoj razini. Iako su Hawes i Dortzbach (28), kao i mi, analizirali pentagonalne isječke pune debljine vjeđe dobivene za vrijeme kirurškoga liječenja, za tako velike uzorke (dužine 10-15 mm, širine 5-10 mm) u njihovoj studiji zapravo nema opravdanog medicinskog razloga. Naši uzorci, dobiveni na ranije opisani standardni kirurški način, nisu bili dovoljno dugi da bi uključivali i tarzalni mišić, tako da nismo uspjeli dokazati prisutnost glatkih mišićinih vlakana niti u jednom uzorku i stoga ne možemo ništa zaključiti o ranije spominjanoj atenuaciji retraktora kod involucijskoga entropija.

Promatrajući vezu retraktora i tarzusa, u 60% (12/20) vjeđa s involucijskim entropijem uočen je nedostatak gustog fibroznog tkiva uz donji rub tarzusa koje je bilo u cijelosti zamijenjeno masnim tkivom, a u 35% (7/20) vjeđa postojali su samo ostatni tračci veziva vezanoga za tarzus. Znači, u 95% entropičnih vjeđa postojala je djelomična ili potpuna separacija retraktora, dok su u kontrolnoj skupini iste promjene pronađene u samo 45% vjeđa. Razlika je statistički značajna.

Ovo je prva studija koja je na patohistološkoj razini dokazala postojanje klinički vidljive dehiscijencije retraktora kod involucijskoga entropija donje vjeđe te naši podatci podupiru klinička opažanja Michelsa i suradnika (10). Mišljenja smo da upravo dehiscijencija i disinsercija retraktora imaju ključnu ulogu u nastanku involucijskoga entropija donje vjeđe. Imajući to na umu, korekcija okomite nestabilnosti trebala bi biti obvezni sastavni dio bilo koje kirurške tehnike liječenja involucijskoga entropija donje vjeđe.

7. ZAKLJUČAK

1. Promatrajući samo kontrolnu skupinu s BCC-om, tj. „zdrave“ vjeđe bez involucijskih promjena dobijemo da je prosječna debljina tarzusa kod osoba bijele rase starijih od 60 godina iznosila $1,16 \pm 0,190$ mm, uz statistički značajnu razliku između žena ($1,06 \pm 0,131$ mm) i muškaraca ($1,25 \pm 0,196$ mm). Vrijednosti visine tarzusa u istoj skupini su se također statistički značajno razlikovale ovisno o spolu. Tarzus je bio visok kod žena $3,75 \pm 0,47$ mm, a kod muškaraca $4,56 \pm 0,367$ mm.

2. U ispitivanoj skupini s involucijskim entropijem tarzus je bio statistički značajno deblji ($1,40 \pm 0,32$ mm) u odnosu na kontrolnu skupinu, dok vrijednosti visine tarzusa nisu međusobno značajno odudarale.

Također, nije bilo statistički značajne razlike u debljini pretarzalnoga orbikularnog mišića između dviju promatranih skupina.

Najizraženiji nalaz kod vjeđa s involucijskim entropijem bila je promjena u građi retraktora donje vjeđe na hvatištu za donji rub tarzusa. U 95% entropičnih vjeđa retraktor je bio ili djelomično (35%) ili u potpunosti (60%) odsutan i zamijenjen masnim tkivom. Iste promjene nađene su u samo 45% kontrolnih vjeđa s BCC-om.

Zaključno, rezultati ove studije u skladu su s našom hipotezom da kod involucijskog entropija donje vjeđe postoji zadebljanje kompleksa tarzusa i orbikularnoga mišića te oslabljena veza tarzusa i retraktora donje vjeđe. Do danas, općeprihvaćeno mišljenje je da kod involucijskoga entropija postoji atrofija i „skvrčavanje“ tarzusa te hiperaktivnost orbikularnoga mišića, odnosno da postoji zadebljanje kompleksa tarzus- orbikularni

mišić, ali na račun hipertrofije orbikularnoga mišića. Oprečno dosadašnjim istraživanjima, u ovoj studiji je po prvi puta zabilježeno zadebljanje tarzusa, bez značajnih promjena u debljini orbikularnoga mišića. Isto tako, iako je kod involucijskoga entropija insuficijencija retraktora donje vjeđe bila klinički vidljiva, ovo je prva studija koja je to potvrdila i na patohistološkoj razini.

S druge strane, doprinos ove studije je da rezultate kontrolne skupine možemo smatrati normativima za „uredne“ vrijednosti debljine i visine tarzusa kod osoba bijele rase starijih od 60 godina.

8. SAŽETAK

Entropij označava uvrtanje vjeđnog ruba prema oku, a najčešći je s dobi povezan involucijski entropij donje vjeđe.

Općenito prihvaćeni mehanizmi njegova nastanka su povećanje okomite i vodoravne labavosti vjeđe s atrofijom tarzusa, te hiperaktivnost orbikularnoga mišića. No, ozbiljne histopatološke studije koje bi to potvrdile su rijetke.

Hipoteza ovoga rada je da involucijski entropij donje vjeđe nastaje zbog zadebljanja kompleksa tarzusa i orbikularnoga mišića uz oslabljenu vezu s retraktorom. Od lipnja 2012. do svibnja 2015. godine trajalo je istraživanje usporedbe parova na 20 konsekutivnih bolesnika s involucijskim entropijem donje vjeđe i 20 bolesnika kontrolne skupine, usporedivih po dobi i spolu, s bazocelularnim karcinomom (BCC) lateralne polovine donje vjeđe. Svi bolesnici su odgovarajuće kirurški liječeni, a dobiveni tkivni materijal nakon pentagonalne ekscizije pune debljine vjeđe je dalje histopatološki obrađivan. Obrada je uključivala mjerenje debljine i visine tarzusa, mjerenje ukupne debljine pretarzalnoga dijela orbikularnoga mišića i promjera pojedinoga mišićnog vlakna, te kvalitativne promjene veze retraktora donje vjeđe i tarzusa.

Dvije istraživane skupine bile su usporedive prema spolu, te iako je ispitivana skupina s involucijskim entropijem ($76,7 \pm 7,16$ godina) bila u prosjeku starija od kontrolne ($72,7 \pm 6,71$ godina), razlika nije bila statistički značajna.

Tarzus je bio statistički značajno deblji u skupini s involucijskim entropijem ($p=0,006$; t-test). Srednja debljina tarzusa u ispitivanoj skupini iznosila je $1,40 \pm 0,32$ mm, a u

kontrolnoj skupini $1,16 \pm 0,19$ mm. Iako nije bilo statistički značajne razlike u visini tarzusa između skupina, tarzusi su bili u prosjeku viši kod vjeđa s involucijskim entropijem. Razlika u debljini pretarznog orbikularnog mišića, kao i u promjeru pojedinog mišićnog vlakna nije bila statistički značajna. U skupini s involucijskim entropijem 60% vjeđa imalo je potpunu, a 35% djelomičnu dehiscijenciju retraktora donje vjeđe, dok je u kontrolnoj skupini s BCC-om dehiscijencija pronađena samo u 45% vjeđa. Razlika je bila statistički značajna ($p=0,002$; hi-kvadrat test).

Rezultati ove studije potvrđuju našu hipotezu. Prema našem saznanju, ovo je prva histopatološka studija koja je zabilježila zadebljanje tarzusa kod involucijskoga entropija donje vjeđe. No, potrebne su daljnje studije kako bi se utvrdila stvarna uloga ovog važnog otkrića u etiopatogenezi involucijskoga entropija. Štoviše, po prvi puta je u 95% entropičnih vjeđa dokazana djelomična ili potpuna dehiscijencija retraktora donje vjeđe. Stoga, smatramo da bi korekcija okomite nestabilnosti trebala biti obavezni dio u liječenju involucijskoga entropija donje vjeđe.

9. SUMMARY

Characteristics of involutional lower eyelid entropion

Daliborka Miletić, 2018

Entropion is an inward rotation of the eyelid margin and the age related lower eyelid involutional entropion is the most common type. Generally accepted mechanisms of its development involve increased vertical and horizontal eyelid laxity with atrophy and shrinkage of tarsus, as well as hyperactivity of m. orbicularis. However, serious pathohistological studies to support these are scarce.

Hypothesis of this study is that thickening of tarsus - m. orbicularis complex in conjunction with impaired lower eyelid retractor attachments are responsible for involutional entropion. From June 2012 to May 2015, a case-control study was conducted on 20 consecutive patients with involutional lower eyelid entropion and 20 matching patients with lateral lower eyelid basal cell carcinoma (BCC). All patients were appropriately surgically treated and obtained full-thickness eyelid specimens were further histopathologically analyzed. The analysis included measurements of tarsal thickness and height, thickness of the pretarsal orbicularis oculi muscle, diameter of muscle fibers and qualitative changes in lower eyelid retractor attachment.

The two study groups were comparable regarding gender and although the entropion group (76.7 ± 7.16 years) was, on average, older than the control group (72.7 ± 6.71 years), the differences was not statistically significant.

The tarsus was significantly thicker in the entropion group ($p=0.006$; t-test). The mean tarsal thickness was 1.40 ± 0.32 mm, whereas in the BCC group was 1.16 ± 0.19 mm. Although without statistical significance, the tarsus was on average higher in the entropion group. There was no statistically significant difference in the thickness of the pretarsal orbicularis oculi muscle and diameter of the muscle fibers between the two groups. In the entropion group 60% of the lids had total and 35% partial dehiscence of the retractor, whereas in the BCC group dehiscence was found in only 45% of the lids. The difference was statistically significant ($p=0.002$; chi-square test).

The results of this study confirm our hypothesis. To the best of our knowledge, this is the first histopathological study documenting thickening of the tarsus in involutional lower eyelid entropion. Further studies are needed to establish the true role of this important documentation in the entropion development. Moreover, dehiscence of the lower eyelid retractor was proven histopathologically in 95% of the entropic lids. With this in mind, correction of vertical instability should be mandatory in involutional lower eyelid entropion repair.

10. LITERATURA

1. Black EH, Nesi FA, ur. Smith and Nesi's Ophthalmic Plastic and Reconstructive Surgery. 3. izd. New York: Springer; 2012.
2. Kakizaki H, Zhao J, Nakano T, Asamoto K, Zako M, Iwaki M, i sur. The lower eyelid retractor consists of definite double layers. *Ophthalmology*. 2006;113(12):2346-50.
3. Kakizaki H, Chan W, Madge SN, Malhotra R, Selva D. Lower eyelid retractors in Caucasians. *Ophthalmology*. 2009;116(7):1402-4.
4. Kakizaki H, Zako M, Kinoshita S, Iwaki M. Posterior layer advancement of the lower eyelid retractor in involutional entropion repair. *Ophthalmic Plast Reconstr Surg*. 2007;23:292-5.
5. Damasceno RW, Osaki MH, Dantas PEC, Belfort R Jr. Involutional entropion and ectropion of the lower eyelid: prevalence and associated risk factors in the elderly population. *Ophthalmic Plast Reconstr Surg*. 2011;27:317-20.
6. Hurwitz JJ. Senile entropion: the importance of eyelid laxity. *Can J Ophthalmol*. 1983;18(5):235-7.
7. Shore JW. Changes in lower eyelid resting position, movement, and tone with age. *Am J Ophthalmol*. 1985;99:415-23.
8. Benger RS, Musch DC. A comparative study of eyelid parameters in involutional entropion. *Ophthalmic Plast Reconstr Surg*. 1989;5:281-7.
9. Dryden R M, Leibsohn J, Wobig J. Senile entropion: pathogenesis and treatment. *Arch Ophthalmol*. 1978;96:1883-5.
10. Michels KS, Czyz CN, Cahill KV, Foster JA, Burns JA, Everman KR. Age-matched, case-controlled comparison of clinical indicators for development of entropion and ectropion. *J Ophthalmol*. 2014;2014:231487.
11. Kakizaki H, Chan WO, Takahashi Y, Selva D. Overriding of the preseptal orbicularis oculi muscle in Caucasian cadavers. *Clin Ophthalmol*. 2009;3:243-6.
12. Jyothi SB, Seddon J, Vize CJ. Entropion-ectropion: the influence of axial globe length on lower eyelid malposition. *Ophthalmic Plast Reconstr Surg*. 2012;28(3):199-203.
13. Heimmell MR, Enzer YR, Hofmann RJ. Entropion-ectropion: the influence of axial globe projection on lower eyelid malposition. *Ophthalmic Plast Reconstr Surg*. 2009;25(1):7-9.

14. Kersten RC, Hammer BJ, Kulwin DR. The role of enophthalmos in involutional entropion. *Ophthalmic Plast Reconstr Surg.* 1997;13(3):195-8.
15. Collin JRO, Rathbun JE. Involutional Entropion: a review with evaluation of a procedure. *Arch Ophthalmol.* 1978;96:1058-64.
16. Kocaoglu FA, Katircioglu YA, Tok OY, Pulat H, Ornek F. The histopathology of involutional ectropion and entropion. *Can J Ophthalmol.* 2009;44(6):677-9.
17. Marshall AJ, Valenzuela AA, Strutton GM, Sullivan TJ. Anterior lamella actinic changes as a factor in involutional eyelid malposition. *Ophthalmic Plast Reconstr Surg.* 2006;22(3):192-4.
18. Beigi B, Kashkouli MB, Shaw A, Murthy R. Fornix fat prolapse as a sign for involutional entropion. *Ophthalmology.* 2008;115(9):1608-12.
19. Wesley RE, McCord CDJ, Jones NA. Height of the tarsus of the lower eyelid. *Am J Ophthalmol.* 1980;90:102-5.
20. Huang TT, Amayo E, Lewis SR. A histological study of the lower tarsus and the significance in the surgical management of a involutional (senile) entropion. *Plast Reconstr Surg.* 1981;67:585-90.
21. Sisler HA, Labay GR, Finlay JR. Senile ectropion and entropion: a comparative histopathological study. *Ann Ophthalmol.* 1976;8(3):319-22.
22. Bashour M, Harvey J. Causes of involutional ectropion and entropion-age-related tarsal changes are the key. *Ophthalmic Plast Reconstr Surg.* 2000;16(2):131-41.
23. Damasceno RW, Osaki MH, Dantas PEC, Belfort R Jr. Involutional ectropion and entropion: clinicopathologic correlation between horizontal eyelid laxity and eyelid extracellular matrix. *Ophthalmic Plast Reconstr Surg.* 2011;27:321-6.
24. Damasceno RW, Heindl L, Hofmann-Rummelt C, Belfort R, Schlötzer-Schrehardt U, Kruse FE. i sur. Pathogenesis of involutional ectropion and entropion: the involvement of matrix metalloproteinases in elastic fiber degradation. *Orbit.* 2011;30(3):132-9.
25. Altieri M, Kingston AE, Bertagno R, Altieri G. Modified retractor plication technique in lower lid entropion repair: a 4-year follow-up study. *Can J Ophthalmol.* 2004;39(6):650-5.
26. Athavale DD, O'donnell BA. Lower eyelid entropion repair with retractor mobilization and insertion onto the anterior surface of the tarsal plate. *Orbit.* 2018;37(2):121-4.
27. Jones LT. The anatomy of the lower eyelid and its relation to the cause and cure of entropion. *Am J Ophthalmol.* 1960;49:29.
28. Hawes MJ, Dortzbach RK. The microscopic anatomy of the lower eyelid retractors. *Arch Ophthalmol.* 1982;100:1313-8.
29. Dalgleish R, Smith JL. Mechanics and histology of senile entropion. *Br J Ophthalmol.* 1966;50:79-91.

30. Iuchi T, Takahashi Y, Kang H, Asamura S, Isogai N, Kakizaki H. Involvement of inward upper eyelid push on the lower eyelid during eyelid closure in development of involutional lower eyelid entropion. *Eur J Ophthalmol.* 2016;26(6):520-2.
31. Manners RM, Weller RO. Histochemical staining of orbicularis oculi muscle in ectropion and entropion. *Eye.* 1994;8:332-5.
32. Miletić D, Elabjer BK, Busić M, Elabjer E, Bosnar D. Modified operative technique for involutional lower lid entropion. *Coll Antropol.* 2012;36(2):447-50.
33. Dunbar KE, Cox C, Heher KL, Kapadia MK. Lateral tarsal strip plus skin-muscle flap excision in the treatment of lower eyelid involutional entropion. *Orbit.* 2017;36(6):375-81.
34. López-García JS, García-Lozano I, Giménez-Vallejo C, Jiménez B, Sánchez Á, de Juan IE. Modified lateral tarsal strip for involutional entropion and ectropion surgery. *Graefes Arch Clin Exp Ophthalmol.* 2017;255(3):619-25.
35. Ainbinder DJ, Esmaeli B, Groo SC, Finger PT, Brooks JP. Introduction of the 7th edition eyelid carcinoma classification system from the American Joint Committee on Cancer–International Union Against Cancer staging manual. *Arch Pathol Lab Med.* 2009;133:1256-61.
36. Telfer NR, Colver GB, Morton CA; British Association of Dermatologists. Guidelines for the management of basal cell carcinoma. *Br J Dermatol.* 2008;159(1):35-48.
37. Kuzmanović Elabjer B, Petrinović-Dorešić J, Bušić M, Elabjer E, Kaštelan S. Retrospective analysis of reconstruction techniques after periocular basalioma excision. *Coll Antropol.* 31;2007:91-6.
38. Luna LG, ur. Manual of histologic staining methods of the Armed Forces Institute of Pathology. 3. izd. New York: Blakiston Division, McGraw-Hill; 1968.
39. Campbell GA. Imaging, image analysis and computer-assisted quantitation: applications for electronic imaging in pathology. U: Cowen D, ur. Informatics for the clinical laboratory: a practical guide for the pathologist. New York: Springer; 2002, str. 251-67.
40. Lim WK, Rajendran K, Choo CT. Microscopic anatomy of the lower eyelid in asians. *Ophthalmic Plast Reconstr Surg.* 2004;20(3):207-11.
41. Cho WK, Paik JS, Han SH, Yang SW. Microscopic characteristics of lower eyelid retractors in Koreans. *Korean J Ophthalmol.* 2011;25(5):344-8.
42. Kim SY, Shin SJ, Yang SW, Han SH. Microscopic anatomy of the lower eyelid in Koreans. *J Korean Ophthalmol Soc.* 2006;47(2):292–6.
43. Machin D, Campbell MJ, Fayers PM, Pinol APY, ur. Sample size tables for clinical studies. 2 izd. Oxford: Blackwell Science Ltd.; 1997.
44. Zar JH, ur. Biostatistical Analysis. 2 izd. New Jersey: Prentice-Hall; 1984.

45. Neuhaus RW. Anatomical basis of "senile" ectropion. *Ophthalmic Plast Reconstr Surg.* 1985;1(2):87-9.
46. Ousterhout DK, Weil RB. The role of the lateral canthal tendon in lower eyelid laxity. *Plast Reconstr Surg.* 1982;69(4):620-3.
47. De Roeth A. Mechanism of the senile entropion. *Trans Pac Coast Otoophthalmol Soc Annu Meet.* 1963;44:173-7.

11. ŽIVOTOPIS

Daliborka Miletić (rođ. Topalović) rođena je 4. studenog 1978. godine u Doboju, u Bosni i Hercegovini, gdje je završila sedam razreda osnovne škole, a 1992. godine došla je u Zagreb gdje je nastavila školovanje. Medicinski fakultet u Zagrebu upisala je 1997. godine i uspješno završila 2003. godine. Od 2004. do 2007. godine radila je kao liječnica u HMP Velika Gorica te u Ustanovi za hitnu medicinsku pomoć Zagreb. Godine 2007. započela je specijalizaciju iz oftalmologije u Kliničkoj bolnici „Sveti Duh“; 2011. položila je specijalistički ispit te od tada radi na Klinici za očne bolesti Kliničke bolnice „Sveti Duh“ kao liječnica specijalistica oftalmologije. U studenome 2017. godine položila je ispit iz uže specijalizacije iz područja Kirurgija vjeđa i orbita.

Godine 2012. stekla je status naslovne asistentice iz znanstvenog polja Kliničke medicinske znanosti, znanstvena grana Oftalmologija na Katedri za oftalmologiju Medicinskoga fakulteta Sveučilišta J. J. Strossmayera u Osijeku. Na istome Fakultetu sudjeluje u izvođenju dodiplomske nastave te nastave iz poslijediplomskoga specijalističkog studija Oftalmologija i optometrija.

Aktivno sudjeluje na tuzemnim i inozemnim kongresima. Članica je uredništva i koautorica 10 sveučilišnih udžbenika Medicinskoga fakulteta Sveučilišta J. J. Strossmayera u Osijeku te autorica nekolicine znanstvenih radova publiciranih u međunarodnim časopisima. Od 2011. do 2014. bila je suradnica na znanstvenome projektu „Ambliopija u četverogodišnje djece Grada Zagreba“, koji je 2016. dobio nagradu Grada Zagreba. Od 2016. godine suradnica je na projektu „Hrvatsko oftalmološko nazivlje“.