

**SVEUČILIŠTE U ZAGREBU
MEDICINSKI FAKULTET**

Neven Starčević

**Utjecaj BPC 157 na cijeljenje frakture,
ektopičnu kost i heterotopnu osifikaciju
u štakora**

DISERTACIJA



Zagreb, 2016.

**SVEUČILIŠTE U ZAGREBU
MEDICINSKI FAKULTET**

Neven Starčević

**Utjecaj BPC 157 na cijeljenje frakture,
ektopičnu kost i heterotopnu osifikaciju
u štakora**

DISERTACIJA

Zagreb, 2016.

Disertacija je izrađena u Zavodu za farmakologiju Medicinskog fakulteta Sveučilišta u Zagrebu.

Voditelji rada: prof. dr. sc. Predrag Sikirić
prof. dr. sc. Žarko Rašić

SADRŽAJ:

SADRŽAJ:	4
Popis slika:	A
Popis kratica:	E
1 UVOD	1
1.1 HETEROTOPNA OSIFIKACIJA	1
1.1.1 PREGLED FIBRODYSPLASIA OSSIFICANS PROGRESSIVA	1
1.1.2 PREGLED STEČENE HETEROTOPNE OSIFIKACIJE	6
1.2 BPC 157	11
1.2.1 VEZA BPC 157 I HETEROTOPNE OSIFIKACIJE	11
1.3 CIJELJENJE FRAKTURE	13
1.4 PREGLED MURINIH MODELA HETEROTOPNE OSIFIKACIJE	14
2 HIPOTEZA I CILJEVI ISTRAŽIVANJA	17
2.1 Hipoteza istraživanja	17
2.2 Ciljevi istraživanja	17
2.2.1 OPĆI CILJ:	17
2.2.2 SPECIFIČNI CILJEVI:	17
3 MATERIJALI I METODE	18
3.1 Operacijski protokol za prvi model:	18
3.2 Operacijski protokol za drugi model:	19
3.3 Dizajn studije i primjena djelatne tvari	21
3.3.1 MAKROSKOPSKA PROMATRANJA	22
3.3.2 FUNKCIONALNA ISPITIVANJA	22
3.3.3 RTG OBRADA	23
3.3.4 HISTOLOŠKI PREGLEDI	24
3.3.5 STATISTIČKA ANALIZA	24
4 REZULTATI	25
4.1 REZULTATI MODELA Zotz i sur.	25
4.1.1 MAKROSKOPSKA OPAŽANJA	25
4.1.2 FUNKCIONALNA ISPITIVANJA	29
4.1.3 RTG OBRADA	38
4.2 REZULTATI MODIFICIRANOG MODELA	42
4.2.1 MAKROSKOPSKA OPAŽANJA	43
4.2.2 FUNKCIONALNA ISPITIVANJA	46
4.2.3 RTG OBRADA	55

4.2.4	HISTOLOŠKI PREGLEDI	63
5	DISKUSIJA.....	66
5.1	PREGLED	66
5.2	MAKROSKOPSKA OPAŽANJA	66
5.3	FUNKCIONALNI POKAZATELJI.....	68
5.4	RTG OBRADA	69
5.5	HISTOLOŠKI PREGLEDI	70
6	ZAKLJUČAK.....	72
7	SAŽETAK	73
8	SUMMARY	75
9	ŽIVOTOPIS.....	77
10	POPIS LITERATURE:	78

Popis slika:

Slika 3.1. Prikaz operacijskog protokola za prvi model

Slika 3.2. Prikaz operacijskog protokola za drugi model.

Slika 3.3.2. Shematski prikaz mjerenih parametara kod testa hoda.

Slika 3.3.3. Tablični prikaz RUST skora.

Slika 4.1.1.1-1. Grafički prikaz razlike skraćanja operirane noge u mm po tjednima između eksperimentalne i kontrolne skupine u kotretmanu uz korištenje doze 10 μ g/kg p.o.

Slika 4.1.1.1-2. Fotografija koja prikazuje klinički značajnu razliku u duljini stražnje noge između tretirane životinje lijevo te kontrolne životinje desno.

Slika 4.1.1.1-3. Grafički prikaz razlike skraćanja operirane noge u mm po tjednima između eksperimentalne i kontrolne skupine u kotretmanu uz korištenje doze 10 ng/kg p.o.

Slika 4.1.1.1-4. Grafički prikaz razlike skraćanja operirane noge u mm po tjednima između eksperimentalne i kontrolne skupine u posttretmanu uz korištenje doze 10 μ g/kg p.o.

Slika 4.1.2.1-1. Grafički prikaz kretanja NPL/EPL omjera po tjednima između eksperimentalne i kontrolne skupine u kotretmanu uz korištenje doze 10 μ g/kg p.o.

Slika 4.1.2.1-2. Grafički prikaz kretanja NPL/EPL omjera po tjednima između eksperimentalne i kontrolne skupine u kotretmanu uz korištenje doze 10 ng/kg p.o.

Slika 4.1.2.2-1. Grafički prikaz kretanja NPL/EPL omjera po tjednima između eksperimentalne i kontrolne skupine u posttretmanu uz korištenje doze 10 μ g/kg p.o.

Slika 4.1.2.3-1. Grafički prikaz kretanja vrijednosti udaljenosti do suprotne noge po tjednima između eksperimentalne i kontrolne skupine u kotretmanu uz korištenje doze 10 μ g/kg p.o.

Slika 4.1.2.3-2. Grafički prikaz kretanja vrijednosti udaljenosti do suprotne noge po tjednima između eksperimentalne i kontrolne skupine u kotretmanu uz korištenje doze 10 ng/kg p.o.

Slika 4.1.2.3-3. Grafički prikaz kretanja vrijednosti udaljenosti do suprotne noge po tjednima između eksperimentalne i kontrolne skupine u posttretmanu uz korištenje doze 10 μ g/kg p.o.

Slika 4.1.2.4-1. Grafički prikaz kretanja vrijednosti testa motorne funkcije noge (MFI) po tjednima između eksperimentalne i kontrolne skupine u kotretmanu uz korištenje doze 10 μ g/kg p.o.

Slika 4.1.2.4-2. Grafički prikaz kretanja vrijednosti testa motorne funkcije noge (MFI) po tjednima između eksperimentalne i kontrolne skupine u kotretmanu uz korištenje doze 10 ng/kg p.o.

Slika 4.1.2.4-3. Grafički prikaz kretanja vrijednosti testa motorne funkcije noge (MFI) po tjednima između eksperimentalne i kontrolne skupine u posttretmanu uz korištenje doze 10 $\mu\text{g}/\text{kg}$ p.o.

Slika 4.1.3-1. RTG snimka hemipelvisa s femurom u profilnoj projekciji kod štakora u kontrolnoj skupini 4 tjedna nakon operacije u kotretmanu.

Slika 4.1.3-2. RTG snimka hemipelvisa s femurom u profilnoj projekciji kod štakora u eksperimentalnoj skupini 4 tjedna nakon operacije u kotretmanu.

Slika 4.1.3-3. Grafički prikaz vrijednosti bodovne ljestvice za cijeljenje eksperimentalno izazvane frakture tretirane i eksperimentalne skupine u kotretmanu uz korištenje doze 10 $\mu\text{g}/\text{kg}$ p.o.

Slika 4.1.3-4. Grafički prikaz vrijednosti bodovne ljestvice za cijeljenje eksperimentalno izazvane frakture tretirane i eksperimentalne skupine u kotretmanu uz korištenje doze 10 ng/kg p.o.

Slika 4.1.3-5. Grafički prikaz vrijednosti bodovne ljestvice za cijeljenje eksperimentalno izazvane frakture tretirane i eksperimentalne skupine u posttretmanu uz korištenje doze 10 $\mu\text{g}/\text{kg}$ p.o.

Slika 4.2.1.1-1. Grafički prikaz razlike skraćenja operirane noge u mm po tjednima između eksperimentalne i kontrolne skupine u kotretmanu uz korištenje doze 10 $\mu\text{g}/\text{kg}$ p.o.

Slika 4.2.1.1-2. Grafički prikaz razlike skraćenja operirane noge u mm po tjednima između eksperimentalne i kontrolne skupine u kotretmanu uz korištenje doze 10 ng/kg p.o.

Slika 4.2.1.1-3. Grafički prikaz razlike skraćenja operirane noge u mm po tjednima između eksperimentalne i kontrolne skupine u posttretmanu uz korištenje doze 10 $\mu\text{g}/\text{kg}$ p.o.

Slika 4.2.2.1-1. Grafički prikaz kretanja NPL/EPL omjera po tjednima između eksperimentalne i kontrolne skupine u kotretmanu uz korištenje doze 10 $\mu\text{g}/\text{kg}$ p.o.

Slika 4.2.2.1-2. Grafički prikaz kretanja NPL/EPL omjera po tjednima između eksperimentalne i kontrolne skupine u kotretmanu uz korištenje doze 10 ng/kg p.o.

Slika 4.2.2.2-1. Grafički prikaz kretanja NPL/EPL omjera po tjednima između eksperimentalne i kontrolne skupine u posttretmanu uz korištenje doze 10 $\mu\text{g}/\text{kg}$ p.o.

Slika 4.2.2.3-1. Grafički prikaz kretanja vrijednosti udaljenosti do suprotne noge po tjednima između eksperimentalne i kontrolne skupine u kotretmanu uz korištenje doze 10 $\mu\text{g}/\text{kg}$ p.o.

Slika 4.2.2.3-2. Grafički prikaz kretanja vrijednosti udaljenosti do suprotne noge po tjednima između eksperimentalne i kontrolne skupine u kotretmanu uz korištenje doze 10 ng/kg p.o.

Slika 4.2.2.3-3. Grafički prikaz kretanja vrijednosti udaljenosti do suprotne noge po tjednima između eksperimentalne i kontrolne skupine u posttretmanu uz korištenje doze 10 $\mu\text{g}/\text{kg}$ p.o.

Slika 4.2.2.4-1. Grafički prikaz kretanja vrijednosti testa motorne funkcije noge (MFI) po tjednima između eksperimentalne i kontrolne skupine u kotretmanu uz korištenje doze 10 $\mu\text{g}/\text{kg}$ p.o.

Slika 4.2.2.4-2. Grafički prikaz kretanja vrijednosti testa motorne funkcije noge (MFI) po tjednima između eksperimentalne i kontrolne skupine u kotretmanu uz korištenje doze 10 ng/kg p.o.

Slika 4.2.2.4-3. Grafički prikaz kretanja vrijednosti testa motorne funkcije noge (MFI) po tjednima između eksperimentalne i kontrolne skupine u posttretmanu uz korištenje doze 10 $\mu\text{g}/\text{kg}$ p.o.

Slika 4.2.3.1-1. RTG snimka hemipelvisa s femurom u profilnoj projekciji kod štakora u kontrolnoj skupini 4 tjedna nakon operacije u kotretmanu uz korištenje doze 10 $\mu\text{g}/\text{kg}$ p.o.

Slika 4.2.3.1-2. RTG snimka hemipelvisa s femurom u profilnoj projekciji kod štakora u eksperimentalnoj skupini 4 tjedna nakon operacije u kotretmanu uz korištenje doze 10 $\mu\text{g}/\text{kg}$ p.o.

Slika 4.2.3.1-3. Grafički prikaz vrijednosti bodovne ljestvice za cijeljenje eksperimentalno izazvane frakture tretirane i eksperimentalne skupine u kotretmanu uz korištenje doze 10 $\mu\text{g}/\text{kg}$ p.o.

Slika 4.2.3.1-4. Grafički prikaz vrijednosti bodovne ljestvice za cijeljenje eksperimentalno izazvane frakture tretirane i eksperimentalne skupine u kotretmanu uz korištenje doze 10 ng/kg p.o.

Slika 4.2.3.1-5. Grafički prikaz vrijednosti bodovne ljestvice za cijeljenje eksperimentalno izazvane frakture tretirane i eksperimentalne skupine u posttretmanu uz korištenje doze 10 $\mu\text{g}/\text{kg}$ p.o.

Slika 4.2.3.2.-1. Grafički prikaz veličine implantata u mm po tjednima nakon operacije u kotretmanu uz korištenje doze 10 $\mu\text{g}/\text{kg}$ p.o.

Slika 4.2.3.2.-2. Grafički prikaz veličine implantata u mm po tjednima nakon operacije u kotretmanu uz korištenje doze 10 $\mu\text{g}/\text{kg}$ p.o.

Slika 4.2.3.2.-3. Grafički prikaz veličine implantata u mm po tjednima nakon operacije u posttretmanu uz korištenje doze 10 $\mu\text{g}/\text{kg}$ p.o.

Slika 4.2.4-1. Slika histološkog preparata kontrolne skupine bojena hemalaun-eozinom, povećanje 4x, prikazuje relativno dobro formiranu vezivnu čahuru oko koštanog fragmenta koji je u znatnoj mjeri očuvan.

Slika 4.2.4-2. Slika histološkog preparata kontrolne skupine bojena hemalaun-eozinom, povećanje 10x, prikazuje relativno dobro formiranu vezivnu čahuru oko koštanog fragmenta koji je u znatnoj mjeri očuvan.

Slika 4.2.4-3. Slika histološkog preparata eksperimentalne skupine bojena hemalaun-eozinom, povećanje 10x, prikazuje nešto prašinaste kalcifikacije u rahlom vezivu između mišićnih vlakana. Vezivne čahure se ne nalazi.

Slika 4.2.4-3. Slika histološkog preparata eksperimentalne skupine bojena hemalaun-eozinom, povećanje 20x, prikazuje nešto prašinaste kalcifikacije u rahlom vezivu između mišićnih vlakana. Vezivne čahure se ne nalazi.

Popis kratica:

HO - heterotopna osifikacija

FOP - fibrodysplasia ossificans progressiva

STI- inhibitori prijenosa signala (eng. signal transduction inhibitors)

BMP- koštani morfogenetički protein (eng. bone morphogenetic protein)

TRPV1 - vaniloidni receptor 1 (eng. transient receptor potential vanilloid 1)

MCP1- monocitni kemoatraktantni protein 1 (eng. monocyte chemoattractant protein-1)

RNA - ribonukleinska kiselina (eng. ribonucleic acid)

MMS - mezenhimalne matične stanice

NSAID - nesteroidni protuupalni lijekovi (eng. nonsteroidal anti-inflammatory drug)

MR - magnetna rezonanca

HPLC- visokotlačna tekuća kromatografija (engl. high performance liquid chromatography)

TNF- α - tumor nekrotizirajući faktor α (eng. tumor necrosis factor α)

TNF- β - tumor nekrotizirajući faktor β (eng. tumor necrosis factor β)

PDGF - trombocitni faktora rasta (eng. platelet-derived growth factor)

RANKL - ligand receptora aktivacije jezgrenog činitelja kappa-B (engl. receptor activator of nuclear factor kappa-B ligand)

MRSA - Staphylococcus aureus rezistentan na meticilin (eng. Methicillin-resistant Staphylococcus aureus)

TOF - udaljenost do suprotne noge (eng. to other foot— TOF)

PL - duljina otiska (eng. print length)

NPL – duljina otiska kod neoperiranog subjekta (eng. nonoperated print length)

EPL – duljina otiska kod operiranog subjekta (eng. experimental print length)

MFI – indeks motorne funkcije (eng. motor function index)

MMP-1 - matriksmetaloproteinaze 1 (eng. matrix metalloproteinase 1)

TIMP– tkivni inhibitor matriks metaloproteinaza (eng. tissue inhibitor of metalloproteinase)

1 UVOD

1.1 HETEROTOPNA OSIFIKACIJA

Heterotopna osifikacija (HO) označava patološko stvaranje kosti u ekstraskletalnom tkivu.

Prema nastanku se dijeli na urođenu i stečenu :

- 1) urođena - *Fibrodysplasia ossificans progressiva* (FOP) – rijetka nasljedna bolest koju karakterizira stvaranje kosti u mekim tkivima od dječje dobi nadalje
- 2) stečena – neurogena (nakon ozljede mozga ili kralješničke moždine) i posttraumatska (HO nakon traume kao što je fraktura acetabuluma, fraktura u području lakta koja zahvaća distalni humerus, proksimalnu ulnu i radijus, luksacije lakta i koljena te blastnih ozljeda i opeklina)

1.1.1 PREGED FIBRODYSPLASIA OSSIFICANS PROGRESSIVA¹

Fibrodysplasia ossificans progressiva jest težak nasljedni poremećaj mekih tkiva koji zahvaća 1/2,000,000 ljudi bez spolnih, etničkih ili geografskih predisponirajućih faktora. Taj poremećaj se javlja u 3 različite kliničke slike: karakteristična klinička slika, FOP plus te atipična. Karakteristična klinička slika uključuje poremećaj palca na oba stopala (hallux valgus, malformacije I. metatarzalne kosti i/ili monofalangizam) te progresivnu HO koja stvara zrelu kost na ekstraskletalnim predilekcijskim mjestima. Zahvaćenost dorzalnih, aksijalnih, kranijalnih i proksimalnih anatomskih lokacija prethodi zahvaćenosti ventralnih, kaudalnih i distalnih anatomskih lokacija. Nastajanje HO potiče inače beznačajna trauma kao što su: intramuskularne injekcije, stomatološki zahvati, fizički napor, istežanje i manji padovi. Ograničenje pokretljivosti je kumulativno te je većina pacijenata osuđena na invalidska kolica

¹prerađeno prema:

Kaplan FS, Le Merrer M, Glaser DL, Pignolo RJ, Goldsby RE, Kitterman JA, *Fibrodysplasia ossificans progressive*. *Best Pract Res Clin Rheumatol*. 2008;22:191-205.

Kaplan FS, Chakkalakal SA, Shore EM. *Fibrodysplasia ossificans progressiva: mechanisms and models of skeletal metamorphosis*. *Dis Model Mech*. 2012;5:756-62.

u drugom desetljeću života, kako bolest napreduje i zahvaća prsni koš razvija se sindrom torakalne insuficijencije koji je i uzrok smrti, tipično u četvrtom desetljeću života.

1.1.1.1 PATOFIZIOLOGIJA FOP

Brojna istraživanja su pokazala da je disregulacija signalizacije koštanog morfogenetičkog proteina (eng. bone morphogenetic protein; BMP) odgovorna za nastanak FOP. Analiza genske povezanosti (eng. linkage analysis) je provedena na cijelom genomu te je nađen lokus povezan s FOP na 2q23-24 regiji. Na tom lokusu identificiran je gen koji kodira aktivin receptor Ia/ aktivinu slična kinaza 2 (ACVR1/ALK2), koji je receptor za BMP 1. Sekvenciranjem DNA tog gena nađena je jedna zajednička heterozigotna „missense“ mutacija u citoplazmatskoj regiji proteina tj. glicin-serin aktivacijskom području (617G>A; R206H) u svih oboljelih unutar 5 malih multigeneracijskih obitelji, te kasnije potvrđena u svih oboljelih koji imaju klasičnu kliničku sliku. Novija istraživanja su pronašla druge mutacije u glicin-serinskom području i kinaznom području ACVR1 kod pacijenata s atipičnom kliničkom slikom. Do sada sve nađene mutacije su mutacije koje uzrokuju pojačanu aktivnost (eng. gain-of-function mutations)(1). Modeliranje homologije proteina mutiranog ACVR1/ALK2 predviđa destabilizaciju glicin-serinskog područja što je u suglasju s prekomjerno aktivnim BMP putem signalizacije kao osnovnim patogenetskim zbivanjem u FOP, koje za posljedicu ima ektopičnu hondrogenezu, osteogenezu te ankiloze zglobova(2). Glicin-serinsko područje svih BMP tip I receptora jest ključno za mjesto za vezivanje liganda i aktivaciju specifičnih Smad signalizacijskih proteina, a isto tako i mjesto za vezivanje FKBP12, inhibitornog proteina koji sprečava konstitutivnu aktivaciju niskog intenziteta u odsutstvu liganda(3). Nadalje, FKBP12 „regutira“ Smad-Smurf ubikvitin ligazni kompleks koji regulira količinu BMP tip I receptora na membrani(4), sve dosad navedeno u zdravoj populaciji sprečava HO. U FOP se opaža bazalna aktivnost niskog intenziteta (eng. leaky) BMP signalizacije i nakupljanje BMP tip I receptora na staničnoj membrani u FOP idu u prilog aberantnog vezivanja FKBP12 na receptor. Točan učinak R206H mutacije ACVR1/ALK2 na signalizaciju zasada nije poznat, kao mogući mehanizmi spominju se disregulacija BMP receptorske oligomerizacije, internalizacije, degradacije kao i intenziteta i trajanja daljnje (eng. downstream) signalizacije. U svrhu daljnjeg istraživanja patogeneze kao i ispitivanja mogućih terapijskih pristupa razvija se animalni model. Trenutno se radi na Acvr1 R206H „knock-in“ mišu koji će navedeno omogućiti(5).

1.1.1.2 HISTOPATOLOGIJA FOP LEZIJA

Histopatologija FOP lezija jest dobro opisana u literaturi(6,7). Rane lezije pokazuju intenzivan mononuklearni i perivaskularni infiltrat koji se sastoji od makrofaga, mastocita i limfocita. Točne uloge ovih stanica u evoluciji lezija su nepoznate, no poznato je da lokalna upala bilo koje etiologije potiče aktivnost bolesti (eng. trigger). Migracija mononuklearnih upalnih stanica prethodi staničnoj smrti poprečno-prugastog mišića. Nakon te burne upalne faze slijedi, intenzivna fibroproliferativna faza koju određuje neoangiogeneza. Kako lezije postaju zrelije odnosno maturiraju, žilje se povlači i nastaje hrskavično tkivo. Nakon toga slijedi ponovna angiogeneza i osifikacija kao karakteristična značajka FOP. Histološki novoformirana kost je zrela s elementima koštane srži. Značajan nalaz u svim fazama jest prisutnost mastocita u većoj koncentraciji no u drugim, zdravim, tkivima, štoviše, tijekom fibroproliferativne faze koncentracija mastocita jest veća negoli u svim drugim miopatijama(8). U svakoj pojedinoj leziji nalazimo sve faze u isto vrijeme, što ukazuje na različitu brzinu patološkog procesa. Iako nastajanje heterotopnih osifikata nalikuje procesu osteogeneze tijekom embrionalnog razvoja i zarastanja fraktura nakon rođenja, bitna razlika jest nedostatak upale u tim fiziološkim procesima.

1.1.1.3 ODNOS IMUNOSNOG SUSTAVA I FOP

Uočena je velika varijabilnost u prezentaciji i klinčkoj slici među oboljelima. Sve je više dokaza da je za tu različitost odgovoran imunosni sustav(9). Prisutnost makrofaga, limfocita i mastocita u ranim FOP lezijama kao i smrt mišićnih stanica povezana s makrofagima i limfocitima (eng. macrophage and lymphocyte-associated death of skeletal muscle), pogoršanja nakon blagih virusnih bolesti i povoljan učinak kortikosteroida na klinički tijek bolesti upućuju na bitnu ulogu imunosnog sustava.

1.1.1.4 DIJAGNOZA FOP

Postavljanje pravilne dijagnoze u kliničkoj praksi uvelike otežava iznimna rijetkost FOP, i stoga kliničar često pogrešno pomišlja na juvenilnu fibromatozu i sarkom mekih tkiva. Ključ postavljanja ispravne radne dijagnoze jest povezivanje naglo nastalih i rastućih tumoroznih

tvorbi po tijelu sa karakterističnim malformacijama nožnih palaca. Postavljanje pogrešne dijagnoze kod pacijenata koji zapravo boluju od FOP doseže i do 90% kliničkih slučajeva diljem svijeta(10). Djeca su podvrgnuta nepotrebnim dijagnostičkim zahvatima – biopsijama koje mogu dovesti do naglog pogoršanja pogotovo ako se tumorozne tvorbe nalaze na vratu i čeljusti. Na tim mjestima osifikacija može imati za posljedicu teškoće s gutanjem i disanjem. Za postavljanje dijagnoze, i prije nastanka osifikacije, potrebno je povezati mekotkivne lezije s malformacijama nožnih palaca. Kao potvrda kliničke sumnje sada postoji i genetsko testiranje koje je dostupno u nekoliko centara u svijetu. Prednost ranog otkrivanja oboljelih od FOP jest izbjegavanje nepotrebnih i štetnih dijagnostičkih zahvata te izbjegavanje ozljeda koje provociraju nastanak lezija.

1.1.1.5 SMJER RAZVOJA TERAPIJE

Zasada terapija FOP jest suportivna i preventivna. Otkriće gena odgovornog za nastanak bolesti, njegovo sekvenciranje i otkrivanje mutacije pružaju nadu u razvitak lijeka. Trenutno istraživanje napreduje u četiri smjera. Prvi pristup se trudi blokirati aktivnost mutiranog receptora (ACVR1/ALK2), drugi želi preusmjeriti mezenhimalne matične stanice na „mekotkivni put“ diferencijacije, treći pokušava smanjiti inflamatorni i neuroinflamatorni poticaj za stvaranje lezija i četvrti želi blokirati transkripciju mutiranog alela.

1.1.1.5.1 BLOKIRANJE AKTIVNOSTI MUTIRANOG ACVR1/ALK2 RECEPTORA

Inhibitori prijenosa signala (eng. signal transduction inhibitors –STI) imaju potencijal za razvitak u potentnu klasu lijekova. Jedna od manjih molekula iz te skupine jest dorzomorfin, koji izaziva poremećaj u nastanku dorzoventralne osovine u zebrica (*Danio rerio*). Dorzomorfin i derivati blokiraju sve tipove receptora za BMP i blokiraju BMP-om posredovanu SMAD fosforilaciju, transkripciju ciljanih gena te naposljetku koštanu diferencijaciju. Međutim trebalo bi razviti specifičan blokator za mutirani receptor, za razliku od dorzomorfina koji blokira sve BMP receptore, stoga ovo područje zahtijeva mnogo dodatnog istraživanja i razvoja.

1.1.1.5.2 *PREUSMJERAVANJE MEZENHIMALNE MATIČNE STANICE NA „MEKOTKIVNI PUT“ DIFERENCIJACIJE*

U “landmark” istraživanju Shimono i sur.(11) pokazali su da je moguća upotreba agonista γ receptora retinoičke kiseline u sprečavanju nastanka heterotopnih osifikata. Retinoička kiselina je dugo poznata kao skeletalni teratogen koji inhibira hondrogenezu, što je ključni mehanizam u sprečavanju nastanka heterotopnih osifikata (v. ranije). *In vitro* studije i studije na miševima pokazale su da su hondrogene faze u razvoju FOP lezija osjetljive na agoniste γ receptora retinoičke kiseline koji blokiraju BMP-om potaknutu signalizaciju kao i osteogeni potencijal osteoprogenitornih stanica, time što potiču proteosomom reguliranu degradaciju za BMP specifičnih fosforiliranih SMAD proteina.

1.1.1.5.3 *SMANJIVANJE INFLAMATORNOG I NEUROINFLAMATORNOG STIMULUSA*

U FOP i HO postoji čvrsta veza između senzornih živaca i imunskog sustava koja potiče nastanak heterotopnih osifikata. U tom procesu ključnu ulogu igra tvar P (eng. substance P), mali polipeptid sastavljen od 11 aminokiselina, koji spaja živčane stanice (koje čine senzorički živac) i stanice imunskog sustava. Izvan konteksta FOP „sensu stricto“, jedna od dvije vrste HO jest neurogena HO koja se javlja u ozljedama mozga, leđne moždine i perifernih živaca, što pokazuje vezu između heterotopne osifikacije i živčanog sustava. Zna se da noksa stimulira proizvodnju prostaglandina i bradikinina u tkivu, koji djeluju na -vaniloidni receptor 1 (eng. Transient Receptor Potential Vanilloid 1; TRPV1) ionski kanal koji se nalazi na krajevima neurona u mekom tkivu. Taj kanal je senzitiviran BMP-om, te omogućava protok ionima kalcija i magnezija što stvara elektrokemijski signal. Taj signal putuje do mozga gdje se percipira kao bol, no istovremeno isti signal potiče osjetilne neurone da sintetiziraju i otpuštaju tvar P, koja se veže na receptore na mastocitima. Te stanice imunskog sustava potom izlučuju modulatore koji potiču daljnju upalu i edem, što ponovno stimulira stvaranje HO. Cijela kaskada događaja pruža moguća mjesta za terapijsko djelovanje, međutim ispitivani spojevi su daleko od kliničkih studija.

1.1.1.5.4 *INHIBICIJA MUTIRANOG ALELA U FOP*

U studiji koju je proveo Kaplan i sur.(12), stvorena je dvostruka inhibitorna ribonukleinska kiselina (engl. ribonucleic acid; RNA) (iRNA) koja je specifično inhibirala mutirani alel ACVR1/ALK2 gena. Stanice koje su korištene u pokusu su bile matične stanice iz mlječnih zuba oboljele djece, te su sadržavale normalnu i mutiranu kopiju gena. Koristeći iRNA, postignuto je smanjenje BMP signalizacije na razinu normalnih stanica. Ova studija pokazuje mogući put u razvoju terapije, iako i ovaj pristup zahtijeva još mnogo dodatnog istraživanja.

1.1.2 PREGLED STEČENE HETEROTOPNE OSIFIKACIJE

Stečena heterotopna osifikacija je stanje u kojem se javlja zrela kost u mekim tkivima izvan anatomske skeleta. Opisana prvi put u radu Dejerne i Ceiller na žrtvama Prvog svjetskog rata, kada su uočili stvaranje kosti u mekim tkivima kod ranjenika koji su zadobili ozljede kralješnične moždine. Drugo vrlo važno otkriće na ovom polju pripada M. Urist, koji je prvi opisao osteoinduktivna svojstva koštanih morfogenetskih proteina (BMP) u mekim tkivima, napose mišiću(13). Nakon tog otkrića, nekoliko BMP je ušlo u kliničku praksu, međutim naše znanje o podležecim procesima stvaranja kosti u mekom tkivu nije toliko napredovalo. Klinički značaj HO može biti velik, kod pacijenata koji spadaju u neku od predisponirajućih skupina; neurološka ozljeda, velik kirurški zahvat u području zglobova, frakture i frakture udružene s iščašenjima. Stvaranje HO ograničava opseg pokreta zgloba, i može zahvatiti svaki veliki zglob. Kada se razvije konkomitantno s kontrakturom mekih tkiva, ograničenje pokretljivosti je značajno. Kao posljedica javljaju se poteškoće u aktivnostima svakodnevnog života, održavanja osobne higijene, maceracije kože i naposljetku dekubitalni ulkusi. S druge strane smanjena pokretljivost uzrokuje gubitak koštane mase te predisponira frakturama prilikom manjih padova ili premještanja.

1.1.2.1 PATOFIZIOLOGIJA HETEROTOPNE OSIFIKACIJE ²

Patofiziologija HO dosta nalikuje fiziološkom procesu zarastanja frakture. Opisana su 3 preduvjeta za razvoj HO: osteogene prekursorne stanice, induktivni poticaj (stimulus) i permisivni okoliš(14). Možemo uočiti sličnost sa dobro znanim preduvjetima za cijeljenje frakture: osteogeneza, osteoindukcija i osteokondukcija.

² prerađeno prema Kaplan FS, Glaser DL, Hebela N, Shore EM. Heterotopic ossification. *J Am Acad Orthop Surg.* 2004;12:116-25.

1.1.2.1.1 Osteogeneza

Osteogeneza podrazumijeva odgovarajuću populaciju osteoprogenitornih (prethodnica osteoblasta nastala iz mezenhimalnih matičnih stanica) stanica koja sudjeluje u stvaranju kosti prilikom cijeljenja frakture. U stvaranju heterotopne kosti smatra se da istu metaboličku aktivnost pokazuju slične stanice koje su nastale poremećenom diferencijacijom i proliferacijom srodnih stanica. Činjenice koje potkrepljuju ovakvo razmišljanje dolaze iz istraživanja provedenih na FOP; tamo je pokazano da je ključan moment mutacija gena koji kodira receptor za BMP tip I aktivin receptor Ia/ aktivinu slična kinaza 2 (ACVR1/ALK2) koja uzrokuje poremećaj regulacije u BMP signalizaciji (Shore EM). Poznata je veza između BMP signalizacije i mezenhimalnih matičnih stanica (MMS), koje migriraju, proliferiraju i diferenciraju se kao odgovor na BMP. Još jedna činjenica potvrđuje razmišljanje da su za patogenezu HO ključne stanice koje se brzo dijele; naime dugo vremena se kao terapijski modalitet koristi radioterapija za koju znamo da jače djeluje na stanice koje se brzo dijele. U novije vrijeme istraživanja na progenitornim stanicama izoliranim iz traumatiziranog mišića u sklopu ratnih ozljeda, pokazala su sličnosti s MMS izoliranim iz koštane srži (sličnosti u morfologiji, markerima na površini stanice, osteogenim potencijalom te ekspresijom osteogenih gena)(15). Gledano kao cijelina, dosada navedeno bi upućivalo da stanice koje sudjeluju u razvoju HO su vrlo slične stanicama koje sudjeluju u cijeljenju frakture – osteoprogenitornim stanicama.

1.1.2.1.2 Osteoindukcija

Osteoindukcija podrazumijeva parakrinu signalizaciju proteinima, od kojih se ističe porodica BMP, koja potiče stvaranje kosti. U patofiziologiji HO smatra se da ključno mjesto zauzima kombinacija inflamatorne signalizacije i BMP signalizacije. To razmišljanje podržava istraživanje FOP u kojoj je BMP signalizacija iznimno pojačana u zahvaćenom tkivu. Isto tako istraživanja na animalnom modelu pokazuju da uz konkomitantnu aplikaciju BMP antagonista (Noggin –ekstracelularni protein koji se veže na molekule BMP i antagonizira njihovo djelovanje) dolazi do zaustavljanja progresije lezija. Potter i sur.(16) su pokazali povećani osteoinduktivni potencijal ispirka rane dobivenog iz blastom ozlijeđenog ekstremiteta na kojem se razvila HO. Osim BMP signalizacije smatra se da u patofiziologiji

HO važnu ulogu ima sustavni upalni odgovor koji se očituje u povišenim razinama citokina interleukina 6 (IL-6), monocitnog kemoatraktantnog proteina 1 (eng. monocyte chemoattractant protein1; MCP1)(16) i prostaglandina E2(17). Navedeno daje patofiziološku podlogu kliničkoj praksi primjene nesteroidnih protuupalnih lijekova (engl. nonsteroidal anti-inflammatory drug; NSAID) u terapiji HO nakon kirurških zahvata koja preko inhibicije ciklooksigenaze smanjuje proizvodnju prostaglandina i drugih kemokina te tako smanjuje upalu i poboljšava stanje pacijenta.

1.1.2.1.3 Osteokondukcija

Osteokondukcija podrazumijeva postojanje odgovarajuće potporne strukture (eng. scaffold) koja podržava nastanak kosti i krvnih žila. Kada govorimo o nastanku HO ta potporna struktura jest mišićno tkivo (najčešće traumatizirano), koja je idealna za razvoj fibroproliferativnih lezija koje prethode zreloj HO. Kao paralela s cijeljenjem frakture i tu nalazimo smanjen parcijalni tlak kisika, što je preduvjet za stvaranje enhondralne kosti.

Zaključno se može reći da je patofiziologija nastanka HO u mnogim aspektima vrlo slična fiziologiji cijeljenja frakture, što u kliničkoj praksi otežava situaciju jer želimo postići zarastanje frakture i istodobno smanjiti nastanak HO.

1.1.2.2 PREVALENCIJA I RIZIČNI FAKTORI

Najveći broj pacijenata s HO pretrpio je ozljedu mozga (11%) ili kralješnične moždine (20%), te se uobičajeno razvija u spastičkim udovima tih pacijenata(18,19). Kao i u FOP, osifikati se javljaju nakon manje traume ili prilikom silovitih manipulacija ekstremitetom. Za HO kao posljedicu traume u literaturi se navodi podatak o 25% učestalosti HO nakon operativno liječenih fraktura acetabuluma(20), a u području lakta se HO opaža u 30-40% slučajeva koji su podvrgnuti operacijskom liječenju(21). Nakon ugradnje potpune proteze kuka učestalost je veća, no funkcionalni značaj je često manji(22). U novije vrijeme HO se učestalo viđa u žrtvama „blastnih“ ozljeda, koje su česte u današnjim ratnim stradavanjima. S jedne strane učestalije se koristi eksplozivno naoružanje, dok s druge bolje liječenje na terenu i u bolnicama omogućava veće preživljenje tih nekada smrtonosnih ozljeda. Stoga se javlja sve više pacijenata s ozljedama ekstremiteta udruženih s HO, u nekim studijama(23) učestalost

seže čak do 65%. Faktori koji predisponiraju razvoju HO su ozljeda donjeg ekstremiteta, amputacija ekstremiteta te višestruke ozljede. U istoj populaciji je uočena potreba za operativnom intervencijom i odstranjenjem HO u čak 7% slučajeva.

1.1.2.3 KLINIČKI ASPEKTI HO

Rano otkrivanje pacijenata s HO u praksi najčešće nije moguće. Inicijalni simptomi otekline, crvenila i bolova su nespecifični i najčešće razmatrane diferencijalne dijagnoze su infekcija mekih tkiva, tromboza venskog sustava te osteomijelitis. Otkrivanje osifikata na klasičnim RTG snimkama u početnoj fazi nije moguće, te su korisnije metode scintigrafija kostiju i magnetna rezonanca (MR). Laboratorijskim nalazima dominira povišena razina alkalne fosfataze, iako je ona nespecifična. Kako HO prelazi u zrelu kost postaje vidljiva na klasičnim RTG snimkama te je tada i dijagnoza jasna. Usporedo s tim pogoršava se ukočenost zahvaćenog zgloba, što može progredirati do ankiloze.

1.1.2.4 TERAPIJSKI MODALITETI HO

U današnje vrijeme se primjenjuju dvije komplementarne metode prevencije i liječenja HO: konzervativna i kirurška. Konzervativno liječenje uključuje fizikalnu terapiju, lijekove iz grupe NSAID, poglavito indometacin, lijekove iz grupe bisfosfonata te ionizirajuće zračenje. Kirurško liječenje podrazumijeva eksciziju heterotopnih osifikata.

1.1.2.4.1 KONZERVATIVNA TERAPIJA HO

Ukoliko postoji sumnja na razvoj HO, a ostale diferencijalne dijagnoze se isključe može se započeti s prevencijom razvoja HO. U ranim fazama se započinje s fizikalnom terapijom uz dodatak farmakoterapije. Fizikalna terapija treba biti nježna i bezbolna uz izotoničke vježbe. S farmakološke strane daje se indometacin, uz oprez kod rizičnih skupina, bisfosfonati se vežu za kristale hidroksiapatita te tako ometaju mineralizaciju i kalcifikaciju mekih tkiva, no dokazi o učinkovitosti su zasada, manjkavi. U nekim centrima se rabi i radioterapija ionizirajućim zračenjem kao prevencija stvaranja HO. Nedostaci te metode su logističke prirode, te nemogućnost predviđanja mjesta nastanka HO u pacijenata s ozljedom mozga i kralješnične moždine. U specifičnoj podskupini pacijenata s HO su oni pacijenti kojima se

planira ugradnja potpune proteze kuka, a k tome spadaju u rizičnu skupinu. Tim pacijentima se može postoperativno zračiti operirani kuk kroz prvih nekoliko postoperativnih dana(24). Kao eksperimentalna terapija koja svoju potvrdu ima u proučavanju FOP (v. ranije), primjenjivao se izotretinoin, selektivni agonist receptora retinoičke kiseline, uz dobar učinak no i značajne nuspojave.

1.1.2.4.2 KIRUŠKA TERAPIJA HO

Kiruška terapija HO podrazumijeva eksciziju osifikata te otpuštanje kontrakture mekih tkiva u svrhu povećanja opsega pokreta. Raspravlja se o optimalnom trenutku zahvata (rani vs. kasni) te u ovisnosti o etiologiji. Sadašnji radovi(25) ne podržavaju tezu da je zahvat sam po sebi okidač za razvoj ponovne HO, dakle nema potrebe čekati prestanak osifikacije. Stoga se preporuča odstraniti osifikat kada na konzervativnu terapiju više nema poboljšanja, da bi se izbjegle komplikacije dugotrajne imobilizacije zgloba.

1.2 BPC 157

BPC 157 jest pentadekapeptid (sekvence aminokiselina GEPPPGKPADDAGLV, molekularne težine 1419) izoliran iz želučanog soka, potpuno topiv u vodi na pH 7.0 te u fiziološkoj otopini, stabilan u želučanom soku, primjenjivan kao 99% čist preparat – potvrđeno visokotlačnom tekućom kromatografijom (engl. high performance liquid chromatography; HPLC), bez nosioca (eng. *carrier*), u dosadašnjim studijama primjenjivan na više načina (peroralno, intraperitonealno, u vodi za piće, topikalno) i u rasponu doza od ng- μ g, isto tako u dosadašnjim studijama se pokazao kao vrlo siguran preparat te LD1 nije postignuta. Primjenjivan je u istraživanjima na brojnim modelima patoloških stanja i vrstama eksperimentalnih životinja te pokazao osobit učinak cijeljenja svih vrsta tkiva (želučane sluznice, crijevne sluznice(26), sindroma kratkog crijeva(27), kostiju(28), tetiva(29), ligamenta(30), mišića(31,32), živca(33), kože(34), krvnih žila(35), rožnice(36), te naposljetku ono što je za ovo istraživanje važno isti taj učinak je pokazan na modelima kod kojih je potreban simultani koordinirani spacio-temporalni učinak na cijeljenje više vrsta tkiva: kolokutane fistule(37) i ezofagokutane fistule(38).

1.2.1 VEZA BPC 157 I HETEROTOPNE OSIFIKACIJE

Heterotopna osifikacija predstavlja pogodan model za pokazivanje učinkovitosti BPC-157 s obzirom na dosada objavljena istraživanja(25-42). Kao mogući molekularni mehanizmi spominju se aktivacija *egr 1* (early growth response 1) gena te stimulirana ekspresija *egr 1* s *naB2* (nerve growth factor 1-A binding protein-2), koji bi uz *naB2* antagonist mogli tvoriti mehanizam pozitivne povratne sprege u cijeljenu raznolikih tkiva(43-45). Isto tako, objavljena istraživanja pokazuju vezu između BPC-157 te važnih obrambenih sustava; dopaminskog, serotoniniskog i NO(46-48). Kao posebnost BPC-157 potpomognutog cijeljenja spominje se gotovo potpuna histološka i funkcionalna restitucija tkiva i organa(26,37,39-41) što je u suprotnosti s kliničkim opažanjima i istraživanjima u kojima su se koristili drugi peptidi(49,50). Pokazana je veza, iako nedovoljno istražena, između mišićnog tkiva i kosti koji uzajamnom parakrinom sekrecijom potiču rast i kosti i mišića(51) stoga je moguće pretpostaviti da u kompleksnom parakrinom “okolišu” kakav postoji u HO BPC 157 može imati dualan učinak na zarastanje kosti kod frakture te resorpciju ektopične kosti i inhibiciju razvoja HO. BPC 157 ima snažni osteogeni učinak te pomaže u cijeljenju različitih koštanih

defekata (pseudoartroza, gubitka alveolarne kosti, osteonekroze glave femura (28,52,53)), no bez koštanih „spikula“ koje se opažaju klinički u istraživanjima u kojima se koriste drugi peptidi (49,50). Istraživanja pokazuju da BPC 157 ima potentni učinak na cijeljenje kolokutanih fistula, što je za naš pokus relevantno jer se pokazuje konkomitantni blagotvorni učinak na različita tkiva (crijevo i koža (46)). To ukazuje na koordinaciju različitih mehanizama cijeljenja u raznim tkivima istovremeno, što je u potpunosti sukladno našem modelu. U suprotnosti s navedenim, drugi često istraživani faktori rasta, su različito eksprimirani u blizini fistule (54)), a njihov učinak na cijeljenje fistula je slabo istraživan. Stoga smatramo da postoje čvrste teorijske i literaturne osnove za proučavanje djelovanja BPC 157 na heterotopnu osifikaciju i ektopičnu kost.

1.3 CIJELJENJE FRAKTURE³

Cijeljenje frakture je kompleksan i strogo organiziran fiziološki proces koji se sastoji od nekoliko međusobno čvrsto isprepletenih i međuovisnih faza čiji rezultat jest histološki zrela i mehanički stabilna kost. Fraktura duge kosti ne podrazumijeva samo prekid kontinuiteta kalcificiranog tkiva nego i ozljedu okolnih mekih tkiva prijenosom i raspršivanjem energije. Ta ozljeda dovodi do odgovora u četiri različite vrste tkiva: periosta, kortikalne kosti, koštane srži i okolnih mekih tkiva. Sadašnja klasifikacija cijeljenja kosti razlikuje dvije vrste: primarnu i sekundarnu. Primarno cijeljenje se opaža kod anatomski reponiranih fragmenata koji su pod povoljnim biomehaničkim opterećenjem. Stvara se biološki odgovor kortikalne kosti koja pokušava uspostaviti kontinuitet pomoću remodelacijskih jedinica zvanih „režući stošci“ (eng. cutting cones). One se sastoje od osteoklasta koji resorbira kost i omogućava angiogenezu i dolazak matičnih stanica u frakturu pukotinu, koje se diferenciraju u osteoblaste koji izlučuju međustanični matriks(55). Maturirani matriks kalcificira te nastaje kost(56). Primarni put ne uključuje periost, koštanu srž i okolna meka tkiva. Ukoliko nema anatomske repozicije i stabilnosti ulomaka govorimo o sekundarnom cijeljenju. U tom procesu sudjeluju periost i okolna meka tkiva, stoga je to proces kojim cijeli većina fraktura u kliničkoj praksi. Sekundarno cijeljenje uključuje intramembransku i enhondranu osifikaciju koje napreduju istovremeno. Intramembranska osifikacija uključuje stanice iz periosta a javlja se na krajevima ulomaka, a enhondralna osifikacija uključuje stanice iz periosta ali i stanice iz okolnih mekih tkiva(57) u organiziranom i strogo kontroliranom procesu cijeljenja kosti. U eksperimentalnim modelima na štakoru pokazano je da u prvih 7 dana nakon ozljede dominira upalni odgovor u fraktornoj pukotini što je vidljivo iz invazije makrofaga, polimorfonuklearnih leukocita i limfocita. Te stanice luče proinflamatorne citokine kao što su interleukin-1, interleukin-6, i tumor nekrotizirajući faktor α (eng. tumor necrosis factor; TNF- α), istovremeno potaknuta je signalizacija pomoću tumor nekrotizirajućeg faktora β (eng. tumor necrosis factor β). Bitno je napomenuti da TGF β superobitelj uključuje i sve BMP, kao i trombocitni faktor rasta (eng. platelet-derived growth factor; PDGF)(58) što dodatno ilustrira tanku liniju između fiziološkog tj. svrsishodnog procesa cijeljenja i patološkog procesa okoštavanja ekstraskeltnih mekih tkiva. Veza između proinflamatornih medijatora i signalizacije navedenim peptidima zasada je nepoznata. Kada cijeljenje frakture započne

³ prerađeno prema Tornetta P, Court-Brown CM, Heckman JD, McKee M, McQueen MM, Ricci W. Rockwood and Green's Fractures in Adults. 8th ed. Alphen aan den Rijn (Netherlands): Wolter Kluwer. c2014. Chapter 4, Bone and Cartilage Healing; p. 109-127.

prvih desetak dana zauzima proces hondrogeneze, tijekom kojega se izlučuje kolagen tip 2 i nekoliko proteoglikana. Kolagen tip 2 daje inicijalnu strukturu a proteoglikani reguliraju hidraciju novostvorenog tkiva te brzinu mineralizacije(59). Nakon dva tjedna sinteza proteina je završena i hipertrofični hondrociti otpuštaju ione kalcija u vanstanični matriks kako bi došlo do precipitacije s ionima fosfora. Kako proteoglikani inhibiraju mineralizaciju, njihova razgradnja pomoću odgovarajućih enzima (koje su otpustili hondrociti) direktno utječe na brzinu mineralizacije. Nakon 3-4 tjedna kalus se sastoji od kalcificirane hrskavice, tada počinje djelovanje stanica nazvanih hondroklasti koji su višejezgrene stanice specijalizirane za razgradnju kalcificiranih tkiva. Njihovim djelovanjem nestaje mineralizirani matriks kao i hondrociti a na njihovo mjesto dolaze krvne žile koje donose matične stanice koje se diferenciraju u osteoprogenitorne stanice i potom u osteoblaste, što rezultira stvaranjem upletene kosti (eng. woven bone) otprilike 28-35 dana nakon ozljede. Kao zadnji korak dolaze osteoklasti koji remodeliraju kalus i nastaje lamelarna kost. Remodeliranje je ključan korak u stvaranju mehanički kompetentne kosti, što je cilj u kliničkoj praksi. Kao što je navedeno osteoklasti su glavna skupina stanica koja sudjeluje u remodeliranju, međutim interakcija između osteoblasta i osteoklasta dovodi do uspješnog remodeliranja. Novije studije ukazuju da stanice u osteoblastnoj lozi, uključujući i mezenhimalne stromalne stanice, izlučuju faktore koji induciraju potpuno diferencirane osteoblaste na ekspresiju liganada koji reguliraju aktivnost osteoklasta. Jedan od njih, ligand receptora aktivacije jezgrenog činitelja kappa-B (engl. receptor activator of nuclear factor kappa-B ligand; RANKL), je potvrđen kao esencijalan u nastanku prekursora osteoklasta. Naime, kada mononuklearni prekursor osteoklasta veže osteoblast kroz RANK – RANKL interakciju nastaje višejezgreni osteoklast sa sposobnošću resorpcije kosti(58). Zaključno, cijeljenje frakture uključuje niz dobro koordiniranih događaja koji omogućuju hondrogenezu, razgradnju kalcificirane hrskavice, nastanak kosti te remodelaciju u lamelarnu kost koja može izdržati mehanička opterećenja. Ključni regulatori uključuju angiogene faktore (VEGF i Hif- α) hondrogene i osteogene faktore (BMP te GDF) i regulatore remodelacije kosti (TNF- α) koji su međusobno ovisni i strogo regulirani.

1.4 PREGLED MURINIH MODELA HETEROTOPNE OSIFIKACIJE

Pretraživanjem dostupne literature pronađeno je nekoliko murinih modela heterotopne osifikacije koji se razlikuju prema metodi poticanja razvoja heterotopne osifikacije. Prvu grupu modela sačinjavaju oni koji se koriste metodama genetske manipulacije ispitivane jedinke. Primjer takvog modela jest Agarwal(60) u kojemu se koristi mutacija ACVR1 koja kodira protein koji je uvijek, konstitucijski, aktivan (eng. constitutively active ACVR1; *ca-ACVR1*), međutim homozigoti umiru *in utero*, stoga se koriste heterozigoti *ca-ACVR1^{fxWT}*. No takvi miševi trebaju poticaj za razvoj HO tj. Proinflamatorni okidač jer je poznato da je jedan od patogenetskih mehanizama stvaranja HO upala. Kao taj okidač koristi se transgen *Nfatc1-Cre* (nuclear factor associated T-cell c1 -carbapenem-resistant *Enterobacteriaceae*) koji u fiziološkim uvjetima sudjeluje u razvoju koštanog i srčanog tkiva. Na taj gen je dodana sekvenca koja kodira antigen karbapenem rezistentnih *Enterobacteriaceae*, što potiče upalnu reakciju. Na taj način se može uzgojiti transgeni miš genotipa (*ca-ACVR1^{fxWT}/Nfatc1-Cre⁺*) kojemu se učini tenotomija Ahilove tetive što rezultira obilnom HO na mjestu tenotomije. Sličan model jest model Peterson i sur.(61) u kojemu se miševi smještaju u kalup napravljen po mjeri koji ima otvor veličine 30% površine tijela životinje. Kroz taj otvor se miš izlaže vodi zagrijanoj na 60 C stupnjeva kroz 18 sekundi. Potom se injiciraju matične stanice izolirane iz adipoznog tkiva (eng. adipose-derived stem cells; ASCs) koje su zaražene s BMP-2 (eng. bone morphogenetic protein 2) adenovirusom. Takva udružena noksa dobro reproducira traumatski i inflamatorni aspekt HO kakav se sreće u kliničkoj praksi.

Druga grupa modela koristi “blast” (iznenađno znatno povećanje tlaka u fluidu koji okružuje ispitivanu životinju) kao traumatski inzult u svrhu reproduciranja kompleksne i teške ratne⁴ traume(62) koja je u današnje vrijeme sve češća kao uzrok HO u kliničkoj praksi. Nakon opće anestezije inhalacijskim anestetikom štakori se izlažu povećanom tlaku (120 ± 7 kPa) koji djeluje na cijelo tijelo u pneumatskoj cijevi. Potom se desni femur frakturira padom utega s visine 88 cm, isto se područje izloži tlaku od 137 kPa te rotaciji između dva nakovnja kroz 1 minutu. Ozlijeđeni ekstremitet se potom amputira kroz frakturu te se učini mioplastika preko ekspaniranog femura. Kao izvedenica prije opisanog modela nalazimo model Pavey i sur.(63) u kojem se nakon blastne ozljede, „crush“ ozljede i amputacije u bataljak inokulira 1×10^6 CFU (eng. colony-forming units) *A. baumannii* ili *Staphylococcus aureus* rezistentan na meticilin (eng. Methicillin-resistant *Staphylococcus aureus*; MRSA) u svrhu još točnijeg

⁴ Razlika u odnosu na ranije ratne ozljede jest da se sada javlja sve više eksplozivnih ozljeda koje vojnici preživljavaju zahvaljujući boljoj zaštitnoj opremi. Pri takvim ozljedama dolazi do iznenađnog povećanja tlaka koje djeluje na cijelo tijelo vojnika a uz to su česte i traumatske amputacije ekstremiteta. Stoga su razvijeni ovakvi modeli da bi što vjernije reproducirali ozljede u laboratoriju.

reproduciranja kompleksne traume na bojištu, kod koje je uvijek prisutno mikrobijalno onečišćenje.

Treća grupa modela koristi ozljede kralješničke moždine kako bi izazvala HO. Primjer jest model Kang i sur.(64) u kojem se u općoj anesteziji inhalacijskim anestetikom učini dorzalna laminektomija u srednjoj torakalnoj regiji te se na eksponiranu kralješničku moždinu pusti čelični štapić težine 35 g da padne, što izazove potpunu paraplegiju. Potom se pripravi hidrogel koji sadrži BMP-2, isti se injicira u kvadriceps i triceps. Takva kombinirana stimulacija izazove HO u području kvadricepsa gdje se nalazi hidrogel u usporedbi s hidrogelom kao jedinim osteogenim stimulansom u tricepsu s kojim se ne opaža HO.

Četvrta grupa modela, kojoj pripada i model korišten u našem istraživanju, se koristi elementima koštane srži da bi izazvao stvaranje HO. U našem istraživanju smo koristili model Zotz i sur.(65), punkcijskom iglom se aspirira koštana srž iz *spina iliaca sup.ant.*, a aspirirani sadržaj se injicira u *m.quadriceps*.

2 HIPOTEZA I CILJEVI ISTRAŽIVANJA

2.1 Hipoteza istraživanja

Primjena pentadekapeptida BPC 157 sprječava razvoj heterotopne osifikacije, resorbira razvijenu heterotopnu osifikaciju, omogućava resorpciju ektopične kosti, uz istodobno poboljšano cijeljenje frakture na štakorskom modelu.

2.2 Ciljevi istraživanja

2.2.1 OPĆI CILJ:

Spriječiti razvoj heterotopne osifikacije (HO) de novo, te omogućiti uklanjanje već razvijene HO ili ektopične kosti, uz poboljšano cijeljenje istovremeno izazvane frakture.

2.2.2 SPECIFIČNI CILJEVI:

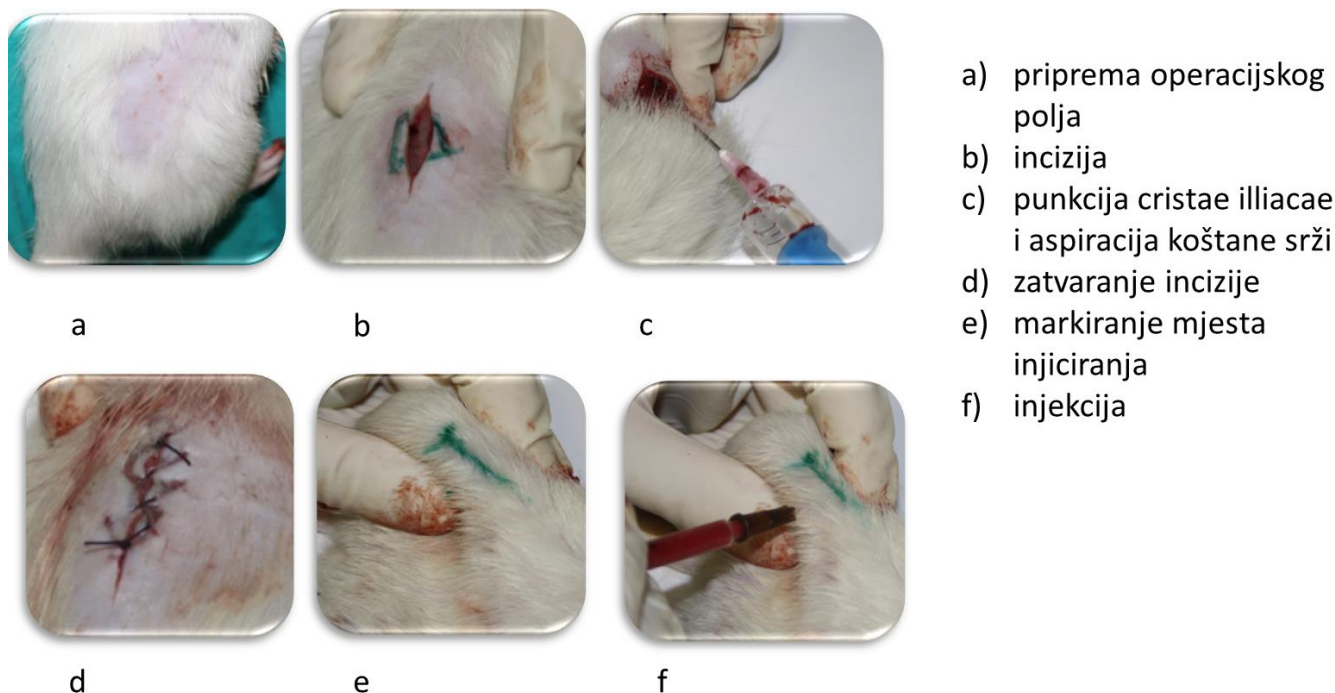
Očuvati (kotretman) odnosno ponovo uspostaviti (posttretman) funkcijski integritet noge izražen testom hoda i MFI indeksom, izbjeći (kotretman) ili smanjiti (posttretman) pojavu RTG i histoloških znakova HO, poboljšati resorpciju ektopične kosti, potvrditi poboljšano cijeljenje frakture.

3 MATERIJALI I METODE

U pokusu su korišteni mužjaci Wistar štakora, mase 300-350 g, smješteni u vivariju Zavoda za Farmakologiju, do pokusa su boravili u uobičajenim uvjetima, imali pristup paletiranoj hrani i vodi za piće ad libitum. Životinje su bile smještene po tri u standardnim kavezima. Eksperimentalne životinje su bile smještene po 3 u standardni kavez. U istraživanju su korištena dva modela heterotopne osifikacije, prvi prema radu Zotz i sur.(65) te drugi model koji je modifikacija prethodnoga. Modificirani model je dodan da bi se mogao ispitivati istovremeni učinak BPC 157 na ektopičnu kost i frakturu. Ektopična kost se javlja u brojnim kliničkim stanjima, povezanima s frakturama visoke energije i ortopedsko-traumatološkim zahvatima.

3.1 Operacijski protokol za prvi model:

Prema radu Zotz i sur.(65), u općoj anesteziji (Ketamin-HCl 50-60 mg/kg +Xylazin-HCl 5-10 mg/kg i.p.) u položaju životinje na trbuhu, nakon standardne kirurške pripreme operativnog polja, uzdužnim rezom kože i potkožja u desnoj slabinskoj regiji, prikaže se desna spina iliaca sup. ant. koja se punktira serumskom iglom i aspirira se koštana srž, opisani postupak se ponavlja do ukupne količine sadržaja od 0,3 ml, opisanim postupkom nastaje fraktura alae ossis illi. Aspirirani sadržaj se injicira inzulinskom iglom u distalni medijalni kvadrant desnog m.quadriceps, a potkožje i koža se zašije produžnim šavima (Vycril Plus 3.0, Johnson and Johnson, SAD).



Operacijski protokol za prvi model aspiracija medule

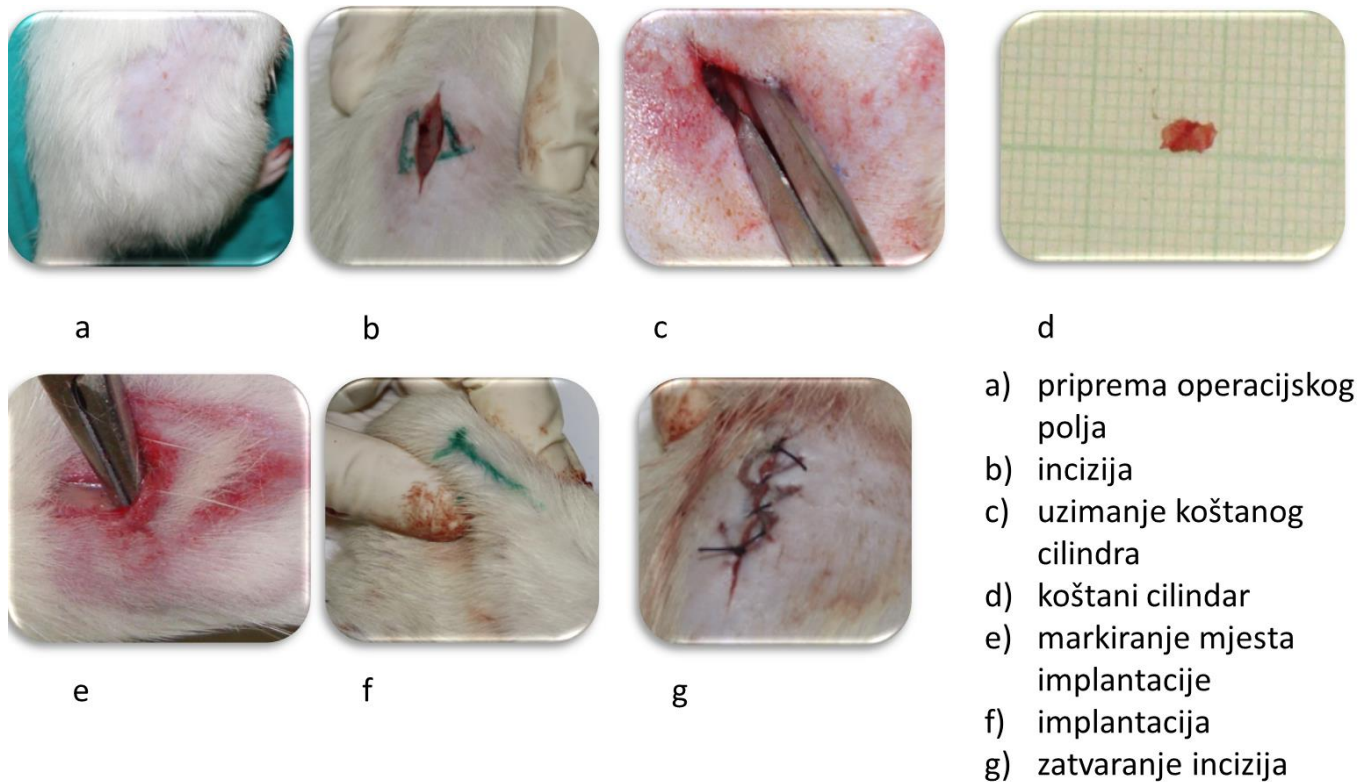
Slika 3.1 Prikaz operacijskog protokola za prvi model

3.2 Operacijski protokol za drugi model:

Modificirano prema prema radu Zotz i sur.(65), u općoj anesteziji (Ketamin-HCl 50-60 mg/kg +Xylazin-HCl 5-10 mg/kg i.p.) u položaju životinje na trbuhu, nakon standardne kirurške pripreme operativnog polja, uzdužnim rezom kože i potkožja u desnoj slabinskoj regiji, prikaže se desna spina iliaca sup. ant. te se, uz pomoć kliješta po Listonu, odstrani kortikospongiozni cilindar vel 5x2x1 mm iz krila desne allae ossi illi, potom se potkožje i koža zašije produžnim šavima (Vycril Plus 3.0, Johnson and Johnson, SAD).

Životinja se okreće u položaj na leđima te nakon standardne kirurške pripreme operativnog polja, uzdužnim rezom nad distalnim dijelom desne natkoljenice prikaže se distalni medijalni kvadrant desnog m.quadriceps, te se atraumatskom tehnikom prethodno odstranjeni

kortikospongiozni cilindar implantira u mišićno tkivo, a potkožje i koža se zašije produžnim šavima (Vycril Plus 3.0, Johnson and Johnson, SAD).



Operacijski protokol za drugi model fraktura + ektopična kost

Slika 3.2. Prikaz operacijskog protokola za drugi model

Po dovršenom zahvatu životinje, su bile grijane, promatrane i prevrtane sa strane na stranu dok nisu uspostavile stabilnu sternalnu rekumbenciju, i potom vraćene u vivarij. Vraćene su u standardne kaveze i to u isti kavez životinje iz iste skupine. Hranu su dobivale ad libitum te analgeziju prethodno korištenim anestetikom u 10 puta manjoj dozi kroz prvi postoperativni sat.

3.3 Dizajn studije i primjena djelatne tvari

Randomizacija je provedena pomoć računalno generiranih slučajnih cijelih brojeva, koji se generiraju za svaku eksperimentalnu životinju posebno, u kotretmanu generator je podešen da ispisuje jednu od tri moguće vrijednosti (1,2,3) nasumično s jednakom učestalošću. Broj 1 dodjeljuje životinju skupini s dozom BPC 157 od 10 µg/kg, broj 2 dodjeljuje životinju skupini s dozom BPC 157 od 10 ng/kg a broj 3 dodjeljuje životinju kontrolnoj skupini. U posttretmanu generator je podešen da ispisuje jednu od moguće dvije vrijednosti (1,2) nasumično s jednakom učestalošću. Broj 1 dodjeljuje životinju skupini s dozom BPC 157 od 10 µg/kg a broj 2 dodjeljuje životinju kontrolnoj skupini. U svakoj pokusnoj skupini u kotretmanu nalazi se 5 životinja, a u svakoj pokusnoj skupini u posttretmanu nalazi se 6 životinja, (svaki model 96 životinja, ukupno 192 životinje cijeli eksperiment). Broj eksperimentalnih životinja je određen prema prethodnim istraživanjima(26-33).

Za oba modela je isti dizajn studije,

U kotretmanu:

Skupine	7. dan	14. dan	21. dan	28. dan
BPC 157 (10µg/kg) p.o	5	5	5	5
BPC 157 (10ng/kg) p.o	5	5	5	5
Kontrola (voda za piće)p.o	5	5	5	5

U posttretmanu:

Skupine-28 dana bez primjene BPC 157	42. dan	56. dan
BPC 157 (10µg/kg) p.o	6	6
Kontrola (voda za piće)p.o	6	6

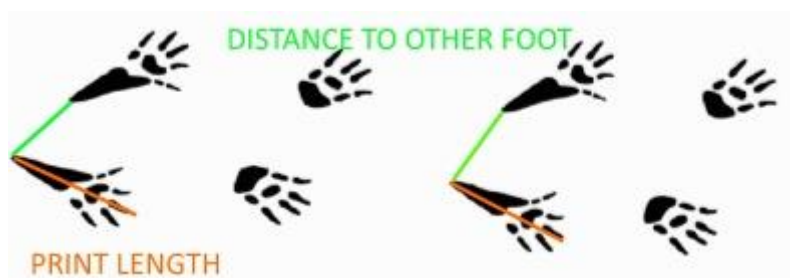Pentadekapaptid BPC 157 (Diagen d.o.o., Ljubljana, Slovenija), čistoće 99%, što je potvrđeno HPLC, otopljen u vodi za piće korišten je u dozama 10µg/kg i 10ng/kg administriran peroralno u vodi za piće (0.25 µg/ml, ili 0,25 ng/ml, 12ml po štakoru). Kontrolne životinje primale su čistu vodu za piće u jednakim volumenima. Životinje su bile svakodnevno tretirane s BPC 157 počevši od prvog dana pokusa u kotretmanu, te od 28. dana u posttretmanu, što je temeljeno na objavljenim studijama koje uzimaju period od 28 dana kao najdulji interval nakon operacijskog zahvata za praćenje cijeljenja frakture (66,67). Žrtvovanje je provedeno dvostruko većom dozom korištenog anestetika po intervalima od 7.,14., 21. i 28. dana u kotretmanu, a 42. i 56. dana u posttretmanu.

3.3.1 MAKROSKOPSKA PROMATRANJA

Provođena su makroskopska promatranja životinja 1., 7., 14., 21., 28. dan u kotretmanu, te 42. i 56. u posttretmanu, 3 nasumično izabrane životinje iz svake eksperimentalne grupe, koja su mjerila skraćenje operirane noge, tj. kontrakturu. Mjerenje se provodilo pri maksimalnoj ekstenziji obje noge posredstvom sile ispitivačevih prstiju desne šake, dok istovremeno prsti lijeve šake pridžavaju toraks eksperimentalne životinje. Promatrana je razlika u položaju koljenskih zglobova. Rezultat je zabilježen fotoaparatom (Cannon Ixus 130, Cannon, Japan) od strane suispitivača nad milimetarskim papirom (LENIAR, Rzeszów, Poljska) i iskazan kao razlika u mm, koja je očitana s milimetarskog papira u pozadini.

3.3.2 FUNKCIONALNA ISPITIVANJA

Test hoda(29) se izvodio s 3 nasumično izabrane životinje iz svake eksperimentalne grupe, 1., 7., 14., 21., 28. dan u kotretmanu, a 42. i 56. u posttretmanu, te se promatralo skraćenje otiska stopala operirane noge u odnosu na neoperiranu nogu. Test se izvodi na prozirnoj hodnoj površini koja je sa obje strane ograničena preprekama. Štakora se navede na pravocrtni hod. Digitalna kamera (Cannon Ixus 130, Cannon, Japan) je pozicionirana ispod hodne površine te se dobiveni videozapis analizira na računalu uz programsku podršku proizvođača VAMSTECH, Zagreb. Mjere se: udaljenost do suprotne noge (eng. to other foot; TOF), duljina otiska (eng. print length; PL) u mm. Izračunava se omjer duljine otiska između neoperirane (engl. nonoperated; N) i operirane (eng. experimental; E) noge NPL/EPL između dvije ispitivane skupine.



Slika 3.3.2. Shematski prikaz mjerenih parametara kod testa hoda.

Test motorne funkcije noge (MFI)(29) se vršio 1., 7., 14., 21., 28. dan u kotretmanu, te 42. i 56. u posttretmanu, a promatrala se razlika ekstenzorne snage, mjerene kao pritisne sile, operirane noge prema neoperiranoj nozi. Test se izvodi tako da navedemo štakora da stražnjom nogom pritisne digitalnu vagu u ekstenziji a ispitivač ga pridžava u okomitom položaju bez kontakta s podlogom, suprotnu stražnju nogu podupire prstom, suispitivač zabilježi maksimalnu vrijednost pritisne sile mjerenu u g (preciznost vage je 0,01g). Indeks se izračunava kao $(NEPT - EEPT) / NEPT$, gdje je NEPT vrijednost zabilježena neoperiranom nogom (lijevom) a EEPT operiranom (desnom), što je vrijednost bliža 0, funkcionalno oštećenje je manje.

3.3.3 RTG OBRADA

Preparati s 3 nasumično izabrane životinje iz svake eksperimentalne grupe, dobiveni nakon žrtvovanja, tj. zdjelice s donorskim mjestom i natkoljenice s induciranom HO i implantiranom ektopičnom kosti, su RTG obrađeni u dvije međusobno okomite projekcije, promatrala se veličina implantata mjerena u mm, a cijeljenje eksperimentalne frakture je ocijenjeno u suradnji s radiologom prema modificiranom RUST skoru(68) (fraktura bez kalusa, fraktura s kalusom, premoštenje kalusom) za svaki od tri korteksa (minimum 3 boda: potpuni izostanak cijeljenja frakture, maksimum 9 bodova: potpuno sraštanje), svaka RTG slika je ocijenjena od strane dva promatrača (pristupnik i radiolog) te je uzeta srednja vrijednost RUST skora.

PREGLED RUST SKORA		
	RADIOLOŠKI KRITERIJ	
bodovi po korteksu	kalus	frakturna pukotina
1	nema	vidljiva
2	vidljiv	vidljiva
3	vidljiv	nevidljiva

Slika 3.3.3. Tablični prikaz RUST skora.

3.3.4 HISTOLOŠKI PREGLEDI

Po žrtvovanju te potom RTG obradi preparata, uzet je uzorak tkiva mišića s mjestom heterotopne osifikacije. Po standardnom protokolu fiksacije i bojenja preparata (69,70) obavljena je histološka analiza preparata. Tkivo je dekalcinirano, uklopljeno u parafin, serijski rezano te bojano hemalaun-eozinom. Uzorke je analizirao patolog svjetlosnim mikroskopom uz povećanje od 4,10 i 20x.

3.3.5 STATISTIČKA ANALIZA

Za statističku obradu korišten je program STATISTICA 7.1 (StatSoft, Inc, Tulsa, USA). Podaci su testirani Kolmogorov-Smirnoff testom za procjenu distribucije podataka. U slučaju normalne distribucije, primjenjen je one-way ANOVA test dok u slučaju nenormalne distribucije, primjenjen je Kruskal-Wallis test. Razina značajnosti postavljena je kada $p < 0.05$. Podaci su prikazani grafički kao srednja vrijednost uz naznačenu standardnu devijaciju.

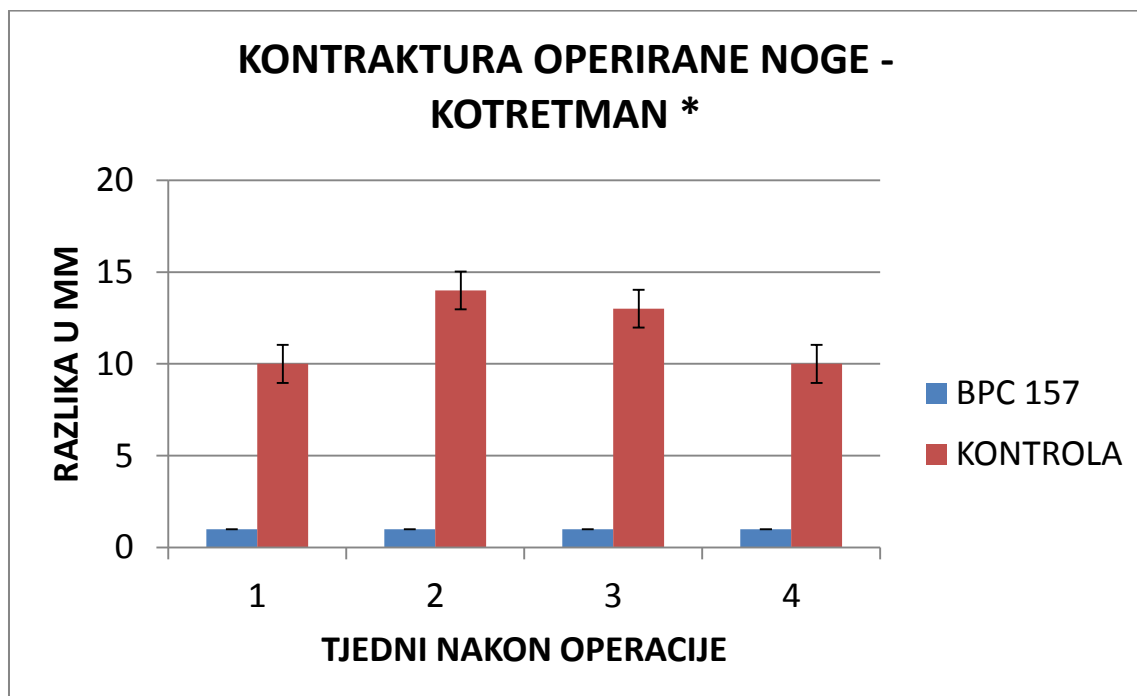
4 REZULTATI

Prikaz rezultata je podijeljen na dva dijela radi odvajanja rezultata dobivenih korištenjem dvaju modela. U prvom dijelu se nalaze rezultati dobiveni korištenjem modela autora Zotz i sur.(65), te u drugom dijelu rezultati dobiveni korištenjem modificiranog modela. Redoslijed prikaza rezultata je u oba dijela istovjetan. Rezultati su prikazani kao srednja vrijednost uz naznačenu standardnu devijaciju. Rezultati koji su se pokazali statistički značajnima označeni su simbolom *.

4.1 *REZULTATI MODELA Zotz i sur.*

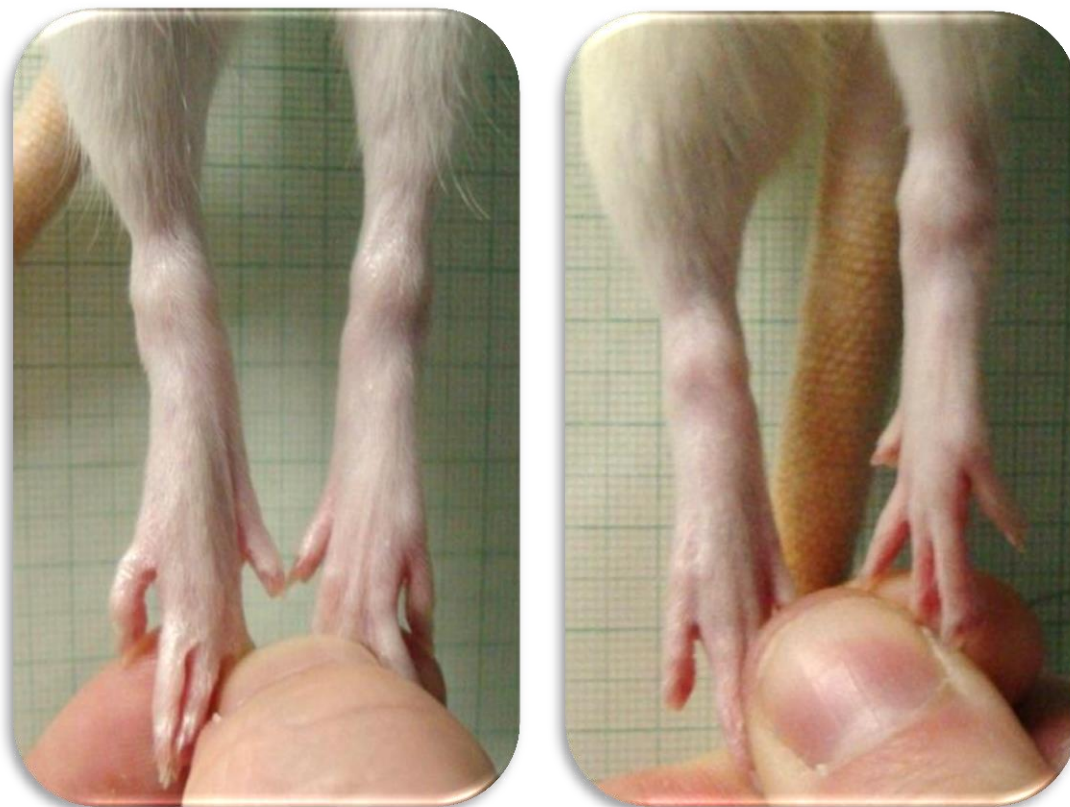
4.1.1 MAKROSKOPSKA OPAŽANJA

4.1.1.1 KONTRAKTURA OPERIRANE NOGE

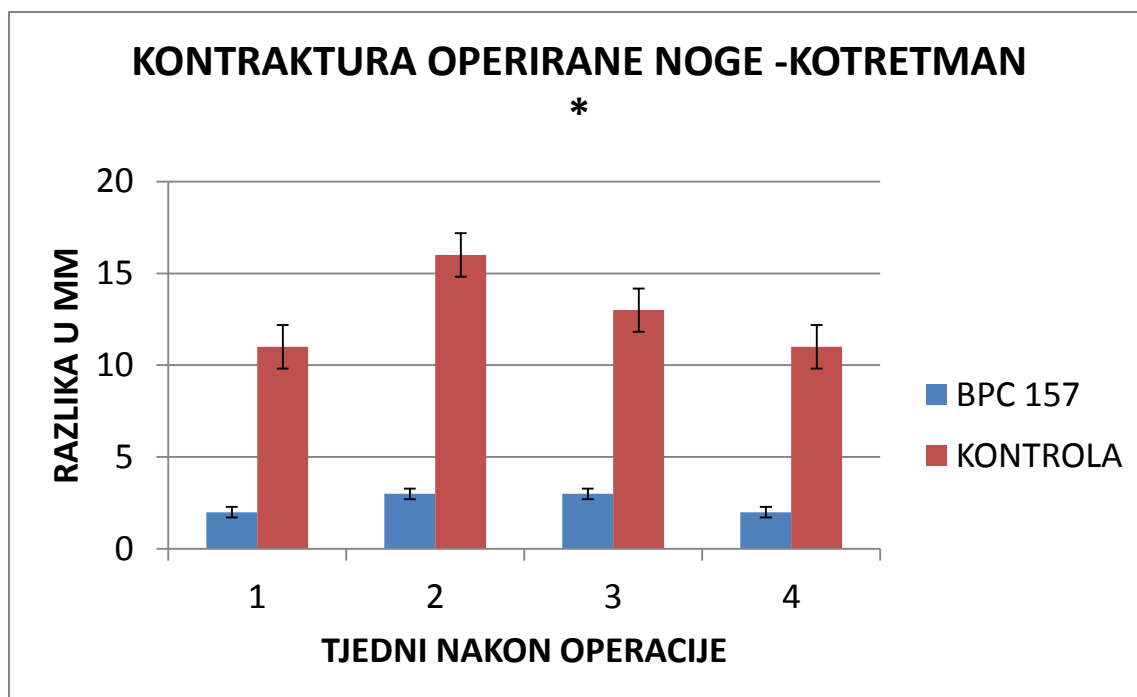


Slika 4.1.1.1-1. Grafički prikaz razlike skraćanja operirane noge u mm po tjednima između eksperimentalne i kontrolne skupine u kotretmanu uz korištenje doze 10µg/kg p.o. Rezultati su prikazani kao srednja vrijednost uz naznačenu standardnu devijaciju.

Mjerenjem smo utvrdili značajno skraćenje operirane noge kod kontrolne skupine (prosječno 11mm), u suprotnosti s tim kod eksperimentalne skupine opaženo je znatno manje skraćenje (prosječno 1mm). Statistička obrada je provedena uz pomoć Kolmogorov-Smirnoff testa koji je pokazao nenormalnu distribuciju podataka te potom Mann-Whitney U test kojim je dobivena vrijednost p .01208 što je statistički značajno.

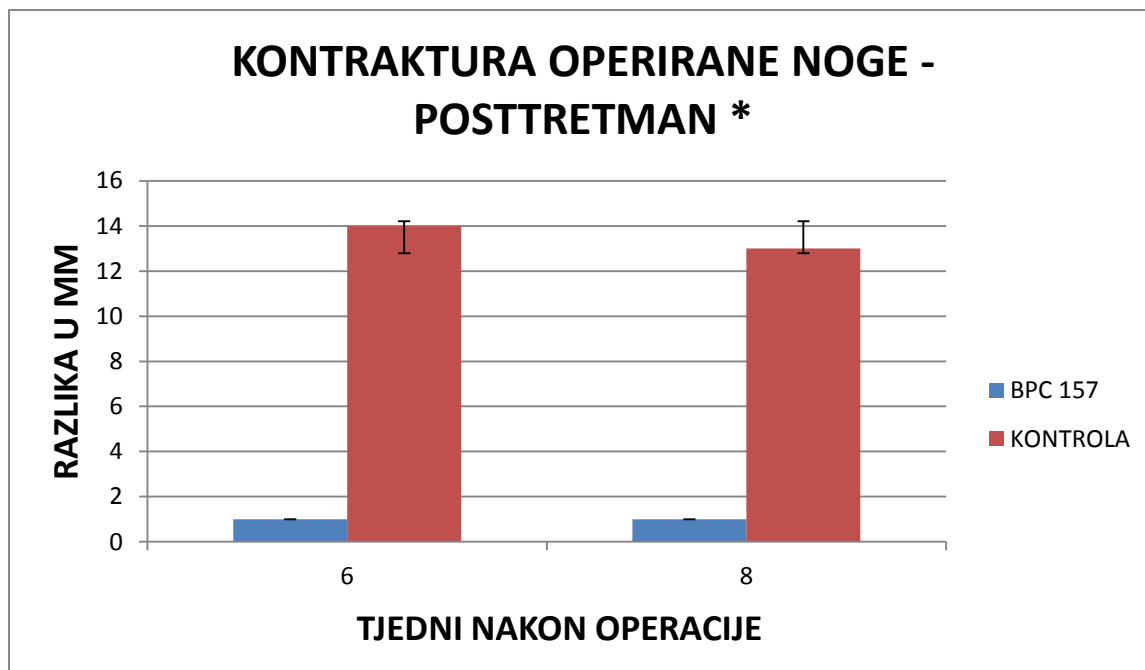


Slika 4.1.1.1-2. Fotografija koja prikazuje značajnu razliku u duljini operirane stražnje noge između tretirane životinje lijevo te kontrolne životinje desno.



Slika 4.1.1.1-3. Grafički prikaz razlike skraćenja operirane noge u mm po tjednima između eksperimentalne i kontrolne skupine u kotretmanu uz korištenje doze 10 ng/kg p.o. Rezultati su prikazani kao srednja vrijednost uz naznačenu standardnu devijaciju.

Mjerenjem smo utvrdili značajno skraćenje operirane noge kod kontrolne skupine (prosječno 13mm), u suprotnosti s tim kod eksperimentalne skupine opaženo znatno manje skraćenje (prosječno 2 mm). Statistička obrada je provedena uz pomoć Kolmogorov-Smirnoff testa koji je pokazao nenormalnu distribuciju podataka te potom Mann-Whitney U test kojim je dobivena vrijednost p .018 što je statistički značajno.

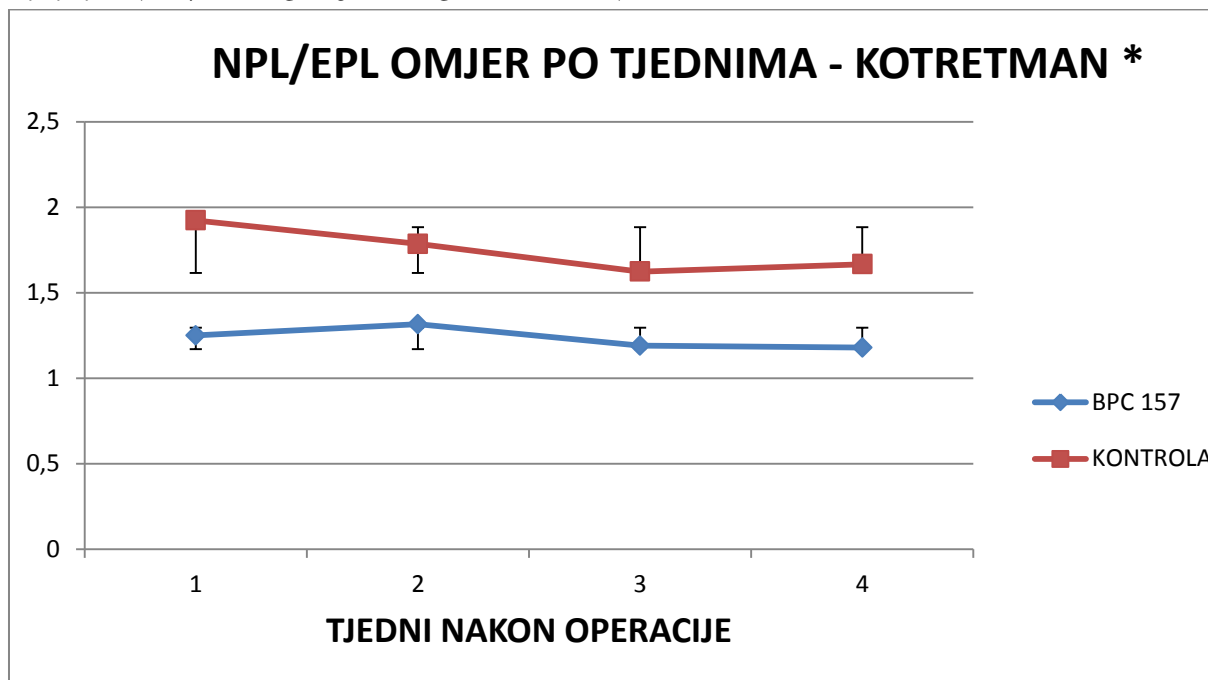


Slika 4.1.1.1-4. Grafički prikaz razlike skraćenja operirane noge u mm po tjednima između eksperimentalne i kontrolne skupine u posttretmanu uz korištenje doze 10 µg/kg p.o. Rezultati su prikazani kao srednja vrijednost uz naznačenu standardnu devijaciju.

Mjerenjem smo utvrdili značajno skraćenje operirane noge kod kontrolne skupine (prosječno 13mm), u suprotnosti s tim kod eksperimentalne skupine opaženo je znatno manje skraćenje (prosječno 1mm). Statistička obrada je provedena uz pomoć Kolmogorov-Smirnoff testa koji je pokazao nenormalnu distribuciju podataka te potom Mann-Whitney U test kojim je dobivena vrijednost $p .0102$ što je statistički značajno.

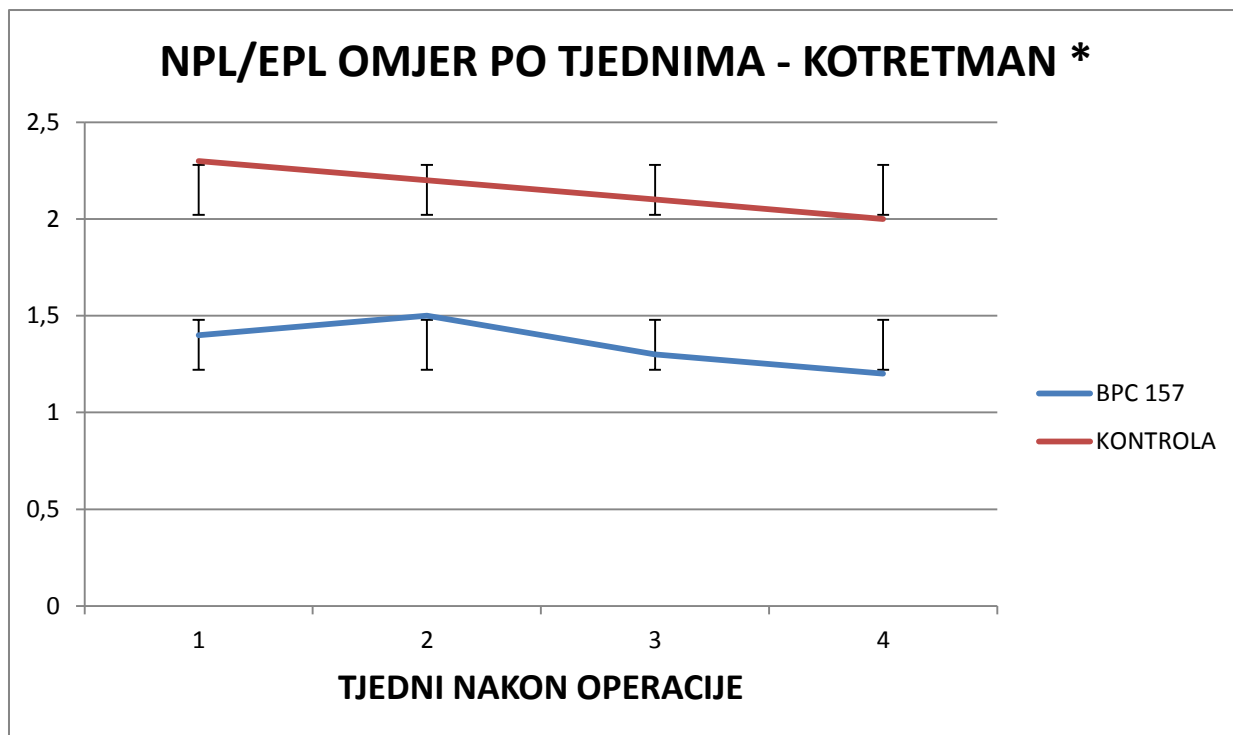
4.1.2 FUNKCIONALNA ISPITIVANJA

4.1.2.1 NPL/EPL OMJER KOTRETMAN



Slika 4.1.2.1-1. Grafički prikaz kretanja NPL/EPL omjera po tjednima između eksperimentalne i kontrolne skupine u kotretmanu uz korištenje doze 10 $\mu\text{g}/\text{kg}$ p.o.; NPL (nonoperated print length –duljina otiska neoperirane noge); EPL (experimental print length - duljina otiska operirane noge). Rezultati su prikazani kao srednja vrijednost uz naznačenu standardnu devijaciju.

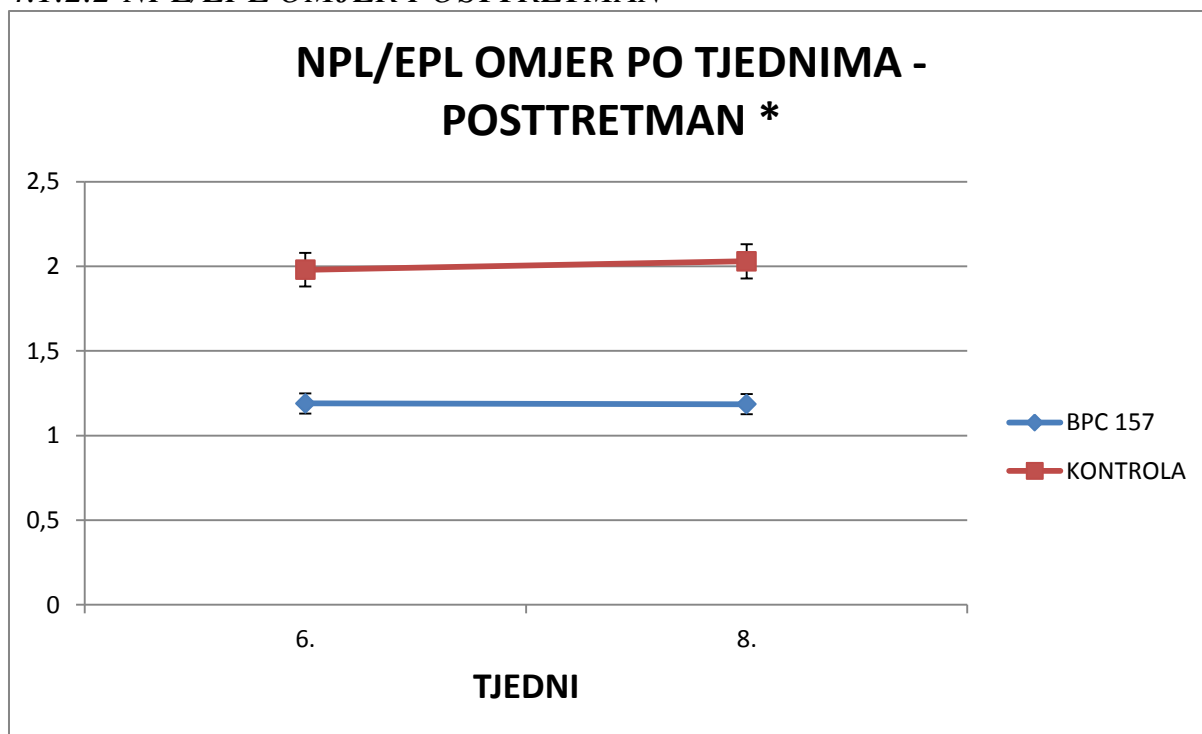
Analizom videozapisa koji prikazuje hod eksperimentalne životinje na prozirnoj podlozi uz programsku podršku proizvođača VAMSTECH smo izračunali omjere, te ih grafički prikazali po tjednima. Statistička obrada je provedena uz pomoć Kolmogorov-Smirnoff testa koji je pokazao nenormalnu distribuciju podataka te potom Mann-Whitney U test kojim je dobivena vrijednost $p .021$ što je statistički značajno.



Slika 4.1.2.1-2. Grafički prikaz kretanja NPL/EPL omjera po tjednima između eksperimentalne i kontrolne skupine u kotretmanu uz korištenje doze 10 ng/kg p.o; NPL (nonoperated print length –duljina otiska neoperirane noge); EPL (experimental print length - duljina otiska operirane noge). Rezultati su prikazani kao srednja vrijednost uz naznačenu standardnu devijaciju.

Analizom videozapisa koji prikazuje hod eksperimentalne životinje na prozirnoj podlozi uz programsku podršku proizvođača VAMSTECH smo izračunali omjere, te ih grafički prikazali po tjednima. Statistička obrada je provedena uz pomoć Kolmogorov-Smirnoff testa koji je pokazao nenormalnu distribuciju podataka te potom Mann-Whitney U test kojim je dobivena vrijednost $p .02$ što je statistički značajno.

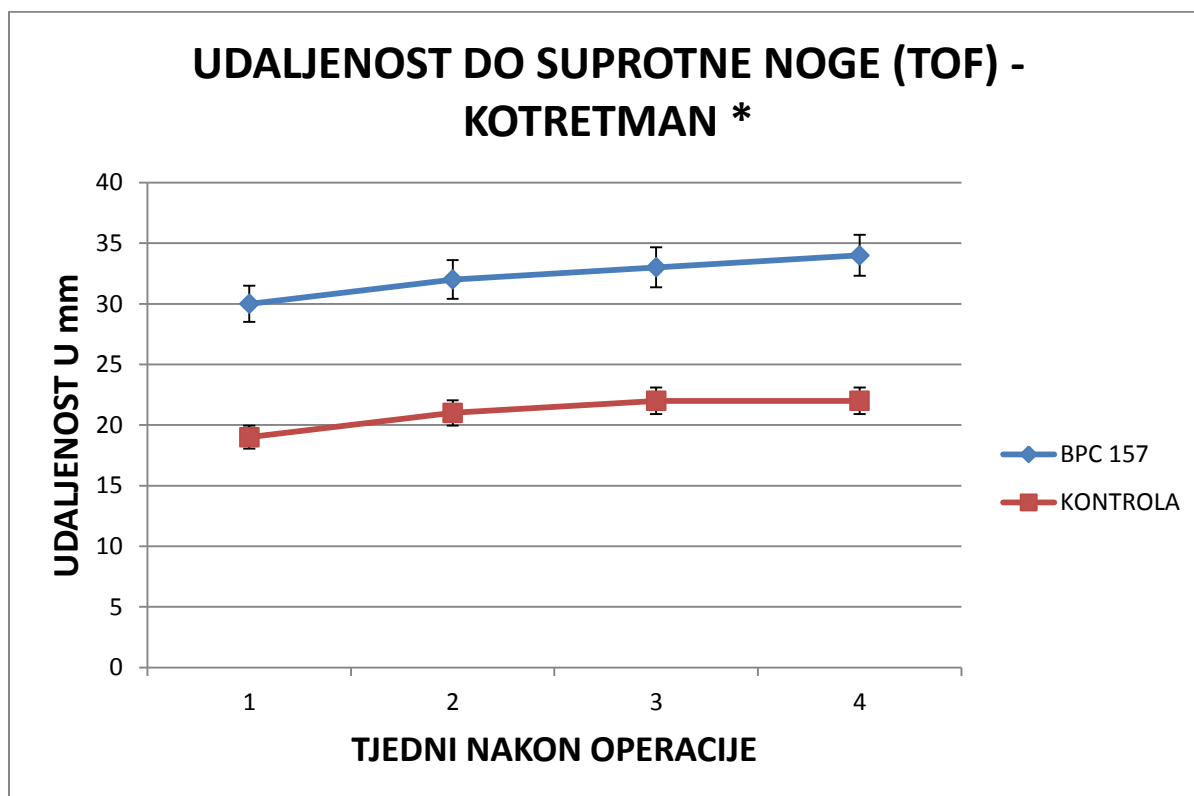
4.1.2.2 NPL/EPL OMJER POSTTRETMAN



Slika 4.1.2.2-1. Grafički prikaz kretanja NPL/EPL omjera po tjednima između eksperimentalne i kontrolne skupine u posttretmanu uz korištenje doze 10 μ g/kg p.o; NPL (nonoperated print length –duljina otiska neoperirane noge); EPL (experimental print length - duljina otiska operirane noge). Rezultati su prikazani kao srednja vrijednost uz naznačenu standardnu devijaciju.

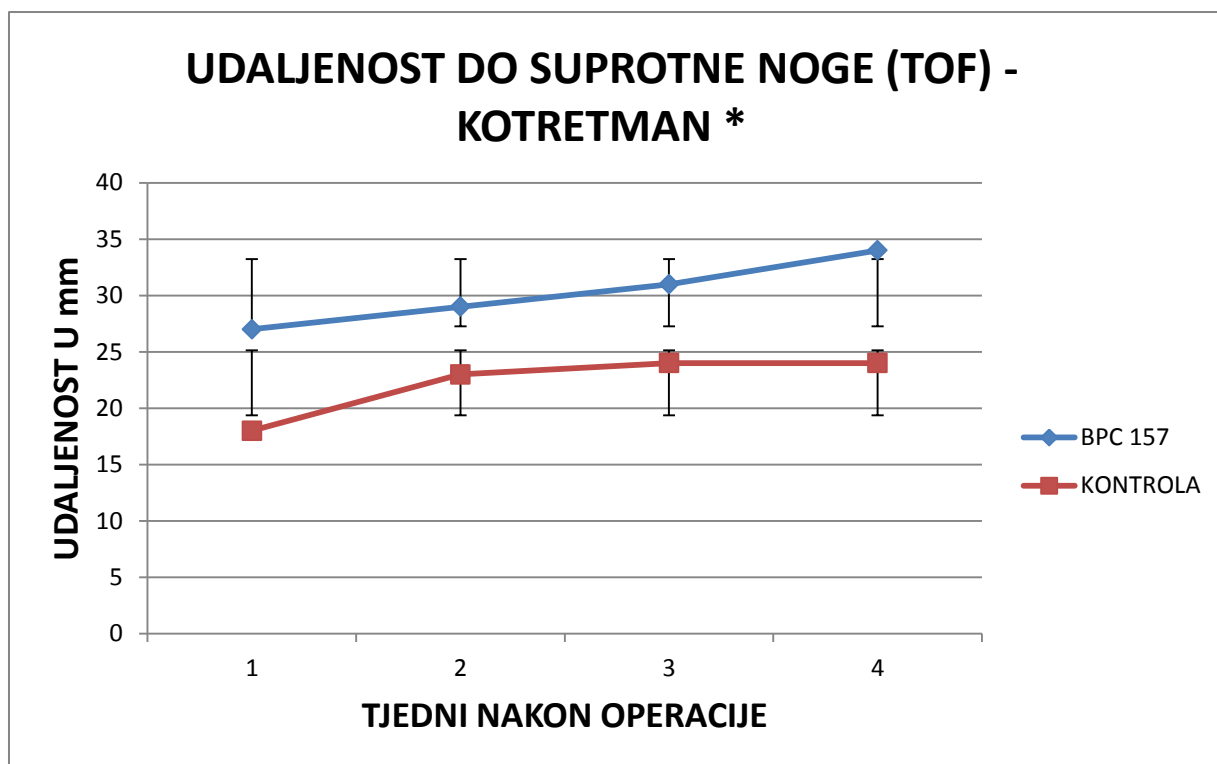
Analizom videozapisa koji prikazuje hod eksperimentalne životinje na prozirnoj podlozi uz programsku podršku proizvođača VAMSTECH smo izračunali omjere, te ih grafički prikazali po tjednima. Statistička obrada je provedena uz pomoć Kolmogorov-Smirnoff testa koji je pokazao normalnu distribuciju podataka te potom one-way ANOVA kojim je dobivena vrijednost p .0009 što je statistički značajno.

4.1.2.3 UDALJENOST DO SUPROTNE NOGE (TOF)



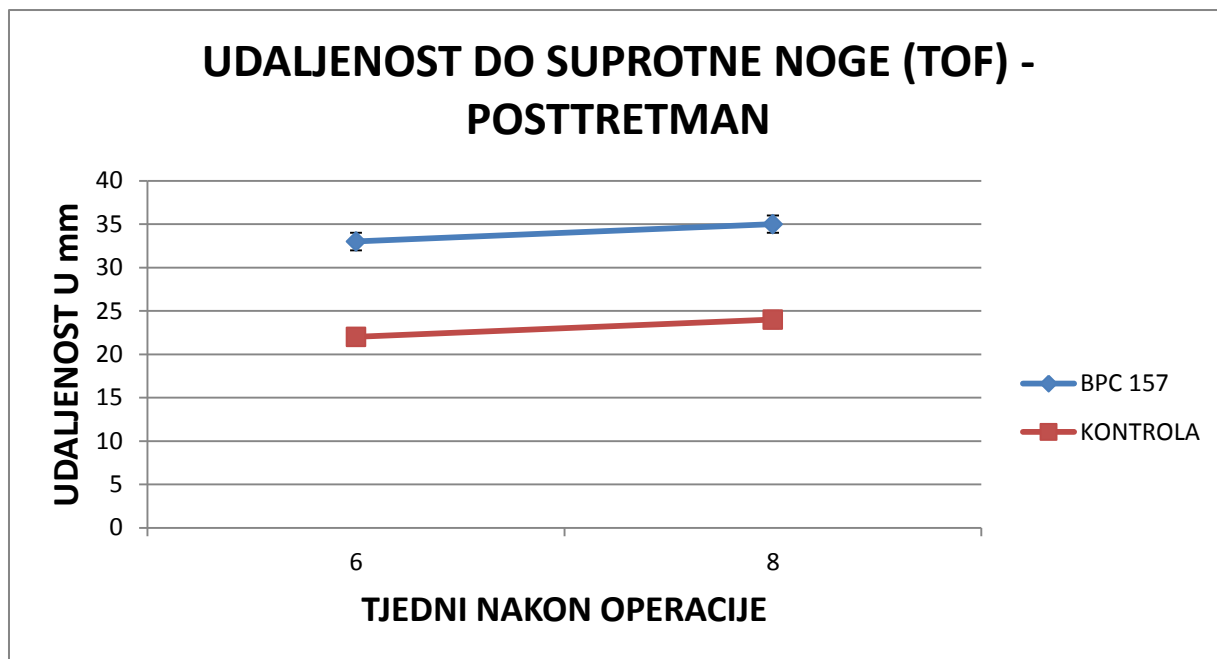
Slika 4.1.2.3-1. Grafički prikaz kretanja vrijednosti udaljenosti do suprotne noge po tjednima između eksperimentalne i kontrolne skupine u kotretmanu uz korištenje doze 10 µg/kg p.o; (udaljenost do suprotne noge -distance to other foot (TOF)). Rezultati su prikazani kao srednja vrijednost uz naznačenu standardnu devijaciju.

Analizom videozapisa koji prikazuje hod eksperimentalne životinje na prozirnoj podlozi uz programsku podršku proizvođača VAMSTECH smo izračunali razliku, te ju grafički prikazali po tjednima. Statistička obrada je provedena uz pomoć Shapiro–Wilk testa koji je pokazao nenormalnu distribuciju podataka te potom Mann-Whitney U test kojim je dobivena vrijednost p .002 što je statistički značajno.



Slika 4.1.2.3-2. Grafički prikaz kretanja vrijednosti udaljenosti do suprotne noge po tjednima između eksperimentalne i kontrolne skupine u kotretmanu uz korištenje doze 10 ng/kg p.o; (udaljenost do suprotne noge -distance to other foot (TOF)). Rezultati su prikazani kao srednja vrijednost uz naznačenu standardnu devijaciju.

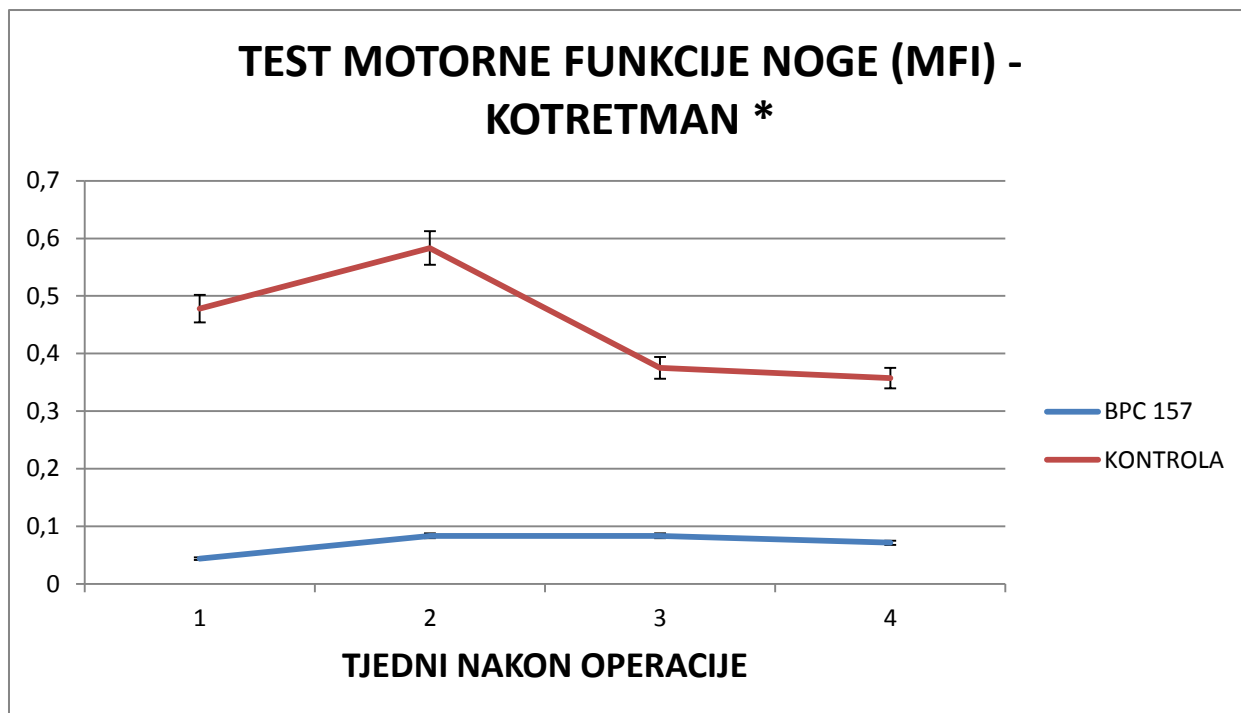
Analizom videozapisa koji prikazuje hod eksperimentalne životinje na prozirnoj podlozi uz programsku podršku proizvođača VAMSTECH smo izračunali razliku, te ju grafički prikazali po tjednima. Statistička obrada je provedena uz pomoć Shapiro–Wilk testa koji je pokazao normalnu distribuciju podataka te potom one way ANOVA test kojim je dobivena vrijednost p .001 što je statistički značajno.



Slika 4.1.2.3-3. Grafički prikaz kretanja vrijednosti udaljenosti do suprotne noge po tjednima između eksperimentalne i kontrolne skupine u posttretmanu uz korištenje doze 10 μ g/kg p.o; (udaljenost do suprotne noge -distance to other foot (TOF)). Rezultati su prikazani kao srednja vrijednost uz naznačenu standardnu devijaciju.

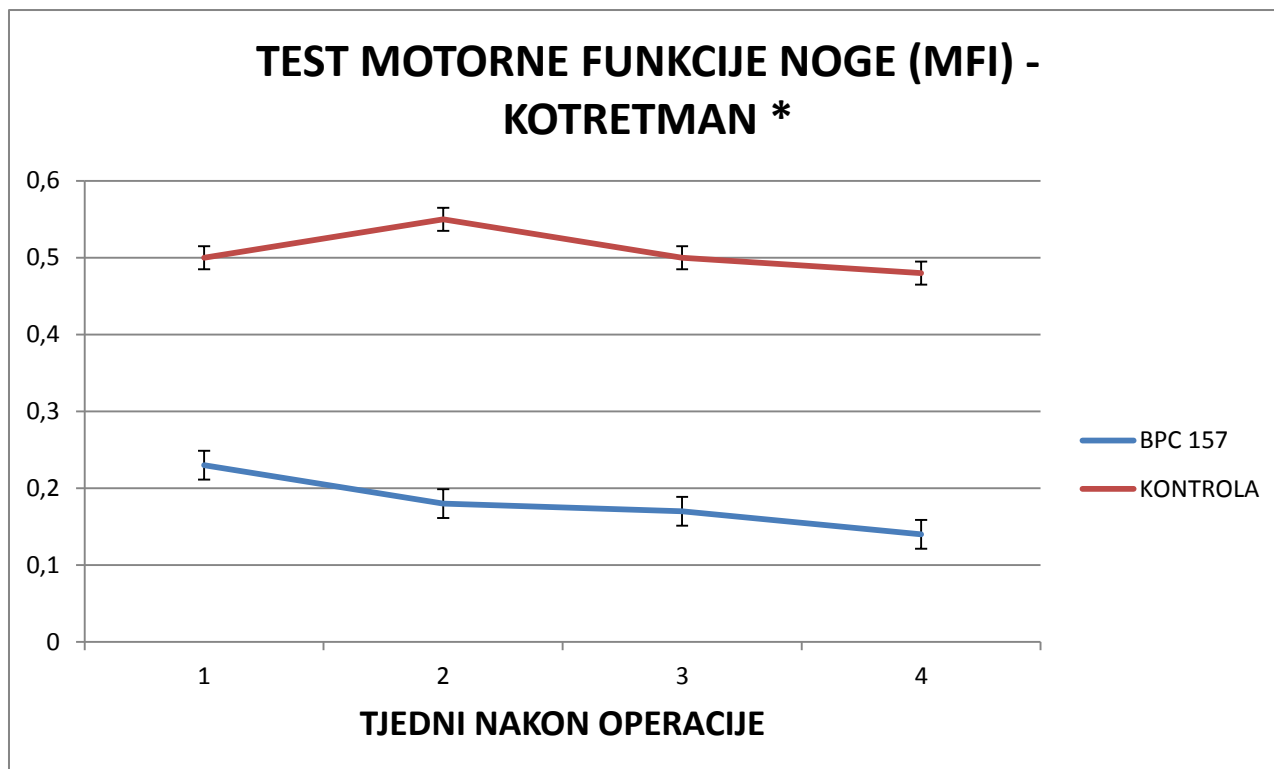
Analizom videozapisa koji prikazuje hod eksperimentalne životinje na prozirnoj podlozi uz programsku podršku proizvođača VAMSTECH smo izračunali razliku, te ju grafički prikazali po tjednima. Statistička obrada je provedena uz pomoć Shapiro–Wilk testa koji je pokazao nenormalnu distribuciju podataka te potom Mann-Whitney U test kojim je dobivena vrijednost p .12 što nije statistički značajno.

4.1.2.4 TEST MOTORNE FUNKCIJE NOGE (MFI)



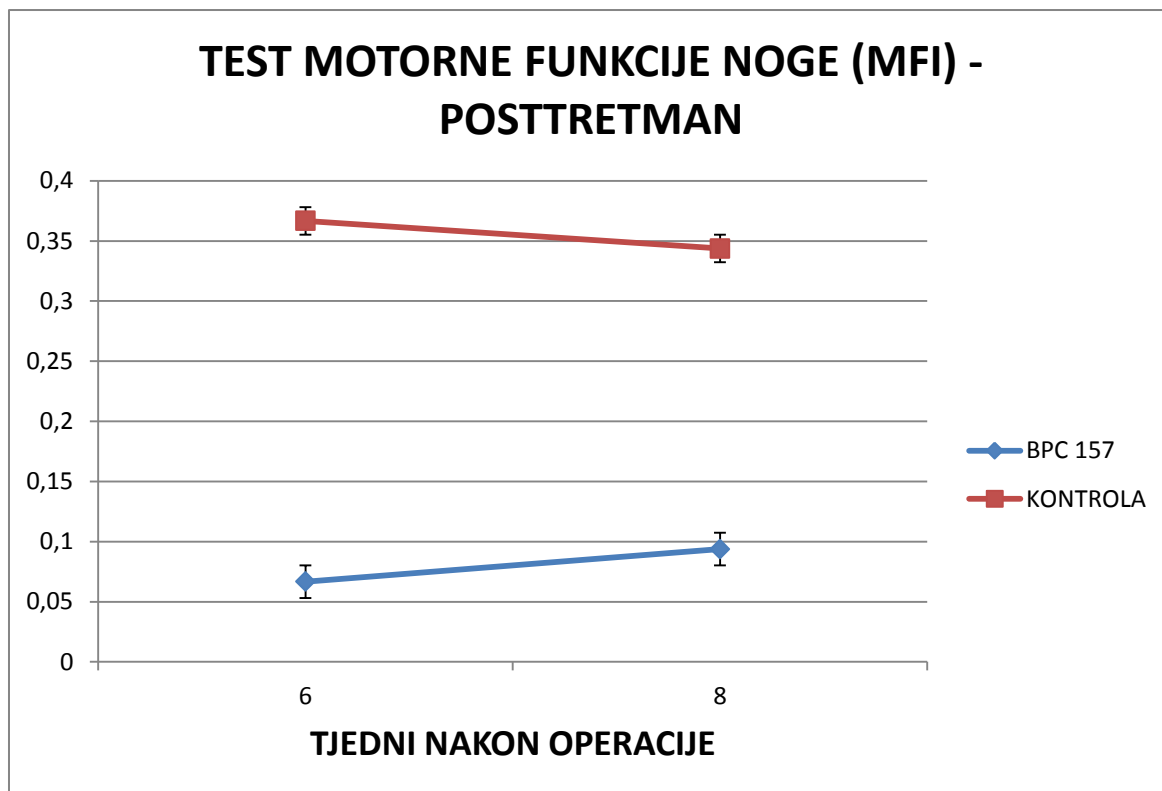
Slika 4.1.2.4-1. Grafički prikaz kretanja vrijednosti testa motorne funkcije noge (MFI) po tjednima između eksperimentalne i kontrolne skupine u kotretmanu uz korištenje doze 10 $\mu\text{g/kg}$ p.o.; (test motorne funkcije – motor function index (MFI)). Rezultati su prikazani kao srednja vrijednost uz naznačenu standardnu devijaciju.

Mjerenjem smo utvrdili značajno smanjenje pritisne sile operirane noge u odnosu na neoperiranu kod kontrolne skupine, u suprotnosti s tim kod eksperimentalne skupine opaženo je značajno očuvanje pritisne sile. Statistička obrada je provedena uz pomoć Shapiro–Wilk testa koji je pokazao normalnu distribuciju podataka te potom one-way ANOVA test kojim je dobivena vrijednost $p .0003$ što je statistički značajno.



Slika 4.1.2.4-2. Grafički prikaz kretanja vrijednosti testa motorne funkcije noge (MFI) po tjednima između eksperimentalne i kontrolne skupine u kotretmanu uz korištenje doze 10 ng/kg p.o; (test motorne funkcije – motor function index (MFI)). Rezultati su prikazani kao srednja vrijednost uz naznačenu standardnu devijaciju.

Mjerenjem smo utvrdili značajno smanjenje pritisne sile operirane noge u odnosu na neoperiranu kod kontrolne skupine, u suprotnosti s tim kod eksperimentalne skupine opaženo je značajno očuvanje pritisne sile. Statistička obrada je provedena uz pomoć Shapiro–Wilk testa koji je pokazao ne normalnu distribuciju podataka te potom Mann-Whitney U test kojim je dobivena vrijednost p .02 što je statistički značajno.

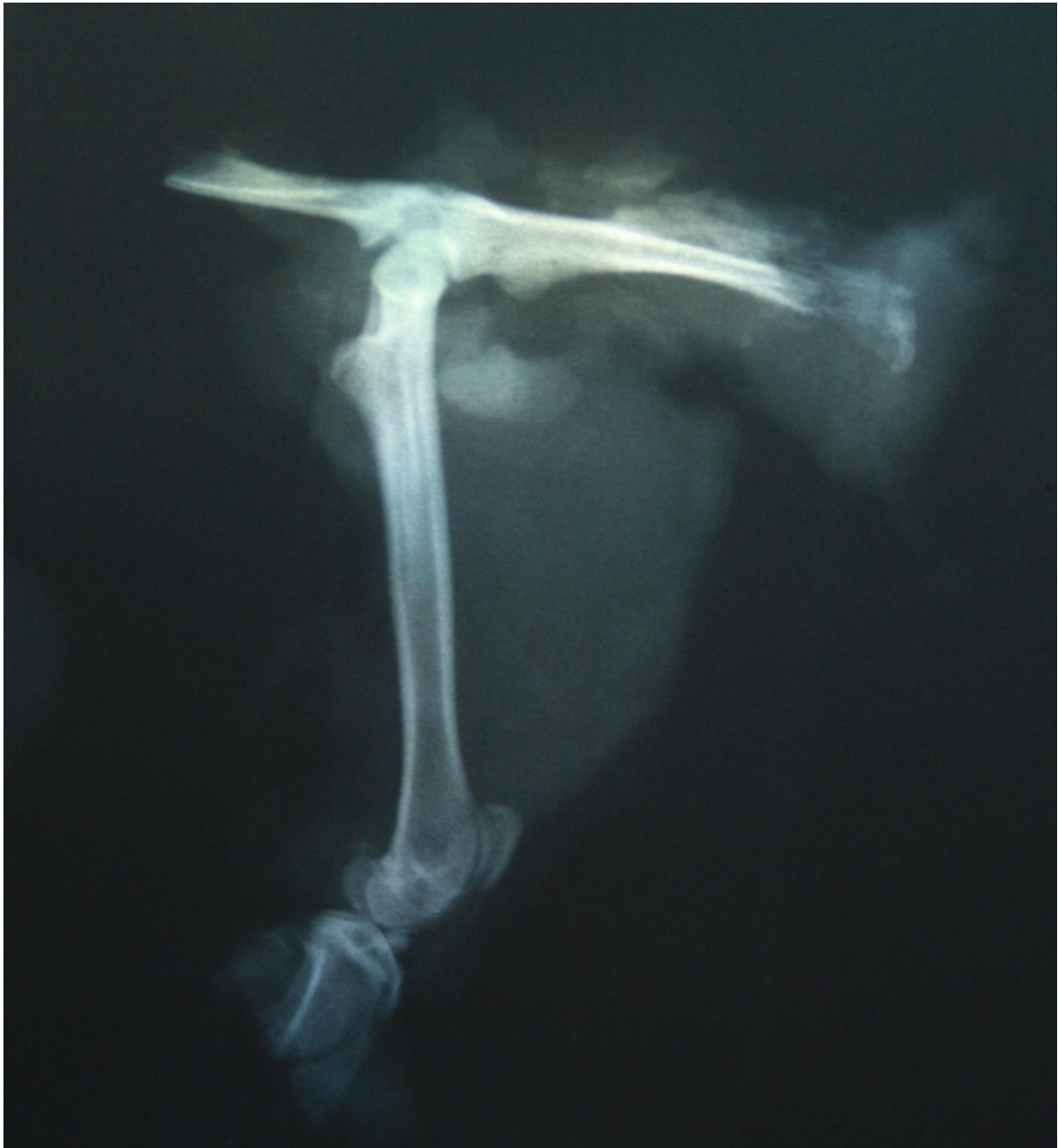

Slika 4.1.2.4-3. Grafički prikaz kretanja vrijednosti testa motorne funkcije noge (MFI) po tjednima između eksperimentalne i kontrolne skupine u posttretmanu uz korištenje doze 10 $\mu\text{g/kg}$ p.o; (test motorne funkcije – motor function index (MFI)). Rezultati su prikazani kao srednja vrijednost uz naznačenu standardnu devijaciju.

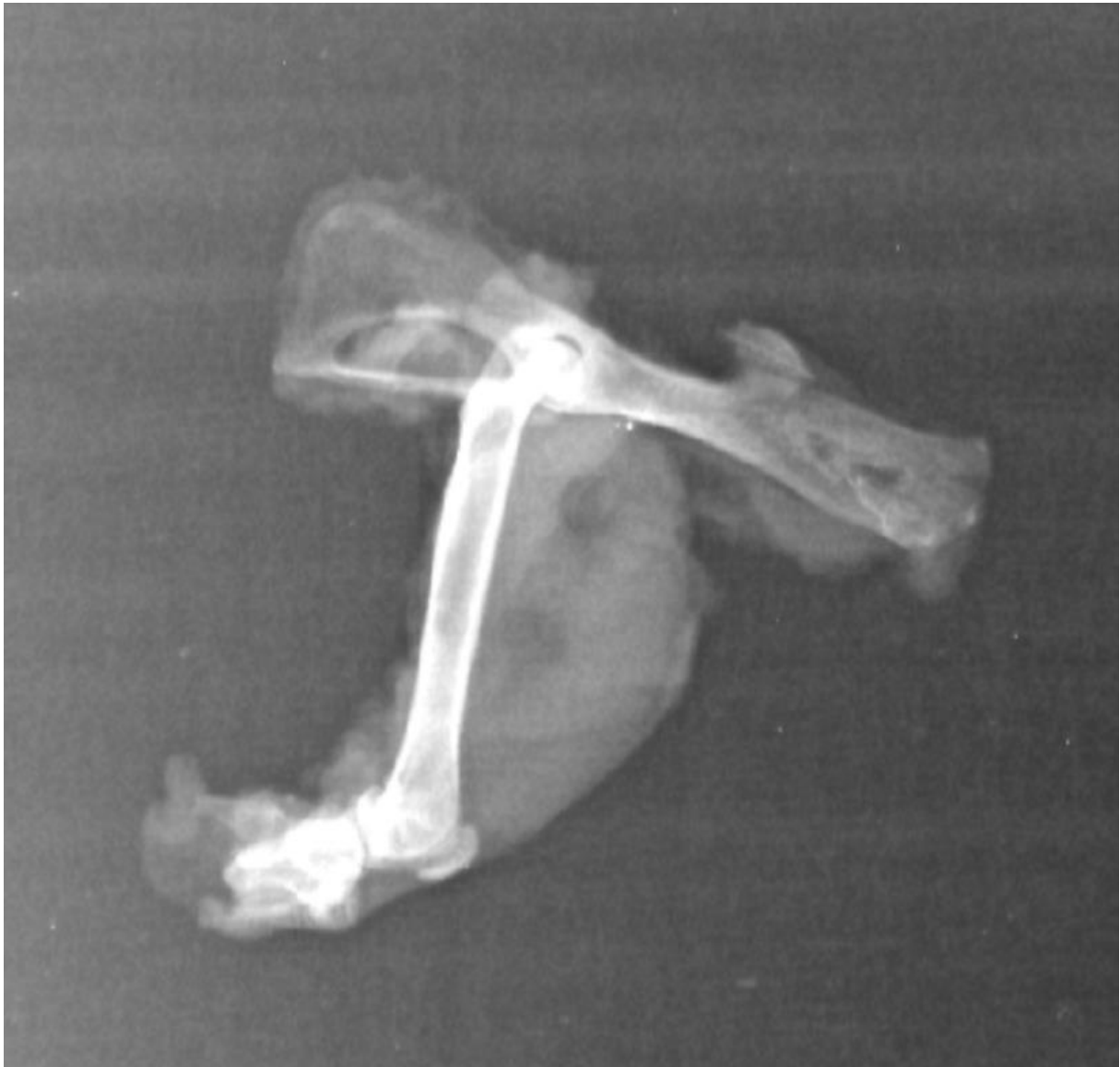Mjerenjem smo utvrdili značajno smanjenje pritisne sile operirane noge u odnosu na neoperiranu kod kontrolne skupine, u suprotnosti s tim kod eksperimentalne skupine opaženo je značajno očuvanje pritisne sile. Statistička obrada je provedena uz pomoć Shapiro–Wilk testa koji je pokazao nenormalnu distribuciju podataka te potom Mann-Whitney U test kojim je dobivena vrijednost p .12 što nije statistički značajno.

4.1.3 RTG OBRADA

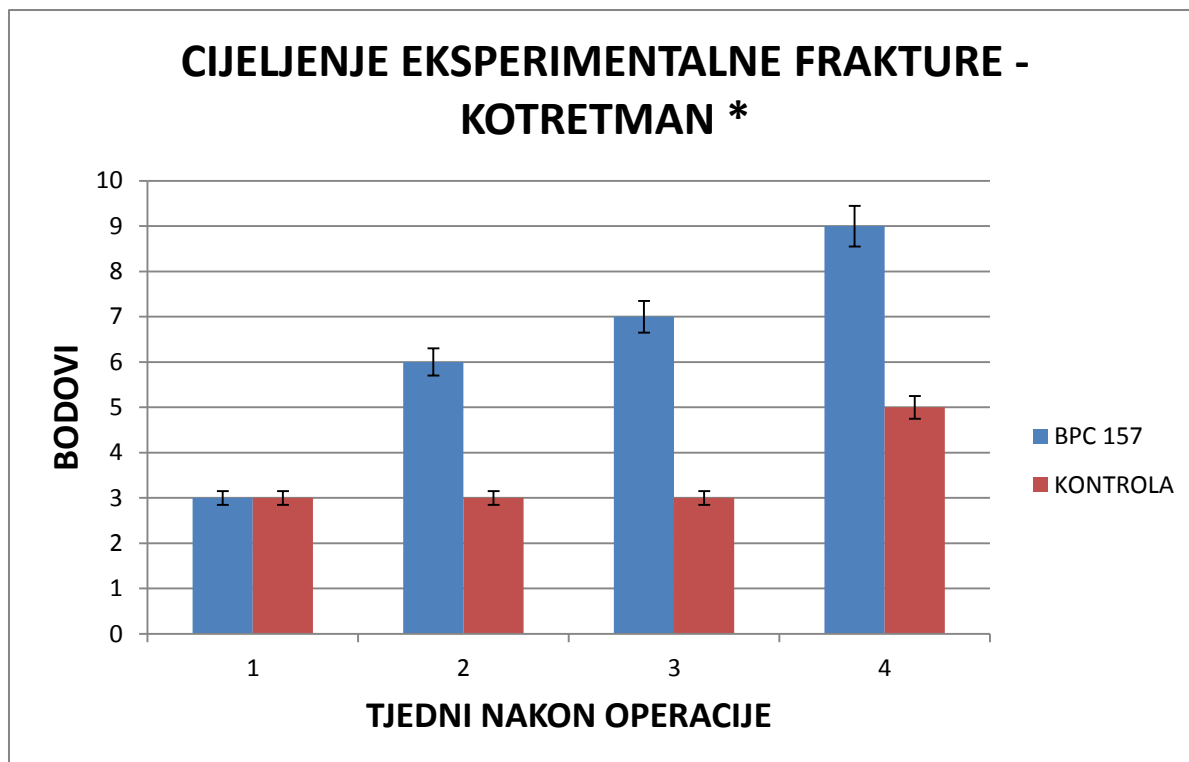
RTG obradom nije uočen razvoj HO, uz istovremeno poboljšano cijeljenje eksperimentalno izazvane frakture u eksperimentalnoj grupi u odnosu na kontrolnu skupinu.



Slika 4.1.3-1. RTG snimka hemipelvisa s femurom u profilnoj projekciji kod štakora u kontrolnoj skupini 4 tjedna nakon operacije u kotretmanu. Vidljiva je pseudoartroza krila crijevne kosti te izostanak razvoja HO u distalnom dijelu natkoljenice, što je bilo mjesto injiciranja aspirirane koštane srži.

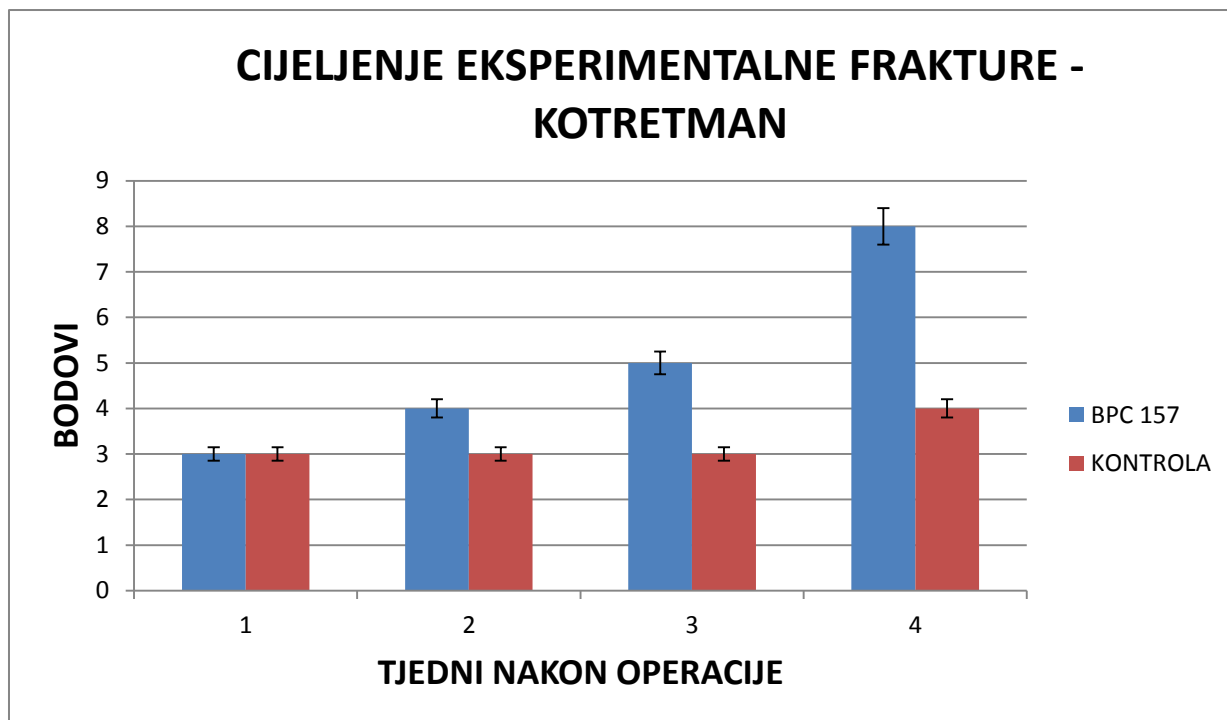


Slika 4.1.3-2. RTG snimka hemipelvisa s femurom u profilnoj projekciji kod štakora u eksperimentalnoj skupini 4 tjedna nakon operacije u kotretmanu. Uočava se gotovo potpuno cijeljenje eksperimentalno izazvane frakture te izostanak razvoja HO u distalnom dijelu natkoljenice, što je bilo mjesto injiciranja aspirirane koštane srži.



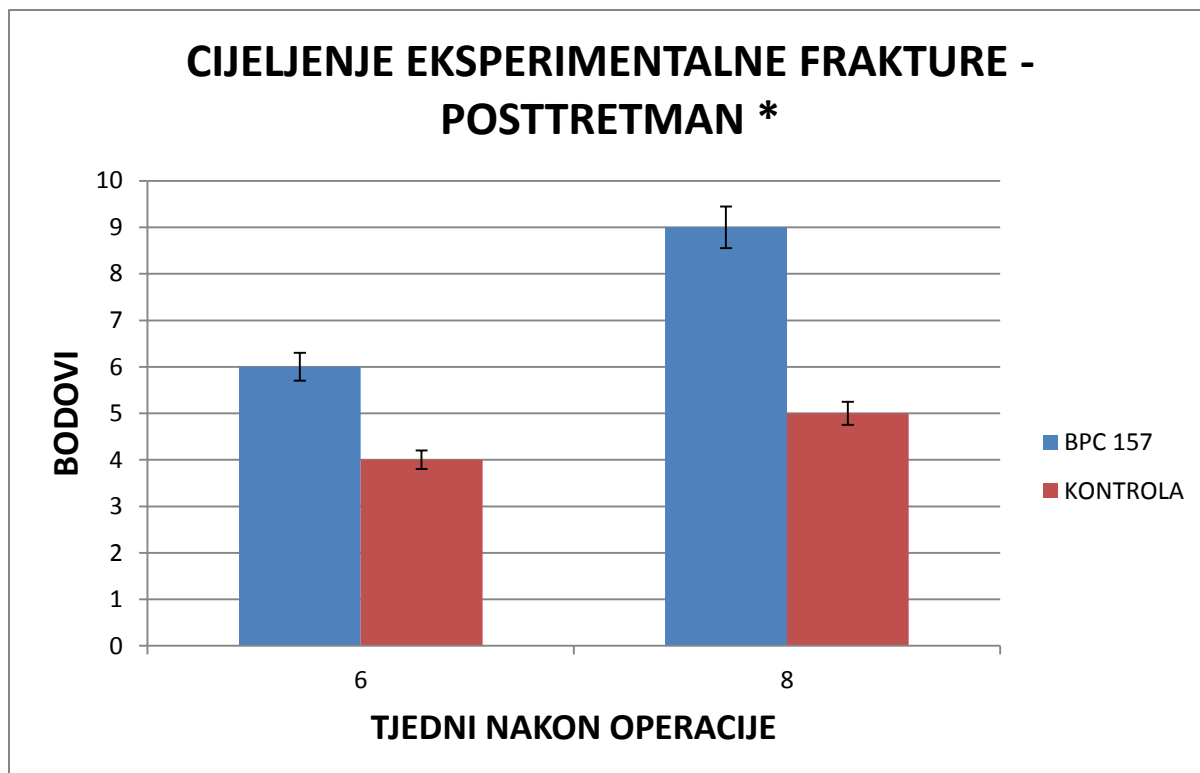
Slika 4.1.3-3. Grafički prikaz vrijednosti bodovne ljestvice za cijeljenje eksperimentalno izazvane frakture tretirane i eksperimentalne skupine u kotretmanu uz korištenje doze 10 μ g/kg p.o;

Ocjenjivanjem cijeljenja frakture na standardnim RTG snimkama u dvije međusobno okomite projekcije prema(66) prikazano je klinički značajno brže cijeljenje kod eksperimentalne skupine u odnosu na kontrolnu. Statistička obrada je provedena uz pomoć Shapiro–Wilk testa koji je pokazao nenormalnu distribuciju podataka te potom Mann-Whitney U test kojim je dobivena vrijednost p .013 što je statistički značajno.



Slika 4.1.3-4. Grafički prikaz vrijednosti bodovne ljestvice za cijeljenje eksperimentalno izazvane frakture tretirane i eksperimentalne skupine u kotretmanu uz korištenje doze 10 ng/kg p.o;

Ocjenjivanjem cijeljenja frakture na standardnim RTG snimkama u dvije međusobno okomite projekcije prema(66) prikazano je klinički značajno brže cijeljenje kod eksperimentalne skupine u odnosu na kontrolnu. Statistička obrada je provedena uz pomoć Shapiro–Wilk testa koji je pokazao nenormalnu distribuciju podataka te potom Mann-Whitney U test kojim je dobivena vrijednost $p .13$ što nije statistički značajno.



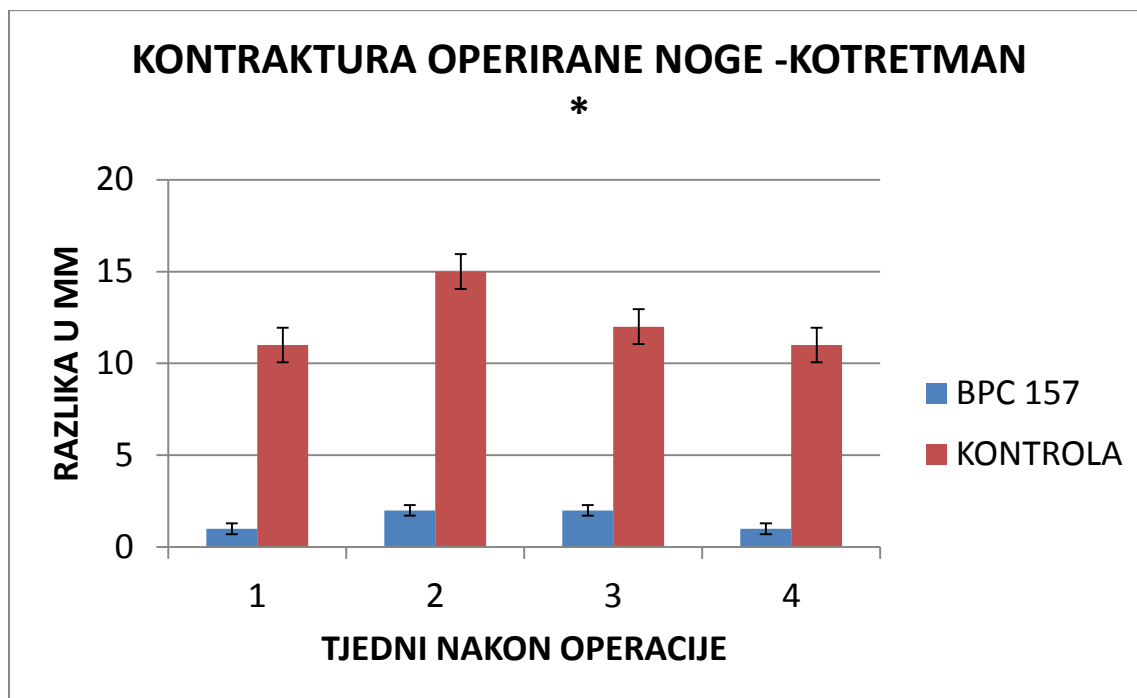
Slika 4.1.3-5. Grafički prikaz vrijednosti bodovne ljestvice za cijeljenje eksperimentalno izazvane frakture tretirane i eksperimentalne skupine u posttretmanu uz korištenje doze 10 μ g/kg p.o;

Ocjenjivanjem cijeljenja frakture na standardnim RTG snimkama u dvije međusobno okomite projekcije prema(66) prikazano je klinički značajno brže cijeljenje kod eksperimentalne skupine u odnosu na kontrolnu. Statistička obrada je provedena uz pomoć Shapiro–Wilk testa koji je pokazao nenormalnu distribuciju podataka te potom Mann-Whitney U test kojim je dobivena vrijednost p .018 što je statistički značajno.

4.2 REZULTATI MODIFICIRANOG MODELA

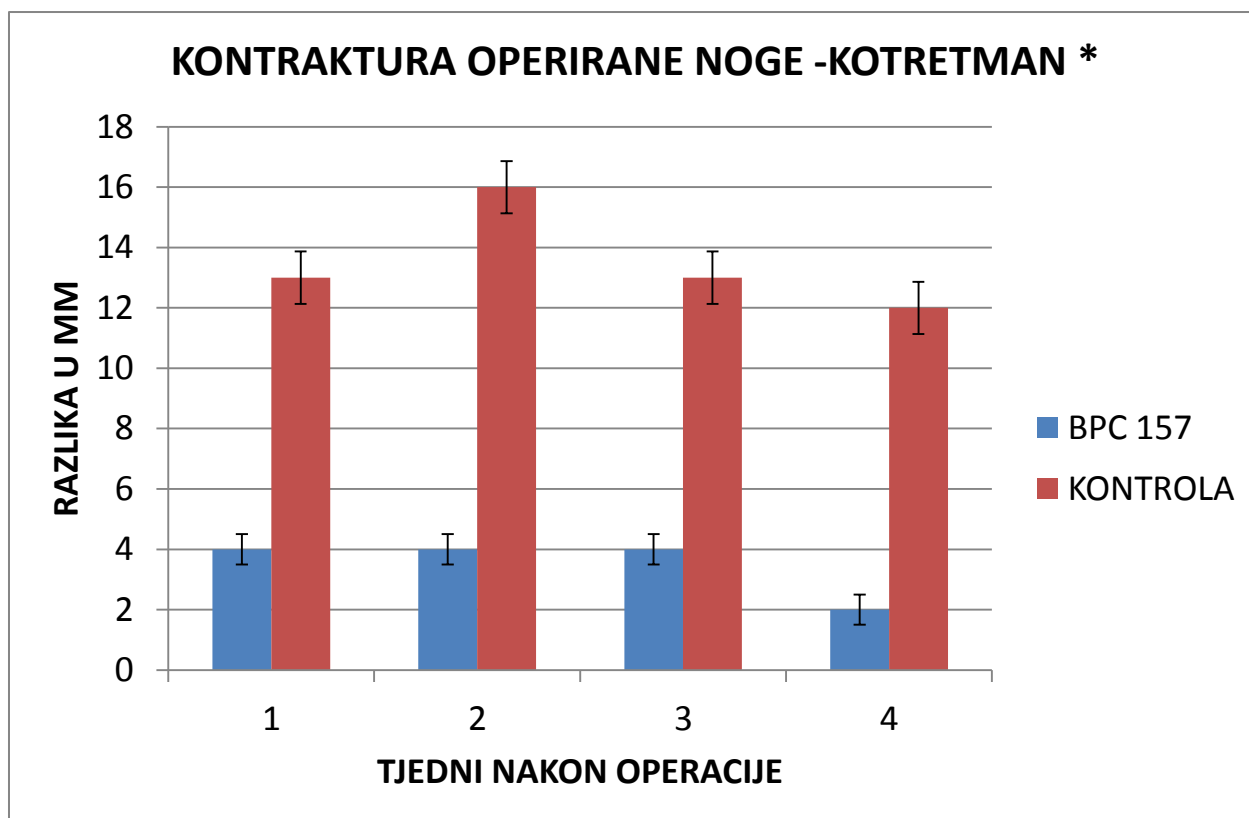
4.2.1 MAKROSKOPSKA OPAŽANJA

4.2.1.1 KONTRAKTURA OPERIRANE NOGE



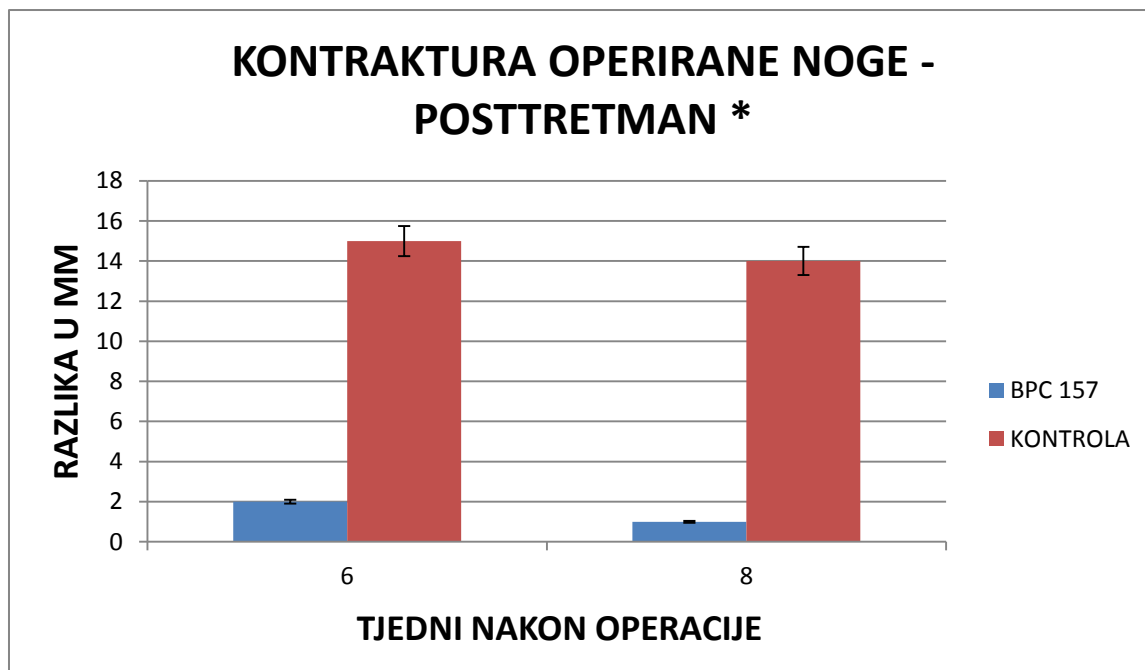
Slika 4.2.1.1-1. Grafički prikaz razlike skraćanja operirane noge u mm po tjednima između eksperimentalne i kontrolne skupine u kotretmanu uz korištenje doze 10 µg/kg p.o. Rezultati su prikazani kao srednja vrijednost uz naznačenu standardnu devijaciju.

Mjerenjem smo utvrdili značajno skraćanje operirane noge kod kontrolne skupine (prosječno 11 mm), u suprotnosti s tim kod eksperimentalne skupine opaženo je znatno manje skraćanje (prosječno 1,5 mm). Statistička obrada je provedena uz pomoć Shapiro-Wilk testa koji je pokazao nenormalnu distribuciju podataka te potom Mann-Whitney U test kojim je dobivena vrijednost p .019 što je statistički značajno.



Slika 4.2.1.1.-2. Grafički prikaz razlike skraćenja operirane noge u mm po tjednima između eksperimentalne i kontrolne skupine u kotretmanu uz korištenje doze 10 ng/kg p.o. Rezultati su prikazani kao srednja vrijednost uz naznačenu standardnu devijaciju.

Mjerenjem smo utvrdili značajno skraćenje operirane noge kod kontrolne skupine (prosječno 13 mm), u suprotnosti s tim kod eksperimentalne skupine opaženo je znatno manje skraćenje (prosječno 3 mm). Statistička obrada je provedena uz pomoć Shapiro-Wilk testa koji je pokazao nenormalnu distribuciju podataka te potom Mann-Whitney U test kojim je dobivena vrijednost p .0235 što je statistički značajno.

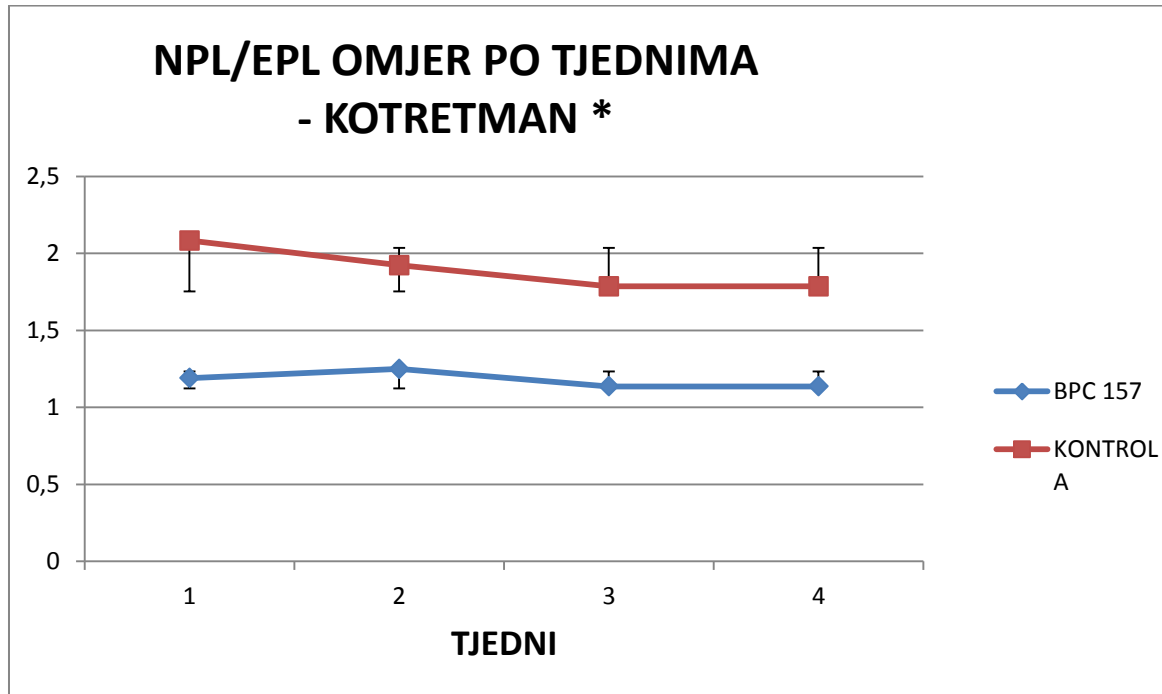


Slika 4.2.1.1-3. Grafički prikaz razlike skraćenja operirane noge u mm po tjednima između eksperimentalne i kontrolne skupine u posttretmanu uz korištenje doze 10 µg/kg p.o. Rezultati su prikazani kao srednja vrijednost uz naznačenu standardnu devijaciju.

Mjerenjem smo utvrdili značajno skraćenje operirane noge kod kontrolne skupine (prosječno 13mm), u suprotnosti s tim kod eksperimentalne skupine opaženo je znatno manje skraćenje (prosječno 1mm). Statistička obrada je provedena uz pomoć Shapiro-Wilk testa koji je pokazao nenormalnu distribuciju podataka te potom Mann-Whitney U test kojim je dobivena vrijednost p .018 što je statistički značajno.

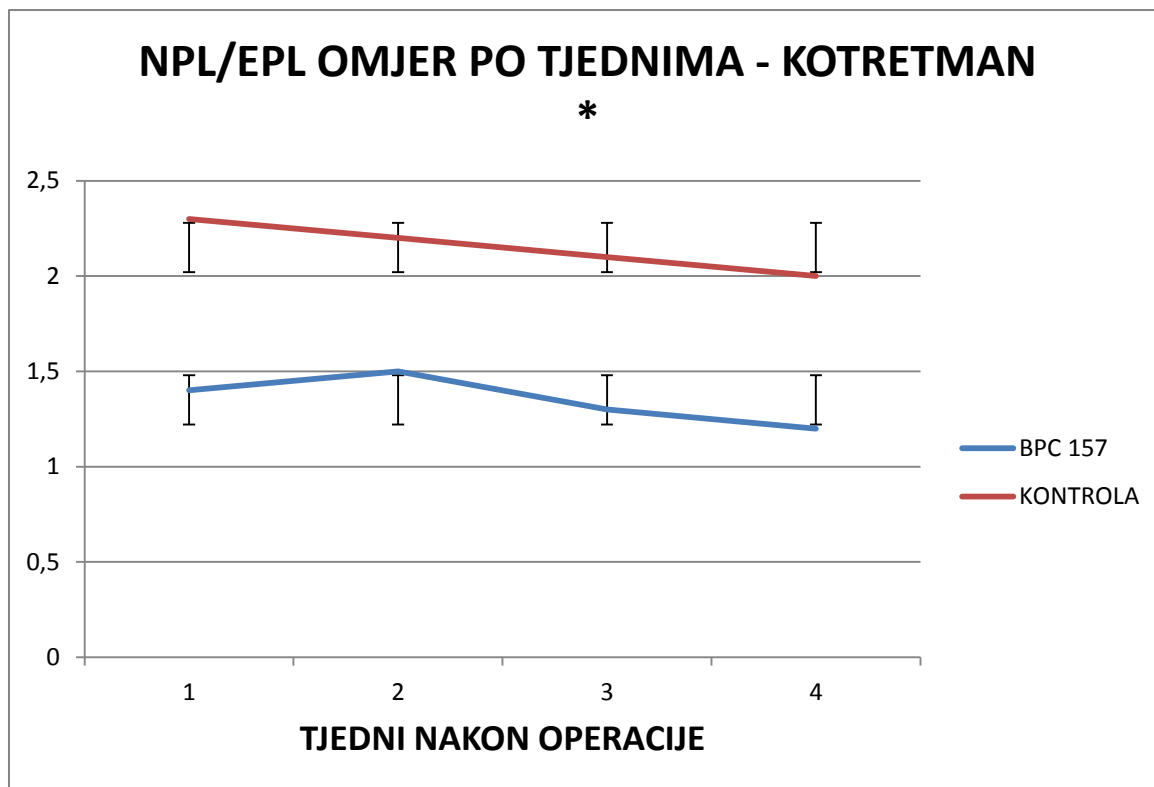
4.2.2 FUNKCIONALNA ISPITIVANJA

4.2.2.1 NPL/EPL OMJER KOTRETMAN



Slika 4.2.2.1-1. Grafički prikaz kretanja NPL/EPL omjera po tjednima između eksperimentalne i kontrolne skupine u kotretmanu uz korištenje doze 10 $\mu\text{g}/\text{kg}$ p.o; NPL (nonoperated print length –duljina otiska neoperirane noge); EPL (experimental print length - duljina otiska operirane noge). Rezultati su prikazani kao srednja vrijednost uz naznačenu standardnu devijaciju.

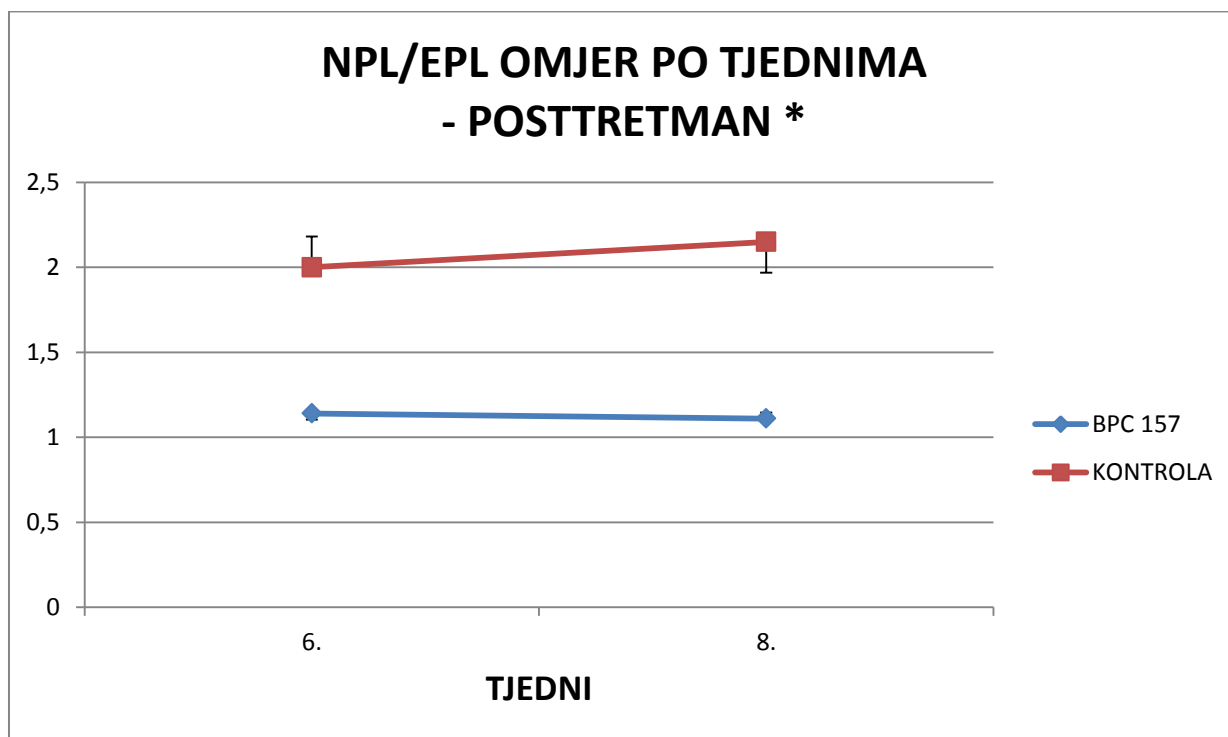
Analizom videozapisa koji prikazuje hod eksperimentalne životinje na prozirnoj podlozi uz programsku podršku proizvođača VAMSTECH smo izračunali omjere, te ih grafički prikazali po tjednima. Statistička obrada je provedena uz pomoć Shapiro-Wilk testa koji je pokazao nenormalnu distribuciju podataka te potom Mann-Whitney U test kojim je dobivena vrijednost p .019 što je statistički značajno.



Slika 4.2.2.1-2. Grafički prikaz kretanja NPL/EPL omjera po tjednima između eksperimentalne i kontrolne skupine u kotretmanu uz korištenje doze 10 ng/kg p.o; NPL (nonoperated print length –duljina otiska neoperirane noge); EPL (experimental print length - duljina otiska operirane noge). Rezultati su prikazani kao srednja vrijednost uz naznačenu standardnu devijaciju.

Analizom videozapisa koji prikazuje hod eksperimentalne životinje na prozirnoj podlozi uz programsku podršku proizvođača VAMSTECH smo izračunali omjere, te ih grafički prikazali po tjednima. Statistička obrada je provedena uz pomoć Shapiro-Wilk testa koji je pokazao nenormalnu distribuciju podataka te potom Mann-Whitney U test kojim je dobivena vrijednost $p .021$ što je statistički značajno.

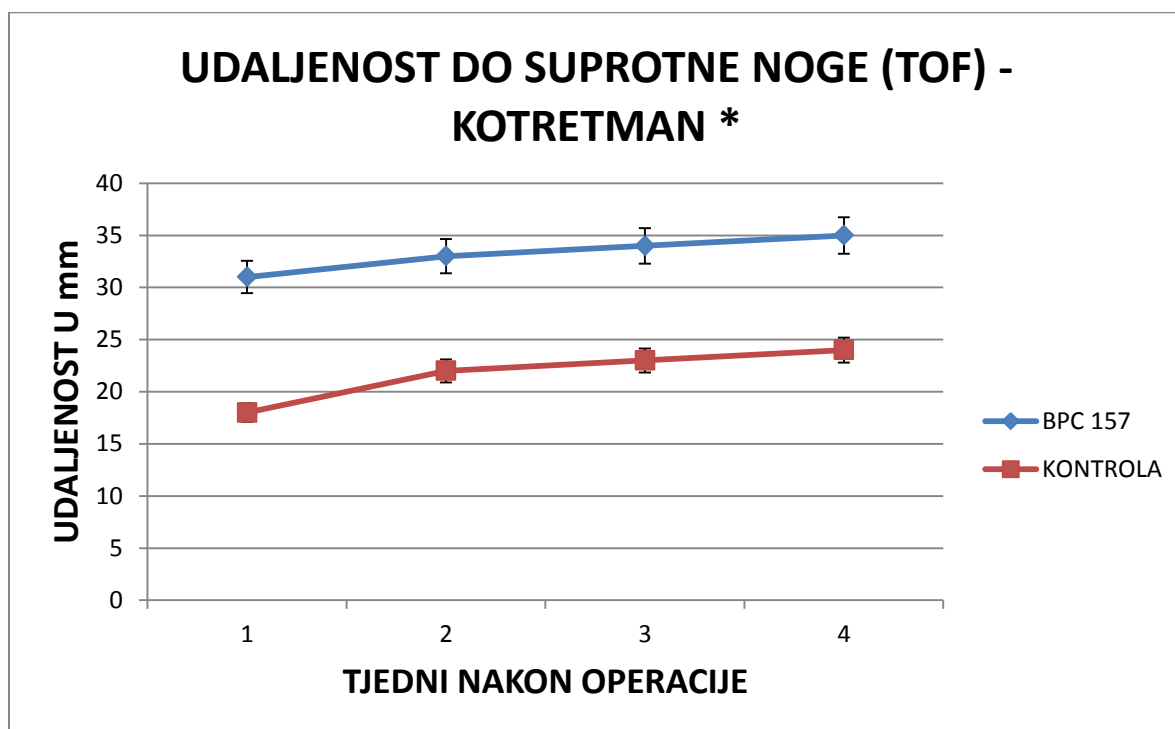
4.2.2.2 NPL/EPL OMJER POSTTRETMAN



Slika 4.2.2.2-1. Grafički prikaz kretanja NPL/EPL omjera po tjednima između eksperimentalne i kontrolne skupine u posttretmanu uz korištenje doze 10 μ g/kg p.o; NPL (nonoperated print length –duljina otiska neoperirane noge); EPL (experimental print length - duljina otiska operirane noge). Rezultati su prikazani kao srednja vrijednost uz naznačenu standardnu devijaciju.

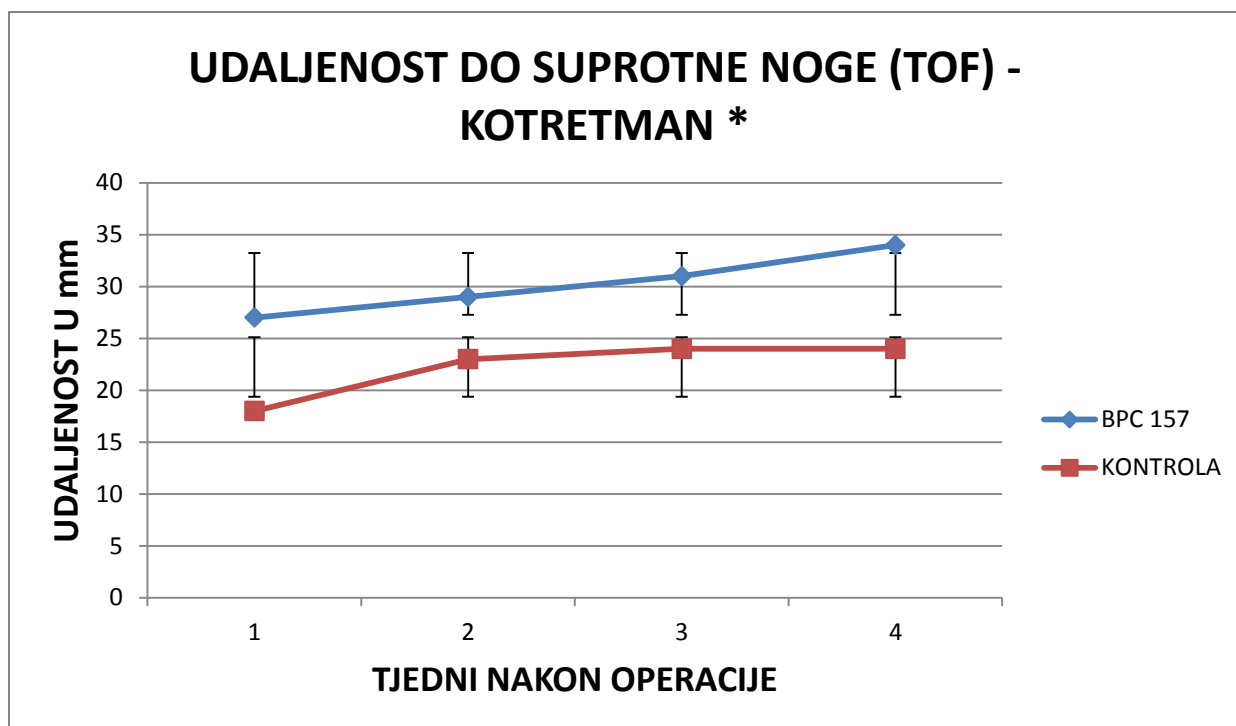
Analizom videozapisa koji prikazuje hod eksperimentalne životinje na prozirnoj podlozi uz programsku podršku proizvođača VAMSTECH smo izračunali omjere, te ih grafički prikazali po tjednima. Statistička obrada je provedena uz pomoć Shapiro-Wilk testa koji je pokazao nenormalnu distribuciju podataka te potom Mann-Whitney U test kojim je dobivena vrijednost p .018 što je statistički značajno.

4.2.2.3 UDALJENOST DO SUPROTNE NOGE (TOF)



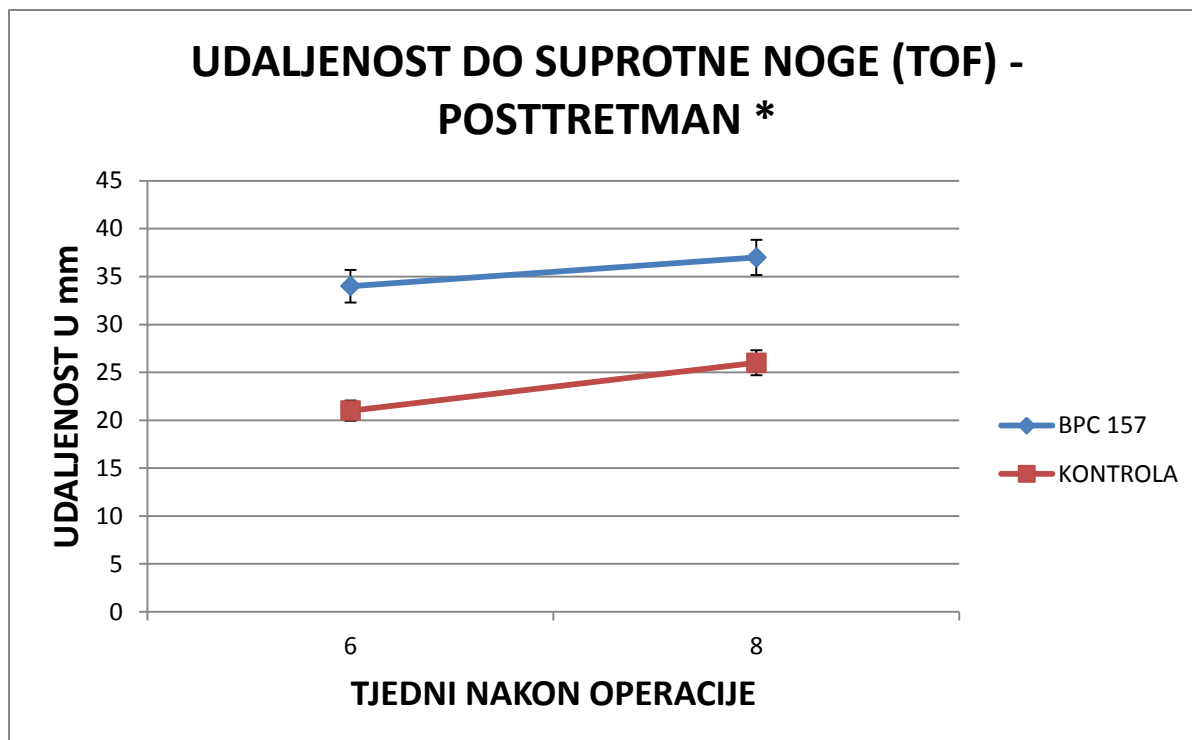
Slika 4.2.2.3-1. Grafički prikaz kretanja vrijednosti udaljenosti do suprotne noge po tjednima između eksperimentalne i kontrolne skupine u kotretmanu uz korištenje doze 10 $\mu\text{g}/\text{kg}$ p.o; (udaljenost do suprotne noge -distance to other foot (TOF)). Rezultati su prikazani kao srednja vrijednost u mm uz naznačenu standardnu devijaciju.

Analizom videozapisa koji prikazuje hod eksperimentalne životinje na prozirnoj podlozi uz programsku podršku proizvođača VAMSTECH smo izračunali omjere, te ih grafički prikazali po tjednima. Statistička obrada je provedena uz pomoć Shapiro–Wilk testa koji je pokazao normalnu distribuciju podataka te potom one way ANOVA test kojim je dobivena vrijednost p .0003 što je statistički značajno.



Slika 4.2.2.3-2. Grafički prikaz kretanja vrijednosti udaljenosti do suprotne noge po tjednima između eksperimentalne i kontrolne skupine u kotretmanu uz korištenje doze 10 ng/kg p.o; (udaljenost do suprotne noge -distance to other foot (TOF)). Rezultati su prikazani kao srednja vrijednost u mm uz naznačenu standardnu devijaciju.

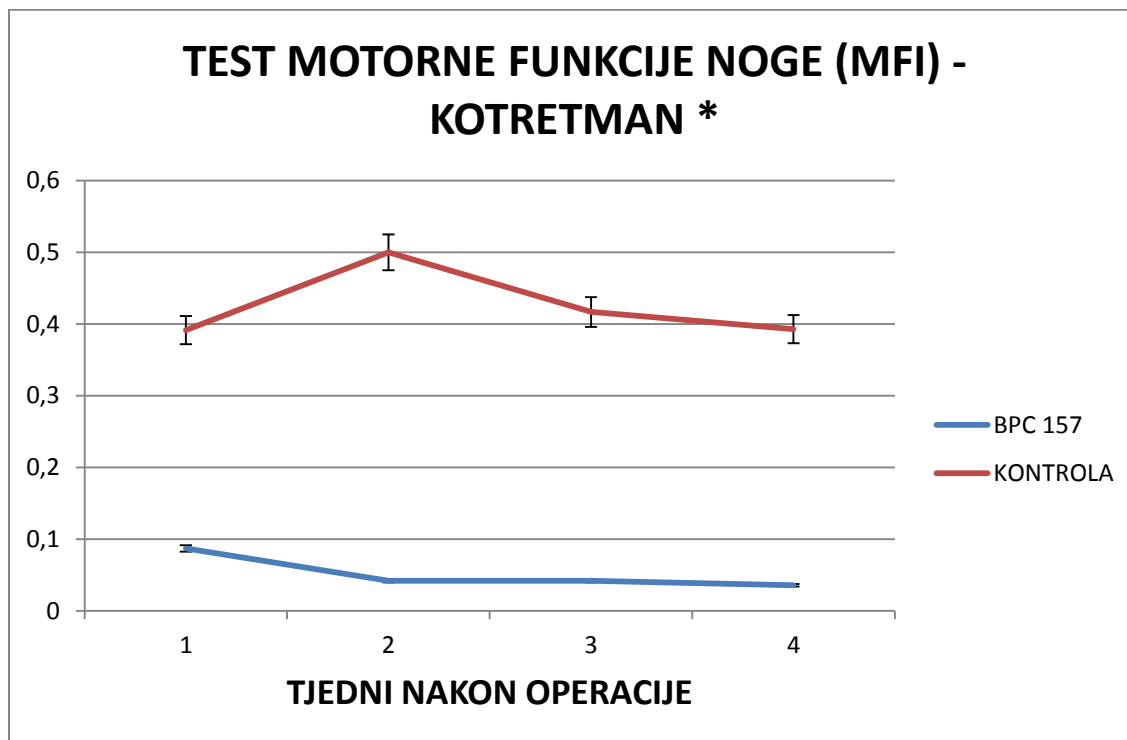
Analizom videozapisa koji prikazuje hod eksperimentalne životinje na prozirnoj podlozi uz programsku podršku proizvođača VAMSTECH smo izračunali omjere, te ih grafički prikazali po tjednima. Statistička obrada je provedena uz pomoć Shapiro–Wilk testa koji je pokazao normalnu distribuciju podataka te potom one way ANOVA test kojim je dobivena vrijednost p .0008 što je statistički značajno.



Slika 4.2.2.3-3. Grafički prikaz kretanja vrijednosti udaljenosti do suprotne noge po tjednima između eksperimentalne i kontrolne skupine u posttretmanu uz korištenje doze 10 $\mu\text{g}/\text{kg}$ p.o; (udaljenost do suprotne noge -distance to other foot (TOF)). Rezultati su prikazani kao srednja vrijednost u mm uz naznačenu standardnu devijaciju.

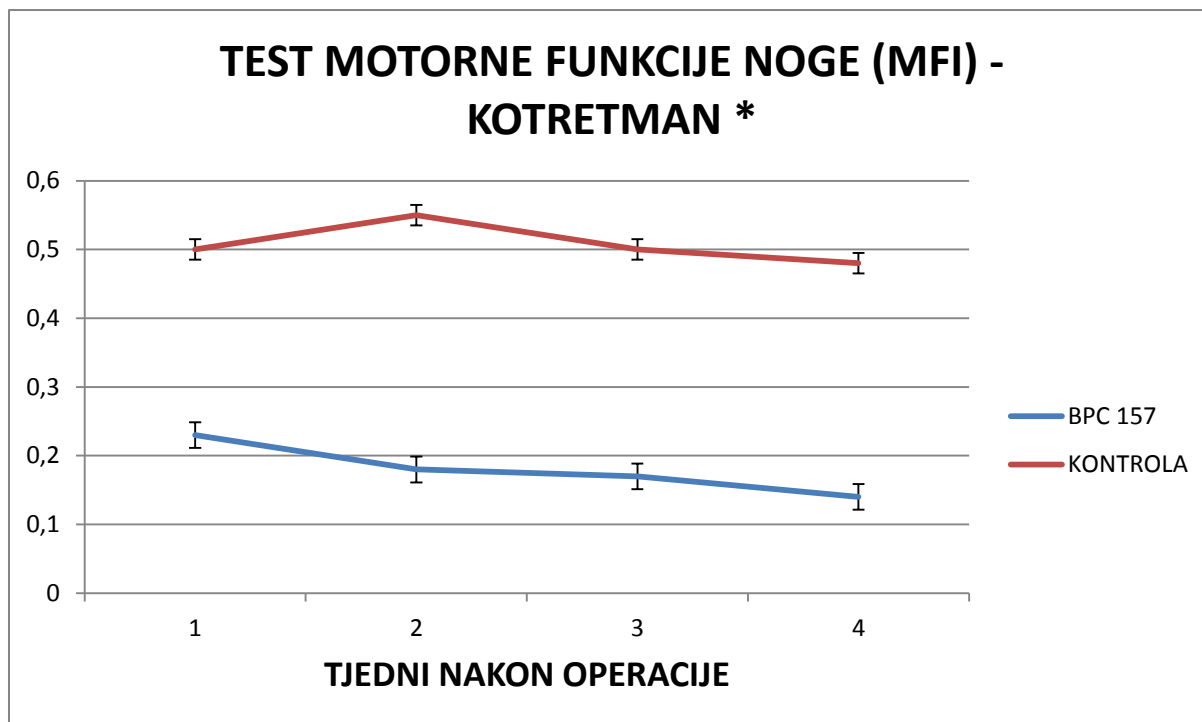
Analizom videozapisa koji prikazuje hod eksperimentalne životinje na prozirnoj podlozi uz programsku podršku proizvođača VAMSTECH smo izračunali razliku, te ju grafički prikazali po tjednima. Statistička obrada je provedena uz pomoć Shapiro–Wilk testa koji je pokazao normalnu distribuciju podataka te potom one way ANOVA test kojim je dobivena vrijednost $p .0003$ što je statistički značajno.

4.2.2.4 TEST MOTORNE FUNKCIJE NOGE (MFI)



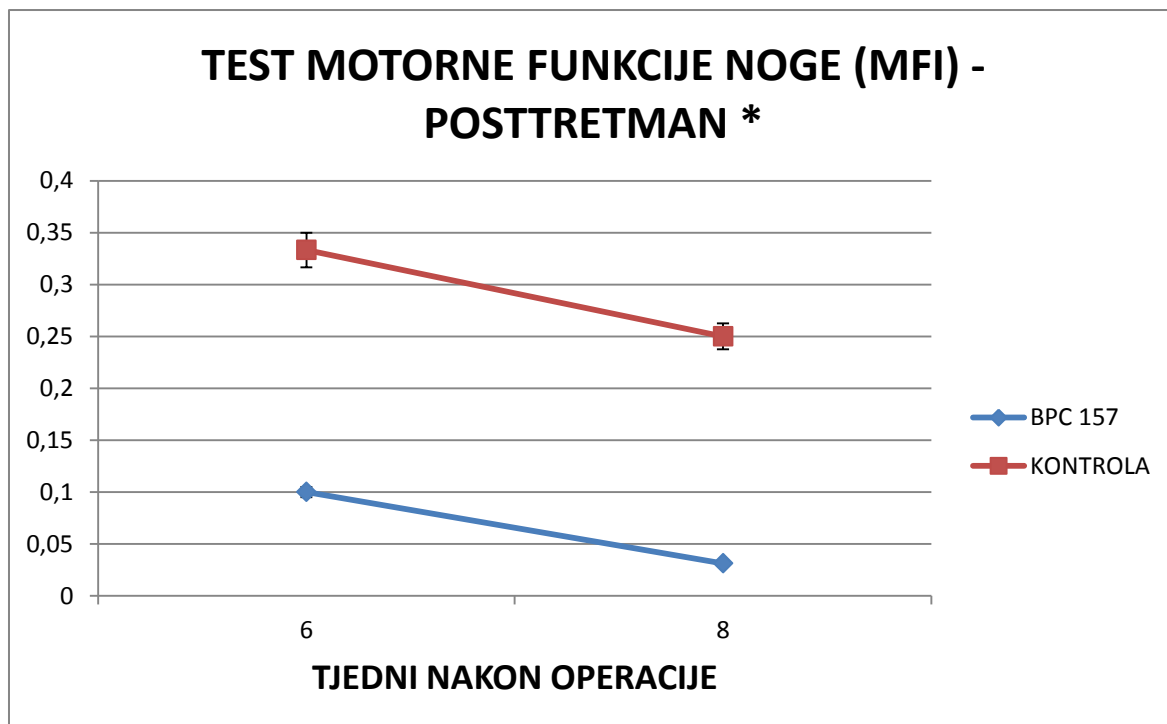
Slika 4.2.2.4-1. Grafički prikaz kretanja vrijednosti testa motorne funkcije noge (MFI) po tjednima između eksperimentalne i kontrolne skupine u kotretmanu uz korištenje doze 10 $\mu\text{g}/\text{kg}$ p.o; (test motorne funkcije – motor function index (MFI)). Rezultati su prikazani kao srednja vrijednost uz naznačenu standardnu devijaciju.

Mjerenjem smo utvrdili klinički značajno smanjenje pritisne sile operirane noge u odnosu na neoperiranu kod kontrolne skupine, u suprotnosti s tim kod eksperimentalne skupine opaženo je značajno očuvanje pritisne sile. Statistička obrada je provedena uz pomoć Shapiro–Wilk testa koji je pokazao normalnu distribuciju podataka te potom Mann-Whitney U test kojim je dobivena vrijednost $p .02$ što je statistički značajno.



Slika 4.2.2.4-2. Grafički prikaz kretanja vrijednosti testa motorne funkcije noge (MFI) po tjednima između eksperimentalne i kontrolne skupine u kotretmanu uz korištenje doze 10 ng/kg p.o; (test motorne funkcije – motor function index (MFI)). Rezultati su prikazani kao srednja vrijednost uz naznačenu standardnu devijaciju.

Mjerenjem smo utvrdili klinički značajno smanjenje pritiskne sile operirane noge u odnosu na neoperiranu kod kontrolne skupine, u suprotnosti s tim kod eksperimentalne skupine opaženo je značajno očuvanje pritiskne sile. Statistička obrada je provedena uz pomoć Shapiro–Wilk testa koji je pokazao normalnu distribuciju podataka te potom Mann-Whitney U test kojim je dobivena vrijednost $p .024$ što je statistički značajno.



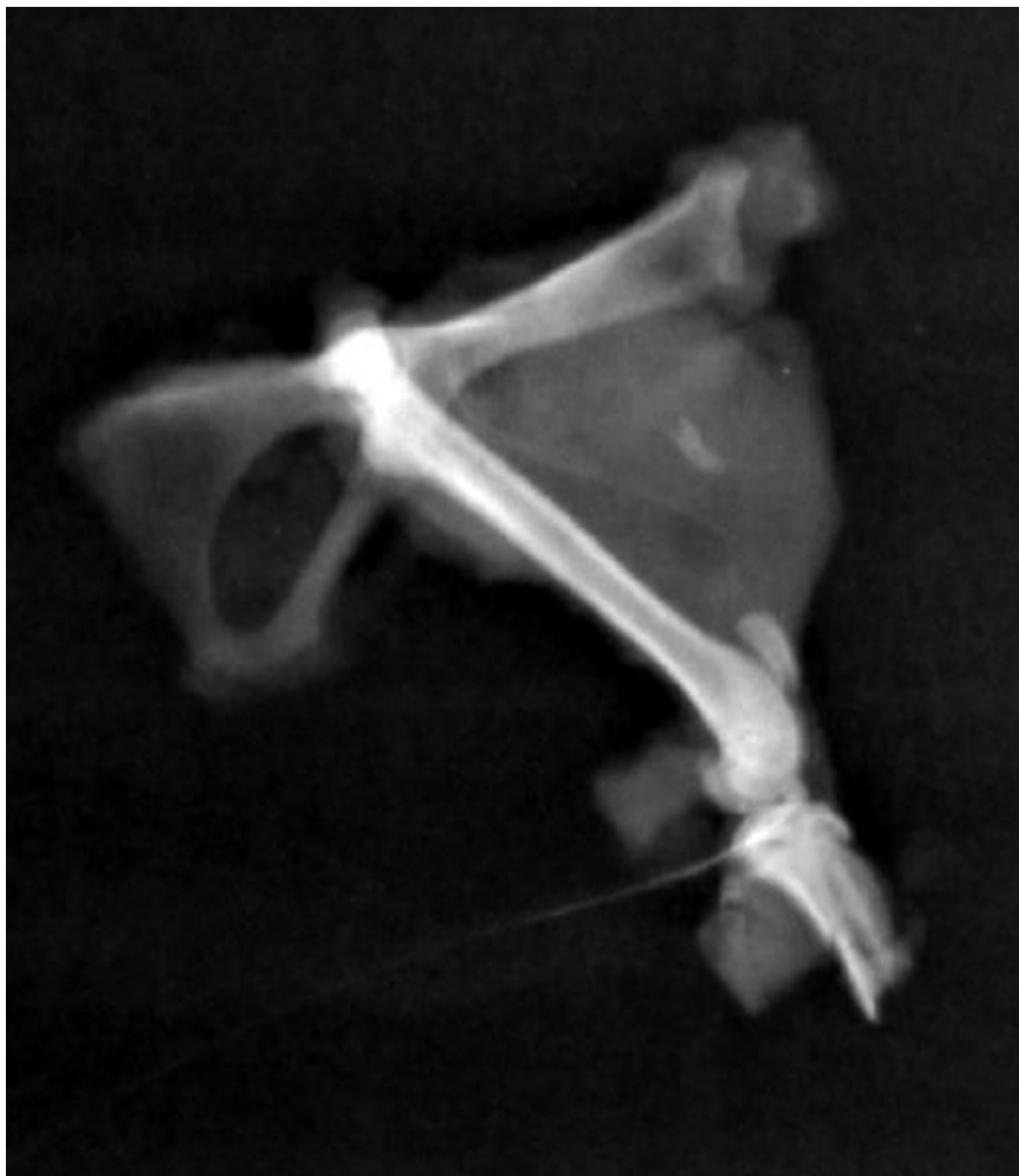Slika 4.2.2.4-3. Grafički prikaz kretanja vrijednosti testa motorne funkcije noge (MFI) po tjednima između eksperimentalne i kontrolne skupine u posttretmanu uz korištenje doze 10 μ g/kg p.o; (test motorne funkcije – motor function index (MFI)). Rezultati su prikazani kao srednja vrijednost uz naznačenu standardnu devijaciju.

Mjerenjem smo utvrdili klinički značajno smanjenje pritisne sile operirane noge u odnosu na neoperiranu kod kontrolne skupine, u suprotnosti s tim kod eksperimentalne skupine opaženo je značajno očuvanje pritisne sile. Statistička obrada je provedena uz pomoć Shapiro–Wilk testa koji je pokazao normalnu distribuciju podataka te potom one way ANOVA test kojim je dobivena vrijednost p .0003 što je statistički značajno.

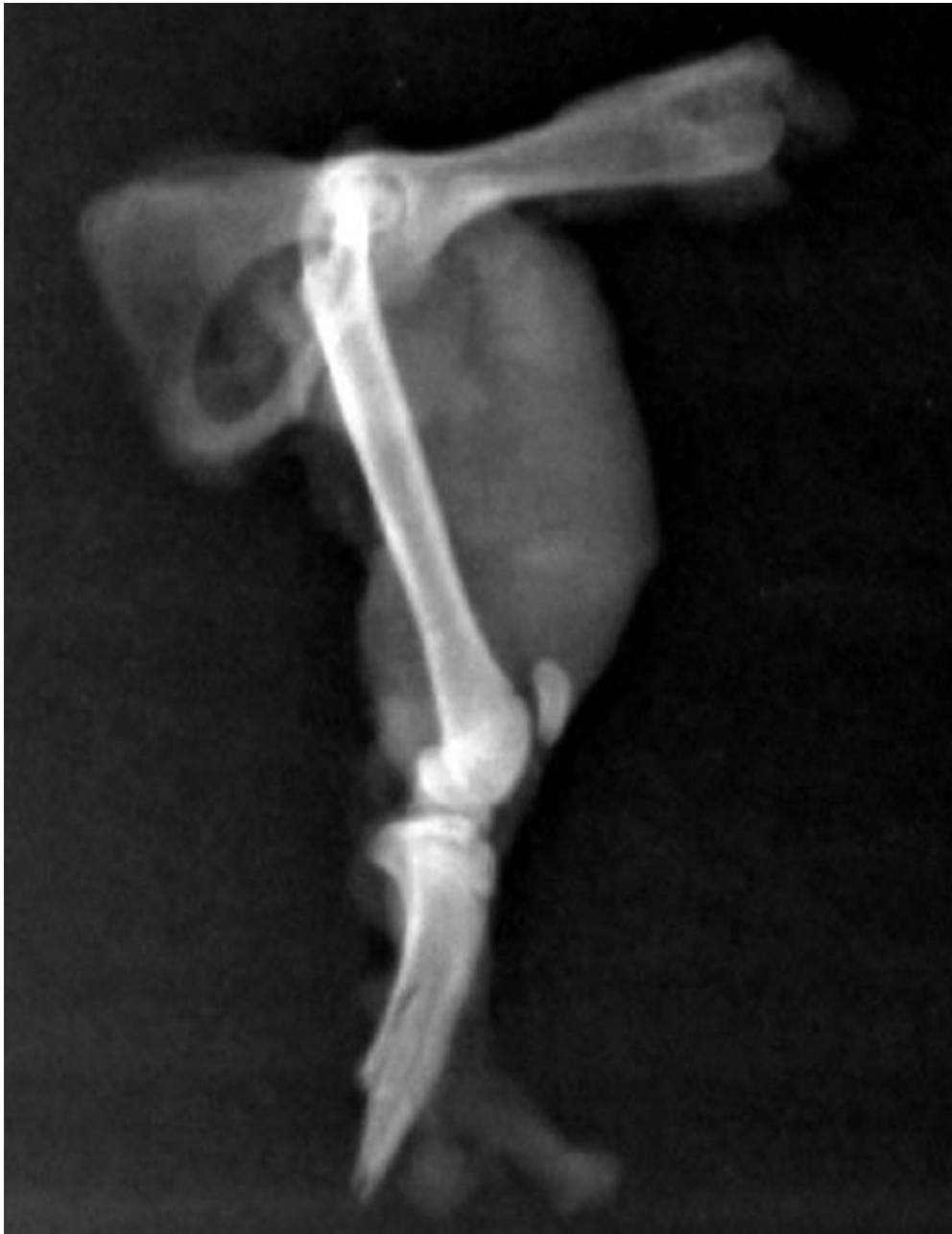4.2.3 RTG OBRADA

4.2.3.1 CIJELJENJE EKSPERIMENTALNE FRAKTURE

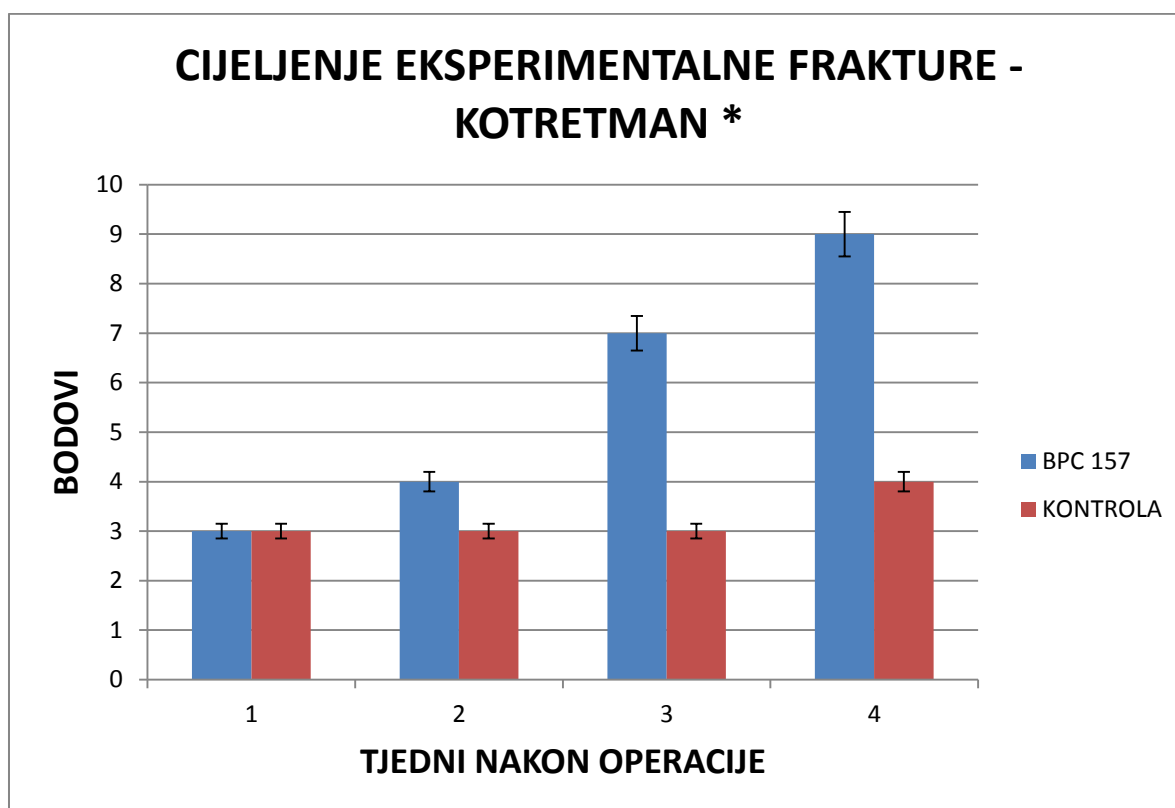
RTG obradom promatrana je redukcija veličine implantata ektopične kosti te cijeljenje eksperimentalno izazvane frakture u eksperimentalnoj grupi u odnosu na kontrolnu skupinu.



Slika 4.2.3.1-1. RTG snimka hemipelvisa s femurom u profilnoj projekciji kod štakora u kontrolnoj skupini 4 tjedna nakon operacije u kotretmanu uz korištenje doze 10µg/kg p.o. Uočava se izostanak cijeljenja eksperimentalno izazvane frakture te dobro vidljiv implantat u mišićju natkoljenice, što je bilo mjesto implantacije ektopične kosti.

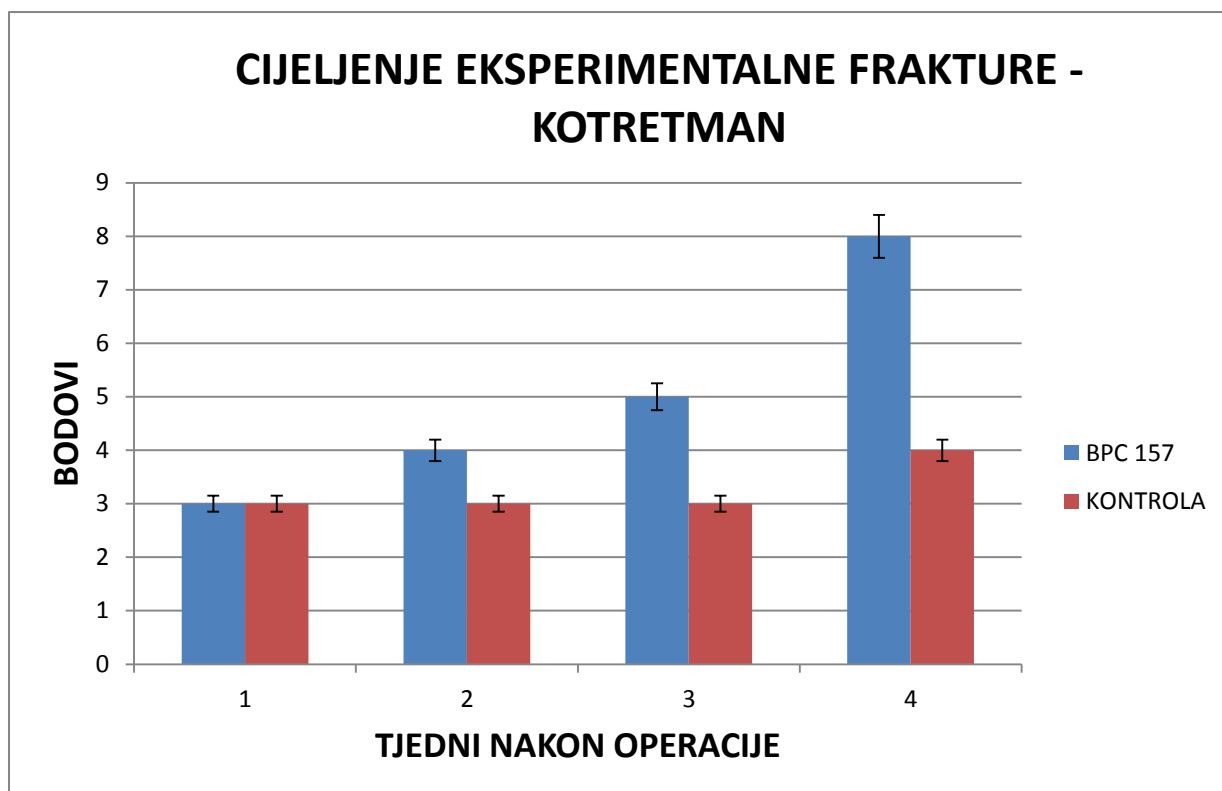


Slika 4.2.3.1-2. RTG snimka hemipelvisa s femurom u profilnoj projekciji kod štakora u eksperimentalnoj skupini 4 tjedna nakon operacije u kotretmanu uz korištenje doze $10\mu\text{g}/\text{kg}$ p.o. Uočava se gotovo potpuno cijeljenje eksperimentalno izazvane frakture te neuočljiv implantat u mišićju natkoljenice, što je bilo mjesto implantacije ektopične kosti.



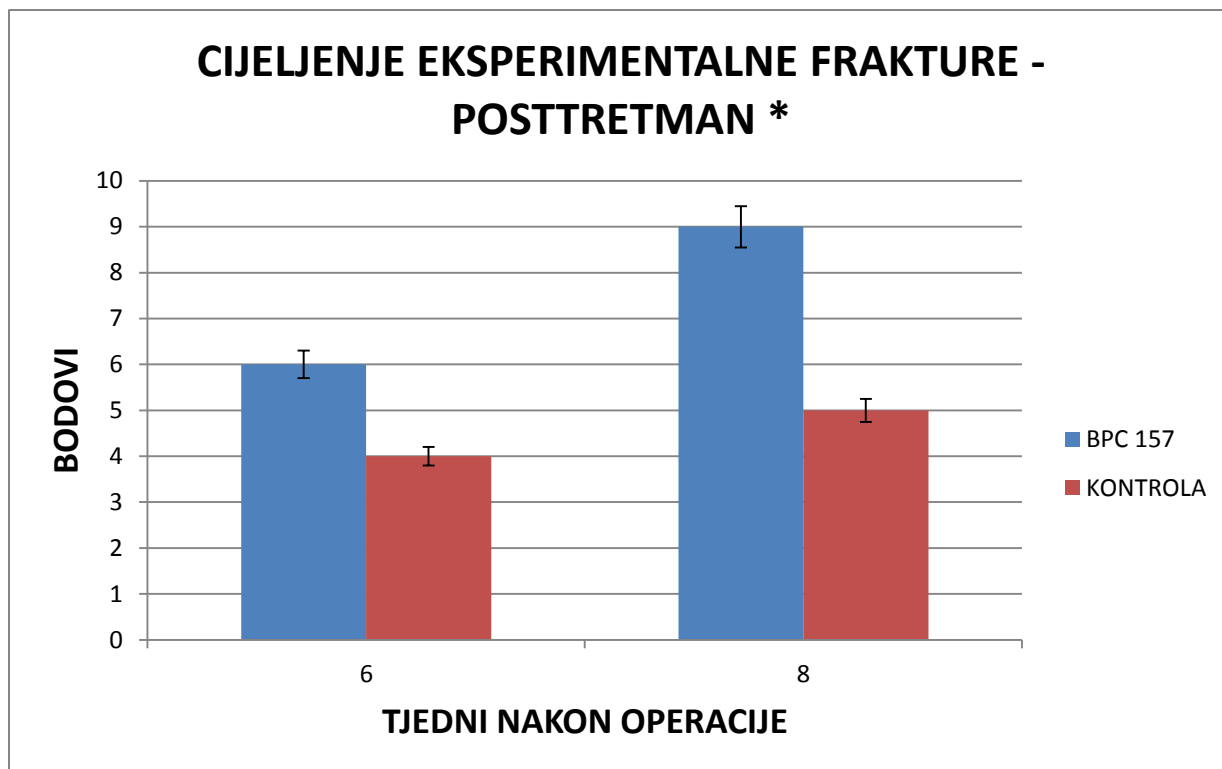
Slika 4.2.3.1-3. Grafički prikaz vrijednosti bodovne ljestvice za cijeljenje eksperimentalno izazvane frakture tretirane i eksperimentalne skupine u kotretmanu uz korištenje doze 10 $\mu\text{g}/\text{kg}$ p.o;

Ocjenjivanjem cijeljenja frakture na standardnim RTG snimkama u dvije međusobno okomite projekcije prema(66) prikazano je klinički značajno brže cijeljenje kod eksperimentalne skupine u odnosu na kontrolnu. Statistička obrada je provedena uz pomoć Shapiro–Wilk testa koji je pokazao nenormalnu distribuciju podataka te potom Mann-Whitney U test kojim je dobivena vrijednost p .023 što je statistički značajno.



Slika 4.2.3.1-4. Grafički prikaz vrijednosti bodovne ljestvice za cijeljenje eksperimentalno izazvane frakture tretirane i eksperimentalne skupine u kotretmanu uz korištenje doze 10 ng/kg p.o;

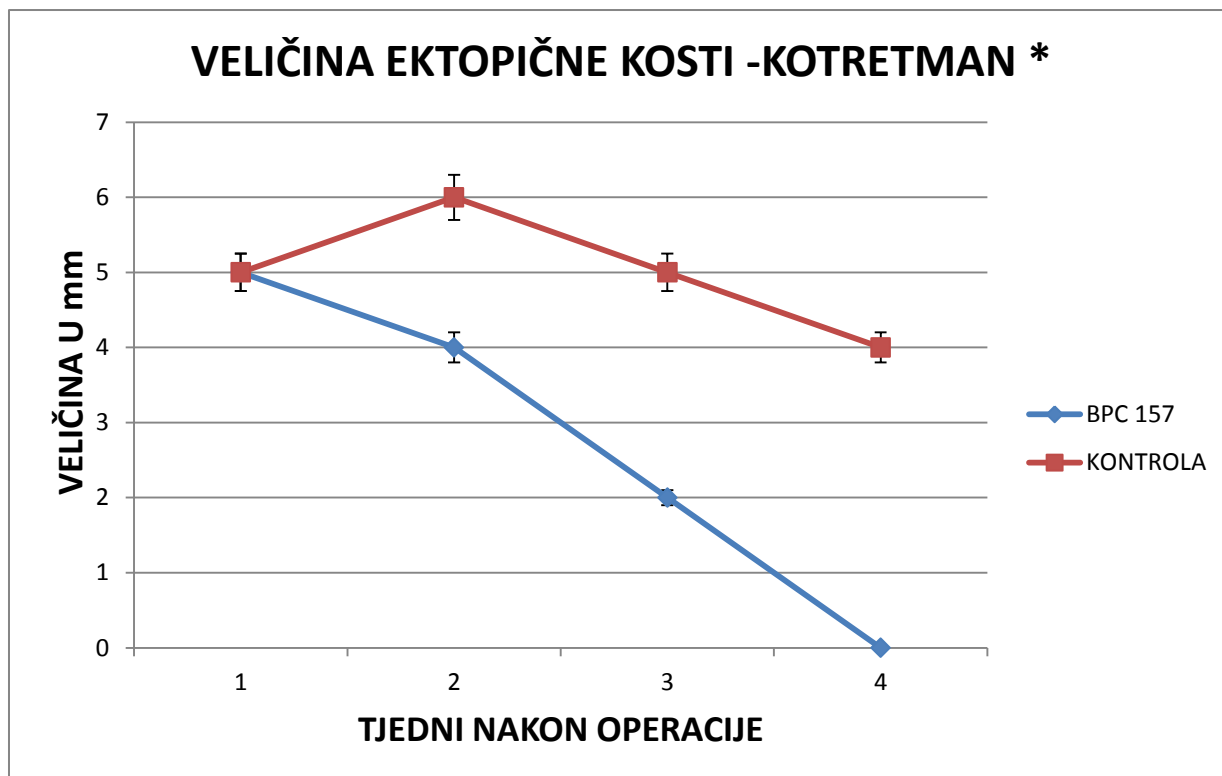
Ocjenjivanjem cijeljenja frakture na standardnim RTG snimkama u dvije međusobno okomite projekcije prema(66) prikazano je klinički značajno brže cijeljenje kod eksperimentalne skupine u odnosu na kontrolnu. Statistička obrada je provedena uz pomoć Shapiro–Wilk testa koji je pokazao nenormalnu distribuciju podataka te potom Mann-Whitney U test kojim je dobivena vrijednost p .123 što nije statistički značajno.



Slika 4.2.3.1-5. Grafički prikaz vrijednosti bodovne ljestvice za cijeljenje eksperimentalno izazvane frakture tretirane i eksperimentalne skupine u posttretmanu uz korištenje doze 10 μ g/kg p.o;

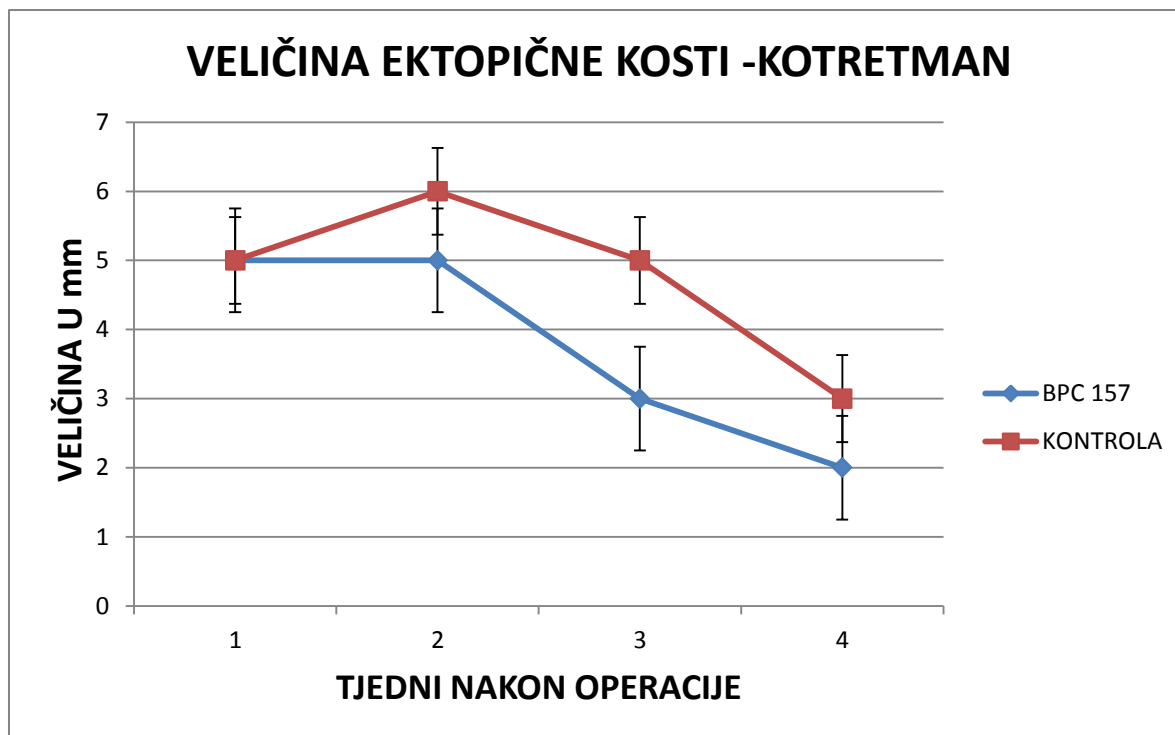
Ocjenjivanjem cijeljenja frakture na standardnim RTG snimkama u dvije međusobno okomite projekcije prema(66) prikazano je klinički značajno brže cijeljenje kod eksperimentalne skupine u odnosu na kontrolnu. Statistička obrada je provedena uz pomoć Shapiro–Wilk testa koji je pokazao nenormalnu distribuciju podataka te potom Mann-Whitney U test kojim je dobivena vrijednost p .018 što je statistički značajno.

4.2.3.2 VELIČINA IMPLANTATA



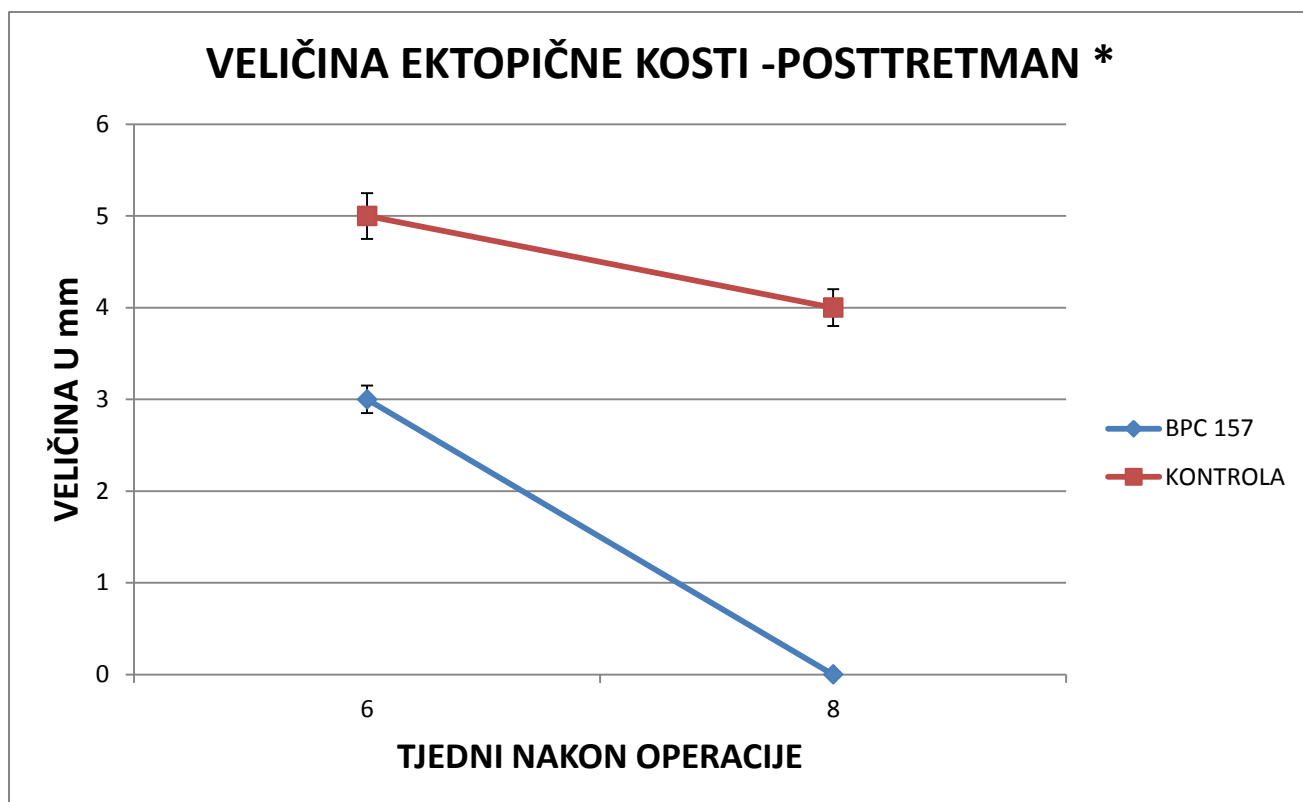
Slika 4.2.3.2.-1. Grafički prikaz veličine implantata u mm po tjednima nakon operacije u kotretmanu uz korištenje doze 10 $\mu\text{g/kg}$ p.o. Rezultati su prikazani kao srednja vrijednost uz naznačenu standardnu devijaciju.

Mjerenjem veličine implantata (uzima se najveća izmjerena dimenzija) na standardnim RTG snimkama u dvije međusobno okomite projekcije prikazana je znatno brža resorpcija kod eksperimentalne grupe u usporedbi s kontrolnom. Statistička obrada je provedena uz pomoć Shapiro–Wilk testa koji je pokazao normalnu distribuciju podataka te potom one way ANOVA test kojim je dobivena vrijednost $p .01$ što je statistički značajno.



Slika 4.2.3.2.-2. Grafički prikaz veličine implantata u mm po tjednima nakon operacije u kotretmanu uz korištenje doze 10 μ g/kg p.o. Rezultati su prikazani kao srednja vrijednost uz naznačenu standardnu devijaciju.

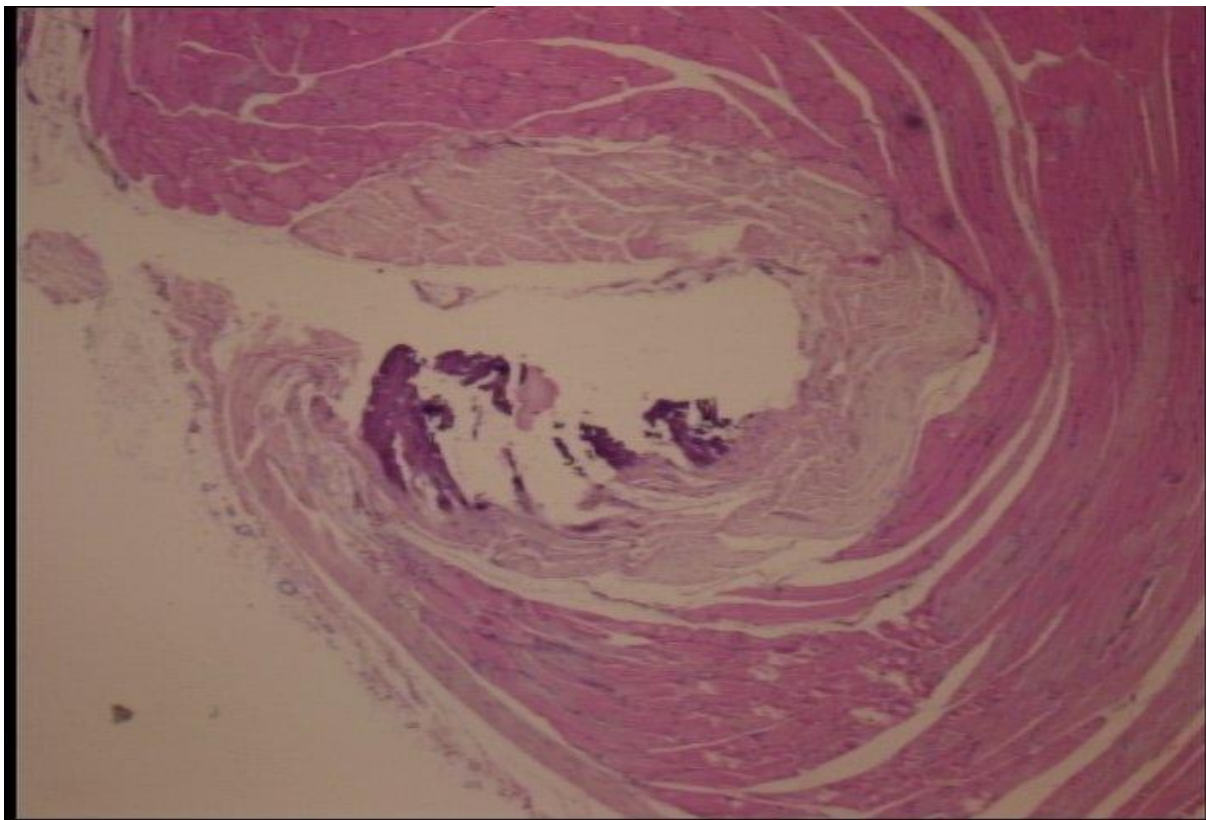
Mjerenjem veličine implantata (uzima se najveća izmjerena dimenzija) na standardnim RTG snimkama u dvije međusobno okomite projekcije prikazana je znatno brža resorpcija kod eksperimentalne grupe u usporedbi s kontrolnom. Statistička obrada je provedena uz pomoć Shapiro–Wilk testa koji je pokazao nenormalnu distribuciju podataka te potom Mann-Whitney U test kojim je dobivena vrijednost p .18 što nije statistički značajno.



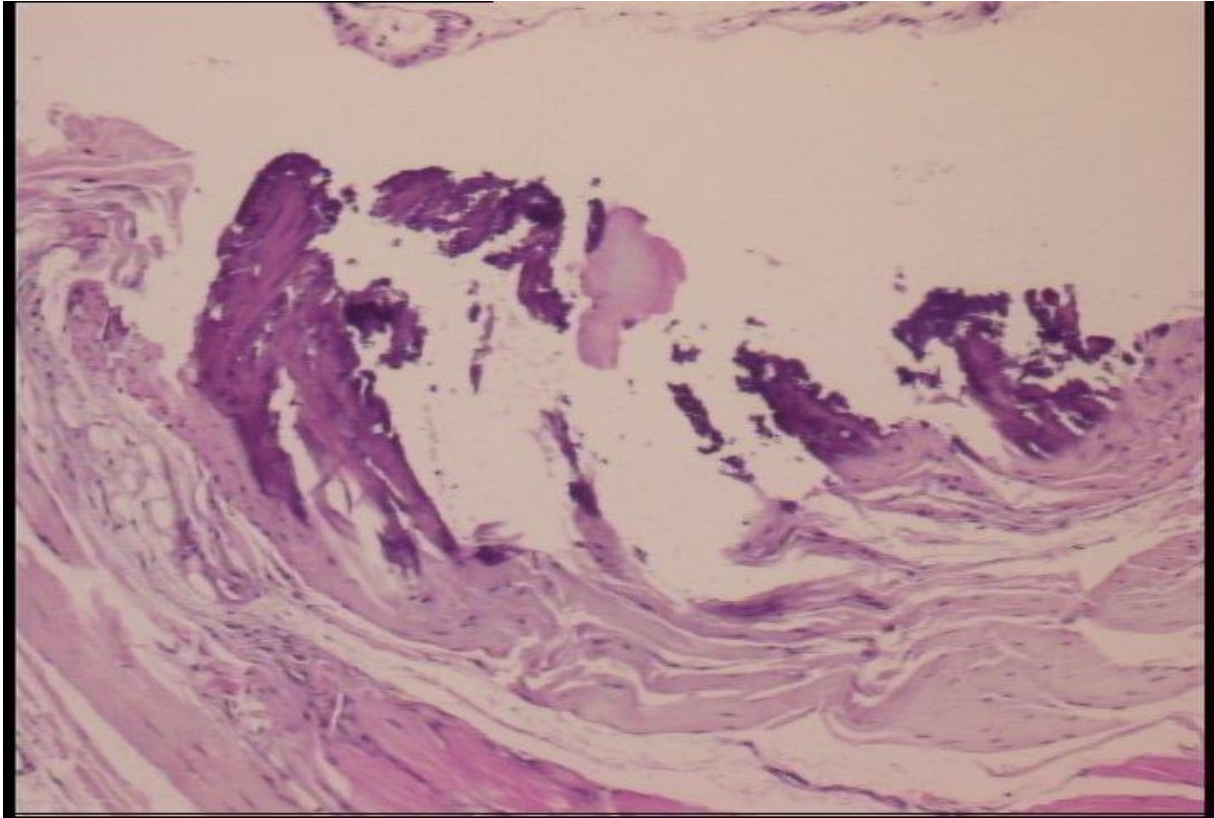
Slika 4.2.3.2.-3. Grafički prikaz veličine implantata u mm po tjednima nakon operacije u posttretmanu uz korištenje doze 10 μ g/kg p.o. Rezultati su prikazani kao srednja vrijednost uz naznačenu standardnu devijaciju.

Mjerenjem veličine implantata (uzima se najveća izmjerena dimenzija) na na standardnim RTG snimkama u dvije međusobno okomite projekcije prikazana je znatno brža resorpcija kod eksperimentalne grupe u usporedbi s kontrolnom. Statistička obrada je provedena uz pomoć Shapiro–Wilk testa koji je pokazao nenormalnu distribuciju podataka te potom Mann-Whitney U test kojim je dobivena vrijednost p .003 što je statistički značajno.

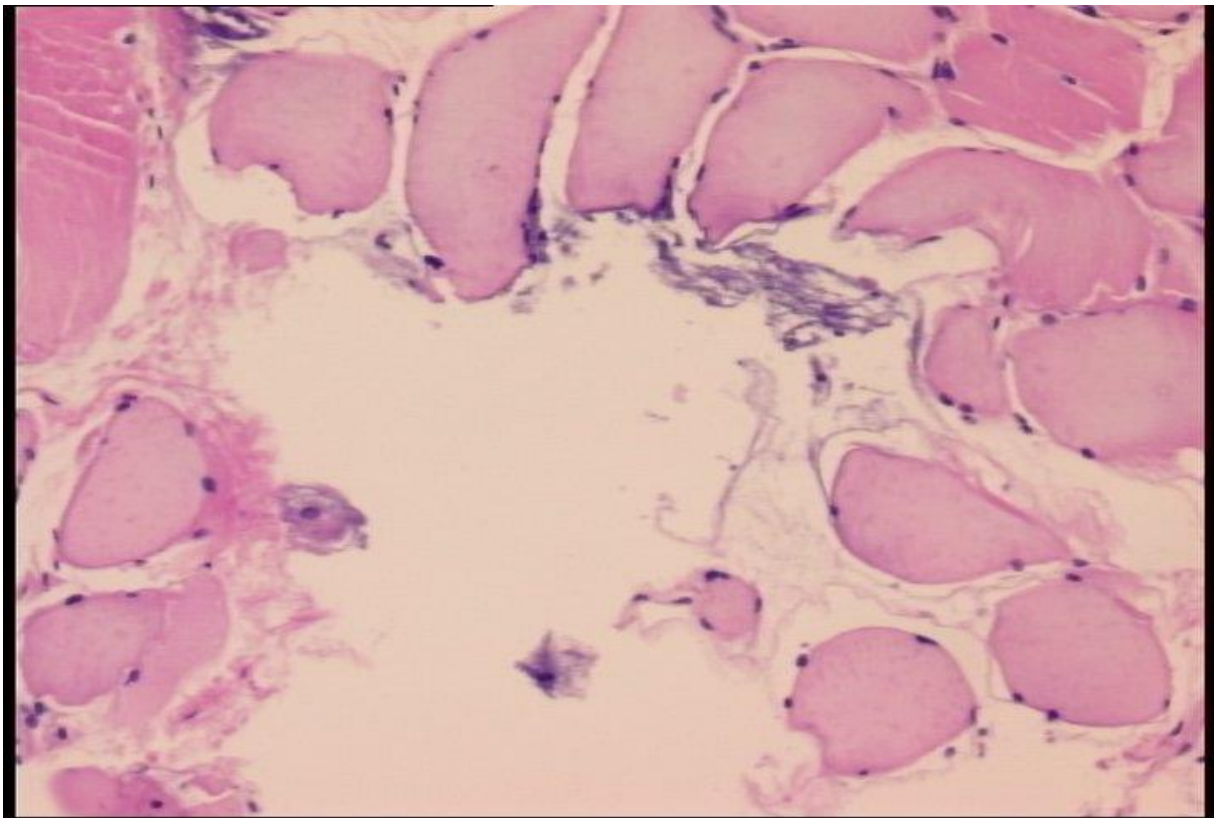
4.2.4 HISTOLOŠKI PREGLEDI



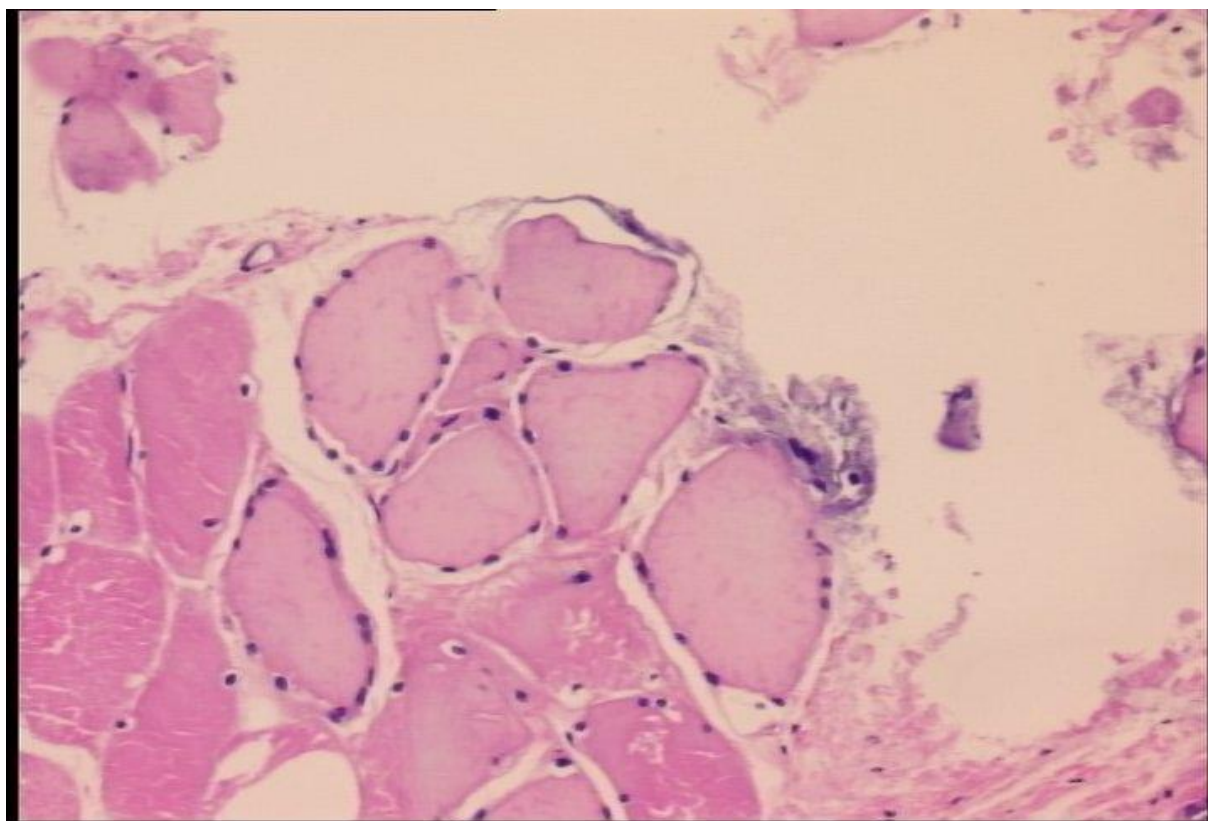
Slika 4.2.4-1. Kontrolna skupina, 4 tj. Vidljiva je relativno dobro formirana vezivna čahura oko koštanog fragmenta koji je u znatnoj mjeri očuvan. HE, objektiv x4.



Slika 4.2.4-2. Kontrolna skupina, 4 tj. Vidljiva je relativno dobro formirana vezivna čahura oko koštanog fragmenta koji je u znatnoj mjeri očuvan. HE, objektiv x10.



Slika 4.2.4-3. Eksperimentalna skupina 4 tj. U rahlom vezivu između mišićnih vlakana nalazi se nešto prašinaste kalcifikacije. Vezivne čahure se ne nalazi. HE, objektiv x10.



Slika 4.2.4-4. Eksperimentalna skupina 4 tj. U rahlom vezivu između mišićnih vlakana nalazi se nešto prašinaste kalcifikacije. Vezivne čahure se ne nalazi. HE, objektiv x20.

5 DISKUSIJA

5.1 PREGLED

Ovo istraživanje se bavi s dva srodna ali potpuno različita procesa: cijeljenje frakture te osifikacija ekstraskelernih tkiva i resorpcija iste. S obzirom na dosadašnja istraživanja BPC 157 se nameće kao idealan spoj za istraživanje mogućeg lječidbenog efekta na oba procesa istovremeno. Dosadašnji pokušaji poboljšavanja cijeljenja frakture peptidima (npr BMP) kao nuspojavu imaju heterotopnu osifikaciju (HO) ukoliko se primjene u mišićno tkivo, s druge strane spojevi i postupci koji se koriste u sprečavanju nastanka HO imaju teorijski negativno (NSAID) te pretpostavljeno iznimno negativno (terapijsko ionizirajuće zračenje) djelovanje na cijeljenje frakture. Kao što je u uvodu prikazano etiologija HO jest multifaktorijalna a molekularni put mnogostruk i kompleksan; u njemu sudjeluju brojne stanice te njihova parakrina sekrecija širokom lepezom signalnih molekula. Uz to smatra se da važnu ulogu igra i lokalna hipoksija koja je uobičajena u stanjima nakon akutne traume, koja istodobno može dovesti i do frakture. Ta veza HO i frakture se u kliničkoj praksi najčešće očituje u području lakta gdje se HO opaža u 30-40% slučajeva koji su podvrgnuti operacijskom liječenju (71), a kada se ta dva stanja udruže uzrokuju značajno funkcionalno narušenje za pacijenta. S obzirom na činjenicu da sada ne postoji liječenje koje će istovremeno lječidbeno djelovati na oba procesa na istom dijelu tijela smatramo takvo istraživanje relevantnim. U tu svrhu smo koncipirali naše istraživanje tako da istovremeno možemo opažati učinke BPC 157 na oba procesa u istoj jedinki. Model autora Zotz i sur.(65) se pokazao kao teško reproducibilan u smislu izazivanja HO, no naš modificirani model je ispunio očekivanja i omogućio zamišljeno istraživanje. U našim rezultatima jasno je uočljiv učinak BPC 157 na sve testirane pokazatelje i ispitivanja.

5.2 MAKROSKOPSKA OPAŽANJA

U svim ispitivanim skupinama po tjednima i u oba modela nalazi se značajno skraćenje operiranog ekstremiteta u kontrolnoj skupini, dok kod eksperimentalne skupine skraćenje je znatno manje a u kasnijim tjednima dužina operirane noge je gotovo istovjetna neoperiranoj. Naša zapažanja o kliničkom značaju smo potvrdili i statističkom obradom, koja nalazi statistički značajnu razliku između eksperimentalne i kontrolne skupine u oba modela.

Zanimljivo je istaknuti da je učinak smanjenja skraćenja prisutan već od prvog tjedna, stoga zaključujemo da BPC 157 posjeduje i određena analgetska svojstva, koja su vjerojatno povezana s dobro poznatim protuupalnim djelovanjem koje je pokazano u brojnim dosadašnjim radovima. Razina učinka je u nekoj mjeri ovisna o dozi što je prikazano u rezultatima, međutim, i dalje je učinak robustan i statistički značajan, što ovaj peptid čini osobitim u odnosu na dosad ispitivane spojeve. Prema studiji koju su objavili Ozawa J i sur.(72) u kojoj su ispitivali učinak celekoksiba na prevenciju razvoja kontrakture koljena u štakora, eksperimentalna skupina je imala manju kontrakturu (36st) od kontrolne (44 st) no u usporedbi s našim rezultatima, superiornost BPC 157 u prevenciji kontrakture je očita. U sličnoj studiji, Efird i sur.(73), pokušano je spriječiti razvoj kontrakture nakon kiruške nokse i imobilizacije istodobnom primjenom nekoliko spojeva. Najuspješnijim se pokazao triamcinolon primjenjen intrartikularno, čime se razvoj kontrakture gotovo potpuno zaustavio. Prednost BPC 157 u ovoj usporedbi jest u tome što se ne primjenjuje intraartikularno, što je povezano sa značajnom neugodom i mogućim septičkim komplikacijama, nego oralno, a potencija učinka je pokazana i u posttretmanu, nakon što je kontraktura etablirana. U usporebi s jednim od najčešće korištenih modaliteta liječenja kontraktura, fizikalnom terapijom, BPC 157 pokazuje veću učinkovitost. Istraživanje koje su objavili Ishikura i sur.(74) istraživalo je učinkovitost fizikalnih manipulacija na modelu kontrakture gležnja štakora. Iako je notirano poboljšanje najgore rezultate je imala skupina kod koje je terapija započeta nakon 4 tjedna, u usporedbi s tim naši rezultati pokazuju djelotvornost BPC 157 (prosječno 1 mm) na opuštanje već etablirane kontrakture koja je vidljiva u kontrolnoj skupini (prosječno 13mm). U korelaciju s tim se može staviti i istraživanje koje su proveli Sun i sur.(75) u kojem se istraživala molekularna osnova fibroze zglobne čahure nakon kiruški izazvane kontrakture. Pokazali su da je u razvoju fibroze značajan porast ukupnog kolagena, kolagena I, matriksmetaloproteinaze 1 (eng. matrix metalloproteinase 1; MMP-1) i matriks metaloproteinaze 13 (eng. matrix metalloproteinase 13; MMP-13) u tkivu zglobne čahure, uz istodobno smanjenje kolagena III i tkivni inhibitor matriks metaloproteinaza 13 (eng. tissue inhibitor of metalloproteinase 13; TIMP-13). Takva novija saznanja mogla bi pomoći u rasvjetljivanju molekularnog mehanizma djelovanja BPC 157 te pridonijeti našem razumijevanju patogeneze kontrakture zgloba. Naše rezultate koji pokazuju da neliječena kontraktura spontano ne regredira u značajnijoj mjeri potvrđuje i studija Trudel i sur.(76) koji su proučavali prirodni tijek kontrakture na štakorskom modelu. Njihovi rezultati pokazuju značajniji funkcionalni oporavak jedino u skupini s najblaže razvijenom kontrakturom, koja je

ujedno bila i najkraće imobilizirana. Sve druge skupine su imale trajni funkcionalni deficit proporcionalan stupnju kontrakture.

5.3 FUNKCIONALNI POKAZATELJI

U svim funkcionalnim pokazateljima kontrolne skupine jasno je vidljiva operacijska noksa 1. postoperativni tjedan koja se očituje povećanom kontrakturom, oslabljenom pritiskom silom, nemogućnošću hoda operiranom nogom, kraćim otiskom šape te skraćenom udaljenošću između koraka. To oštećenje je najvidljivije 1. postoperativni tjedan te se smanjuje u sljedećim tjednima, u procesu koji bi mogli nazvati prirodnim mehanizmom cijeljenja. Nasuprot tome eksperimentalna skupina koja je primala BPC 157 pokazuje puno brži funkcionalni oporavak počevši od 1. postoperativnog tjedna, a pred kraj pokusa funkcionalni pokazatelji su gotovo na razini neoperirane strane. Takav učinak je sukladan prethodno objavljenim rezultatima na drugim modelima koji se bave sličnom problematikom u kojima je korišten BPC 157. Ono što daje dodatnu težinu našim rezultatima je statistička obrada, koja gotovo uvijek potvrđuje klinička zapažanja, i nalazi statistički značajnu razliku između ispitivanih skupina. Kao usporedba može poslužiti studija Xinhong i sur.(77) u kojoj je ispitivan učinak deksametazona na funkcionalni oporavak nakon „crush“ ozljede ishijadičnog živca. Nakon četiri tjedna eksperimentalna skupina pokazuje bolji oporavak od kontrolne, no stupanj oporavka mjeren odgovarajućim indeksom ne doseže niti polovicu funkcije zdrave strane, a kontrolna skupina pokazuje oporavak trećine funkcije, što se, iako se pokazalo kao statistički značajna razlika, ne može smatrati terapijskim uspjehom. Kao logički nastavak tog istraživanja provedena je studija Suslu i sur(78). u kojoj je ispitivan učinak sistemski primijenjenog deksametazona u usporedbi s lokalno primijenjenim na modelu „crush“ ozljede ishijadičnog živca na funkcionalni oporavak. Rezultati pokazuju statistički značajno bolji oporavak kod lokalne primjene u usporedbi s kontrolnom skupinom i s skupinom u kojoj je deksametazon primijenjen sistemski. Prema navedenom BPC 157 pokazuje znatno bolji učinak na oporavak funkcije u našem istraživanju i uz sistemsku primjenu, što je za pacijenta ugodnije i ne nosi rizike lokalne primjene. Sličnu studiju prethodno navedenoj su proveli Wang i sur. (79) u kojoj je ispitivana terapijska potentnost laserskog zračenja niskog intenziteta u poboljšanju funkcijskog oporavka nakon „crush“ ozljede ishijadičnog živca. Opet, uočen je statistički značajno bolji oporavak funkcije eksperimentalne skupine u odnosu na kontrolnu, koji ne doseže niti polovicu zdrave strane mjeren odgovarajućim indeksom. U usporedbi s navedenim studijama u kojima ispitivani agens potiče funkcionalni oporavak no

samo do određene razine, koja uobičajeno ne doseže niti polovicu zdrave strane, BPC 157 potiče gotovo potpun funkcijski oporavak.

5.4 RTG OBRADA

Snimanje preparata klasičnom radiografijom pokazalo je značajno otežano cijeljenje eksperimentalno izazvane frakture u svim kontrolnim skupinama, što je jasno uočljivo na grafičkom prikazu bodovanja prema RUST ocjenskoj ljestvici prilagođenoj za potrebe frakture u plosnatoj kosti, kao što je greben crijevne kosti. U suprotnosti s tim, u eksperimentalnim skupinama cijeljenje frakture napreduje puno brže i dovodi do radiografski očitog srastanja frakture. To je isto tako obrađeno adekvatnim statističkim testiranjem i potvrđeno kao statistički značajno. Tek kada naše rezultate usporedimo s drugim studijama možemo sagledati njihov pravi značaj. Istraživanje koje su proveli Nascimento i sur. (80), promatralo je učinak laserskog zračenja niskog intenziteta u poboljšanju cijeljenja cirkularnih defekata kosti koje su postigli korištenjem svrdla za kost. Kao suprotnost našem istraživanju poboljšanje cijeljenja u usporedbi s kontrolnom skupinom mjereno količinom osteoida, iznosi 15-ak postotnih poena. Na klasičnim RTG snimkama naša eksperimentalna skupina pokazuje brže cijeljenje u odnosu na kontrolnu, što ilustrira potentnost opaženog učinka jer se okoštavanje uočava kasnije na klasičnim RTG snimkama u usporedbi s histološkim preparatima. Tođral i sur.(81) su istraživali učinak sildenafil i tadalafila (inhibitora fosfodiesteraze-5) na cijeljenje zatvorene frakture femura u štakora nakon intramedularne fiksacije Kirschnerovom žicom, promjera 1mm uvedenom retrogradno, pokazala je statistički značajno poboljšanje cijeljenja na histološkim preparatima no na klasičnim RTG snimkama, razlika nije bila statistički značajna. Nasuprot tome, u našem istraživanju klasične RTG snimke pokazuju statistički značajnu razliku u cijeljenju mjerenu RUST skorom, što je potvrda značajnog terapijskog potencijala. Studija Atalay Y i sur.(82) koji su ispitivali učinak pentoksifilina i elektromagnetskog zračenja na cijeljenje frakture femura u štakora stabilizirane pločom, primjenjivanih samostalno ili u kombinaciji. Autori navode da je svaka od primjenjenih terapija samostalno imala skromni pozitivan učinak, no u kombinaciji povoljan učinak nije opažen. To stoji u suprotnosti s dostupnom literaturom za BPC 157, čiji je učinak robustan, neovisan o drugim potencijalno lječidbenim postupcima, nadalje treba napomenuti da u svim navedenim studijama u kontrolnoj grupi se opaža cijeljenje frakture. U suprotnosti s tim u našem pokusu, u oba modela kontrolna skupina ne postiže potpuno cijeljenje. U kliničkoj praksi česta je upotreba NSAR u pacijenata s frakturom, što

potencijalno negativno utječe na cijeljenje frakture, kao što je navedeno u uvodnom dijelu. S tim u vezi je provedena studija Spiro i sur.(83) koji su ispitali učinak istodobne primjene BMP-7 i diklofenaka na modelu zatvorene frakture femura u štakora stabilizirane intramedularnom Kirschnerovom žicom promjera 0,8 mm. Dobiveni rezultati ukazuju na djelomično poništavanje povoljnog učinka BMP-7 na cijeljenje frakture primjenom diklofenaka, što autori pripisuju mogućim ometanjem BMP-7 signalizacije djelovanjem diklofenaka tj. inhibicijom enzima ciklooksigenaze. U sličnim istraživanjima BPC 157 je pokazao djelovanje unatoč prisutnosti diklofenaka na nekoliko modela (84-86).

Važno se osvrnuti na rezultate dobivene u posttretmanu na modificiranom modelu, što se tiče cijeljenja frakture. Razlika u odnosu na kotretman jest u tome što u 4 tjedna kotretmana u kontrolnoj skupini opažamo otežano cijeljenje frakture što znači da početna točka postretmana nije djelovanje BPC 157 na svježu frakturu nego na frakturu koja otežano cijeli, gdje se isto opaža pozitivan učinak, no manjeg intenziteta u odnosu na kotretman. Kao jedan od mogućih mehanizama pozitivnog djelovanja BPC 157 mogao bi biti dobro opisani protuupalni učinak (87). Istraživanje de Seny i sur.(88) koje je istraživanjem proteoma pacijenata s pseudoartrozom identificiralo nekoliko mogućih biomarkera povezanih s pseudoartrozom, od kojih je većina povezana s upalnim procesima na različitim razinama. Shodno navedenom, za očekivati je pozitivan učinak BPC 157 na frakture koje otežano cijele.

Rezultati su pokazali djelotvornost BPC 157 u poticanju lječidbenog efekta tj. resorpcije ektopične kosti. U kontrolnoj skupini smo opazili inicijalno povećanje implantata u sklopu upalnog odgovora tkiva u prvim tjednima, te potom djelomičnu resorpciju istog, što je u suglasju s kliničkim opažanjima. Razlike u veličini smo adekvatnim statističkim testiranjem potvrdili kao statistički značajne.

5.5 HISTOLOŠKI PREGLEDI

Naše preparate smo histološki obradili, dekalcinirali te obojali hemalaun-eozinom te potom promatrali svjetlosnim mikroskopom pod povećanjem 4x, 10x i 20x. Dobiveni rezultati potvrđuju radiološka ispitivanja. Resorpcija implantata napreduje brže u eksperimentalnoj skupini uz nepostojanje vezivne čahure oko implantata.

6 ZAKLJUČAK

1. Naše istraživanje je pokazalo BPC 157 poboljšava cijeljenje eksperimentalno izazvane frakture na štakorskom modelu u kotretmanu te da u u posttretmanu poboljšava cijeljenje frakture koja otežano cijeli. Isto tako pokazali smo da BPC 157 poboljšava resorpciju ektopične kosti i sprečava heterotopnu osifikaciju na temelju ektopične kosti.
2. Analizom rezultata odgovarajućih funkcionalnih testova pokazali smo da BPC 157 pomaže u očuvanju funkcionalnog integriteta stražnje noge nakon izvršenog operacijskog zahvata te da sprečava razvoj kontrakture stražnje noge nakon izvršenog operacijskog zahvata u kotretmanu i poboljšava oporavak funkcionalnog integriteta stražnje noge nakon izvršenog operacijskog zahvata mjenog odgovarajućim indeksima u posttretmanu.
3. Statističkom analizom pokazana je statistička značajnost za sve navedene učinke.
4. Korištenjem modela Zotz i sur. nismo uspjeli postići razvoj heterotopne osifikacije.

7 SAŽETAK

UVOD

Heterotopna osifikacija (HO) je pojam koji označava stvaranje kosti u nekoštanom tkivu, najčešće je stečeno stanje povezano s ozljedama ekstremiteta, opeklinama ili ozljedom kralješničke moždine te često predstavlja znatno funkcionalno ograničenje za pacijenta. Iako se može javiti nakon bilo koje ozljede, u našoj kliničkoj praksi je klinički značajna HO povezana s frakturama u području lakta, gdje često bitno utječe na funkcionalni status. BPC 157 se dosada pokazao kao moćan agens u liječenju različitih kompleksnih ozljeda i narušenja funkcijskog integriteta na brojnim modelima, stoga smatramo da je istraživanje učinka na heterotopnu osifikaciju i konkomitantu frakturu vrijedno pažnje.

MATERIJALI I METODE

Naše istraživanje smo temeljili na literaturnom modelu autora Zotz. i sur., te smo ga proveli na mužjacima Wistar Albino štakora držanim u standardnim uvjetima. Taj model smo modificirali dodavanjem frakture te implantacijom kortikospongioznog cilindra u mišić natkoljenice te tako dobili dva eksperimentalna modela, za koje je dizajn studije istovjetan. BPC 157 je primjenjivan kao 99% čist pripravak, otopljen u vodi za piće korišten je u dozama 10 μ g/kg i 10ng/kg administriran peroralno. Pokus je proveden kao kotretman i posttretman te je svakoj skupini dodijeljeno randomizacijom 5 štakora u kotretmanu te 6 u posttretmanu (ukupno 96 životinja po modelu, 192 životinje za cijeli pokus). Žrtvovanja su provođena 7., 14., 21. i 28. dan postoperativno u kotretmanu a 42. i 56. dana postoperativno u posttretmanu. Navedenih dana su se vršila i funkcionalna ispitivanja koja su obuhvaćala opažanje kontrakture operirane noge, mjerenje pritisne sile (EPT), analizu hoda, test motorne funkcije (MFI). Nakon žrtvovanja su pripremljeni preparati koji su podvrgnuti RTG snimanju te histološkoj obradi. Svi rezultati su podvrgnuti statističkoj obradi, a značajnost je postavljena kada $p < 0,05$.

REZULTATI

Za eksperimentalne skupine je pokazano poboljšano cijeljenje frakture u kotretmanu i frakture koja otežano cijeli u posttretmanu, poboljšana resorpcija ektopične kosti u modificiranom modelu, očuvanje funkcije stražnje noge u oba modela, svi navedeni rezultati su se pokazali kao statistički značajni pri $p < 0,05$. Opažen je jači učinak BPC 157 u dozi 10 μ g/kg, no i doza

10ng/kg pokazuje klinički značajan učinak. Nismo uspjeli reproducirati rezultate Zotz i sur. te izazvati stvaranje HO.

ZAKLJUČAK

BPC 157 pomaže u cijeljenju frakture i frakture koja otežano cijeli, pomaže u očuvanju funkcionalnog integriteta stražnje noge nakon operacijskog zahvata te pomaže u resorpciji ektopične kosti.

8 SUMMARY

The effect of BPC 157 on fracture healing, ectopical bone and heterotopic ossification in the rat

Neven Starčević, MD

INTRODUCTION

Heterotopic ossification denotes bone formation in extraosseous tissues, it is most commonly acquired in nature. It's development follows extremity injuries, burns or spinal cord injuries and is often linked to a significant functional impairment for the patient. Although it can arise after a multitude of injuries, in our clinical practice it is often the result of fractures about the elbow, where it is functionally of paramount importance. BPC 157 was shown as a potent agent in a myriad of experimental models where complex healing was required to restore function, therefore we think that the research of the effect of BPC 157 is worthwhile.

MATERIALS AND METHODS

We based our experiment on the model described by Zotz et al. and was performed on Wistar Albino male rats, kept in standard conditions. We modified the aforementioned model by adding a fracture and implanting a fragment of bone into the thigh of the hind leg, this gave us two models for which the design of the study is identical. BPC 157 was administered as a 99% pure solution in drinking water and applied in two dosages 10µg/kg and 10ng/kg administered per orally. The study was conducted as co-treatment and post-treatment, to each group we randomly assigned 5 animals in co-treatment and 6 in post-treatment, 96 animals per model, 192 animals in total. The animals were euthanized on the 7th, 14th, 21st and 28th day in co-treatment and 42nd and 56th day in post-treatment, on the same day functional measurements were carried out, which included measurement of contracture of the operated leg, extensor postural test (EPT), gait analysis, motor function index (MFI). After euthanasia, specimens were collected and classical radiography and histological analysis were performed. Statistical analysis was performed and significance was set at $p < 0,05$.

RESULTS

The experimental groups showed better fracture healing in the co-treatment, and better nonunion healing in the post-treatment group, ectopic bone resorption was enhanced,

functional impairment lessened and statistical analysis showed significance at $p < 0,05$. The aforementioned effects were more pronounced in the $10\mu\text{g}/\text{kg}$ dose, although the $10\text{ng}/\text{kg}$ dose showed clinically significant improvement. We could not replicate the results of Zotz et al. and achieve development of heterotopic ossification.

CONCLUSION

BPC 157 enhances fracture and nonunion healing, helps to preserve functional integrity of the hind leg postoperatively and helps with ectopic bone resorption.

9 ŽIVOTOPIS

Neven Starčević rođen je 1985. godine u Zagrebu, gdje pohađa osnovnu školu i XVI. jezičnu gimnaziju. 2003. godine upisuje Medicinski Fakultet Sveučilišta u Zagrebu kao jedan od 20 najbolje rangiranih pristupnika na razredbenom ispitu, isti završava 2009. godine s prosjekom ocjena 4,54. Dobitnik Dekanove nagrade kao najbolji student V godine studija. Tijekom VI godine dobitnik Svučilišne stipendije kao jedan od najuspješnijih studenata sveučilišta te akademske godine. Pripravnički staž odrađuje na KBC Zagreb te isti završava 2010. godine. Specijalizaciju iz opće kirurgije započinje 2011. na Klinici za kirurgiju Kliničke Bolnice “Sveti Duh” a specijalistički ispit polaže 2016. godine. Doktorski studij Medicinskog Fakulteta Sveučilišta u Zagrebu upisuje 2012. Ponosni suprug i otac, u slobodno vrijeme voli sport i boravak u prirodi.

10 POPIS LITERATURE:

1. Kaplan FS, Xu M, Seemann P, Connor M, Glaser DL, Carroll L, et.al. Classic and atypical fibrodysplasia ossificans progressiva (FOP) phenotypes are caused by mutations in the bone morphogenetic protein (BMP) type I receptor ACVR1. *Hum Mutat.* 2009;30:379-90.
2. Groppe JC, Shore EM, Kaplan FS. Functional modeling of the ACVR1 (R206H) mutation in FOP. *Clin Orthop Relat Res.* 2007; 462:87–92.
3. Chen YG, Liu F, Massague J. Mechanism of TGF beta receptor inhibition by FKBP12. *EMBO J.* 1997;16:3866–76.
4. Yamaguchi T, Kurisaki A, Yamakawa N, Minakuchi K, Sugino H. FKBP12 functions as an adaptor of the Smad7-Smurfl complex on activin type I receptor. *J Mol Endocrinol.* 2006;36:569–79.
5. Chakkalakal SA, Zhang D, Culbert AL, Convente MR, Caron RJ, Wright AC, i sur. An Acvr1 R206H Knock-in Mouse Has Fibrodysplasia Ossificans Progressiva. *J Bone Miner Res.* 2012;27:1746-56.
6. Kaplan FS, Glaser DL, Shore EM, Deirmengian GK, Gupta R, Delai P, i sur. The phenotype of fibrodysplasia ossificans progressiva. *Clin Rev Bone Miner Metab.* 2005; 3:183–8.
7. Kaplan FS, Tabas JA, Gannon FH, Finkel G, Hahn GV, Zasloff MA. The histopathology of fibrodysplasia ossificans progressiva. An endochondral process. *J Bone Joint Surg Am.* 1993;75:220–30.
8. Gannon FH, Glaser D, Caron R, Thompson LD, Shore EM, Kaplan FS. Mast cell involvement in fibrodysplasia ossificans progressiva. *Hum Pathol.* 2001; 32:842–8.
9. Kaplan FS, Groppe J, Pignolo RJ, Shore EM: Morphogen receptor genes and metamorphogenesis: skeleton keys to metamorphosis. *Ann N Y Acad Sci.* 2007;1116:113-33.
10. Kitterman JA, Kantanie S, Rocke DM, Kaplan FS. Iatrogenic harm caused by diagnostic errors in fibrodysplasia ossificans progressiva. *Pediatrics.* 2005; 116:e654–61.
11. Shimono K, Tung WE, Macolino C, Chi AH, Didizian JH, Mundy C, et.al. Potent inhibition of heterotopic ossification by nuclear retinoic acid receptor-gamma agonists. *Nat Med.* 2011; 17:454–60.
12. Kaplan J, Kaplan FS, Shore EM. Restoration of normal BMP signaling levels and osteogenic differentiation in FOP mesenchymal progenitor cells by mutant allele-specific targeting. *Gene Ther.* 2012;19:786-90

13. Urist MR, Strates BS. Bone morphogenetic protein. *J Dent Res.* 1971;50:1392-406.
14. Kaplan FS, Glaser DL, Hebela N, Shore EM. Heterotopic ossification. *J Am Acad Orthop Surg.* 2004;2:116–25.
15. Jackson WM, Aragon AB, Bulken-Hoover JD, Nesti LJ, Tuan RS. Putative heterotopic ossification progenitor cells derived from traumatized muscle. *J Orthop Res.* 2009;27:1645–51.
16. Potter BK, Forsberg JA, Davis TA, Evans KN, Hawksworth JS, Tadaki D i sur. Heterotopic ossification following combat-related trauma. *J Bone Joint Surg Am.* 2010;92 (Suppl 2):74–89.
17. Evans KN, Forsberg JA, Potter BK, Hawksworth JS, Brown TS, Andersen R i sur. Inflammatory Cytokine and Chemokine Expression is Associated with Heterotopic Ossification in High-Energy Penetrating War Injuries. *J Orthop Trauma.* 2012;26:e204-13.
18. Garland DE. Clinical observations on fractures and heterotopic ossification in the spinal cord and traumatic brain injured populations. *Clin Orthop Relat Res.* 1988;233:86-101.
19. Wittenberg RH, Peschke U, Botel U. Heterotopic ossification after spinal cord injury. Epidemiology and risk factors. *J Bone Joint Surg Br.* 1992;74:215-8.
20. Giannoudis PV, Grotz MR, Papakostidis C, Dinopoulos H. Operative treatment of displaced fractures of the acetabulum. A meta-analysis. *J Bone Joint Surg Br.* 2005;87:2-9.
21. Foruria AM, Lawrence TM, Augustin S, Morrey BF, Sanchez-Sotelo J. Heterotopic ossification after surgery for distal humeral fractures. *Bone Joint J.* 2014;96-B:1681-7.
22. Maloney WJ, Krushell RJ, Jasty M, Harris WH. Incidence of heterotopic ossification after total hip replacement: effect of the type of fixation of the femoral component. *J Bone Joint Surg Am.* 1991;73:191-3.
23. Forsberg JA, Pepek JM, Wagner S, Wilson K, Flint J, Andersen RC, i sur. Heterotopic ossification in high-energy wartime extremity injuries: prevalence and risk factors. *J Bone Joint Surg Am.* 2009;91:1084-91.
24. Schaeffer MA, Sosner J. Heterotopic ossification: treatment of established bone with radiation therapy. *Arch Phys Med Rehabil.* 1995;76:284-6.
25. Lee EK, Namdari S, Hosalkar HS, Keenan MA, Baldwin KD. Clinical results of the excision of heterotopic bone around the elbow: a systematic review. *J Shoulder Elbow Surg.* 2013;22(5):716-22.

26. Sikiric P, Seiwerth S, Rucman R, Turkovic B, Rokotov DS, Brcic L, i sur. Focus on ulcerative colitis: stable gastric pentadecapeptide BPC 157. *Curr Med Chem.* 2012;19:126-32.
27. Sever M, Klicek R, Radic B, Brcic L, Zoricic I, Drmic D i sur. Gastric pentadecapeptide BPC 157 and short bowel syndrome in rats. *Dig Dis Sci.* 2009;54:2070-83.
28. Sebecic B, Nikolic V, Sikiric P, Seiwerth S, Sosa T, Patrlj L, i sur. Osteogenic effect of a gastric pentadecapeptide, BPC-157, on the healing of segmental bone defect in rabbits: a comparison with bone marrow and autologous cortical bone implantation. *Bone.* 1999;24:195-202.
29. Krivic A, Anic T, Seiwerth S, Huljev D, Sikiric P. Achilles detachment in rat and stable gastric pentadecapeptide BPC 157: Promoted tendon-to-bone healing and opposed corticosteroid aggravation. *J Orthop Res.* 2006;24:982-9.
30. Cerovecki T, Bojanic I, Brcic L, Radic B, Vukoja I, Seiwerth S. i sur. Pentadecapeptide BPC 157 (PL 14736) improves ligament healing in the rat. *J Orthop Res.* 2010;28:1155-61.
31. Staresinic M, Petrovic I, Novinscak T, Jukic I, Pevec D, Suknaic S, i sur. Effective therapy of transected quadriceps muscle in rat: Gastric pentadecapeptide BPC 157. *J Orthop Res.* 2006;24:1109-17.
32. Pevec D, Novinscak T, Brcic L, Sipos K, Jukic I, Staresinic M, i sur. Impact of pentadecapeptide BPC 157 on muscle healing impaired by systemic corticosteroid application. *Med Sci Monit.* 2010;16:81-8.
33. Gjurasin M, Miklic P, Zupancic B, Perovic D, Zarkovic K, Brcic L, i sur. Peptide therapy with pentadecapeptide BPC 157 in traumatic nerve injury. *Regul Pept.* 2010;160:33-41.
34. Mikus D, Sikiric P, Seiwerth S, Petricevic A, Aralica G, Druzijancic N i sur. Pentadecapeptide BPC 157 cream improves burn-wound healing and attenuates burn-gastric lesions in mice. *Burns.* 2001;27:817-27.
35. Hrelec M, Klicek R, Brcic L, Brcic I, Cvjetko I, Seiwerth S, i sur. Abdominal aorta anastomosis in rats and stable gastric pentadecapeptide BPC 157, prophylaxis and therapy. *J Physiol Pharmacol.* 2009;60:161-5.
36. Lazić R, Gabrić N, Dekaris I, Bosnar D, Boban-Blagaić A, Sikirić P. Gastric pentadecapeptide BPC 157 promotes corneal epithelial defects healing in rats. *Coll Antropol.* 2005;29:321-5.
37. Klicek R, Sever M, Radic B, Drmic D, Kocman I, Zoricic I, i sur. Pentadecapeptide BPC 157, in clinical trials as a therapy for inflammatory bowel disease (PL14736), is

- effective in the healing of colocutaneous fistulas in rats: role of the nitric oxide-system. *J Pharmacol Sci.* 2008;108:7-17.
38. Cesarec V, Becejac T, Misic M, Djakovic Z, Olujić D, Drmic D, i sur. Pentadecapeptide BPC 157 and the esophagocutaneous fistula healing therapy. *Eur J Pharmacol.* 2013;701:203-12
 39. Staresinic M, Sebecić B, Patrlj L, Jadrijević S, Suknaić S, Perović D, i sur.. Gastric pentadecapeptide BPC 157 accelerates healing of transected rat Achilles tendon and in vitro stimulates tendocytes growth. *J Orthop Res.* 2003;21: 976-83.
 40. Sikirić P, Seiwerth S, Mise S, Staresinic M, Bedeković V, Zarković N, i sur. Corticosteroid-impairment of healing and gastric pentadecapeptide BPC-157 creams in burned mice. *Burns.* 2003;29:323-34.
 41. Vuksić T, Zorićić I, Brcić L, Sever M, Klicek R, Radic B, i sur. Stable gastric pentadecapeptid BPC 157 in trials for inflammatory bowel disease (PL-10, PLD-116, PL14736, Pliva, Croatia) heals ileoileal anastomosis in the rat. *Surg Today.* 2007;37:768-77.
 42. Chang CH, Tsai WC, Lin MS, Hsu YH, Pang JH. The promoting effect of pentadecapeptide BPC 157 on tendon healing involves tendon outgrowth, cell survival, and cell migration. *J Appl Physiol.* 2011;110:774-780.
 43. Tkalčević V, Cuzić S, Brajsa K, Mildner B, Bokulić A, Situm K, i sur. Enhancement by PL 14736 of granulation and collagen organization in healing wounds and the potential role of egr-1 expression. *Eur J Pharmacol.* 2007;570:212-21.
 44. Sandor Z, Vincze A, Jadus MR, Dohoczky C, Erceg D, Szabo S. The protective effect of newly isolated peptide PL-10 in the iodoacetamide colitis model in rats. *Gastroenterology.* 1997;112:A400.
 45. Khomenko T, Szabo S, Deng XM, Sandor Z, Gombos Z, Yoshida M. Cell proliferation, transcription factor Egr-1 and growth factors in experimental ulcerative colitis after treatment with PL 14736: In vitro and in vivo studies. *Gastroenterology.* 2003;124:A493.
 46. Klicek R, Sever M, Radic B, Drmic D, Kocman I, Zoricic I, i sur. Pentadecapeptide BPC 157, in clinical trials as a therapy for inflammatory bowel disease (PL14736), is effective in the healing of colocutaneous fistulas in rats: role of the nitric oxide-system. *J Pharmacol Sci.* 2008;108:7-17.
 47. Korchounov A, Meyer MF, Krasnianski M. Postsynaptic nigrostriatal dopamine receptors and their role in movement regulation. *J Neural Transm.* 2010;117:1359-69

48. Sotoyama H, Zheng Y, Iwakura Y, Mizuno M, Aizawa M, Shcherbakova K. i sur. Pallidal hyperdopaminergic innervation underlying D2 receptor-dependent behavioral deficits in the schizophrenia animal model established by EGF. *PLoS One*. 2011;6:e25831.
49. Rickert M, Wang H, Wieloch P, Lorenz H, Steck, E, Sabo D, i sur. Adenovirus-mediated gene transfer of growth and differentiation factor-5 into tenocytes and the healing rat Achilles tendon. *Connect Tissue Res*. 2005;46:175-83.
50. Wolfman NM, Hattersley G, Cox K, Celeste AJ, Nelson R, Yamaji N, i sur. Ectopic induction of tendon and ligament in rats by growth and differentiation factors 5, 6, and 7, members of the TGF-beta gene family. *J Clin Invest*. 1997;100:321-30.
51. Hamrick MW, McNeil PL, Patterson SL. Role of muscle-derived growth factors in bone formation. *Musculoskelet Neuronal Interact*. 2010;10:64-70.
52. Keremi B, Lohinai Z, Komora P, Duhaj S, Borsi K, Jobbagy-Ovari G, i sur. Antiinflammatory effect of BPC 157 on experimental periodontitis in rats. *J Physiol Pharmacol*. 2009;60:115-22
53. Gamulin O, Serec K, Bilic V, Balarin M, Kosovic M, Drmic D, i sur. Monitoring the healing process of rat bones using Raman spectroscopy. *J Mol Struct*. 2013;1044:308-13
54. Scharl M, Weber A, Fürst A, Farkas S, Jehle E, Pesch T, i sur. Potential role for SNAIL family transcription factors in the etiology of Crohn's disease-associated fistulae. *Inflamm Bowel Dis*. 2011;17:1907-16.
55. Schenck R, Willenegger H. On the histological picture of so-called primary healing of pressure osteosynthesis in experimental osteotomies in the dog. *Experientia*. 1963;19:593-5.
56. Nakahara H, Bruder SP, Haynesworth SE, Holecek JJ, Baber MA, Goldberg VM i sur. Bone and cartilage formation in diffusion chambers by subcultured cells derived from the periosteum. *Bone*. 1990;11:181-8.
57. Gerstenfeld LC, Cullinane DM, Barnes GL, Graves DT, Einhorn TA. Fracture healing as a post-natal development process: Molecular, spatial and temporal aspects of its regulation. *J Cell Biochem*. 2003; 88:873–84.
58. Kon T, Cho TJ, Aizawa T, Yamazaki M, Nooh N, Graves D, i sur. Expression of osteoprotegrin, receptor activator of NF-KB ligand (osteoprotegrin ligand) and related pro-inflammatory cytokines during fracture healing. *J Bone Miner Res*. 2001;16:1004-14.

59. Einhorn T.A. The cell and molecular biology of fracture healing. *Clin Orthop Relat Res.* 1998;355:S7-21.
60. Agarwal S, Loder SJ, Brownley C, Eboda O, Peterson JR, Hayano S, i sur. BMP signaling mediated by constitutively active Activin type 1 receptor (ACVR1) results in ectopic bone formation localized to distal extremity joints. *Dev Biol.* 2015;400:202-9.
61. Peterson JR, De La Rosa S, Sun H, Eboda O, Cilwa KE, Donneys A. Burn injury enhances bone formation in heterotopic ossification model. *Ann Surg.* 2014;259:993-8.
62. Qureshi AT, Crump EK, Pavey GJ, Hope DN, Forsberg JA, Davis TA. Early Characterization of blast-related heterotopic ossification in a rat model. *Clin Orthop Relat Res.* 2015;473:2831-9
63. Pavey GJ, Qureshi AT, Hope DN, Pavlicek RL, Potter BK, Forsberg JA, i sur. Bioburden Increases Heterotopic Ossification Formation in an Established Rat Model. *Clin Orthop Relat Res.* 2015;473:2840-7.
64. Kang H, Dang AB, Joshi SK, Halloran B, Nissenson R, Zhang X, i sur. Novel mouse model of spinal cord injury-induced heterotopic ossification. *J Rehabil Res Dev.* 2014;51:1109-18.
65. Zotz TG, Paula JB, Moser AD. Experimental model of heterotopic ossification in Wistar rats. *Braz J Med Biol Res.* 2012 Jun;45(6):497-501.
66. Hsu EL, Sonn K, Kannan A, Bellary S, Yun C, Hashmi S, i sur. Dioxin Exposure Impairs BMP-2-Mediated Spinal Fusion in a Rat Arthrodesis Model. *J Bone Joint Surg Am.* 2015;17;97(12):1003-10.
67. Ghodasra JH, Nickoli MS, Hashmi SZ, Nelson JT, Mendoza M, Nicolas JD, i sur. Ovariectomy-Induced Osteoporosis Does Not Impact Fusion Rates in a Recombinant Human Bone Morphogenetic Protein-2-Dependent Rat Posterolateral Arthrodesis Model. *Global Spine J.* 2016;6(1):60–68.
68. Kooistra BW, Dijkman BG, Busse JW, Sprague S, Schemitsch EH, Bhandari M. The radiographic union scale in tibial fractures: reliability and validity. *J Orthop Trauma.* 2010;24(Suppl 1):S81-6.
69. Oishi T, Uezumi A, Kanaji A, Yamamoto N, Yamaguchi A, Yamada H, i sur. Osteogenic differentiation capacity of human skeletal muscle-derived progenitor cells *PLoS One.* 2013;8:e56641.
70. Cheeseman MT, Vowell K, Hough TA, Jones L, Pathak P, Tyrer HE i sur. A mouse model for osseous heteroplasia. *PLoS One.* 2012;7:e51835.

71. Hong CC, Nashi N, Hey HW, Chee YH, Murphy D. Clinically relevant heterotopic ossification after elbow fracture surgery: a risk factors study. *Orthop Traumatol Surg Res.* 2015;101:209-13.
72. Ozawa J, Kaneguchi A, Tanaka R, Kito N, Moriyama H. Cyclooxygenase-2 inhibitor celecoxib attenuates joint contracture following immobilization in rat knees. *BMC Musculoskelet Disord.* 2016;17:446.
73. Efird W, Kellam P, Yeazell S, Weinhold P, Dahners LE. An evaluation of prophylactic treatments to prevent post traumatic joint stiffness. *J Orthop Res.* 2014;32:1520-4.
74. Ishikura H, Ono T, Oki S, Saito Y, Umei N, Tsumiyama W, i sur. Effect of stretch on improvement of muscular contractures in rats. *J Phys Ther Sci.* 2015;27:2821-3.
75. Sun Y, Li F, Fan C. Effect of pERK2 on extracellular matrix turnover of the fibrotic joint capsule in a post-traumatic joint contracture model. *Exp Ther Med.* 2016;11:547-52.
76. Trudel G, Uhthoff HK, Goudreau L, Laneuville O. Quantitative analysis of the reversibility of knee flexion contractures with time: an experimental study using the rat model. *BMC Musculoskelet Disord.* 2014;15:338.
77. Xinhong F, Wei Y. Dexamethasone Enhanced Functional Recovery after Sciatic Nerve Crush Injury in Rats. *Biomed Res Int.* 2015;2015:627923
78. Suslu H, Altun M, Erdivanli B, Turan Suslu H. Comparison of the effects of local and systemic dexamethasone on the rat traumatic sciatic nerve model. *Turk Neurosurg.* 2013;23:623-9.
79. Wang CZ, Chen YJ, Wang YH, Yeh ML, Huang MH, Ho ML, i sur. Low-level laser irradiation improves functional recovery and nerve regeneration in sciatic nerve crush rat injury model. *PLoS One.* 2014 Aug 13;9:e103348.
80. Nascimento MF, Almeida BM, Cunha JL, Valois RB, Pinheiro JC, Ribeiro MA, Improvement of bone repair in diabetic rats subjected to 780 nm low-level laser therapy. *Acta Cir Bras.* 2015;30:660-7.
81. Toğral G, Arıkan M, Korkusuz P, Hesar RH, Ekşioğlu MF. Positive effect of tadalafil, a phosphodiesterase-5 inhibitor, on fracture healing in rat femur. *Eklem Hastalik Cerrahisi.* 2015;26:137-44.
82. Atalay Y, Gunes N, Guner MD, Akpolat V, Celik MS, Guner R. Pentoxifylline and electromagnetic field improved bone fracture healing in rats. *Drug Des Devel Ther.* 2015;9:5195-201.

83. Spiro AS, Beil FT, Baranowsky A, Barvencik F, Schilling AF, Nguyen K, i sur. BMP-7-induced ectopic bone formation and fracture healing is impaired by systemic NSAID application in C57BL/6-mice. *J Orthop Res.* 2010;28:785-91.
84. Lojo N, Rasic Z, Zenko Sever A, Kolenc D, Vukusic D, Drmic D, i sur. Effects of Diclofenac, L-NAME, L-Arginine, and Pentadecapeptide BPC 157 on Gastrointestinal, Liver, and Brain Lesions, Failed Anastomosis, and Intestinal Adaptation Deterioration in 24 Hour-Short-Bowel Rats. *PLoS One.* 2016;14:11:e0162590.
85. Ilic S, Drmic D, Franjic S, Kolenc D, Coric M, Brcic L, i sur. Pentadecapeptide BPC 157 and its effects on a NSAID toxicity model: diclofenac-induced gastrointestinal, liver, and encephalopathy lesions. *Life Sci.* 2011;88:535-42.
86. Sikiric P, Seiwerth S, Grabarevic Z, Rucman R, Petek M, Jagic V i sur. Pentadecapeptide BPC 157 positively affects both non-steroidal anti-inflammatory agent-induced gastrointestinal lesions and adjuvant arthritis in rats. *J Physiol Paris.* 1997;91:113-22.
87. Keremi B, Lohinai Z, Komora P, Duhaj S, Borsi K, Jobbagy-Ovari G, i sur. Antiinflammatory effect of BPC 157 on experimental periodontitis in rats. *J Physiol Pharmacol.* 2009;60 Suppl 7:115-22.
88. De Seny D, Cobraiville G, Leprince P, Fillet M, Collin C, Mathieu M. i sur. Biomarkers of inflammation and innate immunity in atrophic nonunion fracture. *J Transl Med.* 2016;14:258.

