

**SVEUČILIŠTE U ZAGREBU  
MEDICINSKI FAKULTET**

**Marjan Rožanković**

**Primjena umjetnoga diska u kirurškom  
liječenju degenerativne bolesti vratne  
kralježnice**

**DISERTACIJA**



**Zagreb, 2015.  
SVEUČILIŠTE U ZAGREBU  
MEDICINSKI FAKULTET**

**Marjan Rožanković**

**Primjena umjetnoga diska u kirurškom  
liječenju degenerativne bolesti vratne  
kralježnice**

**DISERTACIJA**

Zagreb, 2015.

Disertacija je izrađena na Klinici za neurokirurgiju Medicinskog fakulteta Sveučilišta u Zagrebu pri Kliničkom bolničkom centru „Zagreb” u Zagrebu.

Voditelj rada: prof. dr.sc. Miroslav Vukić

Najiskrenije se zahvaljujem svima koji su mi pomogli u ostvarenju ovog rada.

Zahvaljujem mentoru, prof. dr. sc. Miroslavu Vukiću na podršci, uloženom vremenu i trudu te nesebično podjeljenom znanju i iskustvu.

Zahvalu upućujem i svojim kolegama na Klinici za neurokirurgiju Medicinskog fakulteta u Zagrebu pri Kliničkom bolničkom centru "Zagreb" na razumjevanju, potpori i prijateljskoj suradnji.

Zahvaljujem roditeljima, Branku i Veri što su u meni razvili ljubav prema radu i znanju.

Hvala supruzi Petri i kćeri Lari na strpljenju i ljubavi

# SADRŽAJ

<b>1. UVOD</b>	1
1.1. Anatomija vratne kralježnice	2
1.1.1. Koštano - zglobne strukture	2
1.1.2. Ligamentarni aparat	3
1.1.3. Intervertebralni diskovi	4
1.1.4. Živčane strukture	4
1.1.5. Krvožilne strukture	7
1.1.6. Mišićni aparat	9
1.2. Patofiziologija degenerativne bolesti vratne kralježnice	10
1.2.1. Patofiziologija biomehaničke bolnosti vrata	10
1.2.2. Patofiziologija radikulopatije	10
1.2.3. Patofiziologija mijelopatije	11
1.3. Dijagnoza	12
1.3.1. Klinička slika i fizikalni pregled	12
1.3.2. Radiološka dijagnostika	13
1.4. Liječenje degenerativne bolesti vratne kralježnice	14
<b>2. HIPOTEZA</b>	19
<b>3. CILJEVI ISTRAŽIVANJA</b>	20
<b>4. ISPITANICI I PLAN ISTRAŽIVANJA</b>	21
4.1. Ispitanici	21
4.2. Plan istraživanja	22
<b>5. METODE ISTRAŽIVANJA</b>	24
5.1. Neurološki pregled	24
5.2. Radiološke metode	26
5.3. Operativne tehnike	27
5.4. Statističke metode	36

<b>6. REZULTATI</b>		37
<b>7. RASPRAVA</b>		50
<b>8. ZAKLJUČCI</b>		54
<b>9. SAŽETAK</b>		55
<b>10. SUMMARY</b>		56
<b>11. LITERATURA</b>		57
<b>12. ŽIVOTOPIS</b>		61
<b>13. PRILOZI</b>		62
Prilog 1	Obavijest o istraživanju za ispitanike	
Prilog 2	Informirani pristanak ispitanika za sudjelovanje u istraživanju	
Prilog 3	Oswestry Neck Disability Index	

## 1. UVOD

Degenerativne promjene intervertebralnih diskova i malih zglobova vratne kralježnice široko su rasprostranjena pojava u odrasloj populaciji. Ove promjene rezultat su prirodnog procesa starenja, a smatra se da i trauma potpomaže ubrzanom razvoju bolesti. Većinom su te promjene asimptomatske. Međutim, u određenom broju slučajeva su simptomatske pod kliničkom slikom karakterističnog trijasa simptoma: biomehanička bolnost vrata, radikulopatija u području gornjih ekstremiteta i mijelopatija ili kombinacijom navedenih i tada zahtjevaju konzervativno ili kirurško liječenje.

## 1.1. Anatomija vratne kralježnice

### 1.1.1. Koštano – zglobne strukture

Vratna kralježnica sastoji se od 7 kralježaka. Anatomija koštano – zglobnih struktura gornje vratne kralježnice (okciput - C1 – C2) je specifična i drukčija od ostalih 5 kralježaka (C3 – C7).

Atlas odnosno prvi vratni kralježak prstenasta je struktura koja nema tijelo niti trnasti nastavak. Sastoji se od dvije lateralne mase te prednjeg i stražnjeg luka. M. longus colli i prednji longitudinalni ligament hvataju se za prednji tuberkul atlasa dok stražnji tuberkul služi kao hvatište za m. rectus minor i subokcipitalnu membranu. M. obliquus superior i inferior imaju hvatišta na poprečnim nastavcima. Kralježnična arterija (arterija vertebralis) prolazi kroz transverzalni otvor i nastavlja prema straga unutar incizure na gornjem dijelu stražnjeg luka atlasa.

Aksis ili drugi vratni kralježak karakterizira odontoidni proces ili dens koji se projicira prema gore s prednje strane. Straga aksis ima veliku laminu i trnasti nastavak koji služe kao hvatište za m. rectus major i m. obliquus inferior. Zona između lamina i lateralnih masa je nejasna, a straga se neuralni luk spaja s tijelom kralješka velikim pediklima. Kralježnična arterija prolazi direktno anterolateralno u odnosu na pedikl kroz transverzalni otvor.

Atlanto-aksijalni zglob sudjeluje u rotacijskom dijelu pokreta vratne kralježnice s oko 50 %. Transverzalni ligament koji se proteže s jednog kraja luka atlasa na drugi drži odontoidni nastavak uz prednji luk atlasa između kojih postoji zglob sa sinovijalnom membranom i kapsularnim ligamentima. Ovaj ligament je glavna struktura zadužena za stabilnost atlanto-aksijalnog zgloba i ima gornju i donju ekstenziju s kojima tvori križni ligament atlasa spajajući ga s prednjim rubom velikog zatiljačnog otvora i stražnjim dijelom tijela aksisa.

Donji vratni kralješci (C3 – C7) su morfološki slični i povećavaju se prema kaudalno. Tijela kralježaka su mala i ovalnog oblika s latero - lateralnim promjerom koji je veći nego antero – posteriorni. Donja ploha tijela kralježaka je konveksna u koronarnoj, a konkavna u sagitalnoj ravnini. Suprotno tome gornja ploha tijela kralježaka je konveksna ili ravna u sagitalnoj i konkavna u koronarnoj ravnini stvarajući tako male nastavke tzv. unkuse koji su usmjereni prema gore i prilagođeni oblikom brazdama u inferolateralnom dijelu tijela gornjeg kralješka s kojim tvore unkovertbralni odnosno Luschk- in zglob. Pedikli su usmjereni posterolateralno i spajaju se s laminama tvoreći lukove kralježaka. Na spoju pedikla i lamine prednji tuberkuli poprečnih nastavaka usmjereni su lateralno i spojeni sa stražnjim koštanim lamelama tvoreći tako transverzalne otvore kroz koje prolazi kralježnična arterija. Trnasti nastavci usmjereni su kaudalno, a veličinom se izdvaja trnasti nastavak C7 kralješka tzv. «vertebra prominens».

U području donje vratne kralježnice neuralni otvori omeđeni su s prednje strane s uncinatnim nastavcima, posterolateralnim dijelom intervertebralnog diska i donjom porcijom tijela kralješka, a sa stražnje strane malim zglobom i gornjim zglobnim nastavkom tijela kralješka. S gornje i donje strane nalaze se pedikli.

Kanal kralježnice je triangularnog oblika u cijelom tijeku vratne kralježnice s latero – lateralnim promjerom koji je veći nego antero – posteriorni. Površina kanala vratne kralježnice je najveća u razini aksisa i postupno se smanjuje do razine C7 kralješka. Prosječna površina kanala vratne kralježnice iznosi oko 110 mm<sup>2</sup>. Suženje kanala kralježnice rezultira pritiskom na kralježničnu moždinu i dovodi do pojave simptoma, ovisno o razini i stupnju suženja.

### 1.1.2. Ligamentarni aparat

Zajedno s koštanim strukturama ligamentarni aparat pruža potporu vratnoj kralježnici. U području gornje vratne kralježnice prednja i stražnja atlantookcipitalna membrana spajaju prednji i stražnji luka atlasa s rubovima velikog zatiljačnog otvora. Prednja atlantookcipitalna membrana je produžetak prednjeg longitudinalnog ligamenta dok je stražnja atlantookcipitalna membrana produžetak žutog ligamenta. Transverzalni ligament je glavni stabilizator atlantoaksijalnog kompleksa. Hvatište mu je lateralno na tuberkulima stražnjeg dijela prednjeg luka atlasa gdje se isti spaja s lateralnim masama. Dodatno stabilnost atlantoaksijalnom kompleksu daju alarni i apikani ligamenti. Membrana tektorija kao produžetak stražnjeg longitudinalnog ligamenta prekriva dens i ostale ligamente kranio-cervikalnog prijelaza i prostire se od stražnje plohe densa aksisa do zatiljačne kosti i prednjeg dijela velikog zatiljačnog otvora.

Tijela donjih vratnih kralježaka spojena su s dva longitudinalna ligamenta i intervertebralnim diskovima. Prednji longitudinalni ligament hvata u području velikog zatiljačnog otvora za zatiljačnu kost kao prednja atlantookcipitalna membrana i pruža kaudalno duž cijelog tijeka kralježnice do sakruma. Tanji je i jače vezan u području rubova intervertebralnih diskova nego u području stražnjih ploha tijela kralježaka. Širi se lateralno ispod m. longus colli obostrano i njegova lateralna ekstenzija je u kontinuitetu s dubokim slojem stražnjeg longitudinalnog ligamenta u području intervertebralnih otvora. Stražnji longitudinalni ligament pruža se unutar kanala kralježnice preko stražnjih ploha tijela kralježaka i intervertebralnih diskova i širi je u području gornje vratne kralježnice sa postupnim sužavanjem prema kaudalno. Također, u svom tijeku se širi u području intervertebralnih diskova i sužava u području stražnjih ploha tijela kralježaka. Prema kranijalno se nastavlja kao membrana tektorija. Stražnji longitudinalni ligament dodatno ojačava i posteromedijalni dio anulusa intervertebralnih diskova. U posterolateralnim kutevima intervertebralnih diskova, na spoju stražnjeg longitudinalnog ligamenta i uncinatnih procesa je najslabiji i na tom su mjestu posljedično najčešće diskalne hernije vratne kralježnice. Sastoji se od dva sloja, dubokog i površnog gdje duboki sloj daje vlakna prema anulusima intervertebralnih diskova i nastavlja lateralno u područje intervertebralnih otvora. Površni sloj je vezan uz duralnu ovojniju. Žuti ligament vratne kralježnice veže se na prednju površinu gornje lamine i gornji rub donje i pruža lateralno do zglobnih nastavaka. Sastoji se primarno od elastičnih vlakana čiji broj opada tijekom starenja. Interspinozni ligamenti vratne kralježnice su



tanji i manje razvijeni od onih u području lumbalne kralježnice i pružaju se koso od posterosuperiornog prema anteroinferiornom dijelu trnastih nastavaka. U području vratne kralježnice ne postoje odvojeni supraspinozni ligamenti već nugalni ligament kao kranijalni produžetak supraspinoznog ligamenta torakalne kralježnice koji se pruža od vanjske protuberancije zatiljačne kosti do C7 kralješka.

### **1.1.3. Intervertebralni diskovi**

Intervertebralni diskovi nalaze se između tijela kralježaka osim između atlasa i aksisa. Oni su avaskularne strukture koje se sastoje od nukleus pulposus kao središnjeg dijela koji je okružen fibrozni anulusom. Nukleus pulposus služi kao amortizer, a fibrozni anulus zadužen je za održavanje stabilnosti kraljezničnog segmenta. Tijekom starenja granice između ove dvije strukture se gube te u šestom desetljeću života i nukleus postaje fibrozna masa slična unutrašnjem dijelu fibroznog anulusa. Anulus osim unutrašnjeg ima i vanjski, kolagenozni sloj gdje su vlakna usmjerena koso tvoreći lamele s okomitim tijekom vlakana između istih. Taj vanjski sloj čvrsto je vezan uz prednji i stražnji longitudinalni ligament te tijela kralježaka. Intervertebralni diskovi su oblikom prilagođeni gornjim i donjim ploham tijela kralježaka tako da su gornje plohe diska konkavne, a donje konveksne u koronarnoj ravnini. Također su diskovi nešto deblji u prednjem dijelu nego u stražnjem što doprinosi fiziološkoj lordozi vratne kralježnice.

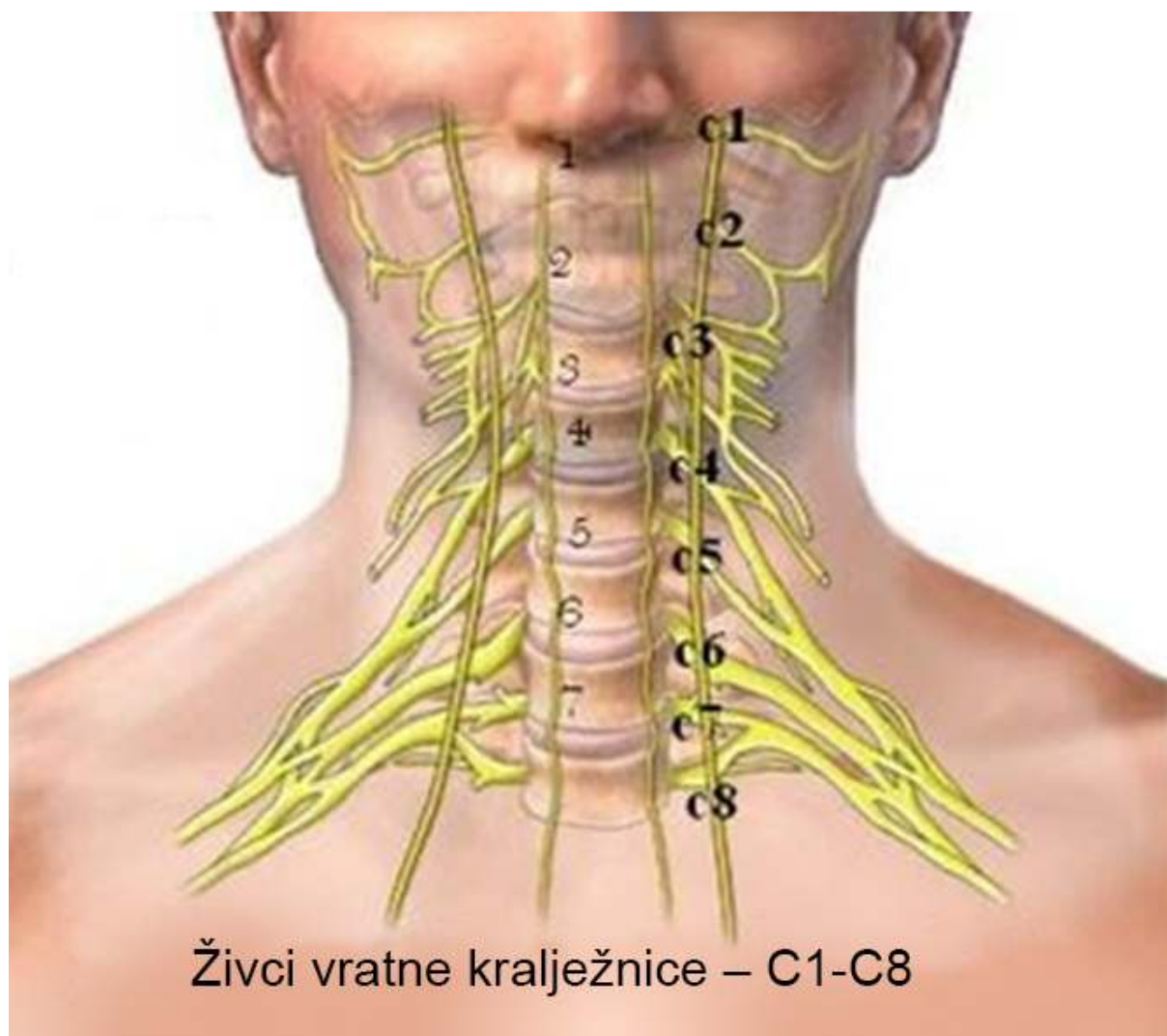
### **1.1.4. Živčane strukture**

Vratni dio kraljeznične moždine nalazi se u kanalu kralježnice i nastavak je produžene moždine s početkom na razini velikog zatiljačnog otvora. Okružena je cerebrosposinalnom tekućinom i obavijena tvrdom (dura mater) i mekom moždinskom ovojnicom koju čine arahnoida i pia mater. Između mekane i tvrde moždinske ovojnice razapeta je s obje strane vezivna pločica (ligamentum denticulatum) koja održava stalan položaj kraljeznične moždine dok lebdi u kraljezničnomoždanoj tekućini. Fissura mediana anterior na prednjoj strani i fissura mediana posterior na stražnjoj označavaju granicu između dviju simetričnih polovina kraljeznične moždine. Na objema njezinim stranama, dorzolateralno i ventrolateralno izlaze živčana vlakna koja se spajaju u stražnje (radices dorsales) i prednje (radices ventrales) korijenove, a oni se udružuju u moždinske živce. Stražnjim su korijenovima pridruženi kraljeznični gangliji. U središnjem se dijelu nalazi centralni kanal obložen slojem ependimalnih stanica i ispunjen kraljezničnomoždanom tekućinom.

Siva tvar sastoji se od živčanih stanica i na poprečnom presjeku ima oblik leptira, a okružena je bijelom tvari. Na svakoj strani razlikujemo prednji i stražnji rog. Stražnji rog sadrži aferentne neurone dok prednji sadrži aferentne motoneurone čiji eferentni aksoni odlaze mišićima. Sivu tvar

lijeve i desne polovice povezuje commissura grisea koja okružuje centralni kanal. Bijela tvar podijeljena je na stražnji, prednji i lateralni snop, a potonja dva povezana su anterolateranim funikulom. Sastoji se od mijeliziranih snopova živčanih vlakana koje topografski dijelimo na duge i kratke, a funkcionalno na vlastite snopove i puteve. Putevi mogu biti centrifugalni, tj. eferentni, motorni, ili centripetalni tj. aferentni, senzibilni. Commissura alba povezuje bijelu tvar lijeve i desne polovice kralježnične moždine.

Postoji osam parova vratnih moždinskih živaca koji izlaze iz kanala kralježnice kroz intervertebralne otvore. Moždinski živci su građom mješoviti živci što znači da sadrže više vrsta živčanih vlakana. U području udova oni tvore spletove u kojima se miješaju vlakna različitih moždinskih živaca. Usmjerena prema periferiji oblikuju živčana stabla ili pleksuse. Vratni pleksus tvore prednje grane prvog do četvrtog vratnog živca i od njega odlaze motorne grane za prevertebralne i skalenske mišiće, m. levator scapulae i ošit, a anastomozom s akcesornim živcem i grane za m. trapezius i m. sternokleidomastoideus te senzibilne grane koje inerviraju kožu glave i vrata. Ručni splet ili pleksus brahialis sastavljen je od prednjih grana petog do osmog vratnog i prvog torakalnog živca. Od njega odlaze mješoviti i senzibilni živci za inervaciju ramena i gornjih ekstremiteta. Prednji korijeni dalje tvore snopove i to tako da C5 i C6 oblikuju gornji, C7 srednji, a C8 i Th1 donji trunkus. Svaki trunkus dijeli se na prednji i stražnji ogranak. Prednji ogranak inervira mišiće fleksore, a stražnji ekstenzore ramena odnosno ruke. Prednji ogranci se ujedinjuju i oblikuju medijalni i lateralni snopić, a stražnji oblikuju posteriorni snopić. Od snopića odlaze pojedini živci i to od lateralnog n. pectoralis lateralis, n. musculocutaneus i lateralni korijen n. medianus. Od medijalnog snopića odlaze n. pectoralis medialis, n. cutaneus brachii medialis, n. cutaneus antebrachii medialis, n. ulnaris i medijalni korijen n. medianus, a od stražnjeg n. subscapularis, n. thoracodorsalis, n. axillaris i n. radialis.

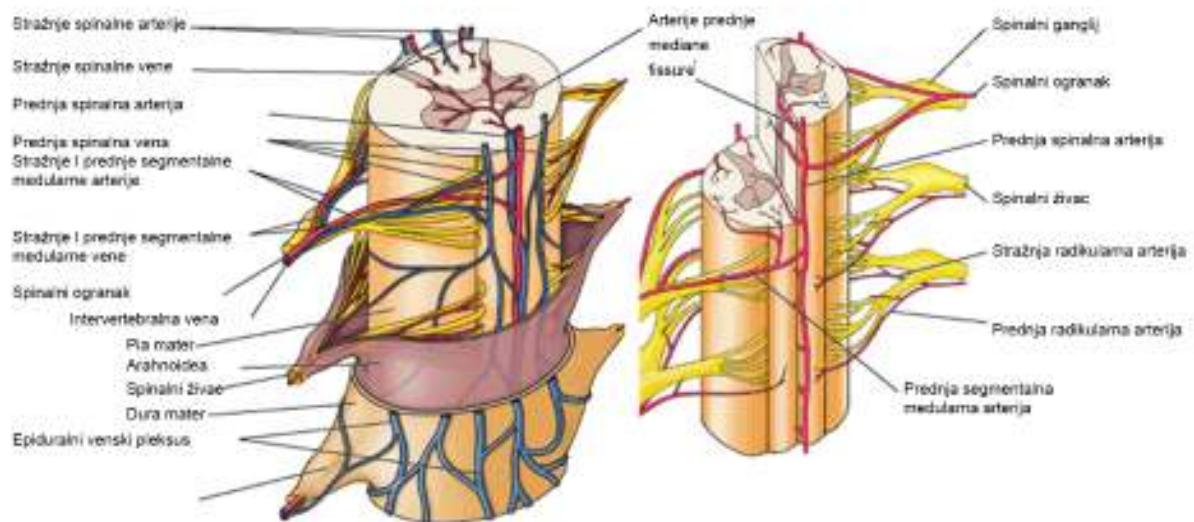


Slika 1: Shematski prikaz moždinskih živaca vratne kralježnice.

### 1.1.5. Krvožilne strukture

Za glavninu krvne opskrbe vratne kralježnice zadužena je parna kralježnična arterija koja je ogranak potključne arterije te nakon odvajanja dolazi do transverzalnog otvora C6 kralješka kroz koji ulazi i dalje prolazi kroz transverzalne otvore C5 – C1, a zatim izlazi, zavija straga i medijalno te prelazi preko incizure na gornjem dijelu stražnjeg luka atlasa i ulazi intraduralno i intrakranijski. Na svom putu duž vratne kralježnice od kralježnične arterije odvajaju se spinalni ogranci koji ulaze kroz intervertebralne otvore u kanal kralježnice dajući grančice za tvrdi moždinsku ovojnica i kralježničnu moždinu. Mišićni ogranci završavaju u dubokim mišićima vrata i anastomoziraju s mišićnim ograncima arterije okcipitalis koja je ogranak vanjske karotidne arterije. Stražnja arterija kralježnične moždine parna je arterija koja odlazi od kralježnične arterije neposredno nakon njenog ulaska u lubanju i zatim izlazi kroz veliki zatiljačni otvor i spušta se duž cijele kralježnične moždine s obje strane fissure medijane posterior te na svom putu prima moždinske ogranke vertebralne arterije. Opskrbljuje krvlju lateralne strane produžene moždine te stražnju stranu kralježnične moždine. Prednja arterija kralježnične moždine se također odvaja od kralježnične arterije i spaja s istoimenom arterijom suprotne strane u visini oliva te se spušta kralježničnom moždinom duž fissure medijane anterior i prima moždinske ogranke vertebralne arterije. Prednja arterija kralježnične moždine i obje stražnje arterije kralježnične moždine, zajedno s moždinskim ograncima kralježnične arterija povezane su međusobno poprečnim anastomozama i na površini kralježnične moždine tvore arterijski vijenac, tzv. "vasocorona perimedullaris". Od njega odlaze centralni ogranci koji ulaze u kralježničnu moždinu i opskrbljuju krvlju bijelu i sivu supstanciju.

Vene kralježnične moždine dijelimo u površnu i duboku skupinu. Vene spinales externae anteriores et posteriores tvore površnu skupinu i prate istoimene arterije na prednjoj i stražnjoj strani kralježnične moždine, a ulijevaju se u plexus venosus vertebralis anterior et posterior. Duboke vene su venae spinales internae koje prolaze duž centralnog kanala i mnogobrojnim su poprečnim anastomozama povezane s površnim venskim sustavom.



Slika 2: Shematski prikaz kralježnične moždine, moždinskih živaca i krvne opskrbe.

### 1.1.6. Mišićni aparat

Muskulaturu vratne kralježnice dijelimo u prednju, postraničnu i stražnju skupinu.

Prednju skupinu dalje možemo podijeliti na površni i duboki sloj. U površnom sloju nalaze se suprahoidni i infrahoidni mišići prema smještaju i odnosu s jezičnom kosti, a duboki sloj tvore tri parna mišića smještena ispred kralježnice i to *m. longus colli*, *m. longus capitis* i *m. rectus capitis anterior*.

Postranična mišićna skupina dijeli se na potkožni sloj koji čini platizma, površni sloj koji čini *m. sternokleidomastoideus* te duboki sloj koji sačinjavaju skalenski mišići.

Stražnja mišićna skupina dijeli se na površni i duboki sloj. Površni sloj ili spinohumeralnu grupu mišića čine *m. trapezius*, *m. levator scapulae*, *m. rhomboideus* i *m. serratus posterior superior* dok duboki sloj tvore *mm. splenii capitis et cervicis*, *m. erector spinae*, *m. iliocostalis cervicis*, *mm. longissimus cervicis et capitis*, *mm. spinalis cervicis et capitis*, *mm. semispinalis cervicis et capitis*, *mm. interspinales cervicis*, *mm. intertransversarii cervicis* te skupina subokcipitalnih mišića i to *m. rectus capitis major*, *m. rectus capitis posterior minor*, *m. rectus capitis lateralis* i *mm. obliquus capitis superior et inferior*.

## **1.2. Patofiziologija degenerativne bolesti vratne kralježnice**

Degenerativna bolest vratne kralježnice posljedica je progresivnog biomehaničkog stresa i naprežanja, a potencirana je ponavljajućim traumama. Degenerativne promjene unutar intervertebralnih diskova vode gubitku visine diska, artrozi unkovertebralnih i «malih» zglobova te poremećaju opsega pokreta kralježničkog dinamičkog segmenta. Tijekom procesa starenja dolazi do biokemijskih promjena hidrofilnih proteoglikanskih molekula te smanjene sposobnosti diska da zadrži hidraciju. Povećava se koncentracija keratin sulfata, a smanjuje koncentracija hondroitin sulfata. S ovim promjenama viskoelastičnosti periferni dijelovi diska moraju podnositi neproporcionalno veće opterećenje što rezultira smanjenjem debljine diska, poglavito u prednjem dijelu i protruzijom diska prema spinalnom kanalu straga. Kako se smanjuje debljina diska približavaju se tijela kralježaka, povećava se opterećenje stražnjeg longitudinalnog ligamenta i dolazi do poremećaja u biomehanici kralježnice (hipermotilitet, instabilitet) što vodi stvaranju osteofita i degeneraciji unkovertebralnih zglobova. Osteofiti, protrudirajuće diskalno tkivo i uvrtnje degeneriranog žutog ligamenta prema kanalu kralježnice i intervertebralnim otvorima smanjuju površinu kanala kralježice i intervertebralnih otvora što može dovesti do kompresije živčanih struktura i posljedične pojave biomehaničke bolnosti vrata, radikulopatije i mijelopatije.

### **1.2.1. Patofiziologija biomehaničke bolnosti vrata**

Iako je točan uzrok biomehaničke bolnosti vrata još uvijek nejasan, poznato je da su ishodište bolnosti degenerirani intervertebralni diskovi i/ili "mali zglobovi". Brojne studije pokazale su izrazito bogatu inervaciju, somatsku i autonomnu, intervertebralnih diskova i "malih zglobova" tako da se oštećenja anulusa, istežanje stražnjeg longitudinalnog ligamenta, povećano naprežanje "malih zglobova" itd. smatraju najvjerojatnijim uzrokom biomehaničke bolnosti vratne kralježnice.

### **1.2.2. Patofiziologija radikulopatije**

Patofiziološke promjene u pacijenata s vratnom radikulopatijom dijele se na akutne i kronične. Akutne su najčešće uzrokovane hernijacijom intervertebralnog diska. Javlja se citokinima posredovan upalni odgovor koji dovodi do smanjenja broja aksona velikog promjera i rezultira dominantno motoričkim ispadima. Suprotno, kronična radikulopatija, češća u starijoj dobi, kao posljedica dugotrajne kompresije korijena živaca dovodi do zadebljanja dure i arahnoidne uz poremećaj krvno-živčane barijere te disfunkcije moždinskog živca što rezultira dominantno osjetnim ispadima.

### **1.2.3. Patofiziologija mijelopatije**

Patofiziološki mehanizmi zaslužni za razvoj mijelopatije mogu se podijeliti u tri komponente. Prva je statička komponenta odnosno procesi koji dovode do sužavanja kanala kralježnice i kompresije na kralježničnu moždinu. Druga je dinamička, odnosno procesi ponavljajućih pokretanja komprimirane moždine koja je podložna ozljedi uslijed rastezanja. Treću komponentu čine završne promjene same moždine, a to su vaskularno oštećenje, apoptoza oligodendrocita i druge citotoksične promjene stanica.



## 1.3. Dijagnoza

Dijagnoza degenerativne bolesti vratne kralježnice postavlja se na temelju kliničke slike, fizikalnog pregleda pacijenta i nalaza radiološkog oslikavanja kralježnice (rentgenske slike, kompjuterizirana tomografija i magnetska rezonanca).

### 1.3.1. Klinička slika i fizikalni pregled

Degenerativna bolest kralježnice manifestira se jednim od karakterističnog trijasa simptoma: biomehanička bolnost vrata, radikulopatija u području gornjih ekstremiteta i mijelopatija ili kombinacijom navedenih.

Biomehanička bol prisutna je u stražnjem dijelu vrata sa širenjem prema zatiljno te ramenom obroču bez širenja prema rukama. Obično se pojačava kod fleksije kralježnice. Diferencijalna dijagnoza uključuje patološke procese u području ramenog obruča, pluća, visceralnih organa i temporomandibularnog zgloba.

Radikularna bol uzrokovana je pritiskom na korijen živca i obično se pojačava kod ekstenzije kralježnice. Karakterizirana je specifičnom dermatomalnom raspodjelom simptoma. C4 radikulopatija se manifestira bolovima u donjem dijelu vrata, medijalnom dijelu ramena i lopatice, a morotički simptomi manifestiraju se slabošću ošita. C5 radikulopatija se manifestira bolovima u lateralnom dijelu ramena i nadlaktici. Motorički simptomi uključuju slabost m. deltoideusa diskretnu slabost m. bicepsa brachii te je također moguća slabost refleksa bicepsa. C6 radikulopatija je najčešća radikulopatija te se manifestira bolovima koji se šire duž lateranog dijela nadlaktice i podlaktice do palca i kažiprsta. Oslabljeni su refleksi bicepsa brachii i brahioradialisa te je karakteristična slabost m. bicepsa brachii i m. extensor carpi radialisa. C7 radikulopatija karakterizirana je bolovima koji se preko stražnje strane ramena duž posterolateralnih dijelova nadlaktice i podlaktice od srednje prsta, prisutna je slabost m. tricepsa i refleksa tricepsa. C8 radikulopatija se manifestira bolovima koji se šire duž ulnarne strane nadlaktice i podlaktice do prstenjaka i malog prsta, karakteristična je slabost šake, a obzirom da korijen C8 sadržava i vlakna simpatikusa moguća je i pojava Hornerovog sindroma. Uz bolove i motoričke simptome javljaju se i poremećaji osjeta (hipoestezija, parestezije) u dermatomima zahvaćenog korijena živca. Postoji nekoliko testova koji se smatraju specifičnim, ali su niske osjetljivosti za dokazivanje radikulopatije: Spurlingov znak, radikularna se bol reproducira pritiskom na verteks uz blagu ekstenziju kralježnice i nagnjanjem glave prema bolnoj strani; znak aksijalne manualne trakcije, na primjenu aksijalne trakcije pacijentu u supinacijskom položaju dolazi do redukcije ili izostanka bolnosti; test abdukcije ramena, redukcija ili izostanak bolnosti kada pacijent u sjedećem ili stojećem položaju napravi abdukciju u ramenu te fleksiju u području lakta i postavi dlan

na glavu; Lhermitte-ov znak, prilikom fleksije kralježnice pacijent osjeća strujanje koje se spušta duž kralježnice. Diferencijalna dijagnoza radikulopatije uključuje: periferne neuropatije, patološke procese ramenog obruča, herpes zoster, upalnu bolest brahijalnog plexusa, intra i ekstraspinalne tumorske procese, epiduralni apsces, ishemijsku bolest srca i "thoracic outlet syndrome".

Mijelopatija se rijetko manifestira bolovima ili mehaničkim simptomima. Obzirom na suptilan klinički nalaz u ranoj fazi predstavlja dijagnostički izazov. Simptomi se mogu podijeliti u ovisnosti o zahvaćanju gornjeg ili donjeg motoneurona. U simptome donjeg motoneurona spadaju slabost i atrofija mišića ramenog obruča, nadlaktice, podlaktice ili šake, oslabljeni tetivni refleksi i oslabljen diskriminacijski test. U simptome gornjeg motoneurona spadaju spastičnost, hiperrefleksija (atipični plantarni odgovor ili tzv. Babinski, Hoffman), a također su prisutni poremećaji hoda, kontrole sfinktera te osjeta boli, temperature, vibracija kao i poremećaj propriocepcije.

### **1.3.2. Radiološka dijagnostika**

Kao prva linija radiološke dijagnostike, odnosno oslikavanja, obzirom da je vrlo lako dostupna i jednostavna, obično se koristi klasična rentgenska snimka vratne kralježnice (standardne, anterioposteriorne i laterolateralne, funkcijske, za procjenu opsega pokreta kralježničnih dinamičkih segmenata, i kose snimke za procjenu intervertebralnih otvora). Kompjuterizirana tomografija (CT), s trodimenzionalnim rekonstrukcijama, također ima svoje mjesto u dijagnostici degenerativne bolesti vratne kralježnice, posebice za procjenu koštane anatomije i eventualne pojave osifikacija ligamentarnog aparata. Radiološka metoda izbora kojom se danas služimo pri postavljanju dijagnoze i odlučivanju o načinu liječenja simptomatske degenerativne bolesti vratne kralježnice je magnetska rezonanca (MR) koja nam omogućuje analizu svih "mekih" tkiva vrata, same kralježnične moždine kao i ligamentarnog aparata i intervertebralnih diskova.

## 1.4. Liječenje degenerativne bolesti vratne kralježnice

Liječenje simptomatske degenerativne bolesti vratne kralježnice može biti konzervativno i kirurško. Konzervativno liječenje sastoji se od mirovanja, medikamentozne i fizikalne terapije. U slučaju mijelopatije, neurološkog deficita, ili kod pacijenata kod kojih konzervativno liječenje nije dalo zadovoljavajući rezultat pristupa se kirurškom liječenju koje se ovisno o patološkom supstratu može obaviti prednjim ili stražnjim pristupom na vratnu kralježnicu. Obzirom na postavljenu hipotezu i ciljeve ovog istraživanja ograničiti ćemo se i detaljno razraditi metode kirurškog liječenja simptomatske degenerativne bolesti vratne kralježnice prednjim pristupom.

U kirurškom liječenju degenerativnih bolesti vratne kralježnice primjenjuje se standardna, opće prihvaćena, tehnika prednje vratne diskektomije i fuzije, s ili bez instrumentacije. Od uvođenja krajem pedesetih godina prošlog stoljeća (Robinson i Smith <sup>(1,2)</sup> te Cloward <sup>(3)</sup>) i uz stalna tehnička poboljšanja, navedena je operativna metoda pokazala odlične kliničke rezultate<sup>(4,5,6,7,8)</sup>. Ipak, srašćavanje intervertebralnog segmenta kao posljedica operativnog zahvata pokazuje nedostatak u smislu pretvorbe funkcionalno mobilnog kralježničnog dinamičkog segmenta u fiksirani odnosno nefunkcionalni. Analiza raspodjele naprezanja u intervertebralnim diskovima nakon prednje vratne diskektomije i fuzije pokazala je porast uzdužnog naprezanja na razinama ispod i iznad operiranog segmenta <sup>(9)</sup>. Smatra se da porast uzdužnog naprezanja na intervertebralne diskove uz postoperativno srašćenu razinu vodi ubrzanoj degeneraciji i/ili mehaničkoj nestabilnosti susjednih razina te gubitku fiziološke visine intervertebralnog diska <sup>(9,10,11,12)</sup>. Radiološki potvrđene promjene, koje odgovaraju spondilozi i nestabilnosti na razinama neposredno iznad i ispod operiranih segmenata opisane su u više navrata <sup>(8,10,11,12,13,14)</sup>, iako navedene promjene nisu uvijek praćene pridruženim kliničkim simptomima <sup>(13,15,16,17,18)</sup>. Dodatna komplikacija povezana s postupcima prednje vratne diskektomije i fuzije je pseudoartroza tj. lažni zglob. Postoji uzročna povezanost između stope javljanja lažnog zgloba i broja fuzioniranih razina. Brodke i Zdeblick u svom istraživanju potvrdili su stopu od 97% fuzije u jednorazinskom postupku prednje vratne diskektomije i fuzije te pad na 83% fuzije u dvorazinskom postupku <sup>(19)</sup>. Nakon perioda praćenja od deset godina, Katsuura i suradnici objavili su postojanje radiografski potvrđenih promjena u smislu degeneracije susjednog segmenta nakon prednje vratne diskektomije i fuzije u 50% bolesnika, od kojih je 19% zahtijevalo dodatne operacije vratne kralježnice<sup>(20)</sup>. Gore i Sepic tijekom perioda praćenja od 21 godine nakon inicijalne prednje vratne diskektomije i fuzije, objavili su da je 16% njihovih bolesnika zahtijevalo dodatne operacije vratne kralježnice u sklopu simptomatske degeneracije susjednog segmenta <sup>(21)</sup>. I druge dugotrajne studije potvrdile su potrebu za ponovnom operacijom u šest do sedam posto slučajeva nakon prednje vratne diskektomije i fuzije <sup>(22,23)</sup>. Postoje proturječnosti o povezanosti navedenih postoperativnih degenerativnih promjena s biomehaničkim učincima fuzije, ili se jednostavno radi o prirodnom procesu spondiloze u bolesnika sklonih degenerativnoj bolesti vratne kralježnice.

Zahtjevi za poboljšanjem u kirurškom liječenju simptomatske degenerativne bolesti vratne kralježnice, osim već spomenute artrodeze, sve su veći. U tu svrhu se danas uvode tzv. nefuzijske metode kirurškog liječenja (ugradnja umjetnoga vratnog diska odnosno artroplastika). Pojava degeneracije susjednih intervertebralnih diskova može se prevenirati ako primjena proteze diska održi fiziološku pokretljivost vratne kralježnice. To se može postići ukoliko umjetni disk oponaša prirodnu kinematiku kralježnice što je više moguće održavajući biomehaničke parametre duž cijele kralježnice, a ne samo na tretiranom segmentu. Primjena umjetnoga vratnog diska mora oponašati pokretljivost i elastičnost prirodnog diska osiguravajući balansiranu i objedinjenu pokretljivost spinalne jedinice uz maksimalni vijek trajanja i biokompatibilnost. Očekivana prednost primjene umjetnog diska očituje se u sposobnosti da se zadrži pokretljivost operiranog kralježničnog dinamičkog segmenta nakon prednje vratne diskektomije te se time izbjegnu pojačana kinematička opterećenja na susjedne kralježnične dinamičke segmente kao u slučaju prednje vratne diskektomije i fuzije. Cilj je u konačnici uspješno ukloniti bolesnikove neurološke simptome i omogućiti brzi povratak svakodnevnim aktivnostima, uz izbjegavanje dugoročnih nuspojava fuzijskih metoda. Ugradnja umjetnoga vratnog diska mora biti sigurna, tehnički nekomplikirana, te podjednako ili boljeg kliničkog ishoda kao i standardna metoda prednje vratne diskektomije s fuzijom što će biti provjereno ovim istraživanjem.

Prvi pokušaji primjene vratnog umjetnog diska datiraju iz kasnih pedesetih godina prošlog stoljeća upotrebom Fernstromovog metalnog kugličnog implantata <sup>(24)</sup>, a slični pokušaji napravljeni su i 1957., Harmon <sup>(25)</sup> i 1969. godine, McKenzie <sup>(26)</sup>. Međutim rezultati navedenih studija bili su loši, radi tehnoloških ograničenja samih proteza i materijala koji nisu mogli podnijeti potrebna opterećenja. Razvojem novih tehnologija i materijala 1989. godine dizajniran je i proizveden Cummins-Bristol umjetni vratni disk koji je pokazao obećavajuće rezultate <sup>(27)</sup>, a daljnjim razvojem istog napravljen je Prestige ST umjetni vratni disk 2002. godine. Daljnji postupci primjene umjetnoga vratnog diska započeti su 2000. godine u Europi (Loewen, Belgija), a nastavljani 2002. godine u Sjedinjenim Američkim Državama primjenom "Bryan" (*Medtronic Sofamor Danek, Memphis, TN*) umjetnog vratnog diska sa zadovoljavajućim preliminarnim rezultatima <sup>(21,28)</sup>.

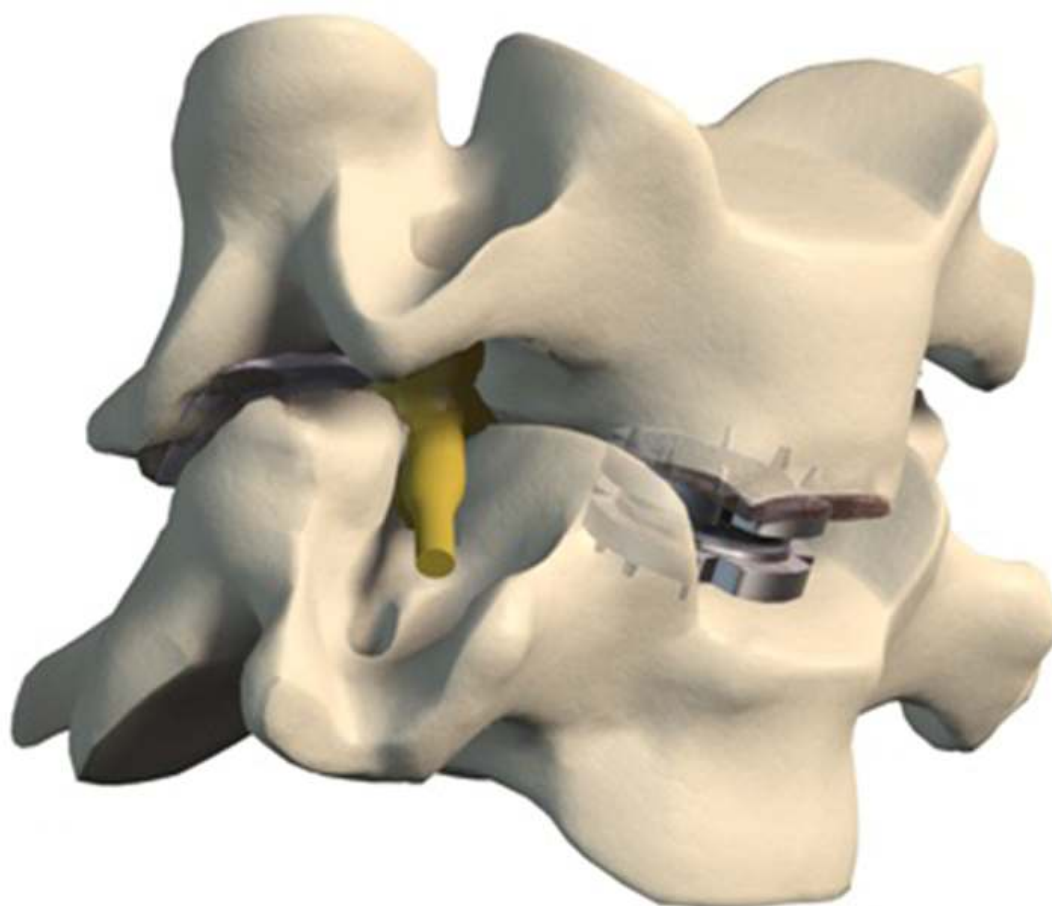
Danas se istražuje učinkovitosti primjene brojnih proteza vratnog diska prisutnih na tržištu.

"Discover" umjetni vratni disk proizvodi tvrtka DePuy Spine Johnson & Johnson (slika 3). Odobrenje za kliničku primjenu dobio je početkom 2007. godine kako u zemljama Europske unije tako i u Hrvatskoj. Sastoji se od dvije titanijske pločice trapezoidnog oblika između kojih se nalazi polietilenska jezgra visoke molekularne težine. Sam trapezoidni oblik diska omogućuje mu maksimalno prekrivanje trupova kralješaka. Ciljano je dizajniran da održi 7 stupnjeva fiziološke lordoze segmenta vratne kralježnice što mu daje prednost pred ostalim umjetnim diskovima. Sa vanjske strane obiju titanijskih pločica nalazi se 6 zubaca koji omogućuju fiksaciju u trupove susjednih kralješaka i tako sprečavaju neželjeno pomicanje diska (slika 4). Proizvodi se u pet raznih visina (5-8 mm), te pet veličina (S, M, L, SX wide, MX wide) što mu omogućuje individualnu

prilagodbu svakom pacijentu. Provedena su in vitro istraživanja trošenja materijala i to u obliku primjene 10 milijuna ciklusa kombinirane fleksije, ekstenzije, lateralnog svijanja i aksijalne rotacije uz konstantno aksijalno opterećenje od 110 N<sup>(29-31)</sup>. Također je provedeno istraživanje opsega pokreta kadaverima ugrađenog “Discover” umjetnoga vratnog diska u odnosu na fiziološko koje nije pokazalo statistički značajnu razliku u opsegu pokreta<sup>(32)</sup>.



Slika 3: "Discover" umjetni vratni disk.



Slika 4: Shematski prikaz ugrađenog "Discover" umjetnog vratnog diska.

## **2. HIPOTEZA**

Primjena umjetnoga vratnog diska pokazuje bolje rezultate uspoređujući klinički i radiološki ishod u odnosu na prednju vratnu diskektomiju s fuzijom, u kirurškom liječenju bolesnika s jednorazinskom degenerativnom bolesti vratne kralješnice u za to prikladnih bolesnika.



### 3. CILJEVI ISTRAŽIVANJA

U smislu provjere navedene hipoteze postavljeni su sljedeći ciljevi istraživanja:

1. Ispitati razlike u kliničkim simptomima (bolnost, neurološki status, funkcija) prije i poslije operativnog zahvata u dvjema ispitivanim skupinama bolesnika.

2. Ispitati razlike opsega pokreta operiranih kralježničnih dinamičkih segmenata primjenom statičkih i dinamičkih radiograma vratne kralježnice prije i poslije operativnog zahvata u dvjema ispitivanim skupinama bolesnika.

3. Istražiti učinkovitost obje kirurške metode liječenja degenerativne bolesti vratne kralježnice, uspoređujući postoperativne kliničke i radiološke rezultate u dvjema ispitivanim skupinama bolesnika.

## 4. ISPITANICI I PLAN ISTRAŽIVANJA

### 4.1. Ispitanici

Prema preliminarnim rezultatima napravljena je analiza snage testa Medcalc, verzija 11.3) kojom je određen potreban broj ispitanika za istraživanje. Dobiveni podaci pokazali su da je minimalan broj ispitanika po skupini 35. Temeljem toga odlučeno je da će u istraživanje biti uključeno 100 ispitanika.

Bolesnici sa simptomatskom degenerativnom bolešću vratne kralješnice i hernijom vratnog diska (jednorazinskom radikulopatijom, mijelopatijom) otpornom na standardne, neoperativne metode liječenja, uključujući nesteroidne protuupalne lijekove, fizioterapiju i masažu, nasumično su raspoređeni u omjeru jedan prema jedan u dvije skupine te praćeni prospektivno kroz 24 mjeseca. U svrhu nasumičnog rasporeda ispitanika u dvije skupine korišten je "online" servis Research Randomizer ([www.randomizer.org](http://www.randomizer.org))

Prvu skupinu ispitanika činili su bolesnici raspoređeni za operativni zahvat artroplastike odnosno ugradnje umjetnog vratnog diska „Discover“.

Drugu skupinu (kontrolnu) činili su bolesnici raspoređeni za operativni zahvat prednje vratne diskektomije i fuzije.

Uključni kriteriji bili su jednorazinska degenerativna bolest vratne kralješnice koja uzrokuje radikulopatiju ili mijelopatiju na razini od C3 do C7 utvrđenu neurološkim pregledom, statičkim i dinamičkim radiogramima te nalazom MR vratne kralješnice. Nužno je da konzervativna terapija i njega kroz minimalno 12 tjedana ne daje učinka, (osim slučajeva mijelopatije koji zahtijevaju hitnije zbrinjavanje). Neck Disability Index (NDI) mora biti  $\geq 30\%$ .

Isključni kriteriji za ulazak u istraživanje bili su dob  $<18$  ili  $>70$ , prisutnost značajnog anatomskog deformiteta kao što je umjerena ili uznapredovala spondiloza, radiografski znakovi instabiliteta, sagitalni pomak ( $>3.5$  mm) ili angulacija ( $>11^\circ$ ), prethodni operativni zahvati vratne kralješnice na toj operativnoj razini, infekcija. Dodatni isključni kriteriji su kronične bolesti kao reumatoidni artritis, bubrežno zatajenje, osteoporoza, maligna oboljenja, te preoperativna kortikosteroidna terapija.

Standardiziranim upitnikom od svih ispitanika prikupljeni su podaci uključujući: spol, dob, trajanje preoperativnih simptoma, tip i lokacija prethodnog operativnog zahvata.

Svi ispitanici obaviješteni su o istraživanju te su istom pristupili samo ako su potpisali suglasnost za sudjelovanje u istraživanju.

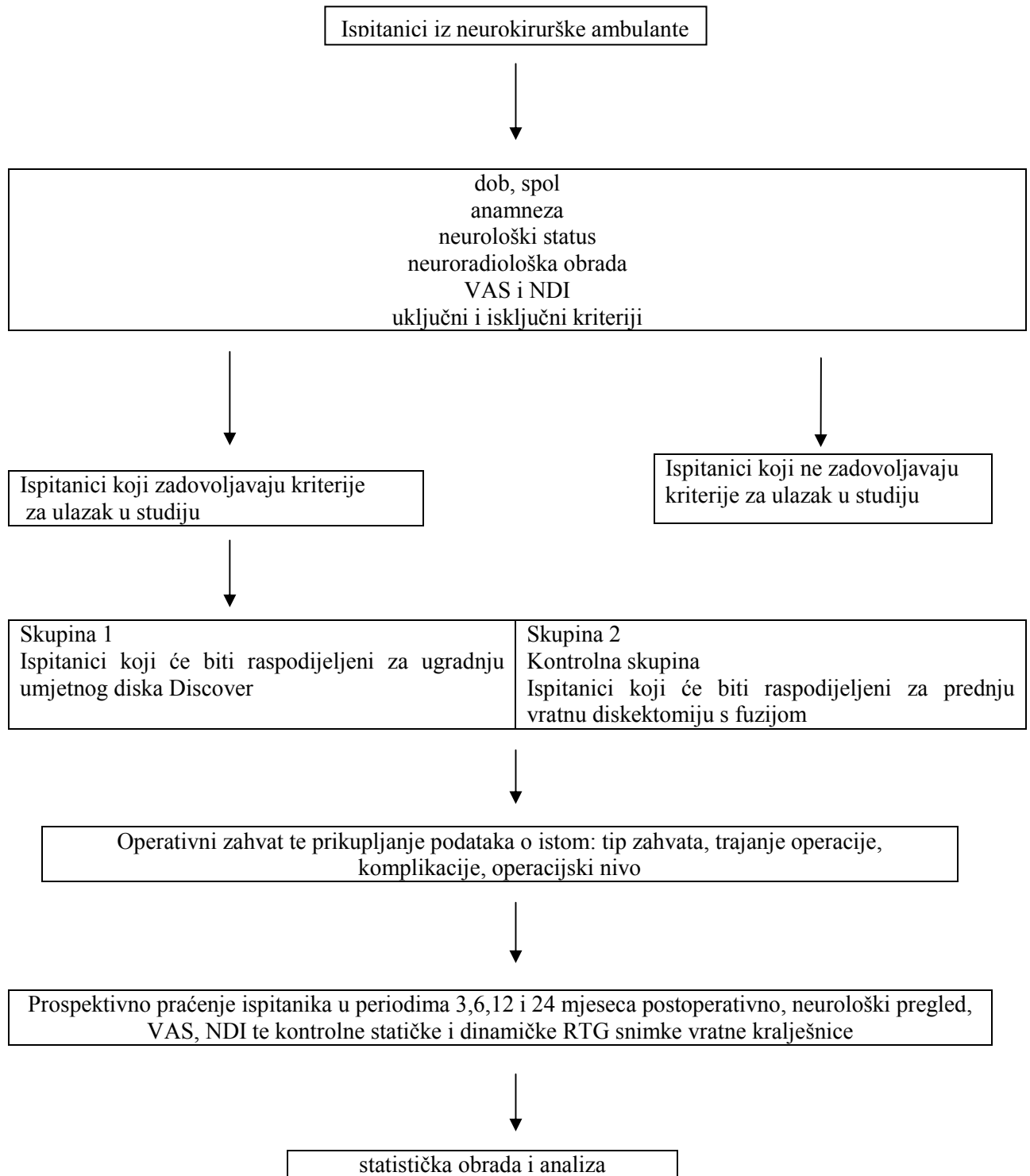
Istraživanje je provedeno u skladu s institucionalnim smjericama i Helsinškom deklaracijom te je odobreno od strane Etičkog povjerenstva Kliničkog bolničkog centra "Zagreb" kao i Etičkog povjerenstva Medicinskog fakulteta Sveučilišta u Zagrebu.

## 4.2. Plan istraživanja

Svim ispitanicima određeni su dobi i spol. Anamnestički su uzeti podaci o postojanju simptoma vezanih za bolest vratne kralježnice (osjetni ispad, motorički ispad, bolnost vrata i ruku, smetnje sfinktera), trajanje simptoma i lateralizacija simptoma, prethodna konzervativna terapija (primjena lijekova, fizikalna terapija, masaža), trajanje terapije. Učinjen je kompletan neurološki pregled (postojanje znakova radikulopatije i/ili mijelopatije). U svih ispitanika učinjeno je standardno neuroradiološko oslikavanje koje uključuje RTG vratne kralježnice (statičke i dinamičke snimke) te MR vratne kralježnice. Također su napravljeni standardni testovi kvantifikacije bolnosti vrata i ruku (VAS – Visual Analog Scale) i funkcije vratne kralježnice (NDI – Neck Disability Index).

Prema navedenim uključnim i isključnim kriterijima ispitanici su uključeni u studiju te nasumično podijeljeni u dvije skupine. Prvu skupinu ispitanika činili su ispitanici raspodijeljeni za operativni zahvat artroplastike odnosno ugradnje jednorazinskog umjetnog vratnog diska Discover. Drugu, kontrolnu skupinu, činili su bolesnici raspodijeljeni za operativni zahvat jednorazinske prednje vratne diskektomije i fuzije. Demografski podaci (dob, spol), trajanje simptoma te “VAS” i “NDI” vrijednosti bili su podjednaki po skupinama. Zabilježeni su sljedeći podaci o operativnom zahvatu: tip zahvata, trajanje operacije, komplikacije, operacijski nivo.

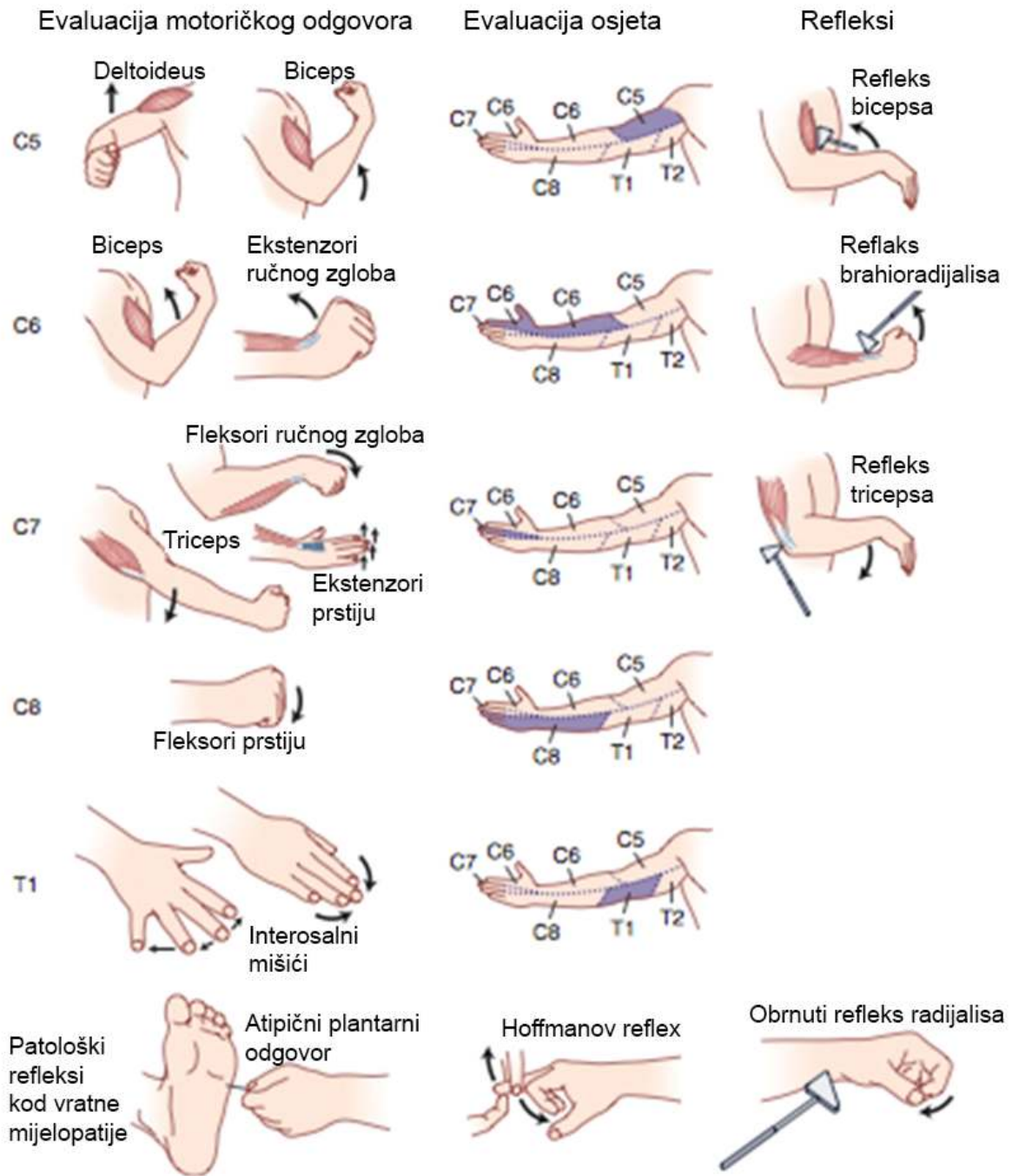
Istraživanje je obavljeno na Klinici za neurokirurgiju Medicinskog fakulteta u Zagrebu pri Kliničkom bolničkom centru "Zagreb". Operacijsko liječenje bolesnika učinjeno je u periodu između siječnja 2009. i srpnja 2011. godine, a nakon toga su ispitanici postoperativno prospektivno praćeni kroz period od najmanje 24 mjeseca. Tijekom perioda praćenja, a u intervalima od 3, 6, 12 i 24 mjeseca postoperativno, napravljen je neurološki pregled, VAS i NDI te kontrolne RTG snimke (statičke i dinamičke) vratne kralježnice. Dobiveni rezultati statistički su obrađeni u svrhu usporedbe dviju operativnih tehnika.



## **5. METODE ISTRAŽIVANJA**

### **5.1. Neurološki pregled**

Svi ispitanici kompletno su neurološki pregledani kod prijema i otpusta. Svi ispitanici ispunili su i standardizirane uputnike koji mjere stupanj boli i funkcionalnu sposobnost na razini vratne kralježnice uključujući “Visual Analog Scale” (VAS) o bolnosti u području vrata i ruke i “Neck Disability Index” (NDI). Navedena ispitivanja učinjena su kao i kompletni neurološki pregled, preoperativno i tijekom postoperativnog praćenja, nakon 3 mjeseca, 6 mjeseci, 12 mjeseci i 24 mjeseca.



Slika 5: Shematski prikaz evaluacije motoričkog odgovora, osjeta i refleksa gornjih ekstremiteta.

## 5.2. Radiološke metode

Statičke i dinamičke radiografske snimke vratne kralježnice učinjeni su preoperativno i postoperativno, tijekom praćenja nakon 3 mjeseca, 6 mjeseci, 12 mjeseci i 24 mjeseca. Preoperativno statički neutralni lateralni radiogrami učinjeni su u svrhu utvrđivanja vratne sagitalne ravnoteže, a anteriorno posteriorni radiogrami u svrhu isključenja abnormalnog pomaka u koronarnoj ravnini. Dinamički radiogrami vratne kralježnice učinjeni su u svrhu potvrde mobilnosti segmenta vratne kralježnice na razini preporučene operacije. Tijekom postoperativnog praćenja učinjeni su kontrolni radiogrami vratne kralježnice (statički i dinamički). Statičkim lateralnim i anteroposteriornim kontrolnim radiogramima procjenjivalo se postojanje sagitalne ravnoteže te se isključili mogući pomaci u koronarnoj ravnini. Također su služili za potvrdu adekvatnog položaja umjetnog diska, odnosno fuzije operiranog segmenta u ispitanika koji su raspoređeni u kontrolnu skupinu. Dinamičkim radiogramima ispitana je pokretljivost tretiranog segmenta.

MR vratne kralježnice učinjen je preoperativno u svih ispitanika u svrhu potvrde supstrata radikulopatije i/ili mijelopatije, a u slučaju potrebe i postoperativno.

### 5.3. Operativne tehnike

Operativna tehnika pristupa na vratnu kralješnicu te postupak dekompresije živčanih struktura identičan je u obje skupine do trenutka postavljanja umjetnog diska ili grafta za intervertebralnu fuziju.

Bolesnik se po uvođenju u opću endotrahealnu anesteziju nalazi u supinacijskom položaju. Sa stražnje strane se u medijanoj liniji na interskapularnoj razini podloži jastučićem da bi se dobila lordoza vratne kralješnice. Koža se incidira horizontalno na nivou planiranog operativnog zahvata te se ispreparira platizma. Po inciziji platizme se ista subminira da bi se dobio adekvatni prostor za rad i izbjegla nepotrebna retrakcija mekih tkiva. Identificira se zatim medijalni rub sternokleidomastoidnog mišića te se nastavi oštra preparacija anatomskih struktura. Pristup na vratnu kralješnicu se izvodi između karotidnog spleta i sternokleidomastoidnog mišića lateralno te traheje i jednjaka medijalno. Otvori se prednja fascija i prednji longitudinalni ligament te pristupi na vratnu kralješnicu, a RTG-om (latero-lateralnom i antero-posteriornom snimkom) se odredi operacijski nivo te središnja linija kralješnice. (slike 6 i 7). Zatim se diseciraju uzdužni mišići vrata od trupova kralješaka i intervertebralnih diskova te postave retraktori da bi se dobio prostor za operativni zahvat. Nožem se zatim incidira anulus fibrosus i uz pomoć kirete te rangeura i hvatača za disk odstrane prednje dvije trećine intervertebralnog diska. Uslijedi postavljanje čavala za distrakciju kralješaka koji se postave u trupove priležećih kralješaka u središnjoj liniji te postavljanje Kasparovog raširivača kojim se proširi intervertebralni prostor radi bolje vizualizacije istog. Nastavlja se operativni zahvat uz primjenu operacijskog mikroskopa te se odstrani ostatak diska čime se prikaže stražnji longitudinalni ligament koji se također odstrani te se prikaže duralna ovojnica. Ukoliko postoje dorzalni osteofiti koji komprimiraju duralnu ovojnicu i time kralješničnu moždinu isti se uklone. Upotrebom tupe kukice za živac se verificira dekompresija živčanih struktura. Unkovertebralni zglobovi se ostavljaju intaktnima ukoliko sami ne vrše kompresiju na neuralne strukture, u suprotnom se odstrani samo dio koji je odgovoran za kompresiju. Uslijedi priprema mjesta implantacije upotrebom visokofrekventne bušilice. Daljnji tijek operacije se razlikuje ovisno o tome da li se postavlja graft za fuziju ili umjetni disk.

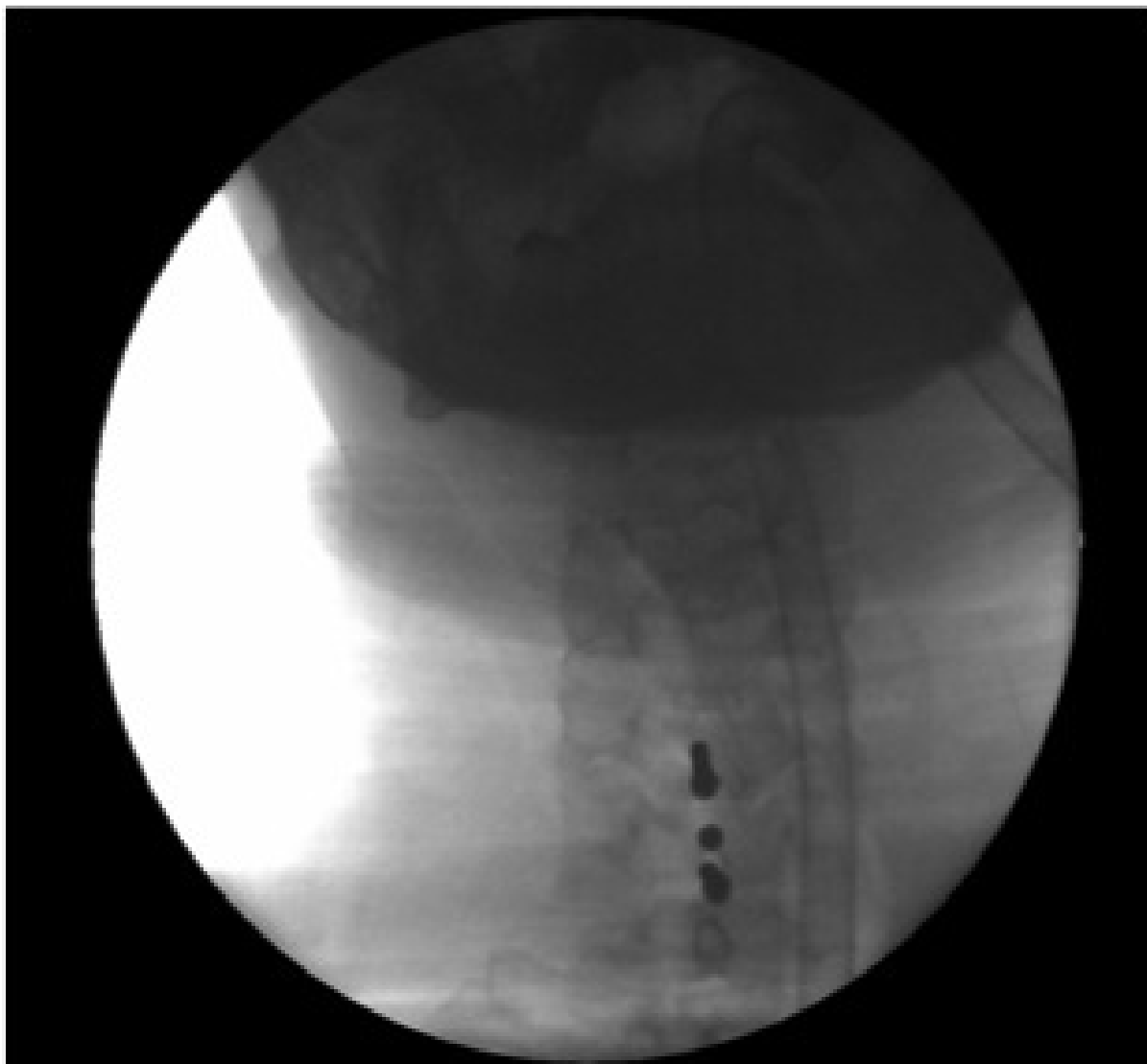
Kod metode fuzije se u intervertebralni prostor postavlja graft od umjetnog materijala (hidroksiapatit, trikalcijski fosfat). Postavi se graft adekvatne veličine te se njegova pozicija provjeri RTG-om. Zatim se provjeri stabilnost grafta i potreba za eventulanom dodatnom fiksacijom istog upotrebom instrumentacije odnosno fiksacije titanijskom pločicom.

Kod primjene umjetnog diska se po pripremi intervertebralnog prostora visokofrekventnom bušilicom pristupi određivanju adekvatne veličine umjetnog diska pod kontrolom RTG-a u dva smjera (latero-lateralnom i antero-posteriornom), (slike 8, 9 i 10). Nakon što se odredi potrebna veličina proteze uslijedi postavljanje iste i verifikacija položaja RTG-om u dva smjera (slike 11 i 12).

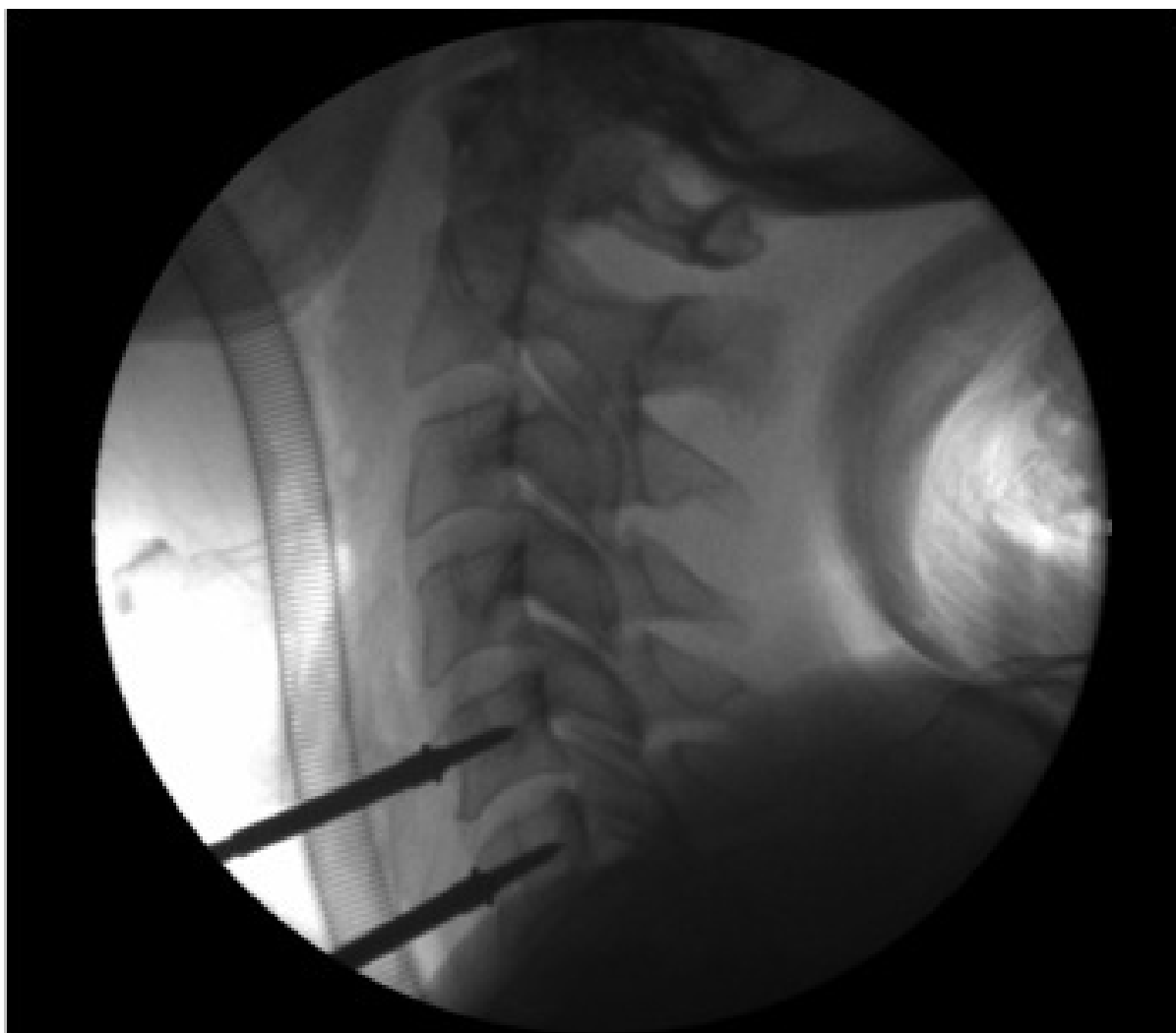Daljnji postupak istovjetan je kod obe metode, a sastoji se od egzaktno hemostaze te zatvaranja rane po anatomskim slojevima. Produžno se šiva platizma šavom 4-0, a zatim potkožje



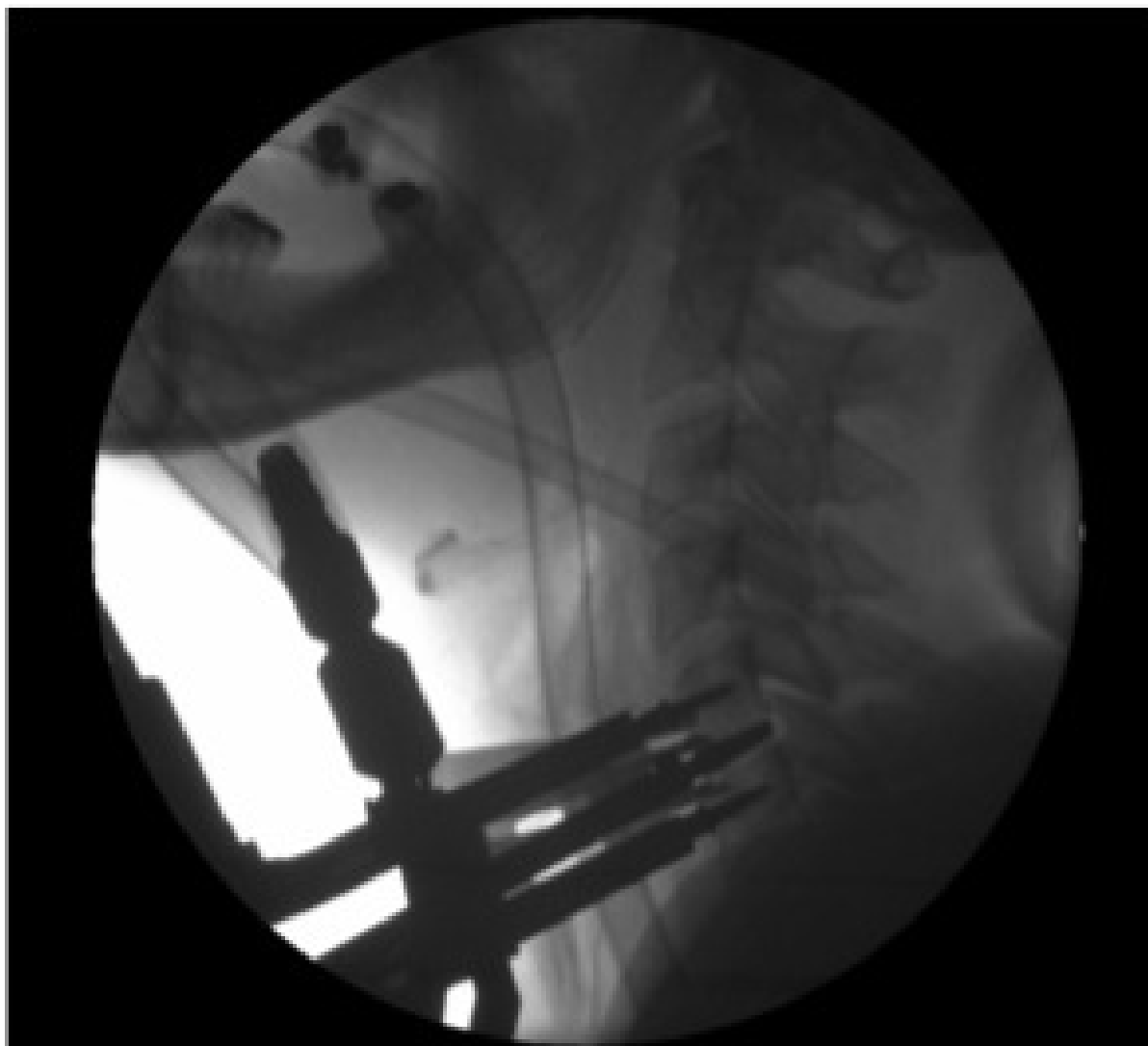
istim šavom. Koža se fiksira kožnim ljepilom (Dermabond). Bolesnik se poslijeoperacijski razbuđuje u operacijskoj dvorani te smješta na odjel uz adekvatnu analgetsku terapiju.



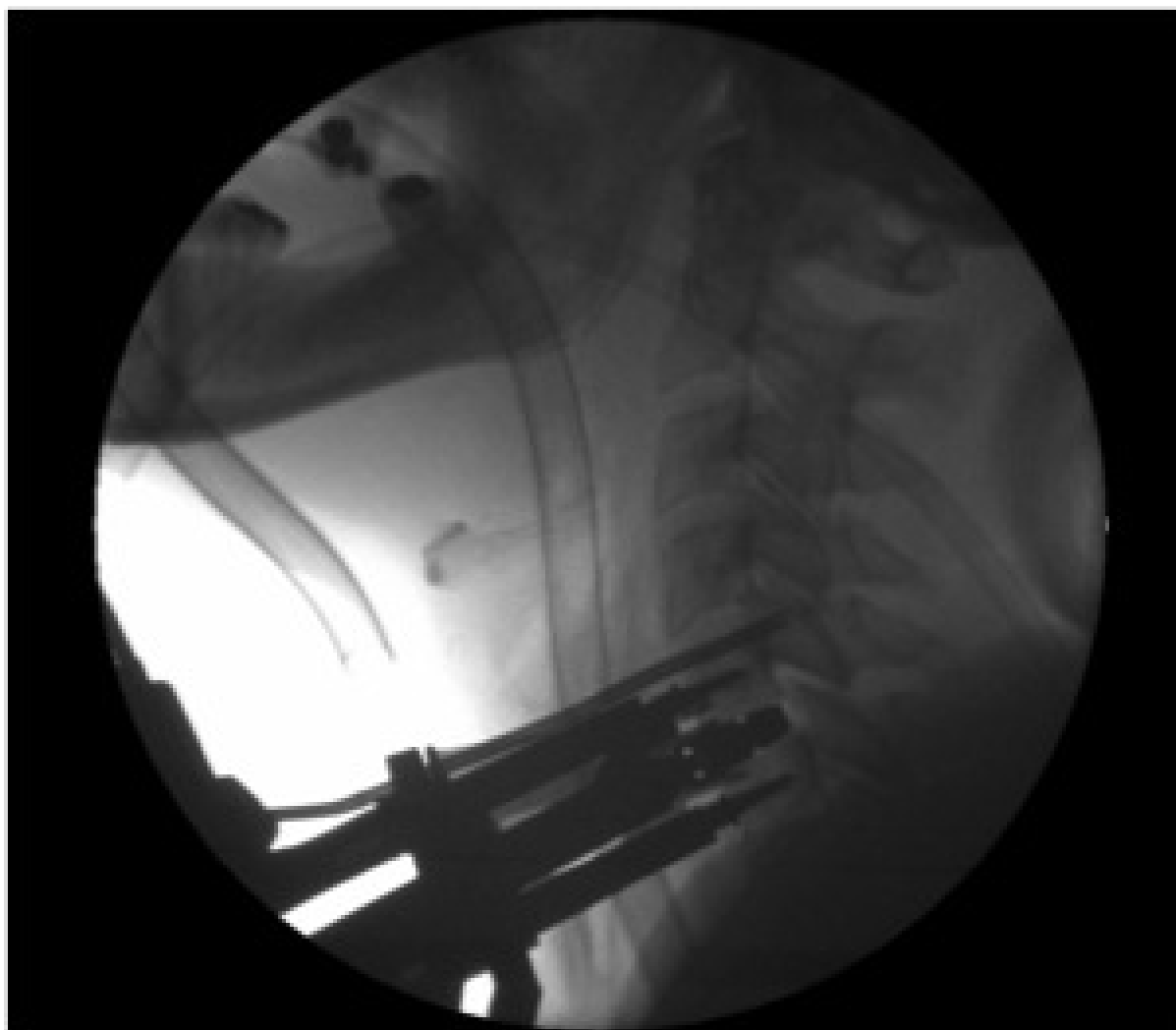
Slika 6: Intraoperacijska anterioposteriorna RTG slika za određivanje središnje linije s postavljenim markerom središnje linije i čavlima za distrakciju.



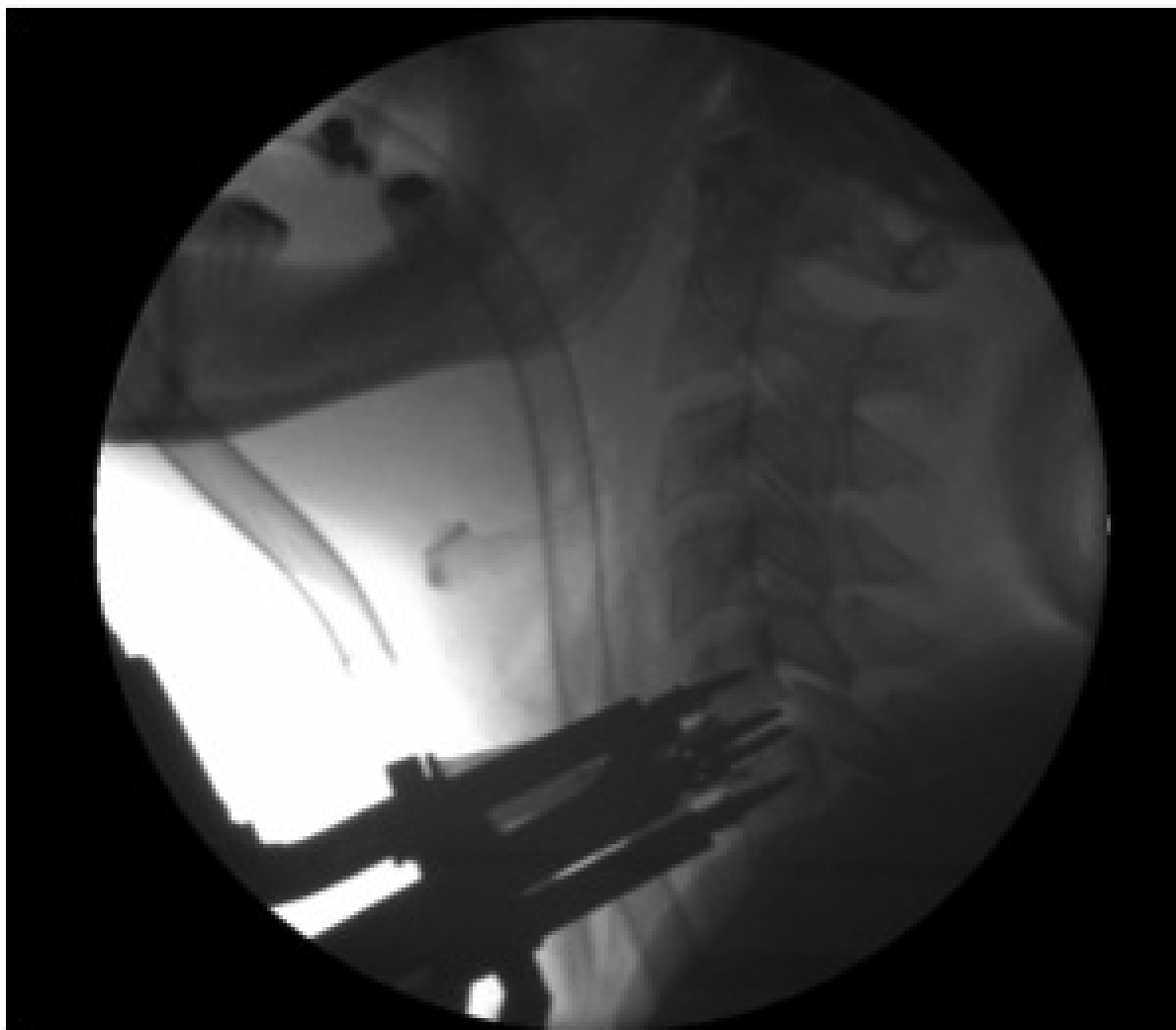
Slika 7: Intraoperacijska profilna RTG slika pravilno postavljenih čavala za distrakciju.



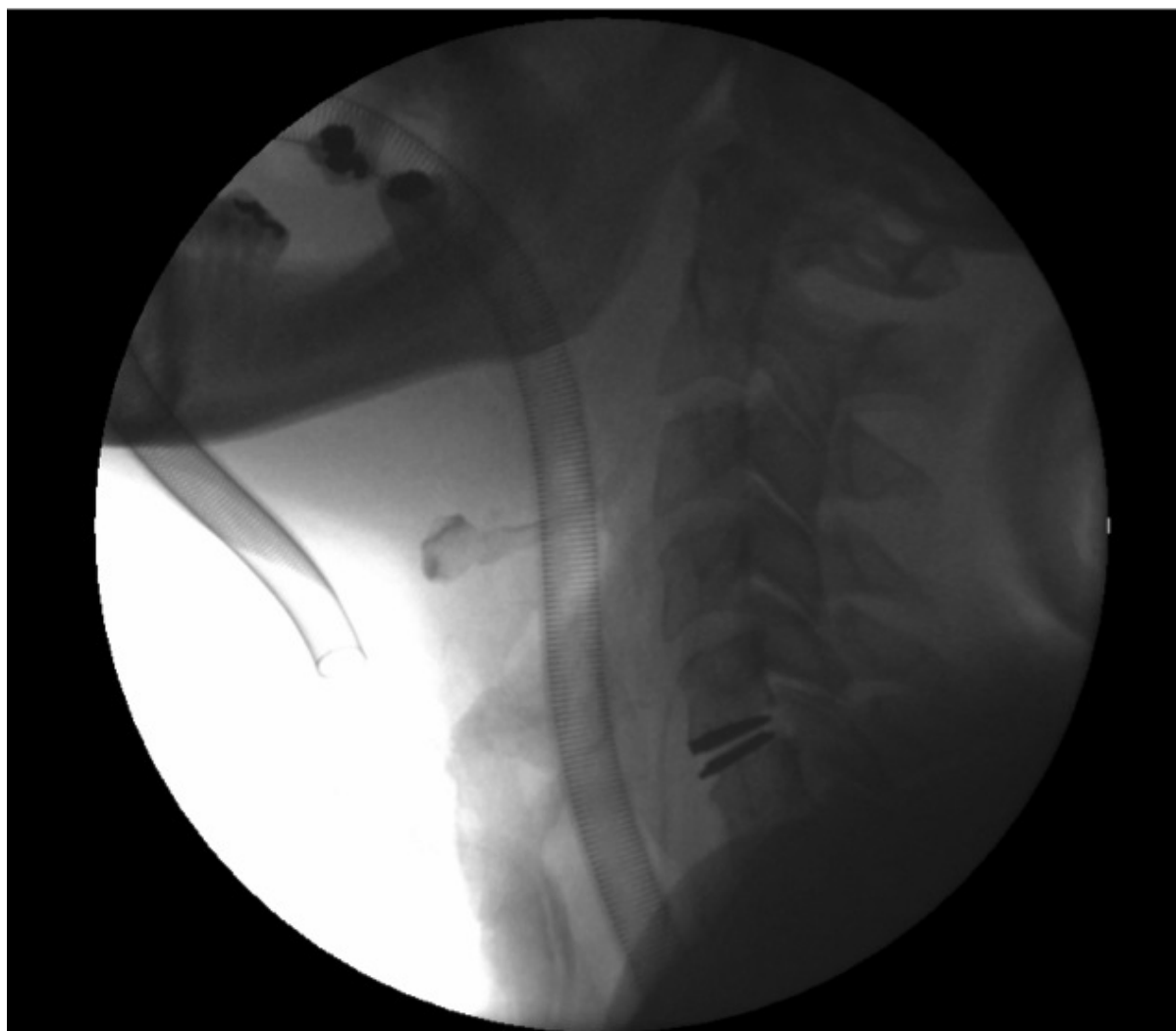Slika 8: Intraoperacijska profilna RTG slika prilikom određivanja potrebne veličine umjetnog diska



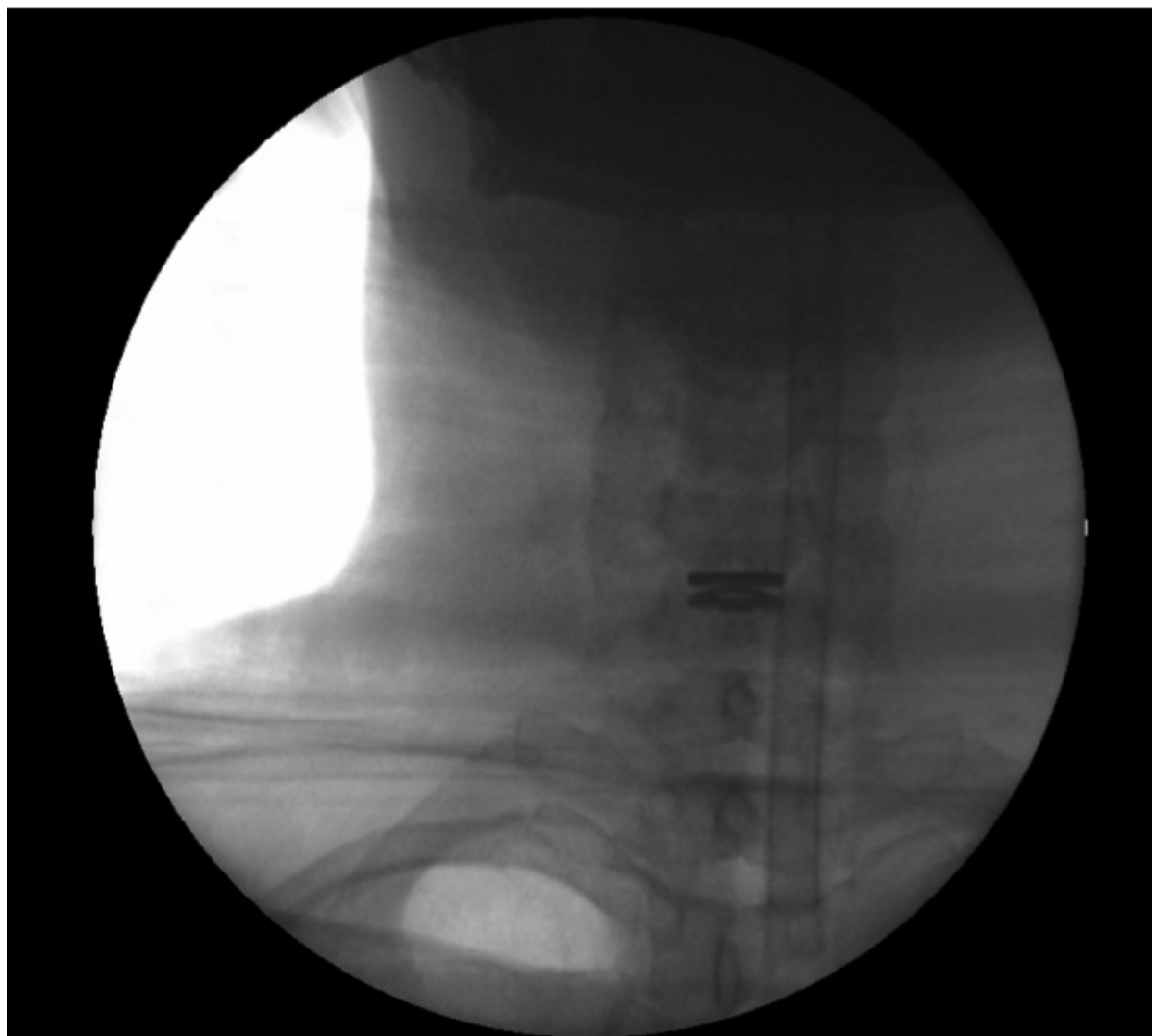Slika 9: Intraoperacijska profilna RTG slika prilikom određivanja potrebne visine umjetnog diska.



Slika 10: Intraoperacijska profilna RTG slika postavljanja umjetnog diska.



Slika 11: Intraoperacijska profilna RTG slika pravilno postavljenog umjetnog diska.



Slika 12: Intraoperacijska anteroposteriorna RTG slika pravilno postavljenog umjetnog diska.



## 5.4. Statističke metode

Rezultati istraživanja prikazani su tablično i grafički. U analizi kvalitativnih svojstava primjenjen je hi – kvadrat test za ovisne i prema potrebi neovisne uzorke. Distribucija kvantitativnih varijabli testirana je na normalnost Smirnov-Kolmogorovljevim testom pa su u analizi, ovisno o tipu distribucije, primjenjeni parametrijski odnosno neparametrijski testovi usporedbe (t-test i t-test parova, odnosno Mann - Whitneyev i Wilcoxonov test parova) i predikcije (generalni linearni model i logistička regresija).

U statističkim analizama i izradi grafičkih slika korištena je programska podrška STATISTICA for Windows, verzija 9.1. (StatSoft, Inc. (2009)), ([www.statsoft.com](http://www.statsoft.com)).

## 6. REZULTATI

Ukupno 100 ispitanika je uključeno u istraživanje. Demografski podaci (spol, dob) te podaci o trajanju tegoba, hospitalizacije i razne operacijskog zahvata prikazani u u tablicama 1 i 2. Prosječna dob ispitanika bila je 41.32 (22 - 58) godine u skupini bolesnika kojima je operacijskim zahvatom ugrađen "Discover" umjetni disk, a 41.94 (22 - 60) godine u kontrolnoj skupini ( $p=0.751$ ). Trajanje simptoma, hospitalizacije, podjela po spolu ili operiranoj razini također nisu pokazale statističke razlike među istraživanim skupinama.

Tablica 1. Razlike u kategorijskim varijablama istraživanih skupina: "chi square test"

		Grupa				P
		Discover N=50		ACDF N=50		
		N	%	N	%	
Spol	M	24	48,0%	25	50,0%	0,841
	Ž	26	52,0%	25	50,0%	
Razina	CIII-CIV	1	2,0%	1	2,0%	0,893
	CIV-CV	4	8,0%	5	10,0%	
	CIV-CVII	1	2,0%	0	0%	
	CV-CVI	26	52,0%	26	52,0%	
	CVI-CVII	18	36,0%	18	36,0%	

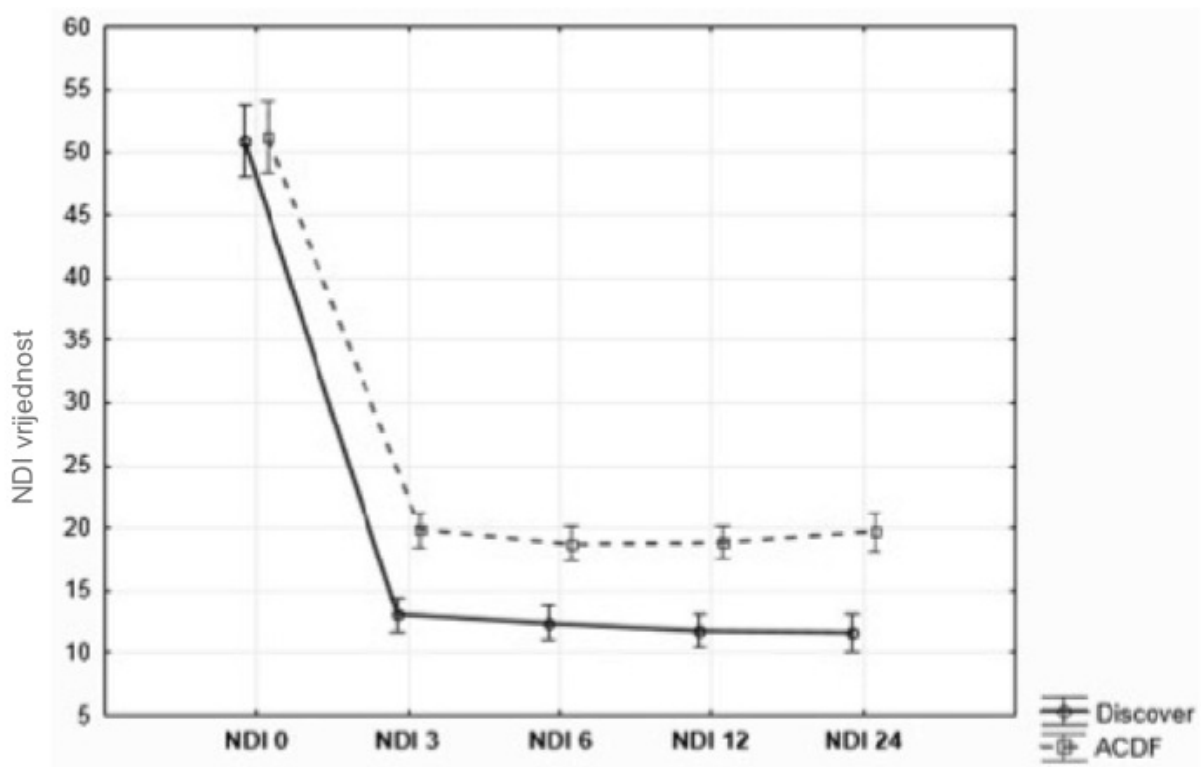
Tablica 2. Razlike u kvantitativnim varijablama istraživanih skupina: "Mann-Whitney U test"

	Grupa	N	Mean	SD	Min	Max	Percentili			P
							25th	50th (Median)	75th	
Starost	Discover	50	41,32	8,80	22	58	35,75	42,00	48,00	0,751
	ACDF	50	41,94	9,36	22	60	35,00	43,00	50,00	
Trajanje simptoma (mjeseci)	Discover	50	14,12	12,67	2	72	7,50	10,00	15,25	0,424
	ACDF	50	14,38	10,77	3	60	8,00	12,00	17,25	
Tajanje hospitalizacije (dani)	Discover	50	3,44	0,86	2	6	3,00	3,00	4,00	0,515
	ACDF	50	3,52	0,81	2	6	3,00	3,00	4,00	

Vrijednosti "NDI" testa prijeoperacijski nisu pokazale statističku značajnost među skupinama, kod ispitanika kojima je ugrađen "Discover" umjetni disk srednja vrijednost je bila (50.90) a u kontrolnoj skupini (51.20), ( $p=0.883$ ) dok je tijekom posijeoperacijskog perioda praćenja od 3, 6, 12 i 24 mjeseca došlo do značajnijeg poboljšanja "NDI" vrijednosti u skupini ispitanika kojima je ugrađen "Discover" umjetni disk (tablica 3 i slika 13).

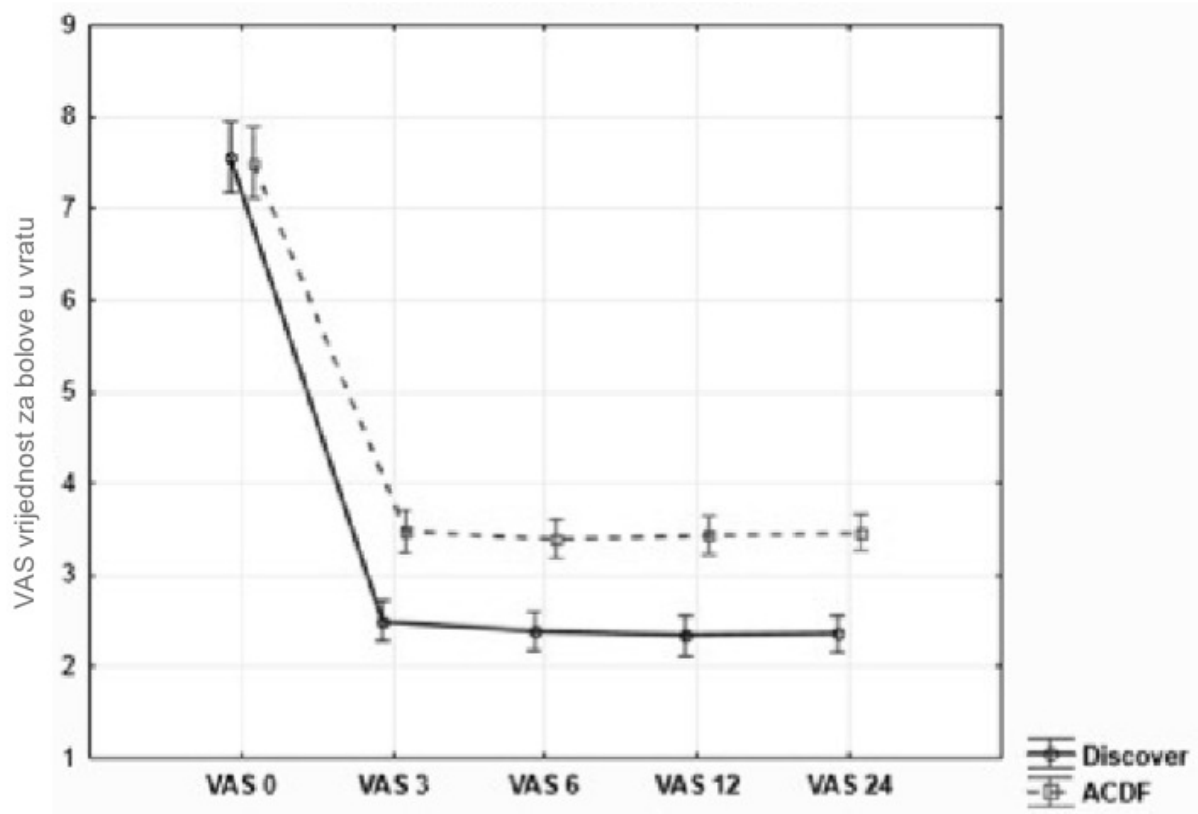
Tablica 3. Razlike u "NDI" vrijednostima istraživanih skupina: nezavisni t-test

	<b>Grupa</b>	<b>N</b>	<b>Srednja vrijednost</b>	<b>SD</b>	<b>Srednja vrijednost standardne devijacije</b>	<b>P</b>
NDI (preop)	Discover	50	50,90	11,48	1,62	0,883
	ACDF	50	51,20	8,60	1,22	
NDI 3	Discover	50	13,04	5,16	0,73	<0,001
	ACDF	50	19,84	4,42	0,63	
NDI 6	Discover	50	12,40	5,30	0,75	<0,001
	ACDF	50	18,76	4,39	0,62	
NDI 12	Discover	50	11,84	4,78	0,68	<0,001
	ACDF	50	18,92	4,58	0,65	
NDI 24	Discover	50	11,60	4,44	0,63	<0,001
	ACDF	50	19,68	5,98	0,85	



Slika 13: Dinamika “NDI” vrijednosti istraživanih skupina: ponavljana mjerenja ANOVA.

Praćenje “VAS” vrijednosti za bolove u ruci te vratu pokazalo je da su prijeoperacijske vrijednosti slične među istraživanim skupinama. Poslijeoperacijski je tijekom perioda praćenja došlo do značajnog poboljšanja “VAS” vrijednosti za bolove u vratu i ruci u obje skupine u odnosu na prijeoperacijske vrijednosti. Kad se napravi analiza i usporedba po skupinama “VAS” vrijednost za bolove u ruci je pokazala podjednako poboljšanje, dok je “VAS” vrijednost za bolove u vratu pokazala značajnije poboljšanje kod skupine ispitanika s ugrađenim "Discover" umjetnim diskom nego u kontrolnoj skupini (tablica 4 i slika 14).



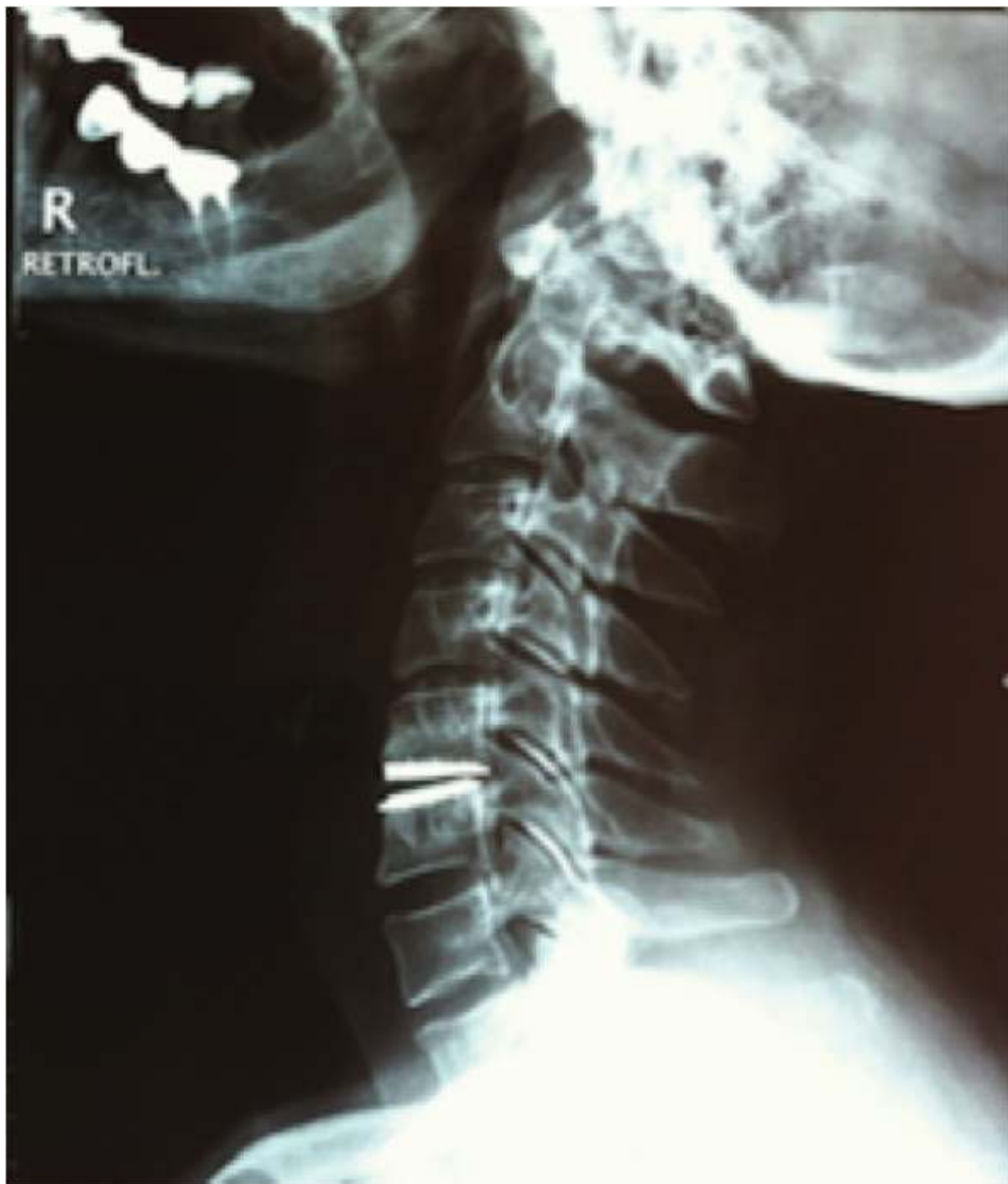Slika 14: Dinamika “VAS” vrijednosti za bolove u vratu istraživanih skupina: ponavljana mjerenja ANOVA.

Tablica 4. Razlike u "VAS" vrijednostima istraživanih skupina: nezavisni t-test

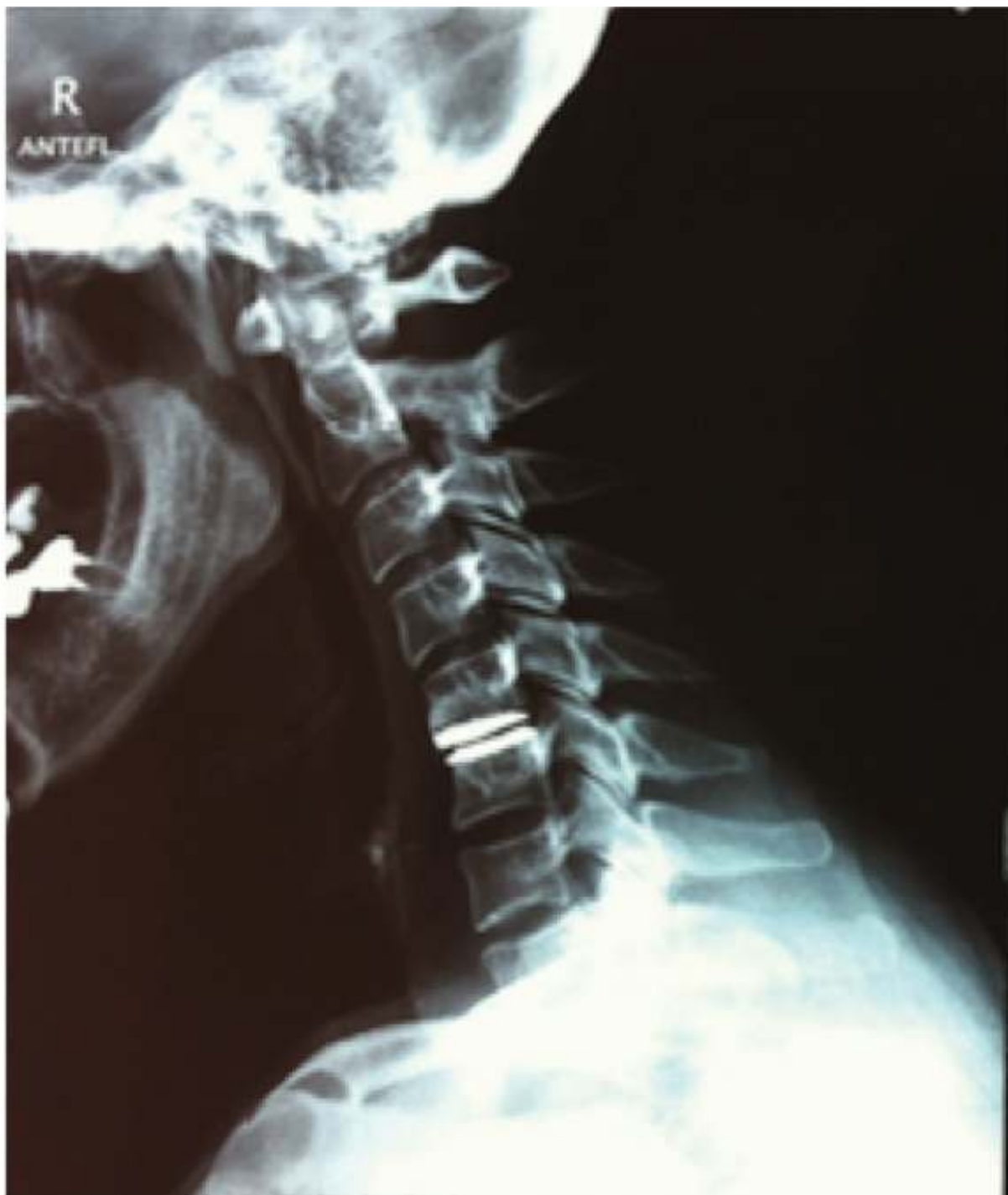	Grupa	N	Srednja vrijednost	SD	Srednja vrijednost standardne devijacije	P
VAS (preop, vrat)	Discover	50	7,56	1,36	0,19	0,828
	ACDF	50	7,50	1,39	0,20	
VAS (preop, ruka)	Discover	50	7,70	1,13	0,16	0,858
	ACDF	50	7,66	1,10	0,16	
VAS 3 vrat	Discover	50	2,50	0,76	0,11	<0,001
	ACDF	50	3,48	0,81	0,12	
VAS 3 ruka	Discover	50	1,88	0,72	0,10	<0,001
	ACDF	50	2,38	0,60	0,09	
VAS 6 vrat	Discover	50	2,38	0,81	0,11	<0,001
	ACDF	50	3,40	0,67	0,09	
VAS 6 ruka	Discover	50	1,78	0,76	0,11	<0,001
	ACDF	50	2,32	0,55	0,08	
VAS 12 vrat	Discover	50	2,34	0,85	0,12	<0,001
	ACDF	50	3,44	0,67	0,10	
VAS 12 ruka	Discover	50	1,68	0,68	0,10	<0,001
	ACDF	50	2,40	0,57	0,08	
VAS 24 vrat	Discover	50	2,36	0,75	0,11	<0,001
	ACDF	50	3,46	0,68	0,10	
VAS 24 ruka	Discover	50	1,70	0,76	0,11	<0,001
	ACDF	50	2,42	0,57	0,08	

Tijekom istraživanja nismo imali intraoperativnih komplikacija vezanih uz "Discover" umjetni disk ili korišteni alograft. U skupini ispitanika kojima je ugrađen "Discover" umjetni disk dobivena je uredna funkcija diska odnosno proteze u 46 (92%) ispitanika (slike 15 i 16). U 4 ispitanika smo tijekom perioda praćenja verificirali heterotopnu osifikaciju (jedan ispitanik nakon 12, a tri nakon 24 mjeseca) s potpunim gubitkom opsega pokreta na operiranoj razini i razvojem fuzije (slike 17 i 18). U kontrolnoj skupini postignuta je fuzija u 49 ispitanika (98%) (slike 19 i 20). Kod jednog ispitanika je nakon 3 mjeseca praćenja verificirana formacija pseudoartroze nakon kolapsa i anteriorne migracije grafta te je ispitanik reoperiran, postavljen je novi graft s instrumentacijom. U svakoj skupini imali smo po jednu jatrogenu leziju duralne ovojnice koja je sanirana postavljanjem fibrinskog ljepila preko lezije. Nismo imali nikakvih drugih poslijeoperacijskih komplikacija niti u jednoj od ispitivanih grupa. Prosječno trajanje hospitalizacije iznosilo je 3.52 dana u skupini bolesnika liječenih prednjom vratnom diskektomijom s fuzijom, a 3.44 dana u bolesnika koji su liječeni primjenom "Discover" umjetnog diska

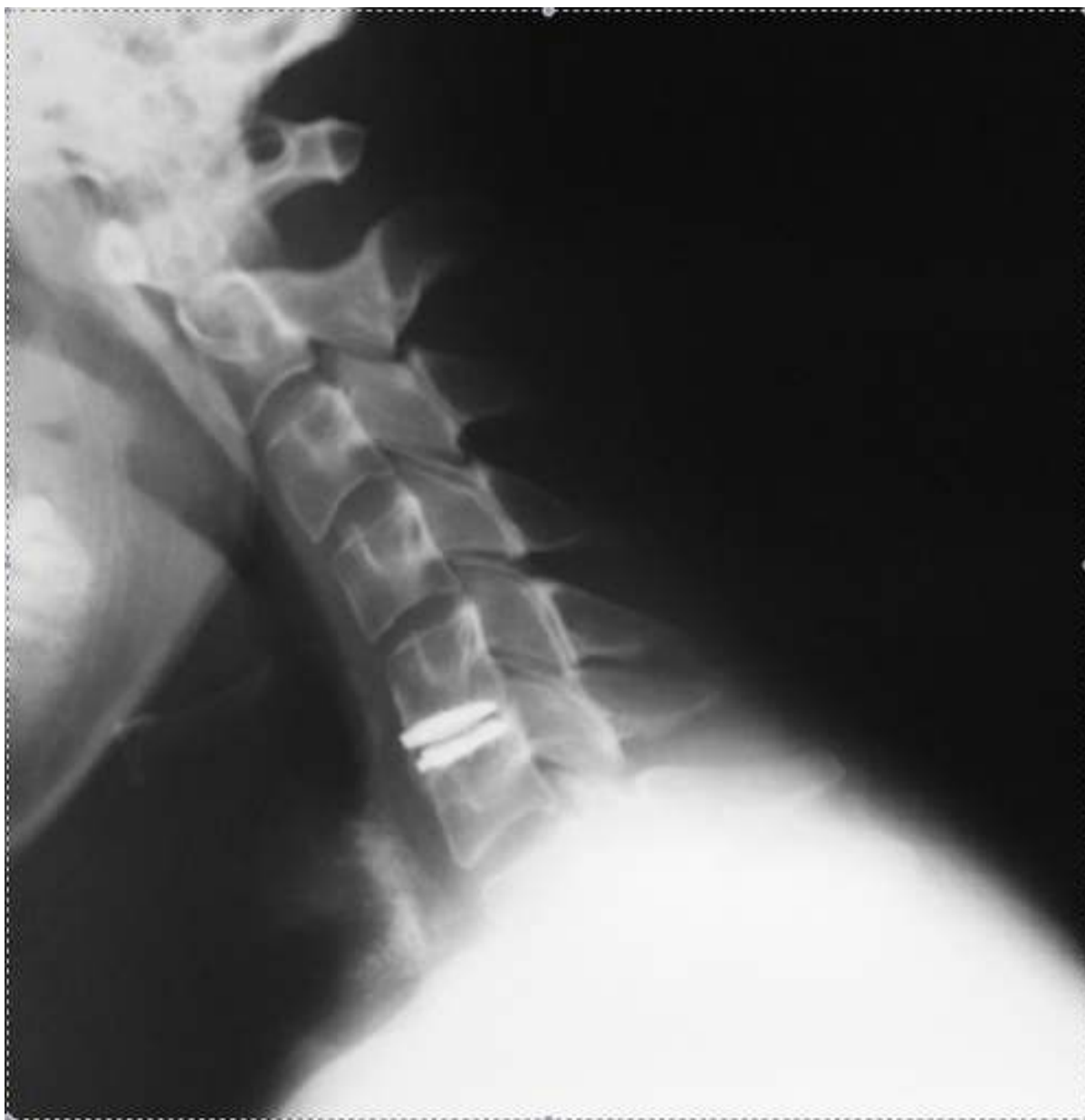



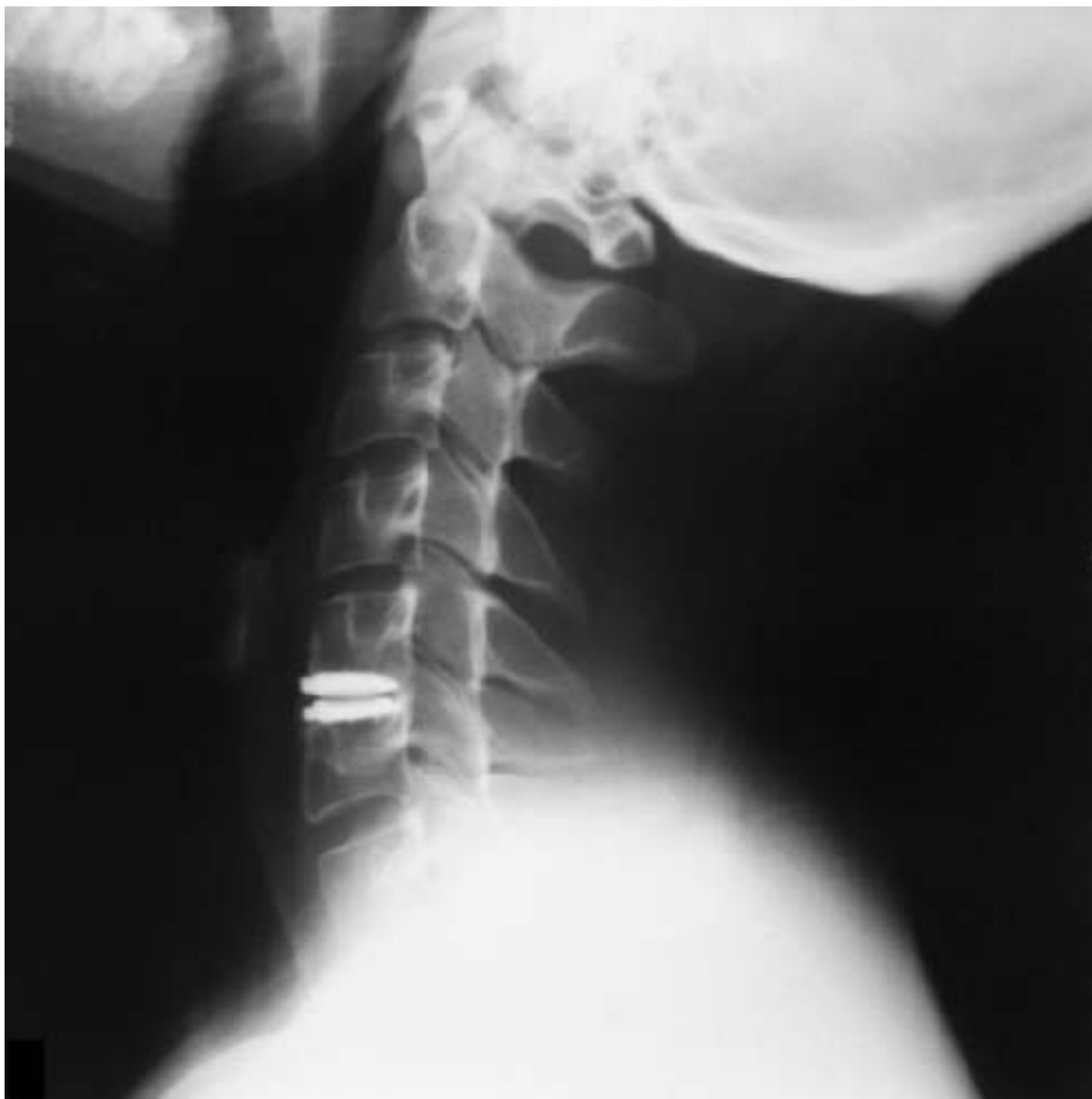Slika 15: Profilna RTG slika vratne kralježnice u ekstenziji, 2 godine nakon ugradnje Discover umjetnog diska.



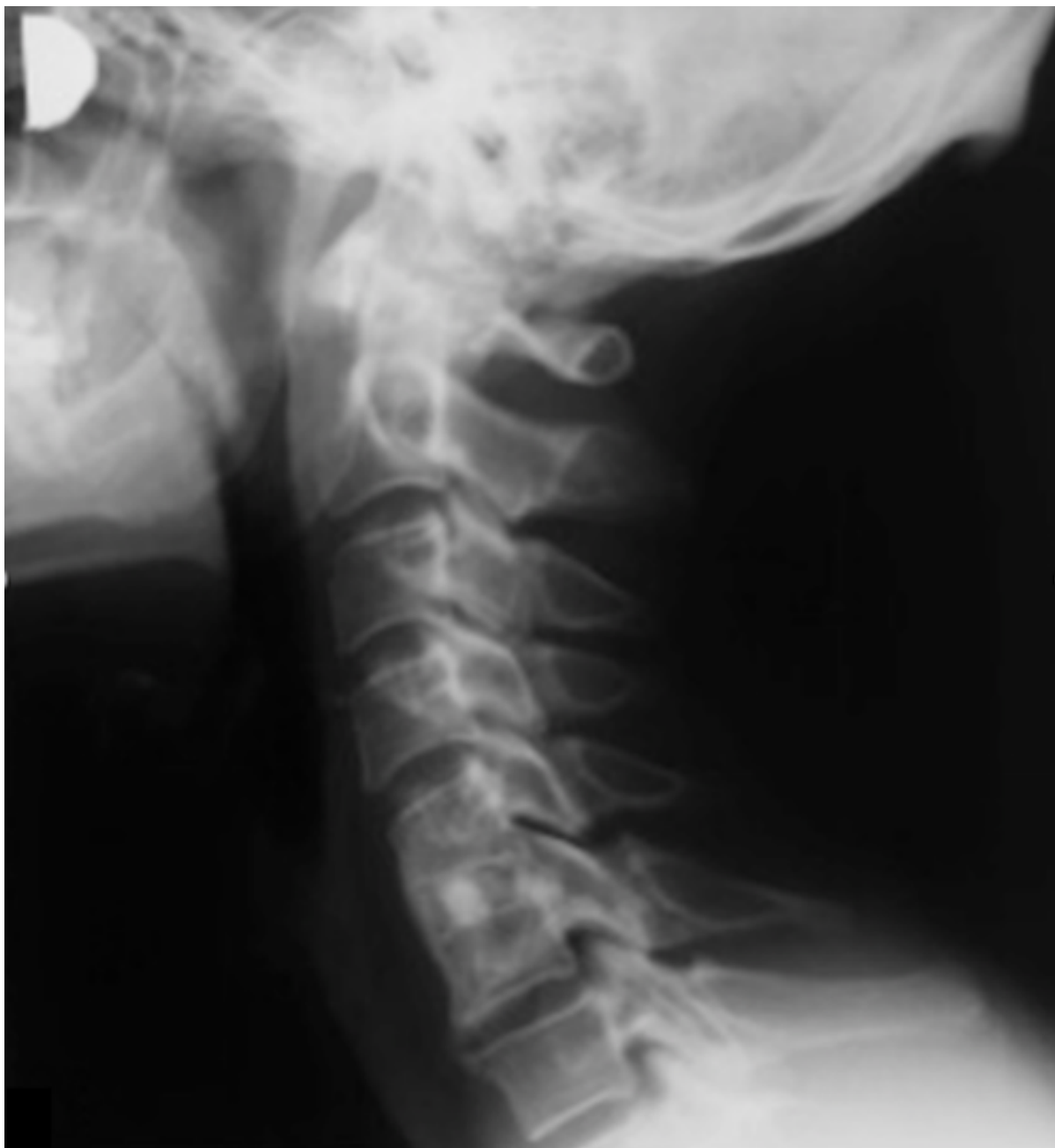Slika 16: Profilna RTG slika vratne kralježnice u fleksiji, 2 godine nakon ugradnje Discover umjetnog diska.



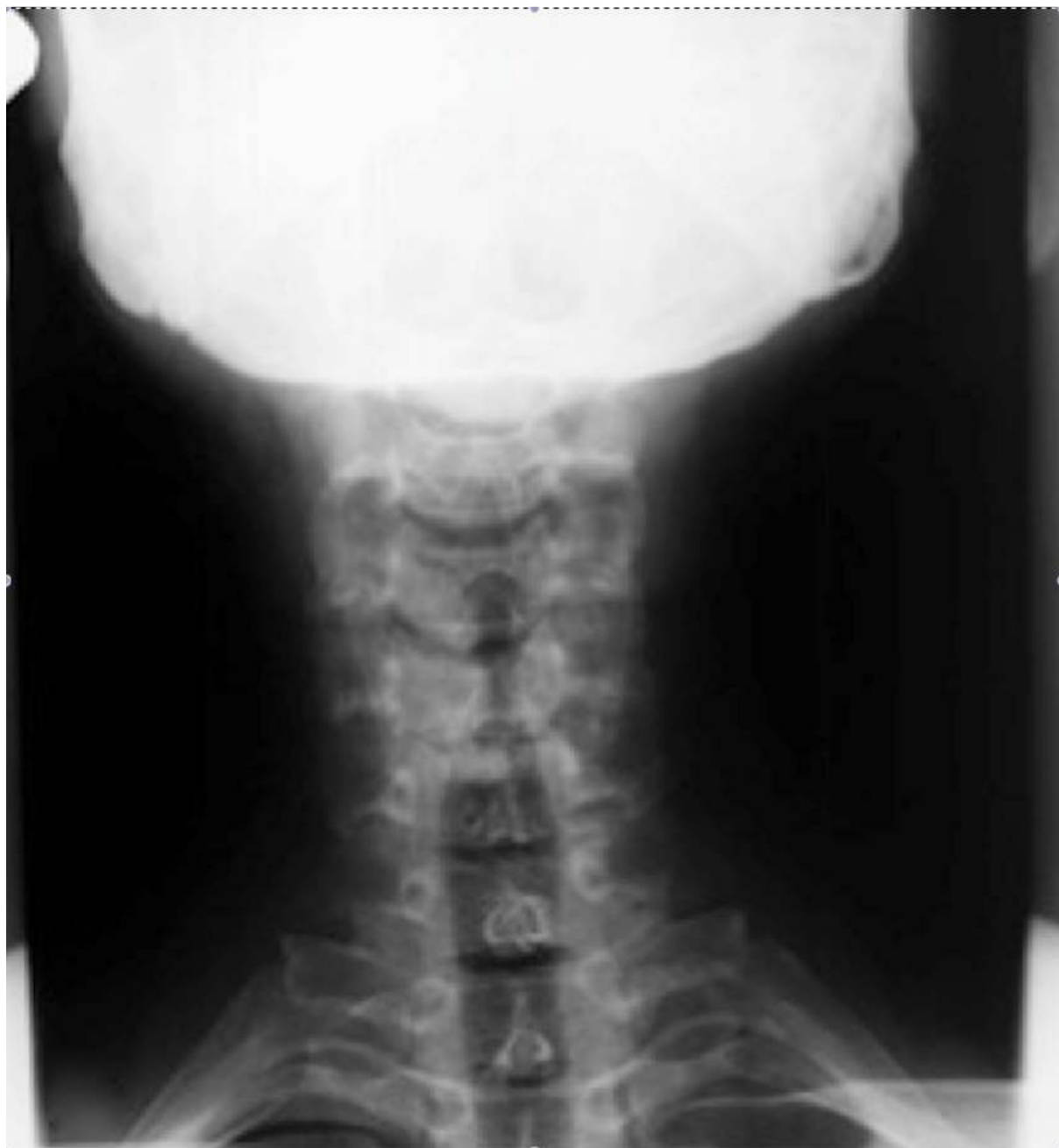Slika 17: Profilna RTG slika vratne kralježnice u fleksiji s prikazom heterotopne osifikacije i potpunog gubitka pokreta na tretiranoj razini, 2 godine nakon ugradnje Discover umjetnog diska.



Slika 18: Profilna RTG slika vratne kralježnice u ekstenziji s prikazom heterotopne osifikacije i potpunog gubitka pokreta na tretiranoj razini, 2 godine nakon ugradnje Discover umjetnog diska.



Slika 19: Profilna RTG slika vratne kralježnice s fuzioniranim segmentom CV-CVI, 2 godine nakon prednje vratne diskektomije s fuzijom



Slika 20: Anteroposteriorna RTG slika vratne kralježnice s fuzioniranim segmentom CV-CVI, 2 godine nakon prednje vratne diskektomije s fuzijom

## 7. RASPRAVA

Prednja vratna diskektomija s fuzijom još uvijek se smatra "zlatnim standardom" u kirurškom liječenju degenerativne bolesti vratnog diska. Međutim rezultati mnogobrojnih dosada objavljenih studija govore u prilog činjenici da ova metoda može dovesti do ubrzanog nastanka degenerativnih promjena susjednih nivoa odnosno stanja koje nazivamo bolest pridruženog segmenta ("adjacent disc disease")<sup>(8-14)</sup>. Još uvijek naravno postoje kontroverze vezane uz bolest pridruženog segmenta, o tome da li je ista zapravo dio prirodne prognoze vratne spondiloze tijekom degenerativnih promjena uzrokovanih starenjem ili su te promjene ipak uzrokovane biomehaničkim promjenama kralježnice nakon fuzije. U literaturi objavljeni podaci o radiološki dokazanim promjenama degeneracije pridruženog segmenta variraju od 0 - 81%, od kojih je 2.2 - 14 % simptomatskih odnosno praćenih kliničkim manifestacijama kao što su radikulopatija i/ili mijelopatija. Katsuura i suradnici objavili su radiološki verificirane promjene i pojavu bolesti pridruženog segmenta nakon prednje vratne diskektomije s fuzijom u 50% slučajeva, dok je dodatnu kiruršku intervenciju zahtjevalo 19% pacijenata<sup>(20)</sup>. Gore i Sepic su u svojoj studiji s medijanom praćenja od 21 godine nakon inicijalne prednje vratne diskektomije s fuzijom potvrdili da je 16% njihovih pacijenata zahtijevalo ponovno kirurško liječenje radi pojave simptomatske bolesti pridruženog segmenta<sup>(21)</sup>. Druge studije pokazale su u prosjeku 6 - 7 % pacijenata s potrebom dodatne kirurške intervencije radi razvoja simptomatske bolesti susjednog diska<sup>(22-24)</sup>.

Primjena umjetnog diska nedavno je uvedena kao alternativa u liječenju bolesti vratnog diska standardnoj proceduri prednje vratne diskektomije s fuzijom. Njene prednosti uključuju održanje normalne pokretljivosti kralježničnog segmenta nakon odstranjenja bolesnog diska i izbjegavanje pojačanih i nefizioloških opterećenja susjednih segmenata. Nadalje, artroplastika je pokazala u preliminarnim istraživanjima smanjen kirurški morbiditet, smanjen broj komplikacija uzrokovanih postoperacijskom imobilizacijom te raniji povratak pacijenata svakodnevnim aktivnostima.

Naše istraživanje pokazuje, po prvi put, učinkovitost i sigurnost primjene "Discover" umjetnog diska u kirurškom liječenju jednorazinske bolesti vratnog diska tijekom perioda praćenja od najmanje dvije godine. Pokazali smo statistički značajno poboljšanje u "NDI" i "VAS" vrijednostima postoperacijski, a u usporedbi s pacijentima liječenim postupkom prednje vratne diskektomije s fuzijom. Fuzija je postignuta u 98% pacijenata u grupi pacijenata liječenih metodom prednje vratne diskektomije s fuzijom što je rezultat koji odgovara vrijednostima drugih u literaturi objavljenih studija. Tijekom perioda praćenja imali smo 4 pacijenta kod kojih se razvila heterotopna osifikacija nakon artroplastike. Jedan slučaj verificiran je na kontrolnom pregledu godinu dana postoperacijski, a ostala tri nakon dvije godine. U sva 4 slučaja heterotopna osifikacija je po McAfee klasifikaciji odgovarala razini 4 i dovela je do potpunog gubitka pokreta na operiranoj razini. Nakon što smo ponovno analizirali RTG slike navedenih pacijenata primjećeno je da veličina proteze nije bila idealna, odnosno u svim slučajevima proteza je bila premala. Pokazano je također u literaturi da

prekomjerna intraoperacijska korekcija visine intervertebralnog prostora u kombinaciji s prekomjernom lordozacijom može dovesti do razvoja heterotopne osifikacije. Prema zasada dostupnim podacima iz naše i ostalih objavljenih studija dobro postavljena indikacija te adekvatna kirurška tehnika se smatraju najbitnijim čimbenicima u sprečavanju razvoja heterotopne osifikacije<sup>(33, 34)</sup>. Uz navedene kriterije prva istraživanja s posteoperacijskom primjenom nesteroidne antireumatske terapije u prevenciji heterotopne osifikacije pokazala su obećavajuće rezultate<sup>(35)</sup>. Postotak pojave heterotopne osifikacije u našoj studiji (8%) nešto je niži u usporedbi s podacima dosada objavljenim u literaturi.

Heterotopna osifikacija je neželjena posljedica koja se javlja kod primjene umjetnog diska. McAfee i suradnici napravili su klasifikaciju heterotopne osifikacije<sup>(36)</sup>. (Tablica 5).

Tablica 5: McAfee klasifikacija heterotopne osifikacije kod primjene umjetnog vratnog diska

Stupanj 0	Nema prisustva heterotopne osifikacije
Stupanj 1	Prisutna heterotopna osifikacija u području ispred tijela kralježaka ali ne u intervertebralnom prostoru
Stupanj 2	Heterotopna osifikacija u intervertebralnom području, moguć utjecaj na funkciju umjetnog diska
Stupanj 3	Mostne osifikacije koje i dalje dopuštaju pokrete na tretiranoj razini
Stupanj 4	Kompletna fuzija tretirane razine bez mogućnosti pokreta

Trenutno su u literaturi najdostupni i najzastupljeniji podaci primjene "Bryan" umjetnog vratnog diska. "Bryan" umjetni vratni disk sastoji se od poliuretanske jezgre okružen poliuretanskom ovojnicom smještenom između dvije titanske ljuške. Rane rezultate multicentrične studije primjene „Bryan“ diska u jednorazinskoj bolesti vratnog diska objavio je Goffin sa suradnicima pokazujući klinički uspjeh od 86% u 60 bolesnika nakon šest mjeseci i 90% u 30 bolesnika nakon jedne godine. Pokretljivost operiranog kralježničnog dinamičkog segmenta je očuvana u svih bolesnika bez dokaza pomicanja proteze<sup>(37)</sup>. Sljedeće istraživanje istih autora prošireno na dvorazinsku primjenu umjetnog vratnog diska tijekom dvogodišnjeg praćenja pokazalo je sljedeće rezultate. U jednorazinskoj grupi stope uspješnosti nakon šest mjeseci, jedne i dvije godine bile su 90, 86, i 90% pojedinačno. U dvorazinskoj grupi stope uspješnosti bile su 82% nakon šest mjeseci i 96% nakon jedne godine. Pokretljivost je održana u obje kirurške grupe, u prosjeku više od sedam stupnjeva po razini u okviru fleksije i ekstenzije tijekom jednogodišnje procjene. Nije bilo pomicanja ili oštećenja proteze<sup>(38)</sup>. Anderson i suradnici opisali su rezultate dvogodišnjeg praćenja 73 bolesnika liječenih primjenom "Bryan". umjetnog diska. 45 od tih bolesnika je ocijenjeno odličnim, sedam dobrim, 13



zadovoljavajućim, a samo osam bolesnika imalo je lošiji rezultat tijekom praćenja. Funkcionalna sposobnost značajno je poboljšana tri mjeseca postoperativno. Rezultati su ostali nepromijenjeni 24 mjeseca nakon operacije. Nije bilo radiološki vidljivih pomaka proteze. 89% bolesnika imalo je barem dva stupnja pokreta nakon jedne i dvije godine. Prosječni opseg pokreta bio je osam stupnjeva <sup>(39)</sup>. Sasso i suradnici tijekom dvogodišnjeg praćenja pokazali su statistički značajnije poboljšanje u vrijednostima NDI (Neck Disability Index), VAS (Visual Analog Scale) i SF-36 u skupini bolesnika s ugrađenim „Bryan“ diskom u odnosu na skupinu bolesnika podvrgnutih prednjoj vratnoj diskektomiji s fuzijom <sup>(40)</sup>. I druge studije potvrdile su učinkovitost navedene metode u liječenju degenerativne bolesti vratne kralježnice <sup>(37-45)</sup>. Nedavno objavljena randomizirana prospektivna studija pratila je potrebu reoperacije nakon primjene umjetnog diska i artrodeze vratne kralježnice. Tijekom praćenja do 28 mjeseci reoperacije su bile češće nakon artrodeze u usporedbi s artroplastikom vratne kralježnice <sup>(46)</sup>. Nedavna istraživanja upozorila su na mogući problem kifotične angulacije nakon insercije Bryan umjetnog diska <sup>(47, 48)</sup>. Iako umjetni diskovi nisu predviđeni da zadrže i osiguraju fiziološku lordozu vratne kralježnice, ostaje otvoreno pitanje moguće korekcije kifoze zadržavanjem pokretljivosti. Katsuura je 2001. godine dokazao da degeneracija susjednih razina značajno ovisi o gubitku fiziološke vratne lordoze i utvrdio da je fiksacija fiziološke lordoze nužna za prevenciju neurološkog oštećenja <sup>(20)</sup>. Nedavno objavljena studija potvrdila je mogućnost zadržavanja vratne lordoze u samo 36% bolesnika nakon ugradnje Bryan umjetnog diska. Treba spomenuti da dizajn "Bryan" umjetnog vratnog diska ne omogućava postizanje lordoze na operiranom segmentu jer proteza nema angulaciju kao što je to slučaj kod „Discover“ umjetnog diska. Unatoč tome klinički ishod je značajan, a cjelokupna sagitalna ravnoteža vratne kralježnice očuvana <sup>(49)</sup>.

Rezultati primjene ostalih na tržištu prisutnih umjetnih diskova odnosno proteza u liječenju jednorazinske bolesti vratnog diska se također istražuju te su dosad objavljeni rezultati niza studija s periodima praćenja do 5 godina. Implementacija "Prestige I" umjetnog diska u pacijenata s jednorazinskom bolesti vratnog diska pokazala je dobre rezultate. Robertson i suradnici pokazali su značajno postoperativno poboljšanje u pacijenata liječenih ovim umjetnim diskom <sup>(50)</sup>. Na temelju iskustava s "Prestige I" protezom napravljen je "Prestige II" umjetni disk s poboljšanim svojstvima u smislu nižeg profila, primjenu kosti u područjima kontakta s pokrovnim ploham kralježaka i dodatnim veličinama. Rezultati kliničkih studija primjene "Prestige II" umjetnog diska pokazali su da primjena istog smanjuje bolnost i simptome uz održanje funkcije kralježnične dinamičke jedinice na tretiranoj razini <sup>(51)</sup>. Objavljeni rezultati dugoročnog praćenja pokazuju da primjena "Prestige II" umjetnog diska dovodi do značajnog kliničkog poboljšanja i održanja opsega pokreta i 60 mjeseci nakon implantacije. Nije primjećena niti jedna migracija proteze. Dodatne kirurške procedure zbog razvoja bolesti susjednog diska bile se daleko češće u pacijenata liječenih prednjom vratnom diskektomijom s fuzijom <sup>(52)</sup>.

Učinkovitost "Pro - Disc C" umjetnog diska u liječenju bolesti vratnog diska također se istražuje. Prospektiva studija primjene ove proteze s četverogodišnjim praćenjem pokazuje značajno poboljšanje kod 61 pacijenta. Tijekom praćenja heterotopna osifikacija primjećena je u 10 pacijenata (25 %) od kojih je u 5 pacijenata ona bila trećeg ili četvrtog stupnja <sup>(53)</sup>. Ziegler JE i suradnici pokazali su u svojoj studiji da je primjena "Pro - Disc C" umjetnog diska sigurna i učinkovita kirurška metoda u liječenju jednorazinske bolesti vratnog diska tijekom perioda praćenja od 60 mjeseci <sup>(54)</sup>. Slične rezultate prikazali su i Nabham i suradnici <sup>(55)</sup>. Međutim druga objavljena studija primjene ove proteze pokazala je razvoj heterotopne osifikacije u više od 60 % pacijenata tretiranih ovom protezom <sup>(56)</sup>, što je po našem mišljenju previše, odnosno ovako visok postotak heterotopne osifikacije sugerira krivo postavljenu indikaciju za operacijski zahvat, grešku u kirurškoj tehnici ili nedostatak same proteze.

Prema našim saznanjima, a nakon temeljite pretrage literature, osim naših rezultata dvogodišnjeg praćenja pacijenata liječenih primjenom "Discover" umjetnog diska <sup>(57)</sup>, dosad su objavljeni rezultati dvije studije o primjeni "Discover" umjetnog diska, međutim s malim brojem pacijenata i praćenjem tijekom samo godinu dana. Objave navedene studije pokazale su ohrabrujuće rezultate <sup>(58, 59)</sup>.

Sukladno uključenim i isključenim kriterijima postavljenim u našem istraživanju indikacije za primjenu umjetnog diska u bolesnika s jednorazinskom degenerativnom bolesti vratne kralježnice su: pacijenti sa svježom diskalnom hernijacijom, održanom visinom intervertebralnog diska, održanim opsegom pokreta i minimalno izraženom spondilozom vratne kralježnice.

## 8. ZAKLJUČCI

1. Primjena "Discover" umjetnog diska u liječenju jednorazinske degenerativne bolesti vratnog diska pokazuje bolje kliničke rezultate tijekom perioda praćenja od dvije godine u odnosu na prednju vratnu diskektomiju s fuzijom u za to prikladnih bolesnika.
2. Primjena "Discover" umjetnog diska predstavlja sigurnu i učinkovitu kiruršku metodu za liječenje jednorazinske bolesti vratnog diska.
3. Analiza postoperacijskih funkcijskih RTG slika vratne kralježnice pokazala je održan opseg pokreta na tretiranoj razini u pacijenata liječenim primjenom "Discover" umjetnog diska u 92 % slučajeva.

## 9. SAŽETAK

DIZAJN STUDIJE: Prospektivna randomizirana studija

CILJ: Usporediti klinički i radiološki ishod liječenja jednorazinske degenerativne bolesti vratne kralježnice upotrebom umjetnog diska "Discover" i prednje vratne diskektomije s fuzijom.

UVOD: Prednja vratna diskektomija s fuzijom (ACDF) se smatra "zlatnim stanardom" u kirurškom liječenju jednorazinske degenerativne bolesti vratne kralježnice. Ipak, rezultati mnogobrojnih studija su pokazali da ista može biti uzrok degenerativnim promjenama na susjednim razinama poznatim kao bolest susjednog diska. Artroplastika vratne kralježnice je uvedena kao moguća alternativna terapijska kirurška metoda. Preliminarne studije pokazale su smanjen kirurški morbiditet, smanjen broj komplikacija radi poslijeoperacijske imobilizacije te prijašnji povatak funkcije nakon operacijskog zahvata.

MATERIJALI I METODE: Sto pacijenata sa simptomatskom jednorazinskom degenerativnom bolešću vratne kralježnice koji zadovoljavaju uključne i isključne kriterije su nasumično raspodijeljeni u dvije skupine, prva za ugradnju "Discover" umjetnog diska, a druga za prednju vratnu diskektomiju s fuzijom. Svi pacijenti su evaluirani prije i poslijeoperacijskim radiološkim studijama i klinički, koristeći "VAS", "NDI" te neurološki status u periodima od 3, 6, 12, i 24 mjeseca poslijeoperacijski.

REZULTATI: Rezultati istraživanja pokazuju da primjena "Discover" umjetnog diska pruža odličan klinički i radiološki ishod liječenja u periodu praćenja od minimalno 24 mjeseca. Pokazano je značajno poboljšanje u kliničkim parametrima, "VAS", "NDI" u grupi pacijenata liječenih ugradnjom "Discover" umjetnog diska u odnosu na pacijente liječene prednjom vratnom diskektomijom s fuzijom.

ZAKLJUČAK: Primjena "Discover" umjetnog diska pruža povoljniji ishod liječenja tijekom perioda praćenja od dvije godine u komparaciji s prednjom vratnom diskektomijom s fuzijom u za to prikladnih pacijenata.

## 10. SUMMARY

**STUDY DESIGN:** Prospective randomized study.

**OBJECTIVE:** To compare the clinical outcome after Discover arthroplasty versus anterior cervical discectomy and fusion (ACDF) in patients treated for symptomatic single-level cervical disc disease.

**SUMMARY OF BACKGROUND DATA:** Anterior cervical discectomy and fusion (ACDF) is still considered the "gold standard" for surgical treatment of cervical spine degenerative disc disease. However, results of many studies suggest that it may cause degenerative changes at levels immediately above and below the fusion, known as adjacent segment degenerative disease (ADD). Cervical arthroplasty has recently been introduced as an alternative to standard procedure of ACDF. It showed decreased surgical morbidity, decreased complications from postoperative immobilization and an earlier return to previous level of function.

**METHODS:** One hundred consecutive patients with single-level cervical disc disease, producing radiculopathy and/or myelopathy were randomly divided into groups to undergo ACDF or Discover arthroplasty. All patients were evaluated with pre- and postoperative serial radiographic studies and clinically, using Neck Disability Index (NDI), Visual Analog Scale (VAS) and neurological status at 3, 6, 12 and 24 months.

**RESULTS:** The results of our study indicate that cervical arthroplasty using Discover Artificial Cervical Disc provides favorable clinical and radiological outcomes in follow up period of 24 months. There has been significant improvement in clinical parameters, VAS and NDI, at 3, 6, 12 and 24 months in arthroplasty group comparing to control group.

**CONCLUSION:** The Discover artificial cervical disc replacement offers favorable outcome compared to ACDF for a single-level cervical disc disease at short- and long-term follow-up in selected patients.

## 11. LITERATURA

1. Robinson RA. Anterolateral cervical disc removal and interbody fusion for cervical disc syndrome. *Bull Johns Hopkins Hosp.* 1955;96:223-224.
2. Smith GV, Robinson RA. The treatment of certain cervical-spine disorders by anterior removal of the intervertebral disc and interbody fusion. *J Bone Joint Surg Am.* 1958;40:607-623.
3. Cloward RB. The anterior approach for removal of ruptured cervical discs. *J Neurosurg.* 1958;15:602-616.
4. Bose B. Anterior cervical fusion using Caspar plating: Analysis of results and review of the literature. *Surg Neurol.* 1958;49:25-31.
5. Clements DH, O'Leary PF. Anterior cervical discectomy and fusion. *Spine.* 1990;15:1023-1025.
6. Gore DR, Sepic SB. Anterior cervical fusion for degenerated or protruded discs: Review of 146 patients. *Spine.* 1984;9:667-671.
7. Jacobs B, Krueger EG, Leivy DM. Cervical spondylosis with radiculopathy. Results of anterior discectomy and interbody fusion. *JAMA.* 1970;211:2135-2139.
8. Lunsford LD, Bissonette DJ, Jannetta PJ, Sheptak PE, Zorub DS. Anterior surgery for cervical disc disease. Part I: Treatment of lateral cervical disc herniation in 253 cases. *J Neurosurg.* 1980;53:111.
9. Matsunaga S, Kabayama S, Yamamoto T, Yone K, Sakou T, Nakanishi K . Strain on intervertebral discs after anterior cervical decompression and fusion. *Spine.* 1999;24:670-675.
10. Baba H, Furusawa N, Imura S, Kawahara N, Tsuchiya H, Tomita K. Late radiographic findings after anterior cervical fusion for spondylotic myeloradiculopathy. *Spine.* 1993;18:2167-2173.
11. Hilibrand AS, Carlson GD, Palumbo MA, Jones PK, Bohlman HH. Radiculopathy and myelopathy at segments adjacent to the site of a previous anterior cervical arthrodesis. *J Bone Joint Surg Am.* 1999;81:519-528.
12. Wigfield C, Gill S, Nelson R, Langdon I, Metcalf N, Robertson J. Influence of an artificial cervical joint compared with fusion on adjacent-level motion in the treatment of degenerative cervical disc disease. *J Neurosurg (Spine 1).* 2002;96:1721.
13. DePalma AF, Rothman RH, Lewinnek GE, Canale ST. Anterior interbody fusion for severe cervical disc degeneration. *Surg Gynecol Obstet.* 1972;134:755-758.
14. Gore DR, Brechbuler M. Roentgenographic findings following anterior cervical fusion. *Skeletal Radiol.* 1986;15:556-559.
15. Hunter LY, Braustein EM, Bailey RW. Radiographic changes following anterior cervical fusion. *Spine.* 1980;5:399-401.

16. Cherubino P, Benazzo F, Borromeo U, Perle S. Degenerative arthritis of the adjacent spinal joints following anterior cervical spinal fusion: Clinicoradiologic and statistical correlations. *Ital J Orthop Traumatol.* 1990;16:533-543.
17. Gore DR. Roentgenographic findings in the cervical spine in asymptomatic persons: A ten year follow-up. *Spine.* 2001;26:2463-2466.
18. Kulkarni V, Rajshekhar V, Raghuram L . Accelerated spondylotic changes adjacent to the fused segment following central cervical corpectomy: Magnetic resonance imaging study evidence. *J Neurosurg (Spine 1).* 2004;100:26.
19. Brodke DS, Zdeblick TA. Modified Smith-Robinson procedure for anterior cervical discectomy and fusion. *Spine.* 1992;17:427-430.
20. Katsuura A, Hukuda S, Saruhashi Y, Mori K. Kyphotic malalignment after anterior cervical fusion is one of the factors promoting degenerative process in adjacent intervertebral levels. *Eur Spine J.* 2001;10:320-324.
21. Gore DR, Sepic SB. Anterior discectomy and fusion for painful cervical disc disease. A report of 50 patients with an average follow-up of 21 years. *Spine.* 1998;23:2047-2051.
22. Bohlman HH, Emery SE, Goodfellow DB, Jones PK. Robinson anterior cervical discectomy and arthrodesis for cervical radiculopathy. Long-term follow-up of 122 patients. *J Bone Joint Surg Am.* 1993;75:1298-1307.
23. Goffin J, Geusens E, Vantomme N, Quintens E, Waerzeggers Y, Depreitere B et al. Long-term follow-up after interbody fusion of the cervical spine. *J Spinal Disord Tech.* 2004;17:79-85.
24. Fernstrom U. Arthroplasty with intercorporal endoprosthesis in herniated disc and in painful disc. *Acta Chir Scand Suppl.* 1966;357:154-159
25. Harmon PH. Anterior excision and vertebral body fusion operation for intervertebral disc syndromes of the lower lumbar spine. *Clin Orthop.* 1963;26:107-111
26. McKenzie AH. Steel ball arthroplasty of lumbar intervertebral discs, a preliminary report. *J Bone Joint Surg Br.* 1972;54:S766
27. Cummins BH, Robertson JT, Gill SS. Surgical experience with an implanted artificial cervical joint. *J Neurosurg.* 1998;88:943-948
28. Duggl N, Pickett GE, Mitsis DK, Keller JL. Early clinical and biomechanical results following cervical arthroplasty. *Neurosurg Focus.* 2004;17:E9
29. Discover wear study data on file at DePuy Spine International
30. Benson LC, DesJardins JD, LaBerge M. Effects of in vitro wear of machined and molded UHMWPE tibial insert on TKR kinematics. *J Biomed Mater Res.* 2001;58(5):496-504.
31. D Lima DD, Hermida JC, Chen PC, Colwell CW jr. Polyethylene wear and variations in knee kinematics. *Clin Orthop Relat Res.* 2001:124-130.
32. Motion study data on file at DePuy Spine International.

33. Su K, Hwa HD. Do postoperative biomechanical changes induce heterotopic ossification after cervical arthroplasty? A 5-year follow-up study. *J Spinal Disord Tech.* 2103; [Epub ahead of print].
34. Rihn JA, Radcliff K, Vaccaro AR, Hipp J, Hilibrand AS, Anderson DG et al. Radiographic variables that may predict clinical outcomes in cervical disc replacement surgery. *J Spinal Disord Tech.* 2014 [Epub ahead of print].
35. Guerin P, Obeid I, Bourghli A, Meyrat R, Luc S Gille O et al. Heterotopic ossification after cervical disc replacement: Clinical significance and radiographic analysis. A prospective study. *Acta Orthop Belg.* 2012;78:80-86.
36. McAfee PC, Cunningham BW, Devine J, Williams E, Yu-Yahiro J. Classification of heterotopic ossification (HO) in artificial disk replacement. *J spin Disord Tech.* 2003;16:384-9.
37. Goffin J, Casey A, Kehr P, Liebig K, Lind B, Logroscino C et al. Preliminary clinical experience with the Bryan Cervical Disc Prosthesis. *Neurosurgery.* 2002;51:840-847.
38. Goffin J, Van Calenbergh F, Van Loon J, Casey A, Kehr P, Liebig K et al. Intermediate follow-up after treatment of degenerative disc disease with the Bryan Cervical Disc Prosthesis: Single-level and bi-level. *Spine.* 2003;28:2673-2678.
39. Anderson PA, Sasso RC, Rouleau JP, Carlson CS, Goffin J. The Bryan Cervical Disc: Wear properties and early clinical results. *Spine J.* 2004;4(Suppl 6):303-304.
40. Sasso RC, Smucker JD, Hacker RJ, Heller JG. Artificial disc versus fusion: A prospective, randomised study with 2-year follow-up on 99 patients. *Spine.* 2007;32(26):2933-2940.
41. Sekhon LH. Cervical arthroplasty in management of spondylotic myelopathy. *J Spinal Disord Tech.* 2003;16:307-313.
42. Bryan VE jr. Cervical motion segment replacement. *Eur Spine J.* 2002;11(Suppl 2):S92-S97.
43. Coric D, Finger F, Boltes P. Prospective randomised controlled study of the Bryan Cervical Disc: Early clinical results from a single investigational site. *J Neurosurg Spine.* 2006;4:31-35.
44. Robertson JT, Papadopoulos SM, Traynelis VC. Assessment of adjacent-segment disease in patients treated with cervical fusion or arthroplasty: A prospective 2-year study. *J Neurosurg Spine.* 2005;3(6):417-423.
45. Heller JG, Sasso RC, Papadopoulos SM, Anderson PA, Fessler RG, Hacker RJ et al. Comparison of Bryan cervical disc arthroplasty with anterior cervical decompression and fusion: Clinical and radiographic results of a randomised, controlled, clinical trial. *Spine.* 2009;34(2):101-107.
46. Anderson PA, Sasso RC. Reoperation rates for cervical arthroplasty vs. arthrodesis. *Spine J.* 2005;5:76.
47. Johnson JP, Laurysen C, Cambron HO, Pashman R, Regan JJ, Anand N et al. Sagittal alignment and the Bryan cervical artificial disc. *Neurosurg Focus.* 2004;17:E14



48. Pickett GE, Sekhon LS, Sears WR, Duggal N. Complications with cervical arthroplasty. *J Neurosurg Spine*. 2006;4:98-105.
49. Kim SW, Shin JH, Arbatin JJ, Park MS, Chung YK, McAfee PC. Effects of a cervical disc prosthesis on maintaining sagittal alignment of the functional spinal unit and overall sagittal balance of the cervical spine. *Eur Spine J*. 2008;17:20-29.
50. Robertson JT, Metcalf NH. Long-term outcome after implantation of the Prestige I disc in an end-stage indication: 4-year results from a pilot study. *Neurosurg Focus*. 2004;17:E10.
51. Porchet F, Metcalf NH. Clinical outcomes with the Prestige II cervical disc: preliminary results from a prospective randomized clinical trial. *Neurosurg Focus*. 2004;17:E22.
52. Burkus JK, Haid RW, Traynelis VC, et al. Long-term clinical and radiographic outcomes of cervical disc replacement with the Prestige disc: results from a prospective randomized controlled clinical trial. *J Neurosurg Spine*. 2010;13:308–318.
53. Barna M, Stulik J, Vyskocil T, et al. ProDisc-C Total Disc 89 Replacement. A four-year prospective monocentric study. *Acta Chir Orthop Traumatol Cech*. 2012;79:512–519.
54. Zigler JE, Delamarter R, Murrey D, et al. ProDisc-C and anterior cervical discectomy and fusion as surgical treatment for single-level cervical symptomatic degenerative disc disease: five-year results of a Food and Drug Administration study. *Spine*. 2013;38: 203–209.
55. Nabham A, Ahlhelm F, Pitzen T, et al. Disc replacement using Pro- Disc C versus fusion: prospective randomized and controlled radiographic and clinical study. *Eur Spine J*. 2007;16:423–430.
56. Zhao YB, Sun Y, Zhou FF, et al. Cervical disc arthroplasty with ProDisc-C artificial disc: 5-year radiographic follow up results. *Chin Med J (Engl)*. 2013;126:3809–3811.
57. Rožanković M, Marasanov SM, Vukić M. Cervical disk replacement with Discover versus fusion in a single level cervical disc disease: A prospective single center randomized trial with a minimum 2-year follow-up. *J Spinal Disord Tech*. 2014. [Epub ahead of print].
58. Greiner-Perth R, Allam Y, Silbermann J, et al. First experience and preliminary clinical results with the cervical disc replacement DISCOVER. *Z Ortop Unfall*. 2009;147:582–587.
59. Du J, Li M, Liu H, et al. Early follow-up outcomes after treatment of degenerative disc disease with Discover cervical disc prosthesis. *Spine J*. 2011;11:281–289

## 12. ŽIVOTOPIS

Rođen sam u Beogradu, SR Srbija, 26. svibnja 1978. godine. Srednjoškolsko obrazovanje završio sam u općoj gimnaziji "Antuna Vrančića" i srednjoj glazbenoj školi "Ivana Lukačića" 1996. godine u Šibeniku. Diplomirao sam na Medicinskom fakultetu Sveučilišta u Zagrebu u siječnju 2003. godine, a stručni ispit za doktore medicine položio sam 2004. godine. Radio sam kao liječnik obiteljske medicine u ambulanti dr. Josipe Rodić do travnja 2005., a zatim kao liječnik u Ustanovi za hitnu medicinsku pomoć grada Zagreba do prosinca 2007. godine nakon čega sam započeo specijalizaciju iz neurokirurgije na Klinici za neurokirurgiju Medicinskog fakulteta Sveučilišta u Zagrebu pri Kliničkom bolničkom centru Zagreb. Specijalistički sam ispit iz neurokirurgiju položio u prosincu 2013. godine od kada sam zaposlen kao specijalist neurokirurg u istoj ustanovi. Znanstveni poslijediplomski doktorski studij iz područja biomedicine i zdravstva završio sam akademske godine 2011/2012 na Medicinskom fakultetu Sveučilišta u Zagrebu. U periodu 2011-2014. godina uspješno sam završio EANS tečajeve za specijalizante i mlade specijaliste iz neurokirurgije. Član sam Hrvatskog liječničkog zbora, Hrvatske liječničke komore, Hrvatskog neurokirurškog društva i Hrvatskog društva za lubanjsku osnovicu. Aktivo sam sudjelovao u više znanstvenih istraživanja te objavio više znanstvenih i stručnih radova u domaćim i međunarodnim stručnim časopisima te stručnim kongresima.

### **13. PRILOZI**

- |          |   |
|----------|---|
| Prilog 1 | Obavijest o istraživanju za ispitanike                          |
| Prilog 2 | Informirani pristanak ispitanika za sudjelovanje u istraživanju |
| Prilog 3 | Oswestry Neck Disability Index                                  |

## OBAVIJEST O ISTRAŽIVANJU ZA ISPITANIKE

### „Primjena umjetnog diska u kirurškom liječenju degenerativne bolesti vratne kralježnice”

Poštovani,

u Klinici za neurokirurgiju Kliničkog bolničkog centra „Zagreb“ Medicinskog fakulteta u Zagrebu u tijeku je prospektivna studija pod naslovom „Primjena umjetnog diska u kirurškom liječenju degenerativne bolesti vratne kralježnice“ kojom želimo usporediti dvije kirurške metode liječenja degenerativne bolesti vratne kralježnice. Zbog navedene ste bolesti i Vi hospitalizirani u našoj Klinici, te očekujete operacijski zahvat dekompresije živčanih struktura u kanalu kralježnice i postavljanja fiksacijskog materijala ili umjetnog diska između kralješaka u svrhu smanjenja Vaših bolnih tegoba, te prevencije njihova daljnjeg pogoršanja.

Kako bismo bili u mogućnosti provesti navedeno istraživanje, radi unapređenja saznanja o navedenoj bolesti, zamoljeni ste da sudjelujete u istom. Stoga Vas molimo da pažljivo pročitate dolje navedeni tekst, te da ukoliko neki od navedenih pojmova ne razumijete, unatoč usmenom objašnjenju liječnika o karakteru, svrsi i metodologiji istraživanja, svakako dodatno upitate liječnika koji sudjeluje u istraživanju.

Degenerativna bolest vratne kralježnice učestalo je oboljenje koje nastaje kao posljedica starenja zbog čega se javljaju promjene na kralješcima te diskovima (jastučićima) između kralješaka te unkovertebralnim zglobovima. Bolest nastaje svakodnevnim „trošenjem“ kralježnice današnjim načinom života i rada. Dugo sjedimo u neprirodnom položaju za stolom, uz knjige i računala, u automobilima te za raznim strojevima i na radnim mjestima neprilagođenim normalnom, prirodnom postavu kralježnice. Zbog toga nastaju promjene na koštanom dijelu kralješaka koji se „troše“, stvaraju se koštani izdanci na krajevima koji pritišću korijene živaca koji izlaze iz leđne moždine. Ponekad pritišću i leđnu moždinu. Isto tako nastaju promjene na diskovima koji postaju neelastični, tvrdi, pucaju prsteni koji ih okružuju i javljaju se izbočenja, to jest oni „iskaču“ i pritišću okolne strukture, u prvome redu korijene živaca. Manifestira bolovima u vratu sa širenjem prema ramenima i rukama, zakočenošću vrata, zatiljačnom glavoboljom, osjećajem slabosti u rukama, šakama i nogama, smetnjama osjeta, smetnjama ravnoteže, zanošenjem u hod te smetnjama mokrenja i stolice. Ukoliko se ne liječi bolest ima progresivan tijek te može dovesti do trajnog oštećenja kralježnične moždine i živaca. Kod blagih smetnji terapija je konzervativna i može dovesti do potpunog povlačenja simptoma na kraće ili dulje vrijeme, dok je kod težih smetnji metoda izbora kirurško liječenje.

Kao što se iz gore navedenih podataka može razaznati, radi se o iznimno važnom socioekonomskom problemu s aspekta društvene zajednice, da ne govorimo o problemima kronične, progredirajuće boli te nesposobnosti i narušenja kvalitete života u oboljelog pojedinca.

Dosadašnje spoznaje o kirurškim metodama liječenja degenerativne bolesti vratne kralježnice uključuju metodu prednje vratne diskektomije te fuzije, sa ili bez instrumentacije, koja se sastoji u uklanjanju degeneriranog diskalnog tkiva između kralješaka i uklanjanju koštanih izdanaka koji vrše kompresiju na živčane strukture te umetanje grafta od umjetnog materijala između dvaju kralješaka koji dovodi do sraštavanja susjednih kralješaka. Ova metoda koristi se od sredine prošlog stoljeća i pokazala se uspješnom liječenju degenerativne bolesti vratne kralježnice. Druga metoda kojom se koristimo u kirurškom liječenju degenerativne bolesti vratne kralježnice je upotreba umjetnog vratnog diska koji se postavlja između dva susjedna kralješka nakon odstranjenja degeneriranog diskalnog tkiva između kralješaka i uklanjanja koštanih izdanaka koji vrše kompresiju na živčane strukture. Ova metoda je u upotrebi zadnjih desetak godina te se također pokazala uspješnom u liječenju.

Ukoliko pristanete na sudjelovanje u istraživanju biti ćete nakon prijema u bolnicu kompletno neurološki pregledani te će se uzeti podaci o Vašoj kvaliteti života, ispuniti NDI upitnik kojim želimo objektivizirati Vaše tegobe, i pregledane slike Vaše neuroradiološke obrade (MR, RTG vratne kralježnice). Potom ćete biti operirani jednim od gore navedenih operativnih zahvata. Poslijeoperacijski ćete također biti potpuno neurološki pregledani. Nakon otpusta iz bolnice kontrolni pregledi vršit će se u periodima od 3, 6, 12 i 24 mjeseca poslijeoperacijski, kada će se ponoviti potpun neurološki pregled, ispuniti NDI upitnik te provjeriti slike kontrolne radiološke obrade (RTG vratne kralježnice). Svi navedeni postupci predstavljaju standardnu obradu pacijenata operiranih zbog degenerativne bolesti vratne kralježnice, koja će se vršiti neovisno o Vašem sudjelovanju u studiji.

Ovo ispitivanje ne uključuje nikakve druge invazivne pretrage ili zahvate, osim onih zbog kojih ste i primljeni u bolnicu, i koji su se i do sada rutinski obavljali u postupku liječenja Vama sličnih bolesnika. Svi uključeni istraživači se obavezuju na potpunu zaštitu Vaših osobnih podataka, te se Vaši osobni podaci neće pojavljivati niti u jednom znanstveno-istraživačkom dokumentu niti na bilo koji način biti dostupni ili objavljeni pod Vašim imenom. Također će svi podaci iz Vaše medicinske dokumentacije biti dostupni isključivo liječnicima/istraživačima uključenim u istraživanje, te Etičkom povjerenstvu Kliničkog bolničkog centra „Zagreb“ i Etičkom povjerenstvu Medicinskog fakulteta Sveučilišta u Zagrebu. Podaci dobiveni iz navedene studije moći će se objavljivati u znanstvenim časopisima, te biti dostupni stručnoj javnosti, no nikada i nigdje se neće objaviti Vaši osobni podaci. Iz navedenog razvidno je da Vi osobno od navedenog ispitivanja možda nećete imati osobne koristi, no omogućit ćete stjecanje novih saznanja o metodama liječenja Vaše bolesti.

Navedeno istraživanje odobrilo je Etičko povjerenstvo Kliničkog bolničkog centra „Zagreb“ i Etičko povjerenstvo Medicinskog fakulteta Sveučilišta u Zagrebu, i provodi se u skladu sa Osnovama

dobre kliničke prakse, Helsinškom deklaracijom, Zakonom o zdravstvenoj zaštiti Republike Hrvatske i Zakonom o pravima pacijenata Republike Hrvatske.

# INFORMIRANI PRISTANAK ISPITANIKA ZA SUDJELOVANJE U ISTRAŽIVANJU

Potvrđujem da sam dana \_\_\_\_\_ godine u Klinici za neurokirurgiju Kliničkog bolničkog centra "Zagreb" Medicinskog fakulteta Sveučilišta u Zagrebu pročitao/pročitala obavijest za bolesnike o istraživanju „Primjena umjetnog diska u kirurškom liječenju degenerativne bolesti vratne kralježnice”, da sam u potpunosti informiran od strane liječnika/istraživača uključenog u istraživanje, te da sam bio u mogućnosti postavljati pitanja o istraživanju.

Razumijem da je moje sudjelovanje u navedenom istraživanju u potpunosti dobrovoljno, te da će moji osobni podaci, kao i podaci iz moje medicinske dokumentacije biti dostupni isključivo liječnicima/istraživačima uključenima u istraživanje, te Etičkom povjerenstvu Kliničkog bolničkog centra „Zagreb“ i Etičkom povjerenstvu Medicinskog fakulteta Sveučilišta u Zagrebu, i da neće biti objavljeni. Navedenim pojedincima dajem dozvolu za pristup mojoj medicinskoj dokumentaciji.

Pristajem sudjelovati u navedenom istraživanju, što potvrđujem vlastoručnim potpisom.

## Ime i prezime ispitanika/staratelja:

Potpis: \_\_\_\_\_

Ime i prezime (štampano) \_\_\_\_\_

Datum: \_\_\_\_\_

## Osoba koja je vodila postupak obavijesti za ispitanika i suglasnost za sudjelovanje:

Potpis: \_\_\_\_\_

Ime i prezime (štampano) \_\_\_\_\_

Datum: \_\_\_\_\_

## Oswestry Neck Disability Index

1. Intenzitet bola
  - 1.1 Bez bolova 0
  - 1.2 Bol je blaga 1
  - 1.3 Bol je umjerena 2
  - 1.4 Bol je jaka 3
  - 1.5 Bol je vrlo jaka 4
  - 1.6 Bol je najjača moguća 5
  
2. Osobna skrb
  - 2.1 Moguća osobna skrb bez pojave bolnosti 0
  - 2.2 Moguća osobna skrb uz pojavu bolnosti 1
  - 2.3 Bolno i usporeno provođenje osobne skrbi 2
  - 2.3 Povremena potreba za pomoći druge osobe pri provođenju osobne skrbi 3
  - 2.4 Svakodnevna potreba za pomoći druge osobe pri provođenju osobne skrbi 4
  - 2.5 Nemogućnost samostalnog provođenja osobne skrbi 5
  
3. Podizanje tereta
  - 3.1 Mogućnost podizanja teških tereta bez izazivanja bolnosti 0
  - 3.2 Mogućnost podizanja teških tereta uz izazivanje bolnosti 1
  - 3.3 Nemogućnost podizanja teških tereta radi izazivanja bolnosti 2
  - 3.4 Nemogućnost podizanja srednje teških tereta radi izazivanja bolnosti 3
  - 3.5 Mogućnost podizanja samo laganih tereta 4
  - 3.6 Nemogućnost podizanja ili nošenja ikakvih tereta 5
  
4. Čitanje
  - 4.1 Mogućnost čitanja kroz duži period bez pojave bolnosti 0
  - 4.2 Mogućnost čitanja kroz duži period uz pojavu blage bolnosti 1
  - 4.3 Mogućnost čitanja kroz duži period uz pojavu srednje jake bolnosti 2
  - 4.4 Nemogućnost čitanja kroz duži period radi pojave srednje jake bolnosti 3
  - 4.5 Nemogućnost čitanja i kroz kraći period radi pojave jake bolnosti 4
  - 4.6 Potpuna nemogućnost čitanja radi bolnosti



5. Glavobolje	
5.1 Nema glavobolja	0
5.2 Povremene blage glavobolje	1
5.3 Povremene glavobolje srednjeg intenziteta	2
5.4 Česte glavobolje srednjeg intenziteta	3
5.5 Česte jake glavobolje	4
5.6 Stalne glavobolje	5
6. Koncentracija	
6.1 Mogućnost potpune koncentracije	0
6.2 Blage tegobe potpune koncentracije	1
6.3 Otežana koncentracija	2
6.4 Teško koncentriranje	3
6.5 Jako teško koncentriranje	4
6.6 Nemogućnost koncentracije	5
7. Rad	
7.1 Mogućnost obavljanja svakodnevnog i dodatnog rada	0
7.2 Mogućnost obavljanja samo svakodnevnog rada	1
7.3 Mogućnost obavljanja većeg dijela svakodnevnog rada	2
7.4 Nemogućnost obavljanja svakodnevnog rada	3
7.5 Mogućnost obavljanja samo minimalnog svakodnevnog rada	4
7.6 Potpuna nemogućnost obavljanja rada	5
8. Vožnja automobila	
8.1 Mogućnost vožnje bez izazivanja bolnosti	0
8.2 Mogućnost vožnje kroz duži period uz pojavu blage bolnosti	1
8.3 Mogućnost vožnje kroz duži period uz pojavu srednje teške bolnosti	2
8.4 Nemogućnost vožnje kroz duži period radi pojave srednje teške bolnosti	3
8.5 Nemogućnost vožnje kroz kratki period radi pojave jakih bolova	4
8.6 Potpuna nemogućnost vožnje	5

9. Spavanje	
9.1 Nema nesanice	0
9.2 Neznatna nesanica (manje od 1 sat tijekom noći)	1
9.3 Blaga nesanica (1-2 sata tijekom noći)	2
9.4 Srednje teška nesanica (2-3 sata tijekom noći)	3
9.5 Teška nesanica (3-5 sati tijekom noći)	4
9.6 Jako teška nesanica (5-7 sati tijekom noći)	5
10. Rekreacija	
10.1 Izvođenje rekreacijskih aktivnosti bez restrikcija	0
10.2 Izvođenje rekreacijskih aktivnosti uz pojavu blage bolnosti	1
10.3 Mogućnost izvođenja većine rekreacijskih aktivnosti	2
10.4 Mogućnost izvođenja samo manjeg dijela rekreacijskih aktivnosti	3
10.5 Minimalnamogućnost izvođenja rekreacijskih aktivnosti	4
10.6 Potpuna nemogućnost izvođenja rekreacijskih aktivnosti	5

Zbroj dobivenih rezultata / 50 x 100= NDI (%)