



Središnja medicinska knjižnica

Strozzi , Maja (2006) *Redukcija restenoze u stentu implantacijom stent graftova u koronarne arterije pri akutnom koronarnom sindromu.* Doktorska disertacija, Sveučilište u Zagrebu.

<http://medlib.mef.hr/239>

University of Zagreb Medical School Repository

<http://medlib.mef.hr/>

SVEUČILIŠTE U ZAGREBU
MEDICINSKI FAKULTET

Maja Strozzi

**Redukcija restenoze u stentu
implantacijom stent graftova u
koronarne arterije pri akutnom
koronarnom sindromu**

DISERTACIJA

Zagreb, 2006.

Disertacija je izrađena u Klinici za bolesti srca i krvnih žila, Klinički bolnički centar Zagreb

Voditelj rada: prof. dr. sc. Aleksander Ernst

SADRŽAJ

	Stranica
1. POPIS KRATICA	3
2. ZAHVALA	4
3. UVOD	5
3.1. PERKUTANA TRANSLUMINALNA KORONARNA ANGIOPLASTIKA (PTCA)	5
3.1.1. Opći dio	5
3.1.2. Restenoza	6
3.1.3. Mehanizam nastanka restenoze	6
3.2. STENT ANGIOPLASTIKA	8
3.2.1. Opći dio	8
3.2.2. In-stent restenoza	11
3.2.3. Prevencija in-stent restenoze	13
3.2.4. Liječenje in-stent restenoze	16
3.3. STENT-GRAFT	17
3.4. STENTOVI KOJI LUČE LIJEKOVE (DES)	18
3.5. AKUTNI KORONARNI SINDROM (ACS)	25
3.5.1. Definicija	25
3.5.2. Biologija	25
3.5.3. Klinička slika	27
3.5.4. Liječenje	28

3.5.5. Perkutana koronarna intervencija (PCI) u akutnom koronarnom sindromu	28
4. CILJ RADA	30
5. ISPITANICI I METODE	33
5.1. ISPITANICI	33
5.2. METODE	36
5.2.1. Koronarografija i perkutana koronarna intervencija	36
5.2.2. Kvantitativna koronarna analiza (QCA)	38
5.2.3. Statističke metode	39
5.3. PRAĆENJE	39
6. REZULTATI	41
6.1. KLINIČKI REZULTATI	41
6.2. ANGIOGRAFSKI REZULTATI	42
6.2.1. Referentni dijametar krvne žile (RVD)	42
6.2.2. Minimalni luminalni dijametar (MLD)	43
6.2.3. Postotak stenoze (DS)	44
6.2.4. Akutni dobitak i kasni gubitak lumena (AC i LL)	45
7. RASPRAVA	47
7.1. STENT-GRAFT	49
7.2. STENTOVI KOJI LUČE SIROLIMUS (SES)	51
7.3. INTERVENCIJE U AKUTNOM KORONARNOM SINDROMU	53
7.4. ANALIZA REZULTATA	55
7.4.1. Kliničke i angiografske karakteristike prije intervencije	55
7.4.2. Klinički i angiografski rezultati nakon intervencije	56
7.4.3. Klinički i angiografski rezultati u praćenju	59
8. ZAKLJUČAK	67
9. SAŽETAK	70
10. SUMMARY	73
11. ŽIVOTOPIS	75
12. LITERATURA	77

1. POPIS KRATICA

AG	(acute gain)	-akutni dobitak lumena
AKS	(acute coronary syndrome)	-akutni koronarni sindrom
DES	(drug eluting stent)	-stentovi koji luče lijekove
DS	(diameter stenosis)	-postotak suženja
LL	(late loss)	-kasni gubitak (lumena)
MACE	(major adverse cardiac events)	-nepovoljni kardiološki događaji
MLD	(minimal luminal diameter)	-minimalni luminalni dijametar
nTLR	(non target vessel revascularisation)	-revaskularizacija druge lezije
PCI	(percutaneous coronary intervention)	-perkutana koronarna intervencija
PTCA	(percutaneous transluminal coronary angioplasty)	-perkutana transluminalna koronarna angioplastika
QCA	(quantitative coronary analysis)	-kvantitativna koronarna analiza
RVD	(referent vessel diameter)	-referentni diametar krvne žile
SES	(sirolimus eluting stent)	-stent koji luči sirolimus
STEMI	(ST elevation myocardial infarction)	-infarkt miokarda s ST elevacijom
TLR	(target lesion revascularisation)	-revaskularizacija ciljne lezije

2. ZAHVALA

Za ideju, te podršku, ne samo prilikom izrade ovog rada, nego i uvijek tijekom našeg zajedničkog nastojanja da poboljšamo rezultate rada našeg Laboratorija, dugujem zahvalnost svom mentoru prof. dr A. Ernstu.

Izrada ovog rada ne bi bila moguća bez podrške mojih pretpostavljenih koji su me podržali prilikom nabave potrebnog materijala, te trajno poticali da se osim kroz struku potvrdim i kroz znanstveni rad. U prvom redu mislim na prof. dr I. Čikeša te prof. dr A. Šmalcelja koji su u vrijeme izrade ovog rada bili predstojnici Klinike. Isto tako, nesebičnu pomoć i poticaj davali su mi prof. dr F. Čustović i prim. dr sci Lj. Banfić.

Najveću pomoć u izradi rada pružio mi je moj suprug doc. dr D. Anić, koji je zaslužan i za tehničku i informatičku podršku, kao i za statističku obradu. Za savjete vezane uz statističku obradu podataka, zahvaljujem i doc. dr M. Petrovečkom.

Na kraju ono najvažnije. Teškoće u izradi ovog rada nikad ne bih riješila bez podrške osoblja Laboratorija za invazivnu i intervencijsku kardiologiju. Implantacije grafta zahtijevale su dulju i kompleksniju proceduru, kod nestabilnih bolesnika, često i noću, u čemu su mi oni s kojima svakodnevno radim davali nesebičnu podršku i nikad nisu gubili strpljenje, na čemu im i ovim putem zahvaljujem.

3. UVOD

3.1. PERKUTANA TRANSLUMINALNA KORONARNA ANGIOPLASTIKA (PTCA)

3.1.1. Opći dio

PTCA je perkutana metoda širenja suženih koronarnih žila balonskim kateterom, a naziva se još i koronarnom angioplastikom ili balonskom dilatacijom. Nakon eksperimentalnog perioda, te intervencija na perifernim arterijama, prva koronarna angioplastika učinjena je uspješno 1977 god. (Gruenzig 1979). Vrlo brzo metoda postaje prihvaćena, isprva samo za pacijente s jednožilnom bolešću, odnosno primjenjuje se kod jednostavnih, proksimalnih stenoza većih koronarnih arterija. Tokom dvadeset godina, razvojem tehnologije, kao i zahvaljujući sve većem iskustvu interventnih kardiologa, ova metoda prvo je postala alternativna kirurškoj revaskularizaciji u koronarnoj bolesti, a uvođenjem novih tehnika i superiorna, te broj perkutanih intervencija na koronarnim arterijama u posljednje vrijeme, višestruko premašuje broj aortokoronarnih premoštenja.

3.1.2. Restenoza

Unatrag dvadesetak godina koliko se PTCA primjenjuje u liječenju stenoza i okluzija koronarnih arterija, ostalo je neriješeno pitanje *restenoze* (Leimgruber 1986). Restenoza je ponovno suženje krvne žile na mjestu dilatacije. U upotrebi je više definicija restenoze, a najčešće se rabe:

1. Gubitak više od 50% dobivenog lumena neposredno nakon angioplastike
2. povećanje stenoze za više od 30 % od lumena neposredno nakon PTCA
3. Ako se rezidualna stenoza nakon PTCA (manja od 50%) u tijeku praćenja poveća na više od 70%.

Taj je problem uočen vrlo rano nakon uvođenja metode, i unatoč sve boljim primarnim rezultatima balonske angioplastike, 30-40% bolesnika imalo je rekurenciju ishemije unutar 6 mjeseci od postupka. Još oko 10-15% imalo je angiografski prisutnu restenozu, iako bez evidentne ishemije (Levine 1988). U mnogim studijama ispitivani su uzroci nastanka restenoze, i to proceduralni, angiografski, ili klinički (Hoffmeister 1985, Douglas 1987), no rezultati, iako su neki parametri bili potencijalno značajni (muški spol, lijeva prednja silazna arterija, spazam, ostijalna lezija, difuzna bolest, dijabetes itd.) nisu konzistentno ukazivali da neki od ispitivanih razloga bitno utiče na razvoj restenoze.

3.1.3. Mehanizam nastanka restenoze

Odgovor o uzroku nastanka restenoze djelomično leži i u mehanizmu dilatacije. Tijekom angioplastike dolazi do većeg ili manjeg oštećenja endotela, a time i do reakcije tkiva na to oštećenje. Komponente plaka koje tijekom dilatacije dolaze u kontakt s cirkulacijom, nipošto nisu inertne. Acelularne komponente, kao što su kristali kolesterola i kalcij,

izazivaju već unutar plaka reakciju na strano tijelo, razvojem makrofaga. U tom području nađene su i velike koncentracije tkivnih faktora koji iniciraju ekstrinzični put sistema koagulacije. Nije stoga neznajno ako sadržaj takvog plaka, nakon angioplastike dođe u kontakt sa cirkulirajućom krvi, odnosno trombocitima (Haudenschild 1990). Još su značajnije celularne komponente:

a. glatke mišićne stanice, koje formiraju mediju, drugačije se ponašaju u normalnoj stjenici krvne žile, a na drugi način u aterosklerotičkom plaku (Gruenwald 1984). Nakon angioplastike one su glavni sadržaj neointime. Oštećene stanice (nakon angioplastike, ali i kod nekih oboljenja kao što su dijabetes ili hipertenzija), mijenjaju svoje karakteristike, ali nije sasvim jasno u kojem smislu. U eksperimentalnom modelu njihova sposobnost proliferacije i migracije, čak slabi. Nije stoga do danas jasno da li u procesu stvaranja restenoze veću ulogu imaju stanice iz plaka ili možda iz dijela "zdrave" stjenke, koja također reagira na djelovanje balona.

b. stanice endotela su najodgovornije za reakciju na intervenciju. Njegova denudacija je "triger" za hiperplastičnu proliferaciju intimalnih glatkih mišićnih stanica, no eksperimentalno je dokazano (Lopez 1989) da završetkom prerastanja endotela preko oštećenja, ne završava proces hiperplazije glatkih mišićnih stanica, te vjerojatno dilatacija, osim na oštećenje endotela, izravno djeluje i na druge celularne elemente.

c. makrofazi (orijaške stanice), za razliku od gore navedenih celularnih elemenata, nalaze se smu u patološki promijenjenoj krvnoj žili (Schaffner 1980), podrijetlom su vjerojatno monociti iz krvi. Njihova je karakteristika da nizom specifičnih ili nespecifičnih medijatora upale budu privučeni, izvrše svoju "funkciju čišćenja" fagocitozom, i zatim nestaju. U aterosklerotičkom plaku ova njihova posljednja karakteristika izostaje, što znači da nakon fagocitoze staničnog debrisa, masnih čestica, i upalnog materijala, ne napuštaju plak. Nakon dilatacije njihov se broj još poveća, te iako same ne sudjeluju u neointimalnoj proliferaciji, produciraju veliku količinu raznih faktora rasta, što nije beznačajno.

Uloga trombocita u nastanku procesa ateroskleroze je upitna, no sigurno je da igraju bitnu ulogu u stvaranju spontane tromboze na površini plaka u području oštećenog endotela. Prilikom drastičnog oštećenja krvne žile angioplastikom, trombociti u prvo vrijeme igraju vrlo važnu ulogu (Faxon 1984). Adheriraju uz stjenku, i izlučuju veliki broj faktora agregacije i vazokonstrikcije, kao što su trombocitini faktor 4, ADP, tromboxan A2, serotonin, PDGF (trombocitni faktor rasta) itd. Njihov kombinirani efekt može isprva dovesti do okluzije arterije trombom, s kasnije do razvoja hiperplazije, odnosno restenoze. No trombociti nisu jedini izvor faktora rasta, izlučuju ih i stanice endotela, kao i glatke mišićne stanice, privučeni monociti, kao i polimorfonukleari iz krvi, stoga niti agresivna antiagregacijska terapija nije mogla značajno reducirati incidenciju restenoze.

Nastanku restenoze doprinosi i fenomen pasivnog suženja krvne žile (Uren 1993), česti fenomen nakon PTCA (elastični "recoil") (Fischel 1988, El Tamimi 1991), a nastaje kao reakcija na poremećaj u tonusu stijenke arterije, koji izazovemo balonom. Krvna žila reagira mehanički (skraćanjem elastičnih vlakana), humoralano (izlučivanjem vazokonstriktornih supstanci, npr. endotelina) te neurogeno (preko koronarnih simpatičkih makroreceptora). Pojava "recoila", primjećuje se u manjoj ili većoj mjeri kod svake angioplastike, neposredno nakon, te do nekoliko dana kasnije što vjerojatno ima utjecaj i na nastanak restenoze.

3.2. STENT ANGIOPLASTIKA

3.2.1. Opći dio

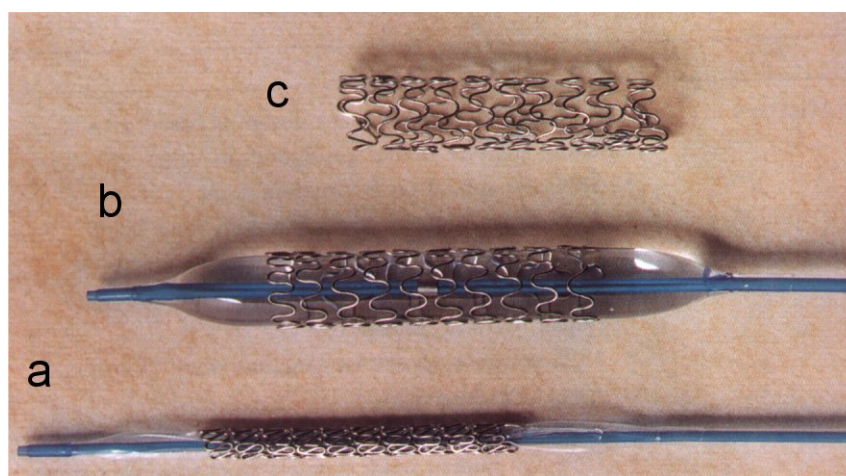
Osim zbog relativno malog postotka primarnog neuspjeha dilatacije, restenoza je bila glavni pokretač iznalaženja boljih tehnoloških rješenja za PTCA. U tu svrhu, osim poboljšanja balonske tehnike, uvedeni su i brojni drugi instrumenti odnosno metode, kao što su npr.:

1. Aterektomija (Simpson 1982) – intervencija instrumentom kojim se odstranjuje dio plaka, te se očekivao manji podražaj za razvoj restenoze, što se nije pokazalo točnim.
2. Rotablacija (Fourrier 1988), metoda u kojoj se instrumentom sa dijamantom glavom u brzjoj rotaciji, također odstranjuje u sitnim partikulama dio plaka, osobito kod vrlo uskih, kalcificiranih, ostijalnih stenoza, i u toj domeni i danas vrlo korisna metoda, no na rotablaciju uvijek se nadovezuje balonska angioplastika, te je postotak restenoze ostao nepromijenjen.
3. Laserska angioplastika (Spears 1989), vrlo skupa metoda, u koju su polagane velike nade, sa idejom da se na laserom obrađenom tkivu neće moći razviti restenoza, što se pokazalo netočnim, čak i kontraproduktivnim, jer je postotak restenoze zbog jakog oštećenja tkiva, bio ponekad čak i veći.
4. Stent, ugradbeni potporanj koji zaslužuje posebnu analizu (Palmaz 1988), jer je zbog svoje superiornosti u primarnom uspjehu, a osobito u kasnim rezultatima posljednjih godina preuzeo primat u intervencijama na koronarnim arterijama i potisnuo balonsku dilataciju (slika 1).

U literaturi se već u počecima vaskularne angioplastike pojavljuju radovi vezani uz pokušaj postavljanja metalnog umetaka u krvnu žilu (Dotter 1969), koji bi omogućili održavanje lumena, no zbog niza komplikacija, od kojih je na prvom mjestu bila akutna tromboza, ta se tehnika zanemaruje. Krajem osamdesetih i početkom devedesetih stentovi se počinju upotrebljavati, ali samo u dramatičnim situacijama okluzivnih disekcija koronarnih arterija tijekom balonskih dilatacija (Sigwart 1988, Fajadet 1991). Ovakva primjena ("bail out"), često je bila ključna za pozitivan ishod komplikacija dilatacija i smanjila broj potrebnih hitnih kirurških intervencija. Problem akutne i subakutne tromboze nastojao se u prvo vrijeme riješiti visokim dozama antikoagulanata, te kasnije,

uvođenjem uz Aspirin i novih antiagregacijskih lijekova: ticlopidina, klopidogrela i sl. (Colombo 1995). Istovremeno je smanjenju tromboze doprinijelo i poboljšanje materijala kao i tehnike postavljanja stentova, a u čemu je veliku ulogu imao i intravaskularni ultrazvuk (IVUS) (Nakamura 1994), kojim je dobiven bolji uvid u zbivanja u krvnoj žili prilikom intervencije.

Slika 1. Intrakoronarni stent: a) stent premontiran na balonski kateter, b) stent ekspandiran balonom, c) ekspandirani stent nakon uklanjanja balon katetera.



Primarni rezultati stent angioplastika, bili su bolji od onih balonskih (Fischman 1994), te se uskoro, nakon smanjenja akutnih komplikacija, zbog primjene novih lijekova (Goods 1996), kao i poboljšanja tehnike, eksponencijalno povećavao broj implantacija stentova, sada i kod bolesnika koji nisu imali komplikacija. Ubrzo se postavilo i pitanje kasnih rezultata, odnosno usporedbe sa kasnim rezultatima balonske angioplastike. Pokrenute su velike randomizirane studije (Serruys 1994), i rezultati su bili ohrabrujući, odnosno u usporedbi s balonskom dilatacijom incidencija restenoze bila je niža (Macaya 1996). Ova činjenica ohrabrila je intervencijske kardiologe te raste upotreba stentova, bilo u nastavku

balonske angioplastike ili direktno kao metoda prvog izbora (Pentousis 1998).

U prvo vrijeme stentiranje je bilo ograničeno na veće krvne žile, obično u proksimalnim dijelovima, no razvojem tehnologije, indikacije su se proširile na male (Savage 1998), distalne, tortuotične, difuzno promijenjene arterije (Kobayashi 1998), ostijalne lokalizacije (Kobayashi 1998/2), kao i na glavno stablo lijeve koronarne arterije (LMCA), koje je do tada bilo isključivo u domeni kardijalnih kirurga (Park 1998), a posebno na degenerirane venske prenosnice (De Feyter 1993, Savage 1997). Danas stentovi čine više od 80% intervencija u koronarnoj angioplastici.

3.2.2. In-stent restenoza

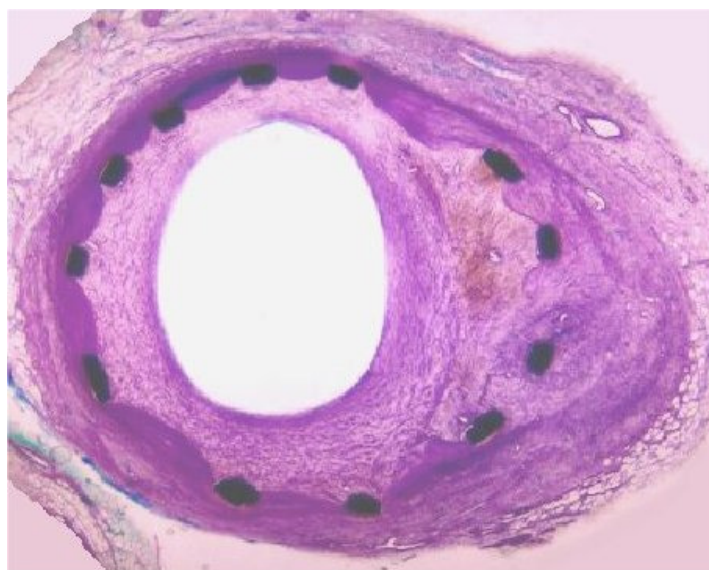
Upotreba standardnog antirombotskog farmakološkog režima (Gregorini 1997), kao i tehnologija inflacije balona sa visokim tlakom, uz primjenu IVUS-a kako preporuča grupa A. Colomba, ili bez njega, (Kastrati 1997), razlozi su smanjenja incidencije akutnih i subakutnih komplikacija stent angioplastike. Danas je rizik njihovog pojavljivanja od 0,5-1,1%. No incidencija restenoze u stentu nije još dobro definira, varira od 10 do čak 58% (Mintz 1998), ovisno o karakteru lezija ili grupi pacijenata, što je nakon prvotnog oduševljenja, ponovno istaknulo taj problem u prvi plan. Čini se u novije vrijeme da, u dugoročnim rezultatima razlike između balonske i stent angioplastike i nisu tako značajne kako se isprva činilo (Heuser 2000). Sve je to potaknulo istraživače na traženje novih rješenja (Mehran 1999).

Koji su razlozi nastanka restenoze u stentu? Studije na životinjama demonstrirale su da se pato-biološki odgovor tkiva na implantaciju edovaskularne "proteze" razlikuje, ovisno o vrsti materijala kao i dizajnu stenta, te načinu njegovog postavljanja. No biološka osnova je kao i kod balonske dilatacije ista: akutno oštećenje krvne žile, rano stvaranje tromba, te nakon toga upalnog odgovora, što kasnije rezultira

neointimalnom hiperplazijom (slika 2). Ekstenzivnost tromba, odnosno upalne reakcije direktno je proporcionalna, sa kasnije nastalom hiperplazijom, odnosno restenozom (Koronowski 1998). U životinjskim modelima taj proces direktno ovisi o jačini vaskularnog oštećenja, odnosno što je veće oštećenje, za pretpostaviti je i veći stupanj restenoze (Kearney 1997).

Farb i suradnici opisali su ovaj proces i kod ljudi, odnosno na koronarnoj cirkulaciji (Farb 1999). Opisana je pojava vrlo ranog formiranja tromba, te nakon toga akutnog upalnog odgovora, koji je jači ukoliko se stentom ošteti medija, odnosno penetrira u lipidnu kapu. Slijedi invazija glatkih mišićnih stanica koje stvaraju neointimu koja je odgovorna za restenozu. Količina neointime direktno korelirala sa odnosom između stent areje i referentnog lumena žile, to jest što je taj razmjer veći, vjerojatnost nastanka restenoze je veći. Hoffman i suradnici promatrali su pak grupu pacijenata sa in-stent restenozom intravaskularnim ultrazvukom i došli do zaključka da je restenoza veća što je lumen žile manji (neovisno o veličini stenta), te da je proces restenoze jače izražen na krajevima stenta u odnosu na sredinu.

Slika 2. Restenoza u stentu: histološki prikaz presjeka krvne žile s postavljenim stentom (vidljive metalne niti stenta) i restenozom reduciranog lumena.



Kako je nakon postavljanja stenta proces elastičnog sužavanja žile zanemariv, osnovnu ulogu u procesu in-stent restenoze imaju slično kao nakon balonske dilatacije interreakcija oštećene vaskularne stijenke (intime, eventualno i medije), i cirkulirajućih elemenata.

Mnogi su radovi bili usmjereni na traženje prediktora nastanka restenoze, te su istaknuti: restenotične lezije, šećerna bolest, postignuti dijametar žile nakon angioplastike (MLD), dugi i multipli stentovi, kao i bolest venskih graftova (Kastrati 1997).

U klasifikaciji restenoze većina se autora slaže sa dva tipa i to fokalni (obično do 10mm), te difuzni, od čega je ovaj drugi skloniji daljoj progresiji, i češća je potreba za revaskularizacijom (Reimers 1997) . Ovoj klasifikaciji prema Mehranu mogla bi se još dodati treća grupa proliferativnog tipa (veći od 10 mm), kod koje restenoza za razliku od difuznog prelazi granice postavljenog stenta. Bauters razlikuju još i restenozu u srednjem dijelu stenta od one na krajevima (Mehran 1998).

3.2.3. Prevencija in-stent restenoze

Što se tiče vrste stenta, unatoč brojnim studijama, do sada nije nađena značajna razlika u nastanku restenoze između pojedinih metalnih stentova (Hausleiter 1998), čak niti između balonskih i samo-ekspandirajućih stentova (za ove druge nedostaje još podataka), osim za vrlo rano dizajniran Gianturco-Roubin II (Leon 1997). U posljednje vrijeme ispituju se metalni stentovi obloženi drugim materijalima ili supstancama, kao i stentovi od prirodnog materijala (kolagena).

Značajni doprinos redukciji in-stent restenoze očekivao se od tehnike visokog tlaka kod otpuštanja stenta, koja je uvedena u prvom redu zbog uspješnog sprječavanja akutne i subakutne tromboze. Ovdje se u prvom redu očekuje da se prilikom inflacije balona sa visokim tlakom dobije bolja ekspanzija stenta (Stone 1997), time veći MLD, što dugoročno znači veći lumen = manja restenoza. Stoga su se neko vrijeme primjenjivali vrlo visoki tlakovi otpuštanja stenta s balona (preko 20 mmHg). Vrlo brzo ova je

tehnika dobila i svoje protivnike, na temelju animalnih modela (van Beusekom 1998), gdje je veće oštećenje žile predstavljalo veći podražaj za reakciju = restenozu, a i na temelju empirijskih opažanja (Akiyama 1997). Danas se savjetuje uporaba balona koji veličinom najbolje odgovara referentom segmentu arterije, te tlaka, koji je idealan za ekspanziju.

Čitav niz lijekova ispitan je u svrhu smanjenja incidencije restenoze. U rutinskoj upotrebi za vrijeme intervencije je Heparin, nakon intervencije je i dalje Aspirin, te Ticlopidin (Clopidogrel) dok se dulja upotreba antikoagulacije preporuča samo u pojedinačnim slučajevima. Svi ovi lijekovi imaju značajno djelovanje na redukciju akutne i subakutne tromboze, no djelovanje na restenozu nije jasno. Posebno su ispitivani lijekovi – antagonisti faktora rasta, koje se smatra odgovornim za stimulaciju produkcije neointime npr. Trapidil (Maresta 1994) ili Tranilast (Fukuyama 1996.), itd. ali se nisu pokazali dovoljno djelotvornim u redukciji restenoze u stentu. Na isti način nisu se pokazali djelotvorni niti kortikosteroidi (Lincoff 1997).

U cilju jasne definicije korisnosti smanjenja restenoze, potrebno je uvesti termin revaskularizacije ciljne lezije (TLR – Target lesion revascularization) koji označava ponovljenu proceduru zbog restenoze na već tretiranom mjestu. Sve koronarne lezije nemaju isti rizik za pojavu restenoze. Veću sklonost restenozu u stentu imaju bolesnici sa šećernom bolešću, dugačkim lezijama, s koronarnim žilama malog dijametra, bifurkacijskim stenozama itd.

Posebno poglavlje zaslužuju saznanja o djelovanju antagonista glikoproteina IIb/IIIa (Dangas 2000). Njihova primjena započela je u prvom redu zbog potrebe redukcije akutne tromboze u perkutanim koronarnim intervencijama, no upitno je da li njihova primjena ima implikacije i na dugoročne rezultate. Povredom stjenke krvne žile, kako je već naglašeno, aktivira se više putova koji dovode do agregacije trombocita: otpuštanje kemijskih medijatora (ADP, serotonin, tromboxan A2), a dolazi i do strukturalne promjene na površini trombocita. Unatoč više medijatora, agregacija konačno ovisi o aktivaciji GP IIb/IIIa receptora na

trombocitima. Ta je molekula heterodimer koji se sastoji od dva proteinska lanca, koji održava strukturalni integritet. Oko 50.000 do 80.000 takvih molekula nalazi se na svakom trombocitu! Aktivacijom trombocita ove molekule postaju receptivne za fibrinogen, von Willebrandov faktor, fibronectin, i sve molekule koje imaju istu peptidnu sekvencu (arginin-glicin-asparatna kiselina). Najznačajniji je fibrinogen, kojeg u cirkulirajućoj krvi ima u visokoj koncentraciji, a kako je divalentna molekula, istovremeno može vezati dva trombocita (Lefkovits 1995).

Standardna antiagregacijska terapija djeluje na različitim nivoima, Aspirin inhibira tromboxan A₂, Ticlopidin i Clopidogrel ADP, no agregacija se dalje odvija alternativnim putovima. Blokadom GP IIb/IIIa receptora mogla bi se postići potpunija blokada agregacije. To se pokazalo točnim u eksperimentalnom modelu, a i kasnijim kliničkim pokusima (Vorcheimer 1999). Prvi u kliničkoj upotrebi bio je Abciximab (Reopro), monoklonsko antitijelo (EPIC Invest. 1994) , no slijedili su drugi sintetski preparati, tirofiban (RESTORE invest. 1997), i eptifibatide (PURSUIT Invest. 1998). Abciximab ima veći afinitet za receptor i dulji biološki poluživot od svojih sintetskih slijednika, te od tuda proizlaze neke razlike među njima u kliničkim ispitivanjima.

Akutne komplikacije tijekom intervencija sa ovim su lijekovima znatno reducirane, osobito u pacijenta visokog rizika (nestabilni koronarni sindrom, komplicirane lezije tipa B2 i C, itd.) (Lincoff 1997). Ono što je iznenadilo tijekom dugoročnog praćenja je manja pojava kasnih značajnih komplikacija (smrt, akutni infarkt, potreba revaskularizacije – “Major adverse cardiac events” MACE), u studijama koje su ispitivale abciximab (EPIC, EPILOG, EPISTENT). Sličan ali manje značajan rezultat polučio je Tirofiban (PRIZM-PLUS). Ostalo je otvoreno pitanje da li je razlog tome da se redukcijom rane tromboze utiče na kasniji proces hiperplazije intime, ili se radi o neovisnom procesu. Upravo zbog toga kasnije su dizajnirane studije pratile utjecaj ovih lijekova na restenozu. Rezultati dosadašnjih ispitivanja ponovno nisu tako optimistični (ERASER Invest. 1999).

3.2.4. Liječenje in-stent restenoze

Što je moguće danas učiniti da se restenoza u stentu izbjegne? Kliničke karakteristike, kao i karakteristike lezije ne možemo mijenjati, te možemo očekivati veću incidenciju in-stent restenoze u dijabetičara, u dugih i difuznih lezija, osobito u manjim krvnim žilama, te restenotičnim lezijama.

U rješavanju pacijenata sa restenozom u stentu rabe se različiti pristupi, u većini slučajeva sa vrlo dobrim primarnim rezultatom, ali sa čestom rekurencijom u dugoročnom praćenju.

Najjednostavnija strategija je ponovna balonska dilatacija (Reimers 1997), sa visokom ratom recidiva, 40-50 i više % (Bauters 1998). Direkcijska aterektomija pokazala je slične ili slabije rezultate (Mahdi 1998), rotacijska aterektomija u in-stent restenozu ukazivala je na nešto bolje rezultate, iako ne značajno (Sharma 1998). Rezultati nisu bitno bolji niti tretiranjem laserom (Mehran 1997). Razočaravajući su bili i rezultati "stent u stent" tehnike (Lefevre 1997). Nisu optimistični niti rezultati sa tehnikom tzv. "rezajućih balona" (cutting balloon), a najviše nade polagano je u metodu intravaskularne iradijacije pod imenom brahiterapija.

Brahiterapija je metoda intravaskularne primjene radijacije u svrhu redukcije nakon intervencije nastale neointimalne hiperplazije (Williams 1998, Waxman 1998). U upotrebu su uvedena dva sistema, koji se oslanjaju na primjenu beta odnosno gama radijacije (Waxman 1997 i 1998). Eksperimentalni kao i prvi klinički rezultati su bili ohrabrujući, restenoza je reducirana na 10-20 % (Condado 1997, King 1998). Nije bilo riješeno pitanje optimalne doze, koja vrsta zračenja daje bolje rezultate i manje komplikacija, pitanje dubine prodora zraka, kao i područje koje je potrebno zračiti. Metoda je bila u upotrebi oko tri-četiri godine, a obzirom da se mogu očekivati i vrlo kasne posljedice, primjenjivala se sa oprezom (King 1999). Unatoč tome akutne ali i kasne komplikacije (najčešće u vidu vrlo kasne tromboze) metodu su kompromitirale, te se ona postupno napušta.

U najnovije vrijeme se za liječenje in-stent restenoze preporuča primjena stentova koji luče lijekove. U registrima koji sakupljaju podatke o rezultatima s takvim stentovima, ponovna restenoza u stentu nakon postavljanja DES znatno je rjeđa, a u tijeku su randomizirane studije koje će to definitivno potvrditi (TROPICAL i ISAR-DESIRE).

3.3. STENT GRAFT

Ekstenzivnom upotrebom stentova javljale su se i nove komplikacije, kao što je na primjer perforacija tijekom implantacije, (sada nešto češća nego kod klasične balonske dilatacije), ili nastanak aneurizmi u kasnijem tijeku na mjestu ranije postavljenog stenta. U nekim situacijama perforacija krvne žile tijekom intervencije bila je indikacija za hitan kirurški zahvat. Da bi to izbjegli intervencijski kardiolozi su došli na ideju oblaganja stentova bilo autolognim tkivom (venom ili arterijom) (Gurbel 1996, Stefanidis 1999), bilo umjetnim materijalom (Di Mario 1999). S druge strane standardni stent samo parcijalno pokriva stjenku dilatirane krvne žile. Stoga, dio plaka ili tromb slobodno ulazi između pojedinih metalnih niti stenta. Taj problem posebno je značajan kod PCI degeneriranih venskih graftova, gdje baš takav degenerirani materijal može postati izvor distalnih embolizacija, a isto tako i akutne tromboze na mjestu dilatacije. Djelomično se ovom pojavom može objasniti i izrazito visoki postotak restenoza u venskim graftovima koji i uz postavljanje stenta nerijetko prelazi 50% (Patko 1989, Wong 1995).

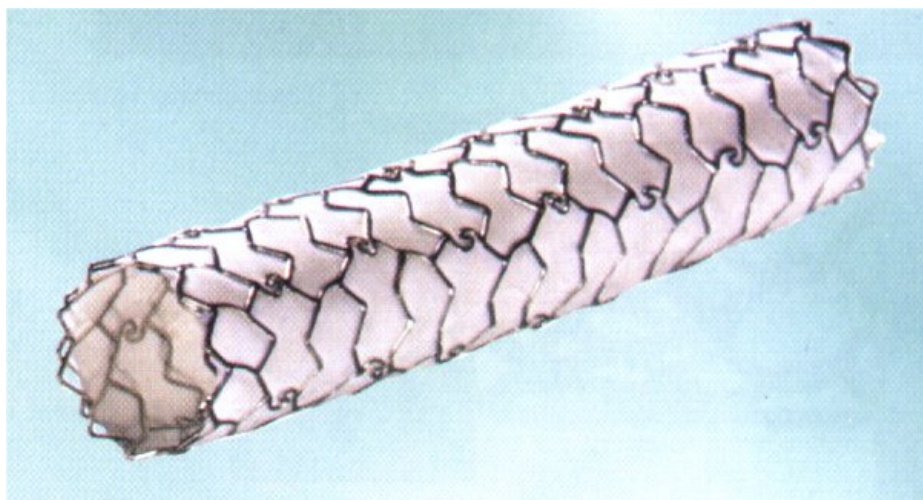
Zbog komplicirane pripreme autolognim materijalom priređenih stent-graftova, a to je i nemoguće u hitnim slučajevima perforacije, danas se standardno proizvode stentovi presvučeni politetrafluoroetilenom. Graft koji je implantiran našim bolesnicima sastoji se od dva koaksijalno priljubljena stenta od kirurškog čelika (316L), između kojih je membrana od PTFE-a, debljina stjenke je 0,30 mm, a profil stenta montiranog na balon je 1,6 mm prije ekspanzije. Skraćenje stenta nakon postavljanja je manje od 3 % (slika 3).

Prihvaćene indikacije za implantaciju stent-grafta su već spomenute:

1. perforacija tijekom procedure
2. obliteracija aneurizme koronarne arterije (Strozzi 2001, Iakovou 2005)
3. perkutane intervencije na degeneriranim venskim bypassima (Rogers 2003).

Prema prvim podacima, tijekom procedure ne javljaju se značajne komplikacije. Za potpunu ekspanziju stenta potrebni su viši tlakovi od onih kod standardnih stentova. Iako su na pojedinačnim slučajevima restenoze opisane (Cambell 2000), na malim serijama pacijenta kod kojih je implantiran stent graft nije zapažena značajna pojava restenoze (Greckens 1998).

Slika 3. Stent-graft (metalni stent koji se sastoji od dva stenta između kojih je membrana od politetrafluoroetilena-PTFE)



3.4. STENTOVI KOJI LUČE LIJEKOVE (DES)

Napretkom znanosti i otkrivanjem mehanizama koji dovode do restenoze (Grewe 2000), došlo se do zaključka da bi lijekovi koji bi se otpuštali sa stenta u stjenku arterije tokom kritičnog perioda za pojavu restenoze (prvih mjesec dana) vjerojatno doveli do poboljšanja. Tako su

nastali stentovi presvučeni lijekovima koji se otpuštaju u stjenku – DES (Drug Eluting Stents).

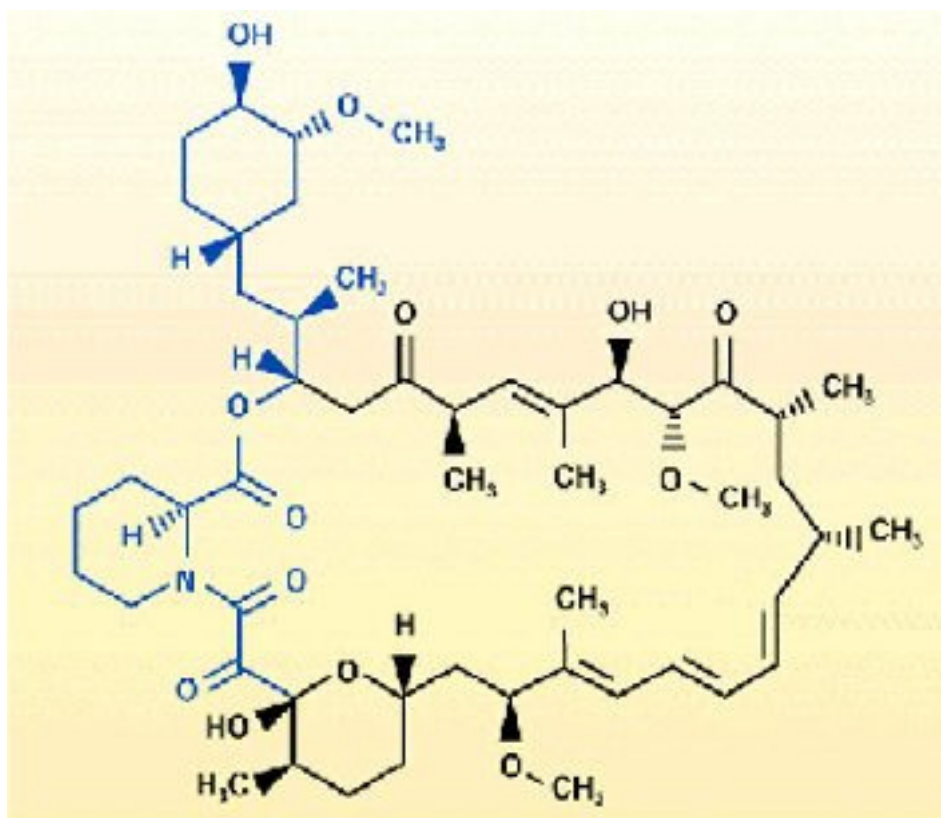
Trenutno su u široj upotrebi dva takva lijeka, sirolimus i paclitaxel. Prvi stent koji je donio veliki preokret u smislu smanjenja restenoze je stent sa sirolimusom (Sirolimus Eluting Stent – SES). Stent je rutinskoj upotrebi u Europi od travnja 2003, a u SAD godinu dana kasnije. Stentovi koji luče lijekove su u vrlo kratkom vremenu stekli veliku popularnost i u razvijenim zemljama su najvećim dijelom zamijenili obični metalni stent. U našoj zemlji prva implantacija učinjena je krajem 2002. god.

Kaskada bioloških procesa i brojnost faktora rasta i citokina koji utječu na restenozu u stentu pružaju brojne potencijalne ciljeve za moguću lokalnu primjenu raznih lijekova. Ipak, tu postoje i određena ograničenja. S jedne strane želimo smanjiti proliferaciju stanica glatkog mišićnog tkiva, a s druge endotelijalizacija stenta mora biti netaknuta jer rana endotelijalizacija također sprečava restenozu u stentu - dijelom zbog toga što endotel luči transformacijski faktor rasta β (TGF- β) i dušični oksid koji inhibiraju proliferaciju stanica glatkog mišićnog tkiva, a dijelom zbog toga što sprečava formiranje tromba. Stoga lijekovi koji se stavljaju na stent moraju sprečavati proliferaciju stanica glatkog mišićnog tkiva, ali ne smiju sprečavati endotelijalizaciju stenta. Klinička prezentacija ne-endoteliziranog stenta je subakutna tromboza koja može dovesti do infarkta i smrti.

Kako je u ovom radu korišten Sirolimus stent opisać ću njegove najvažnije karakteristike. Sirolimus je prvi put izoliran iz uzoraka tla sa Uskršnjih otoka (Rapa Nui) 1975, a od imena otoka dolazi i naziv rapamicin (slika 4). Organizam je *Streptomyces hygroscopicus*, i iz njega je fermentacijom kulture izoliran kristalni sirolimus. Otkriveno je njegovo djelovanje na neke gljivice te je stoga klasificiran kao antibiotik antimikotičkog djelovanja. Mnogo godina kasnije, dokazano je da on ima i značajna imunosupresivna i antiproliferativna svojstva te je dokazano da je mnogo snažniji inhibitor stanične proliferacije nego ciklosporin A. Nedavno

je u europskoj randomiziranoj multicentričnoj studiji potvrđeno da je sirolimus alternativa ciklosporinu u prevenciji odbacivanja renalnih transplantata.

Slika 4. Kemijska formula rapamicina (sirolimusa) koji je upotrijebljen kao prvi antiproliferativni lijek u stentu



Lokalna primjena sirolimusa na stentu novijeg je datuma i životinjske studije su uglavnom iz 1999, a humane implantacije su počele koncem iste godine.

Laboratorijska istraživanja na životinjskim modelima potvrdila su pretpostavke istraživača o djelotvornosti sirolimusa na stentu. Koncentracija sirolimusa u tkivu najviša je bila nakon 14 dana (150 ± 92 ng/arteriji), a nakon 28 dana na stentu je ostalo $32 \pm 3\%$ sirolimusa. Najviša vrijednost koncentracije u cijeloj krvi 0,9 ng/ml je jedan sat nakon implantacije stenta i pada na 0,4 ng/ml nakon 72 sata. To znači da je

nakon tri dana sirolimus prisutan u arteriji, ali ga u cirkulaciji više gotovo nije moguće detektirati, tj. daleko je ispod terapijske doze kod renalnih transplantata gdje je ciljna razina 15 ng/ml (Marx 2001).

Stentovi koji luče lijek nisu isto što i stentovi s lijekom. U stentova s lijekom (npr. heparinom) lijek se nanosi direktno na stent (uglavnom kovalentnim ili ionskim vezama) i zapravo ga “ispire” krvotok, dok je kod stentova koji luče lijek, lijek u polimeru koji omogućava kontrolirano doziranje lijeka tijekom određenog vremena kroz koje se lijek izluči sa stenta u tkivo arterije.

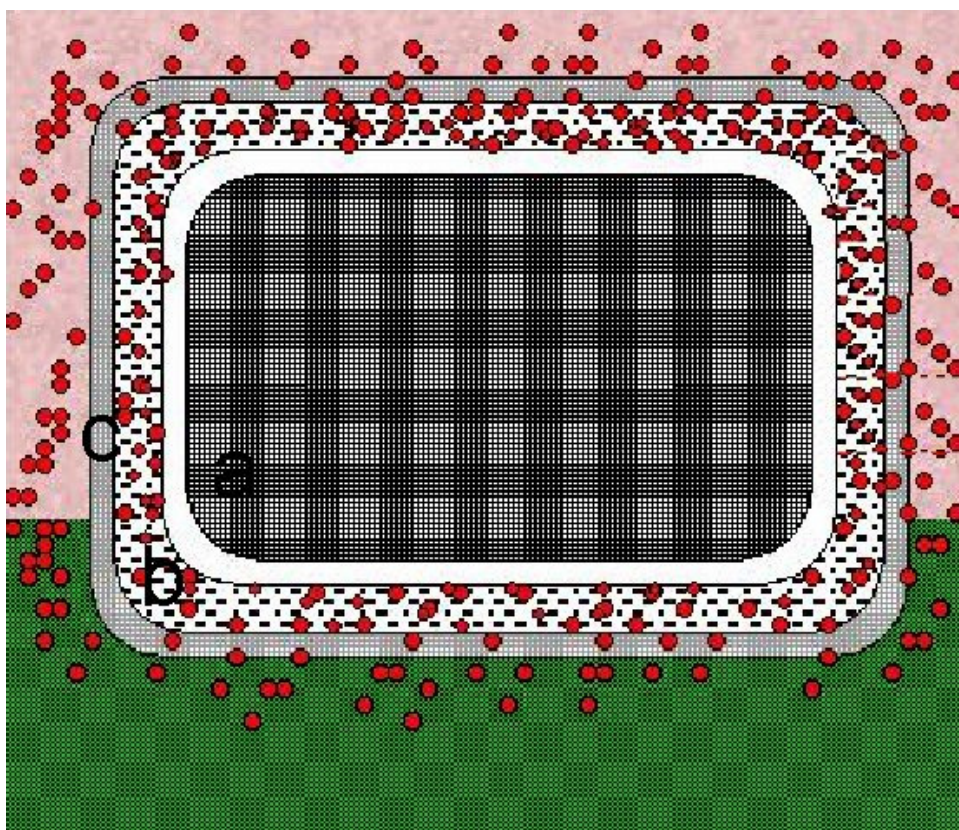
DES se zapravo sastoji od tri komponente – stent od nehrđajućeg čelika koji se ekspandira ili implantira balonom, polimera i lijeka. Polimer je zapravo kombinacija dva polimera koji se koriste u raznim medicinskim aplikacijama (koštani cement, intra-uterini i intra-okularni implantati). Polimeri i sirolimus su izmiješani i u tzv. sporo-otpuštajućoj (“slow release”) varijanti. Na polimer sa sirolimusom nanesen je još jedan sloj polimera koji služi kao difuzijska barijera i usporava lučenje sirolimusa sa stenta (slika 5). Najviše lijeka 50% se izluči u prvih 8 dana, 80% lijeka u mjesec dana, a nakon 90 dana sirolimusa na stentu više nema, dakle bolesnik ima zapravo običan metalni stent. Testirane su razne doze sirolimusa i nisu zapažene lokalne nuspojave ni kod doze od 1200 mikrograma, a sistemske nuspojave nisu moguće jer su koncentracije u cijeloj krvi daleko ispod potrebnih za sistemske imunosupresiju.

Do danas je završeno i objavljeno mnogo istraživanja sa DES, a još ih je više u toku. Najznačajnije sa Cypher stentom (komercijalno ime za sirolimus stent), koji je u upotrebljavan u ovom radu su First In Man (FIM), RAVEL, kao prva randomizirana dvostruko slijepa studija, a slijedila je studija SIRIUS, u kojoj su bili uključeni i kompleksniji bolesnici.

U FIM studiji je bilo 45 bolesnika i u prvoj godini nije bilo niti jednog nepovoljnog kardiološkog događaja (MACE), a danas imamo rezultate 4-

godišnjeg praćenja. U ovoj grupi i dalje nije bilo značajne restenoze u stentu, a komplikacije u vidu infarkta ili potrebe za ponovnom revaskularizacijom nisu bile vezane uz raniju ciljnu leziju. Rezultati su potvrđeni i intravaskularnim ultrazvukom (Rensing 2001)

Slika 5. Stent sa sirolimusom, sastoji se od metalnog stenta (a), polimera koji sadrži lijek (b), koji se postupno otpušta u cirkulaciju nakon implantacije preko polupropusne membrane (c).



Kada su objavljeni prvi rezultati FIM-a mnogi su bili skeptični i očekivali su pojavu nekroze ili formaciju aneurizmi iza stenta zbog djelovanja lijeka, no nakon četiri godine tome nije tako.

RAVEL je bila prva randomizirana, dvostruko slijepa internacionalna studija sa Cypher stentom s ukupno 238 bolesnika. Niti jedan pacijent u sirolimus-stent grupi, u usporedbi sa 26,6% pacijenata u kontrolnoj grupi nije imao angiografsku restenozu >50% promjera

($p < 0,001$). Niti jedan pacijent u Sirolimus grupi i čak 23% pacijenata u kontrolnoj grupi je trebalo revaskularizaciju ciljne lezije. Nije bilo razlike u broju umrlih (po 2 pacijenta u svakoj grupi), infarktu miokarda (4 u sirolimus grupi i 5 kontrola) ili CABG (1 vs. 1). RAVEL je dokazao da je stentiranje sa sirolimus stentom sigurno i učinkovito i da praktično eliminira restenozu i potrebu za revaskularizacijom ciljne lezije. I nakon tri godine praćenja ova značajna razlika perzistira. Revaskularizacija je bila potrebna u 6,3% pacijenata iz sirolimus grupe i 25% pacijenata iz kontrolne grupe ($P < 0,001$) (Fajadet 2005).

SIRIUS je randomizirana, dvostruko slijepa studija koja je usporedila stent koji luči sirolimus i obični metalni stent u 1058 bolesnika. Primarni ishod je bio zatajenje ciljne žile, koji se sastojao od smrti srčanog uzroka, infarkta miokarda, i ponovljene revaskularizacije (PCI ili CABG). Primarni ishod se dogodio kod 21,0% pacijenata u kontrolnoj skupini u usporedbi s 8,6% u sirolimus skupini. ($P < 0,001$). Ova razlika je bila uglavnom zbog razlike u potrebi za revaskularizacijom ciljne lezije (16,6% u kontrolnoj skupini i 4,1% u sirolimus skupini, $P < 0,001$). Nije bilo statistički značajne razlike u smrtnom ishodu i infarktu miokarda. U zaključku, SIRIUS studija je na velikom uzorku pokazala superiornost sirolimus stenta u sprečavanju restenoze i potrebe za revaskularizacijom u odnosu na obični metalni stent u svih tipova lezija i grupa bolesnika koji su zapravo izloženi najvećem riziku pojave restenoze – duge lezije, žile malog dijametra, prednja silazna grana lijeve koronarne arterije (LAD) i dijabetičari. Kao i u RAVEL studiji, nije nađen učinak na pojavu kardiovaskularne smrti i infarkta miokarda.

Klinička iskustva sa Sirolimus stentom mogu se vidjeti iz podataka u najvećem međunarodnom registru u kojem je do danas više od 15.000 bolesnika, tzv. e-Cypher u kojem su liječnici iz 367 svjetskih centara bilježili indikacije i rezultate nakon 6 i 12 mjeseci u svojoj kliničkoj praksi. Najvažniji zaključak ovog međunarodnog registra je da su rezultati dvostruko slijepih, randomiziranih studija potvrđeni, iako su u stvarnom životu indikacije daleko zahtjevnije u smislu očekivane restenoze (daleko najviši postotak

dijabetičara, velik postotak bifurkacija, kroničnih totalnih okluzija i restenoza u stentu). Iz te perspektive je revaskularizacija ciljne lezije nakon 12 mjeseci od 4% više nego izvrstan rezultat (Karitis 2005).

I druge studije bazirane na kliničkim podacima potvrđuju djelotvornost SES. U nedavno publiciranoj opservacijskoj kliničkoj studiji koja opisuje iskustva sa pacijentima sa stenozom lijeve glavne koronarne arterije koji su tretirani pomoću stenta koji luči lijekove (pacijenti nisu bili kandidati za operaciju srčane prenosnice) pokazano je da je upotreba DES u odnosu na obični metalni stent bila povezana sa smanjenim rizikom pojave infarkta miokarda i revaskularizacije (Serruys 2001).

Meta analiza je također pokazala da su DES učinkoviti u sprečavanju restenoze u stentu i posljedičnog smanjenja potrebe za revaskularizacijom (Brophy 2003, Babajulle 2004). Nisu nađeni značajni učinci na opću smrtnost i pojavu infarkta miokarda. Usporedbom sirolimus stenta s drugim DES koji se pojavio na tržištu (paclitaxel) utvrđena je prednost sirolimusa u odnosu na kliničke komplikacije kao i incidenciju restenoze (Kastrati 2005). Ova činjenica sada se studira u velikim direktnim usporednim randomiziranim studijama.

U navedenom registru ali i u radovima drugih autora DES su implantirani i u situacijama akutnog koronarnog sindroma odnosno infarkta miokarda, iako je postojala bojazan za veću sklonost trombozi ovih stentova. Rezultati su ohrabrujući, a započete su randomizirane studije za ovu indikaciju.(Cypher AMI, Typhoon).

3.5. AKUTNI KORONARNI SINDROM (ACS)

3.5.1. Definicija

Pojam akutnog koronarnog sindroma obuhvaća klinički sindrom iznenadne ili dugotrajne boli u prsima zbog prolongirane ishemije miokarda. Patofiziološka osnova tog zbivanja karakterizirana je erozijom ili pucanjem od ranije postojećeg aterosklerotskog plaka što dovodi do formiranja tromba koji značajno reducira koronarnu opskrbu krvlju (Simoons 1999). Tok i ishod ovog zbivanja ovisit će o prisutnosti ili odsutnosti potpune opstrukcije koronarne arterije, o opsegu nastale tromboze, kao i o veličini eventualno nastale miokardne nekroze. Bolesnici sa ACS mogu ali ne moraju imati promjene u EKG-u, kao i patološki porast biokemijskih indikatora miokardne lezije.

3.5.2. Biologija ACS

U prvim fazama razvoja plaka, on sadrži manju količinu masnoća, i još je moguć reverzibilan proces, a ekstracelularni matriks se tek razvija. U toj fazi plak još nije vulnerabilan, te je moguć izlazak lipoproteina iz plaka i stvaranje fibroznog "ožiljka". U slučaju visoke koncentracije lipoproteina u krvi nastavlja se njihov ulazak u plak i on raste, a njegov sadržaj masnoća i makrofaga se povećava. U toj fazi dovoljna je mala trauma endotela da dođe do pucanja plaka (Falk 1995). Takve mikrotraume su svakodnevna pojava u cirkulaciji i nastaju zbog turbulencije krvi osobito u blizini bifurkacija. Neka stanja tome naročito pogoduju, kao što su na primjer hipertenzija, bolesti u kojima se oštećuje endotel, hiperglikemija, iritansi kao npr. kod pušača, imunokompleksi ili možda čak i infekcija (Fuster 1999).

Pucanje plaka može biti aktivno i pasivno. Pasivno se najčešće događa kod ekscentričnih, lipidima bogatih plakova, sa tankom

fibroznom kapom, obično infiltriranim i pjenastim stanicama, u području granice ekscentričnog plaka prema stijenci krvne žile, gdje mehanička sila turbulente krvi može najlakše izazvati oštećenje.

Kod aktivnog plaka proces pak nije u cijelosti mehanički. Aktivni plakovi sadrže veliku količinu makrofaga (Moreno 1994), koji oslobađaju veće količine proteolitičkih enzima (aktivatore plazminogena, metaloproteinaze), koji oslabljuju fibroznu kapu, i time predisponiraju rupturu (Aikawa 1998).

Prilikom disrupcije plaka, značajno se mijenja njegova geometrija što može rezultirati abruptnom okluzijom ili subokluzijom krvne žile, a klinički ACS-om. Češće međutim formira se na tom mjestu muralni tromb čiji razvoj ovisi o odnosu čitavog niza lokalnih i sistemskih faktora koji sudjeluju u procesu koagulacije. Stoga je moguće da dođe do spontane lize tromba, ili njegove fibrozne organizacije koja poveća plak, a može proteći potpuno asimptomatski. U drugom pak slučaju tromb može rasti i dovesti do razvoja ACS. Najveći afinitet za trombozu imaju baš lipidne komponente plaka. U novije vrijeme ističe se uloga malog glikoproteina kojeg oslobađaju sve tkivne ali i krvne komponente koje sudjeluju u procesu -tkivnog faktora- u formiranju tromba pri pucanju plaka (Badimon 1999). Sve češće se javlja mišljenje da se kod takvih bolesnika nalazi i hiperkoagulabilno stanje u cirkulaciji (izazvano hiperkolesterolemijom, pušenjem ili infekcijom), praćeno povećanom količinom leukocita i monocita, koji povećavaju ekspresiju tkivnog faktora. Dokaz tome je porast C-reaktivnog proteina u krvi, te se sve više potvrđuje njegova vrijednost u predikciji ACS (Buffon 1999, Biasucci 1999).

Važnu ulogu u ovim zbivanjima ima i vazokonstrikcija, koja može nastati spontano zbog disfunkcije endotela, ili kao posljedica djelovanja supstanci koje se stvaraju u procesu oštećenja plaka, odnosno tromboze, kao što su tromboxan A₂, serotonin i sl.

3.5.3. Klinička slika ACS

U grupi pacijenata sa akutnim koronarnim sindromom može se odmah izdvojiti dio bolesnika s akutnim infarktom miokarda sa ST elevacijom, kod kojih se prati i specifična dinamika kardijalnih enzima, a čine oko 10-15 % bolesnika koji se jave u hitnu službu zbog boli u prsima (Klootwijk 1999). U dvije trećine preostalih bolesnika u elektrokardiogramu (EKG) se nalaze promjene ST segmenta i/ili T vala, a u jedne trećine ne nalaze se nikakve EKG promjene (Savonitto 1999). Kod ovog velikog broja bolesnika potrebno je provesti određenu stratifikaciju, da bi se ocijenila potreba njihove hospitalizacije, kao i način liječenja. Osim kliničke slike, EKG ima važnu ulogu u identifikaciji bolesnika sa većim rizikom (Patel 1998). Osim bolesnika sa infarktom odnosno ST elevacijom, to su pacijenti sa ST depresijom, slijede manje rizični bolesnici sa promjenama T vala, a najmanji rizik predstavljaju bolesnici bez promjena u EKG-u.

Slijedeći korak u stratifikaciji bolesnika sa ACS je određivanje biokemijskih markera. Miokardna frakcija kreatin kinaze (CK-Mb), vrlo specifično raste u infarktu s ST elevacijom, rijetko se može registrirati u bolesnika sa nestabilnom anginom, iako postoje fokalne nekroze, najčešće uzrokovane distalnim mikroembolizacijama. Zbog toga se posljednjih godina primjenjuje mjerenje koncentracije kardijalnog troponina, kompleksa proteina koji je smješten na filamentima kontraktilnog mišićnog aparata. Registrira se i kod manjih oštećenja miokarda, vrlo je specifičan, a najveći mu je značaj što je njegova koncentracija snažno povezana sa povećanim rizikom, što mu daje veliku vrijednost prediktora ishoda u ACS-u (Galvani 1997). Može se registrirati u različitim koncentracijama u 30-40% bolesnika sa nestabilnom anginom.

3.5.4. Liječenje ACS

U bolesnika sa akutnim infarktom miokarda odnosno ukoliko je prisutna ST elevacija u EKG-u, terapija se u prvom redu sastoji od pokušaja otvaranja okludirane krvne žile. Sa stajališta medikamentozne terapije to je primjena fibrinolitika, ukoliko za to ne postoji kontraindikacija. U slučaju ACS bez ST elevacije fibrinoliza se ne primjenjuje. U studiji TIMI-III 1994. god pokazalo se da fibrinolitička terapija ovdje nije bila od koristi, a zbog nuspojava, rezultati su u grupi ispitanika koja je dobila fibrinolitičku terapiju, bili lošiji od onih u kontrolnoj grupi. Farmakoterapijski pristup očituje se u primjeni: a) antiagregacije (Aspirin), b) smanjenja zone ishemije (beta blokatori i preparati nitroglicerina), te c) antikoagulaciji (u posljednje vrijeme niskomolekularnim, frakcioniranim Heparinom, iako je moguća i primjena nefrakcioniranog). Ovisno o riziku koji se, kako je gore opisano ocjenjuje nakon stratifikacije bolesnika, kod bolesnika većeg rizika dolazi u obzir d) antitrombotična terapija, (antagonisti GP IIIa/IIb) (Vorhcheimer 1999).

3.5.5. PCI u ACS

Poseban problem u liječenju bolesnika sa akutnim koronarnim sindromom predstavlja odluka o potrebi kao i vremenu upućivanja na invazivnu kardiološku obradu, odnosno perkutanu intervenciju na koronarnim žilama.

U posljednje vrijeme jasna je prednost mehaničkog otvaranja krvne žile u akutnom infarktu, koja se, uz uvjete dostupnosti Laboratorija i osoblja u periodu unutar 6 sati od početka simptoma. Ova se terapija pokazala superiornom u odnosu na fibrinolitičku terapiju. Prednost je u znatno većem primarnom uspjehu otvaranja krvne žile, kao i u dugoročnom praćenju, jer se angioplastikom najčešće definitivno rješava problem signifikantne stenoze koja je najčešće i uzrok nastanka infarkta.

Kod nestabilnog koronarnog sindroma, većina će se autora složiti, za sada se preporuča postupiti prema *stratifikacijom određenom riziku*. Što je taj rizik veći odluka za invazivni pristup trebala bi biti brža. Pacijenti kod kojih npr. nema promjena u EKG-u i imaju negativni troponin, a uz to vrlo brzo dolazi i do povlačenja subjektivnih smetnji, niskog su rizika (manje od 5 % MACE u 3 god), te stoga ne moraju biti kandidati za brzu koronarografiju. Kod njih se ta odluka donosi nakon nekih od pretraga za utvrđivanje ishemije (ergometrija ili scintigrafija miokarda). S druge strane, stariji bolesnici sa recidivima angine tijekom opservacije, sa promjenama u EKG-u u smislu denivelacije ST segmenta, i/ili pozitivnim troponinom, visokog su rizika i preporuča se što prije učiniti koronarografija i eventualna intervencija. Kod grupe bolesnika sa dodatnim obilježjima popuštanja srca (tahikardija, hipotenzija, klinički znakovi kardijalne dekompenzacije) koronarografiju i intervenciju najbolje je indicirati ODMAH.

U zadnje vrijeme u tijeku su randomizirane studije za sve bolesnike sa ACS, koje će dati bolje odgovore, no već postoji tendencija za preporuku brzog ("fast track") invazivnog pristupa, odnosno čini se da je on superioran u odnosu na konzervativni uz stratifikaciju, o čemu još nema dovoljno dokaza.

4. CILJ RADA

Kako je već navedeno osnovni problem perkutane koronarne angioplastike je pojava restenoze, što kompromitira kasne rezultate ove inače vrlo dobre metode liječenja koronarne bolesti. U cijelosti mehanizam nije jasan, ali restenoza nastaje kao reakcija na oštećenje tkiva tijekom intervencije. Ova reakcija zasigurno je rezultat interreakcije staničnih elemenata stijenke krvne žila te raznih tkivnih faktora koji se tom prilikom izlučuju, sa elementima iz cirkulirajuće krvi, odnosno u prvom redu trombocitima i njihovim faktorima agregacije.

Razmatrajući problem s te strane često se razmišljalo o metodama koje bi inhibirale sudionike ove reakcije, te su u tu svrhu primjenjivane kemijske supstance (lijekovi), bilo u sistemske ili lokalnoj primjeni, najčešće vezne uz ugradbeni materijal (stent). Iako je u eksperimentalnom modelu bilo čvrstih indicija za pretpostavku da bi stentovi sa heparinom trebali reducirati restenozu (Hardhammar 1996, De Scheerder 1997), ako je ona proces koji se nastavlja na akutnu, dilatacijom izazvanu trombozu, do sada nema dokaza za ovakvu teoriju. Prva veća studija, sa implantacijom hepariniziranih stenova provedena je u okviru BENESTENT studije (Serruys 1996), no u prvom redu vezano uza primarni uspjeh kao i subakutnu trombozu. Isti su se autori u kasnijem radu u Lancetu 1998, osvrnuli i na dugoročni rezultat koji je ukazivao na 16% restenoze. Ima i nekoliko manjih serija bolesnika kod kojih je implantiran heparinizirani stent

od kojih su neke govorile za značajnu redukciju stenozе (Vrolix 2000), a u nekim se razlika u odnosu na neheparinizirani stent nije pokazala.

Iako su ovakvim metodama učinjeni manji pomaci u smislu redukcije restenozе, niti jedan upotrijebljeni lijek, nije se pokazalo u cijelosti djelotvoran, u prvom redu jer se djelovalo na pojedine, u procesu angažirane sudionike, sve do pojave stentova koji izlučuju lijekove (kako je ranije opisano). DES stentovi konstruirani su na način da se lijek sporo otpušta, te je prisutan u stjenci krvne žile za vrijeme čitavog vulnerabilnog perioda za nastanak restenozе.

Osim mehaničkog podražaja, jedan od razloga reakcija tkiva mogla bi biti i trombogena površina metalnih stentova. Zbog toga se pokušava izbjeći kontakt metala sa tkivom. Jedan od materijala bio je silikon karbid. Eksperimentalni radovi ukazivali su na redukciju i akutnih tromboza kao i kasnih restenozа prilikom upotrebe ovog materijala. Ovi su se stentovi pokazali dobrim u rutinskoj upotrebi (Heublein 1998), a u kliničkim ispitivanjima (Antoniucci 2001), restenozа na takvom stentu bila je 11%. Kasnije su konstruirani stentovi načinjeni od drugih materijala, kombinacija metala, u posljednje vrijeme stentovi se izrađuju od kobalt-krom-a, te se očekuje manja incidencija restenozе u stentu. U fazi ispitivanja su i stentovi od magnezija ili pak organskih materijala kao što je kolagen no rezultati se tek očekuju.

Ako postavimo hipotezu po kojoj bi postavljanjem pokrivenog stenta spriječili interreakciju između oštećene stjenke i trombocita iz krvi, ili mehanički spriječili proces neointimalne hiperplazije, onda bi to značilo, da bi stent graft u krvnoj žili trebao imati značajno niži postotak restenozе u odnosu na standardni metalni stent. Pogotovo bi to bilo značajno u bolesnika sa akutnim koronarnim sindromom, gdje se očekuje veće prisustvo tromba. Iako se stent graftovi ograničeno upotrebljavaju u posebnim indikacijama (perforacija, koronarna aneurizma, venski bypass), zbog malog broja pacijenata, do sad još nije izvršeno sustavno praćenje i analiza dugoročnih rezultata u odnosu na nastanak restenozе. U tu svrhu započela je implantacija stent graftova u native koronarne arterije sa vrlo

dobrim primarnim uspjehom, i nakon 6 mjeseci praćenja nije bilo rekurencije ishemije, dok je angiografski restenoza registrirana u dva od deset bolesnika (Lukito 2000). Osim pitanja restenoze može se pretpostaviti i manja mogućnost distalne embolizacije plaka kod kojeg je gotovo redovito prisutan i tromb u akutnom koronarnom sindromu. Osnovni cilj ovog rada je da ustanovi stupanj restenoze u bolesnika sa akutnim koronarnim sindromom u kojih je postavljen stent graft u nativnu koronarnu arteriju.

Kako je u najnovije vrijeme dokazana značajna redukcija restenoze u elektivnim koronarnim intervencijama, postavljanjem DES, a još uvijek nije potvrđena korist od ovih stentova u akutnom koronarnom zbivanju, drugi cilj ovog rada je ustanoviti pojavu restenoze kod sirolimus stentova u akutnom koronarnom sindromu, te ih usporediti sa stent graftom odnosno standardnim metalnim stentovima.

5. ISPITANICI I METODE

5.1. ISPITANICI

U ispitivanje je bilo uključeno 119 bolesnika hospitaliziranih u Klinici za bolesti srca i krvnih žila, Kliničkog bolničkog centra, Zagreb. Svi bolesnici su bili primljeni u Kliniku putem hitne službe sa slikom akutnog koronarnog sindroma, i to:

- a) sa slikom **akutnog infarkta miokarda** sa ST elevacijom, unutar prvih 6 sati od početka simptoma,
- b) sa slikom **nestabilnog koronarnog sindroma**, sa ili bez ST denivelacijom u EKG-u za vrijeme boli, sa ili bez porasta kardijalnih enzima (CK-Mb) i/ili troponina

Kod svih bolesnika je učinjena **koronarografija**, i to u grupi s ST elevacijom u akutnoj fazi infarkta, odnosno unutar šest sati od početka simptoma, a u bolesnika sa nestabilnim koronarnim sindromom unutar 48 sati od početka simptoma. U istom aktu nastavljen je intervencijski zahvat.

U ispitivanje su biti uključeni bolesnici sa bolesti jedne ili dvije koronarne arterije, dok su oni s difuznom bolešću bili isključeni. Iz ispitivanja su isključeni bolesnici s ciljnom koronarnom žilom malog kalibra i distalne lokalizacije, zbog nemogućnosti postavljanja stent-graftova u manje arterije.

Isključeni su i bolesnici, kod kojih je ranije učinjena operacija aortokoronarnog premoštenja, kao i oni, kod kojih je ranije vršen neki intervencijski koronarni zahvat.

Svi pacijenti randomizirani su u tri jednakobrojne skupine:

1. skupinu 1 čine bolesnici kod kojih je implantiran stent graft u ciljnu nativnu koronarnu arteriju
2. skupinu 2 čine bolesnici sa implantiranim sirolimus (DES) stentom
3. skupina 3 je kontrolna skupina sa implantiranim standardnim metalnim stentom

Nakon šest mjeseci (u slučaju recidiva kliničkih smetnji ranije), učinjena je rekoronarografija.

Bazične karakteristike skupina prikazane su u tablici 1.

Pacijenti se nisu međusobno razlikovali po kliničkim karakteristikama. Skupine se nisu razlikovale obzirom na dob, spol, faktore rizika koji uključuju hipertenziju, hiperlipoproteinemiju, dijabetes i pušenje. Što se tiče indikacije, u skupini 2 bio je nešto manji broj STEMI, ali nije dostignuta statistički značajna razlika. Skupine se nisu razlikovale niti prema raspodjeli krvnih žila i duljini lezije.

Veličine implantiranih stentova navedene su u tablici 2 iz koje je vidljivo da su se skupine značajno razlikovale, odnosno da je u skupini 1 implantirano više većih stentova, dok je u skupini 2 implantirano više stenoa manjih dimenzija.

Tablica 1. Demografski i angiografski podaci tri skupine ispitanika: bolesnici kojima je postavljen stent graft (skupina 1), bolesnici kojima je postavljen stent koji luči sirolimus (skupina 2) i bolesnici kojima je implantiran standardni metalni stent (skupina 3)

	Skupina 1	Skupina 2	Skupina 3	Statistika
N	40	39	40	
Dob (godine)	57 43-74	59 36-76	60 30-77	F=0,19 P=0,828
Spol				
muški	33	29	33	$\chi^2=1,079$ P=0,586
ženski	7	10	7	
Kolesterol				
pozitivan	22	23	28	$\chi^2=2,035$ P=0,367
negativan	18	16	12	
Obiteljska anamneza				
pozitivna	0	3	0	$\chi^2=6,313$ P=0,06
negativna	40	36	40	
Hipertenzija				
da	20	25	21	$\chi^2=1,804$ P=0,411
ne	20	14	19	
Dijabetes				
da	12	13	12	$\chi^2=0,136$ P=0,935
ne	28	26	28	
Inzulin				
da	0	1	1	$\chi^2=1,03$ P=0,6
ne	40	38	39	
Pušenje				
da	6	6	6	$\chi^2=3,904$ P=0,419
ne	24	28	30	
bivši	10	5	4	
Indikacija				
IM	19	8	18	$\chi^2=7,439$ P=0,243
AP	16	31	22	
Ciljna žila				
LAD	14	19	17	$\chi^2=6,631$ P=0,577
CX	4	3	6	
RCA	20	12	13	
LMCA	2	3	2	
OM1	0	2	2	
Duljina lezije (mm)	11,53±2,356	13,50±4,6	13,11±3,96	F=3,073 P=0,052

(U tablici su prikazane apsolutne frekvencije mjerenja, osim kod spola, gdje je naveden medijan i raspon, te kod duljine lezije gdje je navedena aritmetička sredina i standardna devijacija).

Tablica 2. Podaci o veličini stenta implantiranog u tri skupine ispitanika: bolesnici kojima je postavljen stent graft (skupina 1), bolesnici kojima je postavljen stent koji luči sirolimus (skupina 2) i bolesnici kojima je implantiran standardni metalni stent (skupina 3)

	Skupina 1	Skupina 2	Skupina 3	Statistika
N	40	39	40	
Veličina (mm)				
3	2	21	9	$\chi^2=331546$ P=0,0001
3,5	24	18	25	
4	14	0	6	

(U tablici su prikazane apsolutne frekvencije mjerenja, te χ^2 -test).

5.2. METODE

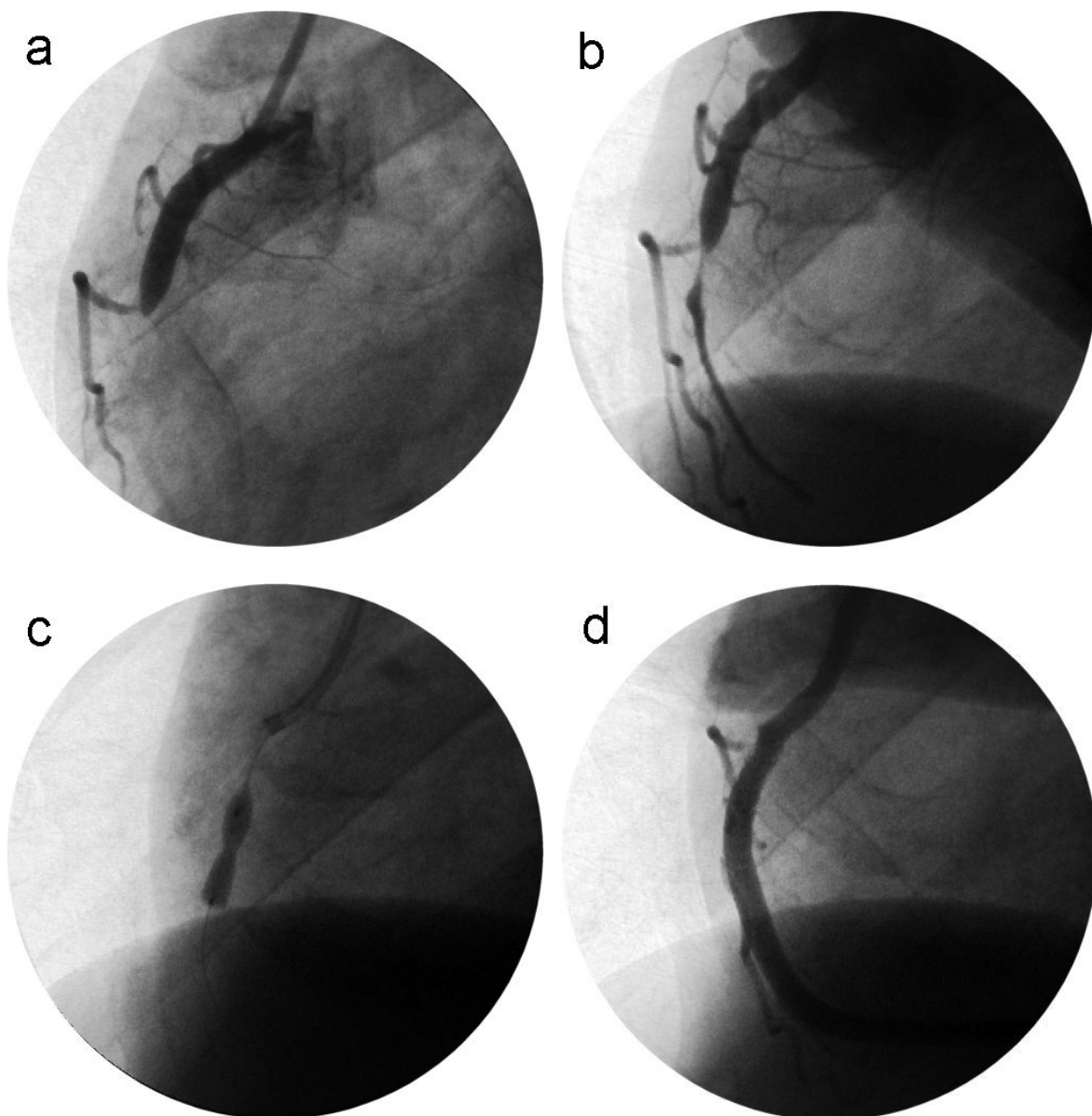
5.2.1. Koronarografija i PCI

Koronarografija kao i intervencija rađena je na aparatu za angiografiju ADVANTX General Electric. Prikazane su obje koronarne arterije Judkinsovom transfemoralnom tehnikom iz više standardnih, kao i prema potrebi, dodatnih projekcija.

U nastavku je izvršena intervencija standardnom tehnikom. Nakon postavljanja vodećeg katetera u ostijum ciljne žile, intrakoronarno je injicirano 7,500 IJ nefrakcioniranog heparina, sondirana ciljna arterija koronarnom žicom 0,014 inča, s time da se žicom prošla bilo stenoza bilo okluzija. Potom je najčešće uveden balon kateter, monorail tehnikom, i izvršena predilatacija, te nakon toga postavljen odgovarajući stent prema randomizaciji. U nekim slučajevima kada je to bilo tehnički moguće postavljen je stent direktnom tehnikom bez prethodne balonske predilatacije što je alternativna standardna tehnika. Na kraju je kontrolnim koronarogramom ispitana uspješnost zahvata (slika 4). Po potrebi, ovisno o trajanju procedure injicirana je dodatna doza nefrakcioniranog heparina.

Istom tehnikom snimanja nakon 6 mjeseci ili u slučaju kliničkog relapsa ranije izvršena je kontrolna koronarografija.

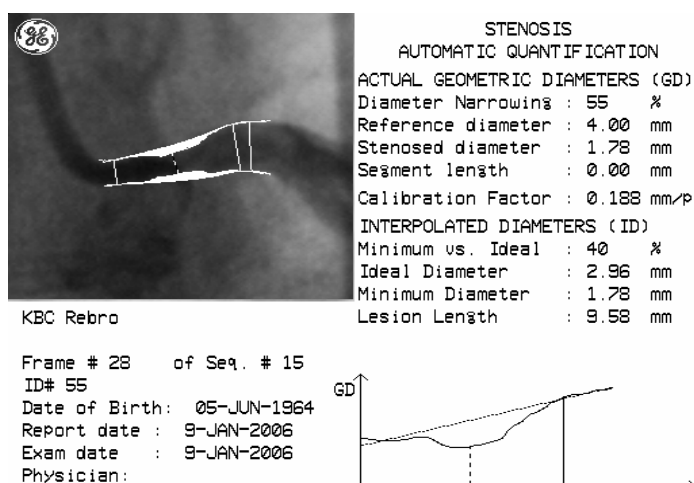
Slika 6. Angiografski prikaz koronarne krvne žile tijekom koronarne intervencije u STEMI: a) okluzija RCA, b) rekanalizacija žicom, c) postavljanje stenta, d) rezultat.



5.2.2. Kvantitativna koronarna analiza (QCA)

Rezultati koronarografije analizirani su koristeći dijagnostički ili vodeći kateter za kalibraciju na QSA sistemu za mjerenje dijametra krvnih žila (Advantx GE – GEMNET review station), i to referentni dijametar ciljne krvne žile (reference vessel diameter – RVD), dijametar na stenozu (minimal lumen diameter – MLD) postotak stenozu (diameter stenosis - DS). Sva su mjerenja vršena prije i nakon intervencije kao i na rekoronarografiji. Referentni dijametar žile mjereno je u području “zdravog” segmenta žile ispred i iza lezije, a u slučajevima kada to nije bilo moguće (npr. ostijalne lezije) na najbližem “zdravom” segmentu. Kod totalnih okluzija (najčešće u STEMI) zbog jednostavnosti, prvo mjerenje vršeno je nakon rekanalizacije žicom (slika 5). Iz ovih izmjerenih vrijednosti računao se dobitak lumena nakon intervencije (acute gain – AG). Ovaj se podatak kalkuliše kao razlika između MLD prije i nakon intervencije. Na isti način, na rekoronarografiji kalkuliše se kasni gubitak lumena (late loss –LL) koji je pak razlika između MLD nakon intervencije i onog u kontrolnoj koronarografiji.

Slika 7. Prikaz QCA koronarne krvne žile (nakon mjerenja referentne veličine, a to je poznata veličina vodećeg katetera, mjeri se zadani segment i to referentni dijametar krvne žile, ispred i iza stenozu, minimalni luminalni dijametar, te postotak stenozu, kao i duljina stenozu)



5.2.3. Statističke metode

Vrijednost brojčanih pokazatelja praćenih tijekom istraživanja prikazane su u tablicama i grafikonima parametrijski, tj. srednjom vrijednosti i standardnom devijacijom. Samo je dob ispitanika, zbog specifičnosti raspodjele prikazana medijanom i rasponom vrijednosti. S obzirom da su se numerički podaci nakon testiranja pokazali normalno distribuirani, prikazani su srednjom vrijednosti i standardnom devijacijom, a vrijednosti između skupina testirane su T-testom ili analizom varijance, zavisno o broju uspoređivanih skupina. Nakon primjene analize varijance, skupine ispitanika uspoređene su Student-Newman-Keulsovim post-hoc testom. Vrijednosti pokazatelja u serijama ponavljanih mjerenja uspoređena su parnim T-testom. Vrijednosti skupnih pokazatelja, tj. apsolutne frekvencije mjerenja, prikazane su tablicama kontingencije, a njihove raspodjele uspoređene χ^2 -testom. Statistički značajnima smatrane su samo one razlike u svim korištenim analizama za koje je testiranjem utvrđena granica pouzdanosti od najmanje 95% vjerojatnosti ($p < 0,05$). U statističkoj raščlambi podataka i za izradu grafičkih prikaza raspodjela rabljeni su programi SPSS (SPSS Inc, SAD) i MedCalc (MedCalc Inc, Mariakerke, Belgija).

5.3. PRAĆENJE

Svi bolesnici proveli su nakon intervencije u bolnici 2-7 dana, nakon čega su otpušteni. Svima je propisan isti antitrombotski lijek, u to vrijeme jedino dostupan TIKLOPIDIN (Tagren) u dozi od 2x250 mg. kroz 6 tjedana. Klinička evaluacija vršena je nakon 3 i 6 mjeseci, najčešće uz test opterećenja, osim u slučajevima ponovne pojave simptoma, kada su se bolesnici javili ranije. Nakon šest mjeseci učinjena je rekonarografija,

osim u slučajevima kliničke sumnje na restenozu, kada je to učinjeno ranije.

Rezultati su uključivali kliničke i angiografske karakteristike. U kliničke su se ubrajali svi tzv. veliki kardiološki događaji (major adverse cardiac events – MACE) tijekom 6 mjesecnog praćenja, a koji uključuju smrt, infarkt miokarda, kao i potrebu za revaskularizacijom bilo intervencijskom metodom bilo aortokoronarnim premoštenjem.

Angiografski parametri mjereni su i uspoređivani prema gore opisanoj metodi, a značajnom restenozom smatrana je stenoza na mjestu postavljenog stenta veća od 50% .

6. REZULTATI

6.1. KLINIČKI REZULTATI

Uspjeh procedure bio je 100% jer su bolesnici s neuspješnim primarnim rezultatom (kojih je broj bio minimalan – po jedan bolesnik u skupini jedan i dva), isključeni iz ispitivanja, obzirom da je cilj ispitivanja bila redukcija restenoze tijekom praćenja. U ranom postintervencijskom periodu nije bilo značajnih komplikacija u smislu tromboze u stentu.

Tijekom perioda od 6 mjeseci praćenja, zabilježene su kliničke komplikacije odnosno značajni kardiološki događaji: smrt, infarkt miokarda, potreba ponovne revaskularizacije neovisno da li se radi o ciljnoj leziji ili žili (MACE). U tom periodu jedan bolesnik iz skupine 1 je umro. Infarkt miokarda registriran je u 7 bolesnika i to po dva u skupini jedan i dva, a tri u skupini tri. Obzirom na pojavu akutnog infarkta miokarda nije bilo razlike između skupina. Također nije bilo razlike između skupina u potrebi za kirurškom revaskularizacijom. U istoj mjeri bolesnici su trebali ponovnu perkutanu koronarnu intervenciju u skupini 1 i 2, a znatno više u skupini 3.

U ovoj posljednjoj značajno je bila veća potreba za revaskularizacijom ciljne lezije, u odnosu na prve dvije skupine. Ukupni MACE bio je veći u skupini 3, ali nije dosegnuta statistička značajnost.

Tablica 3. MACE u tri skupine ispitanika: bolesnici kojima je postavljen stent graft (skupina 1), bolesnici kojima je postavljen drug-eluting stent (skupina 2) i bolesnici kojima je implantiran standardni metalni stent (skupina 3)

	Skupina 1	Skupina 2	Skupina 3	Statistika
N	40	39	40	
Smrt	1	0	0	-
IM	2	2	3	$\chi^2=0,286$ P=0,868
CABG	0	3	2	$\chi^2=0$ P=1
PCI-nTLR	3	2	2	$\chi^2=0,286$ P=0,868
TLR	2	2	9	$\chi^2=7,538$ P=0,044
Ukupno MACE	8	9	16	$\chi^2=3,455$ P=0,187

U tablici su prikazane apsolutne frekvencije mjerenja, te χ^2 -test s pripadajućom razinom značajnosti P.

6.2. ANGIOGRAFSKI REZULTATI

Angiografska mjerenja uključivala su karakteristike na temelju kojih se pratio uspjeh zahvata, te nastanak restenoze tijekom praćenja.

6.2.1. Referentni promjer žile (RVD)

U prvom mjerenju nije bilo značajne razlike između skupina. U skupini tri nije nađena razlika referentnog promjera žile prije i nakon zahvata, dok je u skupini 1 taj referentni dijametar bio nešto veći, a u skupini 2 nešto manji. Nakon zahvata zabilježena je značajna razlika između skupina. Ista karakteristika mjerena na kontrolnoj koronarografiji nije se razlikovala od one nakon intervencije u skupini 2, dok su se

vrijednosti u skupini 1 i 3 značajno razlikovale. Također su se značajno razlikovale vrijednosti između skupina.

Tablica 4. Referentni lumen krvne žile (RLD) u tri skupine ispitanika: bolesnici kojima je postavljen stent graft (skupina 1), bolesnici kojima je postavljen drug-eluting stent (skupina 2) i bolesnici kojima je implantiran standardni metalni stent (skupina 3), prije, neposredno nakon zahvata i u periodu praćenja

Mjerenje	Skupina 1 (N=40)	Skupina 2 (N=39)		Skupina 3 (N=40)		F P
		p	p	p	p	
prije zahvata	3,49±0,36	-	3,4±0,27	-	3,37±0,49	1,099 0,337
p ^b	<0,01		<0,01		0,659	
poslije zahvata	3,64±0,3	<0,05	3,23±0,26	<0,05	3,39±0,41	15,154 0,007
p ^b	<0,01		0,129		<0,01	
follow up	3,55±0,3	<0,05	3,2±0,24	>0,05	3,22±0,49	12,16 0,006

Podaci u tablici navode srednju vrijednost i standardnu devijaciju mjerenja. F – vrijednost ANOVA post-hoc testa s pripadnom razinom značajnosti (P). Razlike među skupinama označene su kao p i testirane samo ako je ukupan P<0,05.

^bRazlike među vremenski ponavljanim mjerenjima ispitane su parnim T-testom i označene razinom značajnosti p^b.

6.2.2. Minimalni promjer žile (MLD)

Prema promjeru žile na mjestu stenoze skupine se nisu razlikovale prije intervencije. Nakon intervencije u sve tri grupe postignuto je značajno povećanje ove karakteristike u odnosu na preoperativni nalaz a skupina 1 se značajno razlikovala u odnosu na skupinu 2 i 3. U praćenju, sve tri skupine razlikovale su se prema ovoj karakteristici od rezultata postignutog intervencijom, a značajna razlika nađena je samo između skupine 1 i 3.

Tablica 5: Minimalni lumen krvne žile (MLD) u tri skupine ispitanika: bolesnici kojima je postavljen stent graft (skupina 1), bolesnici kojima je postavljen drug-eluting stent (skupina 2) i bolesnici kojima je implantiran standardni metalni stent (skupina 3), prije, neposredno nakon zahvata i u periodu praćenja

Mjerenje	Skupina 1 (N=40)	Skupina 2 (N=39)		Skupina 3 (N=40)		F P
		p	p	p	p	
prije zahvata	1,2±0,78	-	1,15±0,59	-	1,1±0,69	0,205 0,815
p ^b	<0,01		<0,01		<0,01	
poslije zahvata	3,46±0,3	<0,05	2,97±0,3	>0,05	3,02±0,47	21,727 0,01
p ^b	<0,01		<0,01		<0,01	
follow up	3,04±0,97	>0,05	2,74±0,6	>0,05	2,37±0,9	6,273 0,006

Podaci u tablici navode srednju vrijednost i standardnu devijaciju mjerenja. F – vrijednost ANOVA post-hoc testa s pripadnom razinom značajnosti (P). Razlike među skupinama označene su kao p i testirane samo ako je ukupan P<0,05.

^bRazlike među vremenski ponavljanim mjerenjima ispitane su parnim T-testom i označene razinom značajnosti p^b.

6.2.3. Postotak stenozе (DS)

U ovoj karakteristici koja se izražava u postotku postignuti su slični rezultati. Skupine se nisu razlikovale međusobno prije zahvata. Rezultati nakon intervencije bili su značajno različiti u odnosu na preoperativne u sve tri skupine. Neposredno nakon intervencije skupina 3 bitno se razlikovala od skupine 1 i 2. U praćenju ova se karakteristika bitno razlikovala od rezultata postignutog intervencijom u sve tri skupine ali je u skupini 3 statistička značajnost bila više izražena. Što se tiče razlika između skupina u praćenju zadržala se značajna razlika između skupine 3 u odnosu na skupinu 1 i 2.

Tablica 6: Postotak stenozе (DS) u tri skupine ispitanika: bolesnici kojima je postavljen stent graft (skupina 1), bolesnici kojima je postavljen drug-eluting stent (skupina 2) i bolesnici kojima je implantiran standardni metalni stent (skupina 3), prije, neposredno nakon zahvata i u periodu praćenja

Mjerenje	Skupina 1 (N=40)		Skupina 2 (N=39)		Skupina 3 (N=40)		F P
		p		p		p	
prije zahvata	84,49±14,1	-	81,97±15,85	-	85,96±11,62	-	0,825 0,441
p ^b	<0,01		<0,01		<0,01		
poslije zahvata	9,34±7,57	>0,05	9,43±6,65	<0,05	16,11±11,4	<0,05	7,744 0,004
p ^b	<0,05		<0,05		<0,01		
follow up	21,36±27,43	>0,05	16,35±20,54	<0,05	39,61±27,65	<0,05	9,182 0,005

Podaci u tablici navode srednju vrijednost i standardnu devijaciju mjerenja. F – vrijednost ANOVA post-hoc testa s pripadnom razinom značajnosti (P). Razlike među skupinama označene su kao p i testirane samo ako je ukupan P<0,05.

^bRazlike među vremenski ponavljanim mjerenjima ispitane su parnim T-testom i označene razinom značajnosti p^b.

6.2.4. Akutni dobitak (AG) i kasni gubitak (LL)

Najveći akutni dobitak lumena krvne žile nakon intervencije postignut je u skupini 1, koja se po toj osobini statistički značajno razlikuje od skupine 2 i 3. Najvažnija karakteristika za usporedbu skupina u odnosu na nastanak restenozе je kasni gubitak intervencijom postignutog lumena. Najveći gubitak zabilježen je u skupini 3, a najmanji u skupini 2. Statistički značajna razlika postignuta je samo između 2 i 3 skupine.

Tablica 7: Akutni dobitak (AG) u tri skupine ispitanika: bolesnici kojima je postavljen stent graft (skupina 1), bolesnici kojima je postavljen drug-eluting stent (skupina 2) i bolesnici kojima je implantiran standardni metalni stent (skupina 3), prije, neposredno nakon zahvata i u periodu praćenja

Skupina 1 (N=40)		Skupina 2 (N=39)		Skupina 3 (N=40)		F P
	p		p		p	
2,264±0,695	<0,05	1,823±0,542	>0,05	1,918±0,732	<0,05	4,87 0,012

Podaci u tablici navode srednju vrijednost i standardnu devijaciju mjerenja. F – vrijednost ANOVA post-hoc testa s pripadnom razinom značajnosti (P). Razlike među skupinama označene su kao p.

Tablica 8: Kasni gubitak (LL) u tri skupine ispitanika: bolesnici kojima je postavljen stent graft (skupina 1), bolesnici kojima je postavljen drug-eluting stent (skupina 2) i bolesnici kojima je implantiran standardni metalni stent (skupina 3), prije, neposredno nakon zahvata i u periodu praćenja

Skupina 1 (N=40)		Skupina 2 (N=39)		Skupina 3 (N=40)		F P
	p		p		p	
0,426±0,815	>0,05	0,239±0,5	<0,05	0,645±0,681	>0,05	3,547 0,034

Podaci u tablici navode srednju vrijednost i standardnu devijaciju mjerenja. F – vrijednost ANOVA post-hoc testa s pripadnom razinom značajnosti (P). Razlike među skupinama označene su kao p.

7. RASPRAVA

Kako je već naglašeno, perkutana koronarna intervencija je metoda liječenja kojom se rješava veliki broj koronarnih bolesnika. Primjena metode je u porastu zahvaljujući sve boljim materijalima, adjuvantnoj farmakoterapiji ali i rastućem iskustvu operatera. Postotak primarnog uspjeha je već davno prešao 90%. Ali, već u ranom razdoblju razvoja metode javio se problem restenoze, odnosno ponovno suženje krvne žile nakon intervencije. Najčešća definicija restenoze je suženje >50% na mjestu dilatacije. Postotak bolesnika kod kojih dolazi do recidiva kliničkih simptoma zbog ovog procesa bio je u vrijeme balonske dilatacije prilično visok (i do 40% u kompleksnih lezija i bolesnika), te su trajno tražene metode koje bi reducirale broj reintervencija. U posljednjih 15 godina stentovi su gotovo u potpunosti istisnuli balonsku dilataciju zbog veće proceduralne sigurnosti, odnosno manje perioperativnih komplikacija, ali i prepolovljene incidencije restenoze. No nažalost i u stentu se restenoza razvija u oko četvrtine bolesnika, a dobar dio njih ponovno ima i relaps kliničkih simptoma te potrebu za reintervencijom. Osim rizika i neugode za

bolesnika zbog ponovljenih intervencija, ovo ima i značajan odjek na porast troškova liječenja. Restenoza je angiografski pojam, i za analizu restenoze važno je definirati lumen krvne žile prije i nakon dilatacije te tijekom praćenja, te iz toga odrediti dva važna parametra: akutni dobitak (lumena) i kasni gubitak (lumena) (Kuntz 1992, Gordon 1993). Angiografska restenoza ne mora uvijek biti praćena kliničkim pogoršanjem. Stoga se spominje i pojam kliničke restenoze, i u praćenju bolesnika treba se voditi procjenom kliničkog statusa bolesnika što znači rekurencija angine, objektivna evidencija ishemije, akutni infarkt, potreba za revaskularizacijom ili smrt. Klinička i angiografska restenoza nisu uvijek u korelaciji.

Nastanak restenoze je kompleksan proces koji se sastoji od elastičnog "recoila", hiperplazije neointime i remodeliranja žile. Količina elastičnog suženja žile ovisi o elasticitetu zdravog dijela arterijske stijenke na mjestu dilatacije, kao i osobinama (plastičnosti) plaka. Fenomen se događa u ranom postoperativnom periodu i postupkom stentiranja gotovo je u potpunosti eliminiran (Fischel 1988, Fischman 1994).

Zadebljanje intime nakon intervencije je generalizirani (upalni) odgovor na oštećenje stijenke (Serrano 1997). Aktivacija koagulacijske kaskade i upalnih stanica rezultira produkcijom kemotaktičnih i faktora rasta, koji dovode do nastanka tromba i hiperplazije glatkih mišićnih stanica koje iz medije ili adventicije migriraju na površinu i proliferiraju uz istovremeno stvaranje vezivnog matriksa. Vrhunac ovog procesa je 7 dana nakon intervencije, a nastavlja se dalje manjim intenzitetom sve do završetka epitelizacije (Garratt 1991) .

Remodeliranje je primijećeno u kasnijem praćenju. U eksperimentalnim studijama, ali i intravaskularnim ultrazvukom (IVUS), registrirana je "konstrikcija" arterije nakon koronarne intervencije (Lafont 1995, Mintz 1993). Stentovi su u velikoj mjeri reducirali ovu komponentu restenoze, ali problem hiperplazije i dalje je aktualan.

Zadaća svih pokušaja za poboljšanjem metalnih stentova je biokompatibilnost, brža endotelizacija, a napose redukcija vaskularne lezije, i kroz to eliminacija neointimalnog rasta nakon implantacije koja

znači restenozu. Lista materijala iz kojih se stentovi proizvode, kao i promjene njihovog oblika, raste iz dana u dan, a sve u svrhu smanjenja trombogenosti i redukcije intimalne hiperplazije. Isto se tako nastojalo naći materijal koji bi prekrrio potencijalno trombogen metalni stent. U upotrebi su bili i zlatom presvučeni stentovi. Pokazalo se da imaju veću incidenciju restenoze od ostalih metalnih stentova (Kastrati 2000). Stentovi presvučeni karbon silikonom također su u kliničkoj upotrebi ali nisu se pokazali boljim od metalnih u redukcije restenoze (Heublein 1998, Sick 2005). Dosta je eksperimentalnih i kliničkih radova a vezano uz upotrebu hepariniziranog stenta (Serruys 1998) bez jasnih zaključaka što se tiče redukcije in-stent restenoze, te je ovaj pristup napušten. Interesantan je pristup bio i pasivizacija trombogenosti stenta presvlačenjem njegove površine fibrinom (Holmes 1994), ali bez značajnog efekta. Eksperimentira se i sa stentovima od magnezija (DiMario 2004), kolagena i sl. U posljednje vrijeme dosta stentova je zbog bolje biokompatibilnosti izrađeno od slitine kobalta i kroma (Kereikes 2003, Hagemeister 2005).

7.1. STENT GRAFT

Upotreba Dakronom prekrivenog stenta (u vaskularnoj intervenciji), pokazala je veliki rizik za akutne i kronične tromboemboličke komplikacije (Schurman 1997). Neki polimeri povezani su sa značajnom upalnom reakcijom tkiva, no čini se da neki materijali izazivaju mnogo manji upalni odgovor. Takav materijal – *POLYTETRAFLUOROETHYLENE (PTFE)* upotrijebljen je u konstrukciji prekrivenog stenta ili stent grafta, i to tehnikom sendviča u kojem je između dva metalna stenta manje debljine od standardnih, umetnuta tanka membrana polimera sa mogućnošću ekspanzije. Upotreba se pokazala sigurnom, te je započela rutinska primjena u situacijama perforacije, koronarne aneurizme i napose u degeneriranim venskim graftovima (Elsner 1999). Nedostatak stent graftova je nemogućnost da se postave u distalnije ili manje krvne žile, jer

su u odnosu na stentove veći i teži za manipulaciju, no činjenica da bi potpunim prekrivanjem plaka mogli reducirati odgovor krvne žile na leziju zaista je intrigantna.

Jedna od komplikacija koronarnih intervencija je i distalna embolizacija, bilo aterosklerotskim materijalom, ili što je češće trombotskim materijalom. Ova komplikacija dovodi do okluzije distalnije, odnosno u mikrocirkulaciji, što usporava koronarni protok, te se unatoč "uspješnoj" intervenciji na mjestu ranije lezije ne postiže efekt na poboljšanje perfuzije. U radu Briguoria 2000 ističe se redukcija incidencije distalne embolizacije implantacijom stent grafta u degeneriranu vensku prenosnicu. Ovaj je problem još značajniji u situacijama nestabilnih plakova, odnosno akutnog koronarnog sindroma. Stoga je u ovom radu ispitivan upravo stent graft kao moguće rješenje za smanjenje incidencije restenoze. U radu Cambella 2000 postavlja se slična hipoteza kod implantacije u venske graftove. Autori smatraju da bi graft spriječio protruziju plaka i time migraciju upalnih stanica, kao i smanjenu difuziju citokina. Ovu hipotezu potvrđuje i činjenica da se hiperplazija u graftu najčešće nalazi na rubovima odnosno onom dijelu na kojem nedostaje PTFE i gdje je metalni stent u dodiru s krvi i tkivom. U istom članku navodi se vjerojatno dulja potreba za antiagregacijskom terapijom, jer se očekuje sporija endotelizacija.

Najveće serije bolesnika kojima su implantirani stent graftovi u degenerirane venske graftove su upravo one iz STING i RECOVERS studija. U obje randomizirane studije uspoređivani su rezultati implantacije stent grafta u odnosu na ugradnju standardnih metalnih stentova u degenerirane venske prenosnice. U obje studije nije dokazana prednost grafta u odnosu na standardni stent (Schaechinger 2003, Stankovic 2003).

U literaturi se stent graft najčešće nalazi u kontekstu koronarne perforacije ili aneurizme, a najveće ispitivane skupine bolesnika su one s intervencijama na degeneriranim venskim prenosnicama. U radu Baldusa 2000, praćena je skupina od 109 bolesnika, i osim proceduralnih karakteristika, analizirani su i rezultati 6 mjesečnog praćenja. Ohrabrujuća

činjenica bila je incidencija restenoze od 17% što je za ovu kategoriju nisko u usporedbi s restenozom od 35% kod standardnog metalnog stenta. U istom radu veliki postotak bolesnika bio je tretiran u stanju akutnog koronarnog sindroma, što inače povećava rizik tromboze, pa tako i restenoze. Slične rezultate donosi i Schaechinger 2003 u skupini od 211 bolesnika, u kojih je primijenjen stent graft u degeneriranim venskim premosnicama. Ovo je bila randomizirana studija i u usporedbi s standardnim stentom nije bilo značajne razlike u restenozu (20% i 29%), iako se ovdje javlja trend okluzija u graftu (7% i 16% $p=0,06$).

Jedina grupa bolesnika u literaturi tretirana stent graftom u nativnim koronarnim arterijama u elektivnoj PCI je ona Lukita 2000. Opisana je relativno visoka incidencija distalne disekcije kod implantacije, te je bilo potrebno dodati standardni stent (30%). U ovoj studiji nije nađena restenoza u segmentu žile koja je bila pokrivena stent graftom, ali je registrirana hiperplazija u 20% bolesnika na rubovima ili u dodatnom metalnom stentu.

7.2. STENTOVI KOJI IZLUČUJU LIJEKOVE (DES)

Najveći interes izazvao je s pravom pokušaj inhibicije hiperplazije obradom nekim farmakološkim supstancama kao što su npr. Rapamycin, jaki lijek protiv odbacivanja transplantata, koji inhibira proliferaciju glatkih mišićnih stanica (Carter 2000). Stentovi koji luče lijekove idealno su rješenje. Oni ujedinjuju mehaničke osobine (stent) koje sprječavaju remodeliranje, te farmakološke (lijek) koji sprječava proliferaciju neointime. Lijek se primjenjuje samo na mjestu gdje je potreban, nema opasnosti sistemske reakcije i nuspojava, lijek se kontrolirano izlučuje određeno vrijeme u unaprijed definiranoj dozi, a sama procedura jednaka je onoj s standardnim stentom.

To je bio samo početak revolucije u intervencijskoj kardiologiji. U ovom radu ispitivan je stent sa sirolimusom, prvi DES dostupan na tržištu, pa tako i u našoj zemlji. Danas se široko primjenjuje i vrlo su dobro

dokumentirani njegovi rezultati na redukciju restenoze u randomiziranim studijama, ali i u registrima.

Iako su prvi rezultati ukazivali na gotovo potpunu eliminaciju restenoze u stentu (Sousa 2001 i 2003), u kasnijim studijama koje su uključivale kompleksnije pacijente javljao se određen postotak restenoza, ali je u komparaciji sa standardnim metalnim stentom bio zanemariv (Moses 2003). U studiji RAVEL, Morice 2002. uspoređuje restenozu u dva tipa stenta, standardnog i sirolimus presvučenog, a istovremeno i kliničke reperkusije u vidu velikih kardioloških događaja. Nakon 6 mjesecnog praćenja, gubitak intervencijom dobivenog lumena na stenozi, je u grupi DES bio svega 0,01 mm, dok je u grupi sa standardnim stentom bio 0,33mm, što je dostiglo statističku značajnoj od $p < 0,001$. U SIRIUS studiji (Moses 2003) također je zabilježena značajna razlika u incidenciji restenoze, ali i kliničkih događaja u korist sirolimus stenta u usporedbi sa standardnim stentom. U DES grupi restenoza je nađena u 8,6 % bolesnika, a 21 % u grupi sa standardnim stentom. Revaskularizaciju ciljne lezije trebalo je 4,1% bolesnika u sirolimus grupi što je značajno manje od 16,6 % u kontrolnoj grupi. U ovoj studiji u odnosu na ranije, bilo je znatno više kompleksnijih bolesnika i lezija, a značajan je bio i udio bolesnika sa šećernom bolešću (26%). Slični rezultati nađeni su i u drugim randomiziranim studijama (C-SIRIUS – Schampaert 2004 i E-SIRIUS – Schofer 2003).

Posebno su dragocjeni podaci dobiveni iz velikog Internet registra bolesnika kojima je implantiran sirolimus stent i koji su sustavno praćeni. Kako se radi o registru (e-CYPHER), angiografski “follow up” baziran je na kliničkoj prosudbi. Iako je ovo bila vrlo heterogena skupina (više od 10.000 bolesnika), gdje je velik udio kompleksnih bolesnika i lezija, rezultati su bili vrlo dobri. Svega 4% bolesnika u jednogodišnjem praćenju trebalo je revaskularizaciju ciljne lezije.

7.3. INTERVENCIJE U AKUTNOM KORONARNOM SINDROMU

Fibrinolitička terapija revolucionirala je liječenje akutnog infarkta miokarda s ST elevacijom (STEMI), reducirajući mortalitet i prezervirajući sistoličku funkciju lijeve klijetke. Nažalost, samo oko 30% bolesnika (u Hrvatskoj manje od 15%), pogodno je za fibrinolizu zbog brojnih kontraindikacija. Od bolesnika koji terapiju prime, u 20 % ne dođe do rekanalizacije arterije, a u daljnjih 30-40% protok je usporen, što može dovesti do prolongirane ishemije ili nekroze miokarda. U oko 15-30% bolesnika s uspješnom fibrinolizom može se javiti ponovna ishemija u vrlo kratkom razdoblju, a nisu zanemarive niti hemoragične komplikacije od kojih je najteža intracerebralno krvarenje koje se javlja u oko 1% bolesnika.

Zbog svega toga u posljednje vrijeme provodi se sve češće, tamo gdje za to postoje mogućnosti mehaničko otvaranje krvne žile perkutanom koronarnom intervencijom. Niz studija koje su uspoređivale ove dvije metode dokazale su značajno bolje rezultate tzv. primarne angioplastike u odnosu na fibrinolitičku terapiju (Stone 1995). Bolesnici kod kojih je učinjena direktna ili primarna angioplastika imali su niži mortalitet, manje hemoragijskih komplikacija, i posebno značajno manji broj reintervencija. Uspoređujući balonsku angioplastiku sa implantacijom stenta u akutnom infarktu, bolji rezultati postignuti su stent angioplastikom, posebno na račun kasnijih reintervencija zbog restenoze. Postavljanje stenta imalo utjecaj i na značajno smanjenje mortaliteta u dugoročnom (5 godišnjem) praćenju (Mehta 2005). Posebno se u direktnoj ili primarnoj PCI preporuča metoda direktnog stentinga zbog velike količine tromba, što može dovesti do distalne embolizacije i tzv. "no reflow" fenomena. Ovo posljednje znači da je krvna žila prohodna u anatomskom smislu ali nema protoka krvi, odnosno perfuzije, najčešće zbog odsutnosti protoka u mikrocirkulaciji. Inače se metodom direktnog stentiranja postiže rezultat u kraćoj i jednostavnijoj proceduri s manje izlaganja zračenju. Metoda nije imala utjecaj na mortalitet, iako postoji trend manje incidencije MACE nakon direktnog stentinga u STEMI (Suselbeck 2005). Velika prednost PCI u

akutnom infarktu miokarda s ST elevacijom toliko je značajna da se započelo s primjenom te terapije i kod bolesnika koji su udaljeni od intervencijskog centra i do 2 sata, te se bolesnici, ako je to moguće i sigurno za njih, transportiraju u bolnicu koja ima mogućnost intervencije (Thune 2005).

Osim STEMI u akutnom koronarnom sindromu, bolesnici se mogu prezentirati i slikom akutnog infarkta bez ST elevacije (NSTEMI), nestabilnom anginom sa ili bez promjena u EKG-u. U ovoj grupi mogu se naći i bolesnici s boli u prsima koja nije izazvana koronarnom ishemijom. Stoga je mnogo teže odlučiti kakvu strategiju primijeniti u tom slučaju. Fibrinolitička terapija pokazala se u slučajevima NSTEMI kao pogrešan izbor. Još se vode diskusije oko potrebe ranog invazivnog pristupa. Prevladava racionalni pristup tzv. metodom stratifikacije rizika, koji uključuje opservaciju pacijenta, te u slučaju odsustva EKG promjena i laboratorijske evidencije oštećenja miokarda ishemijom (troponin), neinvazivno dokazivanje ishemije. No kako je ova skupina heterogena i u njoj se mogu naći i bolesnici s infarktom miokarda, odnosno akutnom okluzijom koronarne žile (npr. CX) sve su glasniji zahtjevi za tzv. ranom intervencijskom strategijom bolesnika s ACS bez ST elevacije (Fox 2005). U RITA 3 studiji bolesnici s ne ST elevacijom u ACS randomizirani su za invazivni i konzervativni pristup. Rezultati studije ukazuju da su bolesnici kod kojih je primijenjena rana intervencija imali bolje izgleda za dugoročno preživljenje kao i manju vjerojatnost za reinfarkt. U petogodišnjem praćenju mortalitet je u intervencijskoj grupi bio 12% a u konzervativnoj 15% ($p=0,054$). Osobito je to bilo izraženo u populaciji većeg rizika.

Pitanje je upotrebe DES u akutnom koronarnom sindromu. Zbog lijeka koji inhibira diobu stanica mogla bi se očekivati sporija epitelizacija, što dovodi do veće mogućnosti stvaranja tromba (akutne ili subakutne, ali i kasne tromboze), te se primjena sirolimus stentova u akutnom infarktu odnosno nestabilnom koronarnom sindromu primjenjivala oprezno. Prve rezultate prikazao Saia je 2003 u RESERCH studiji (Valgimigli 2005), gdje se dio bolesnika prezentirao s ACS. Rezultati su bili vrlo dobri. Nije bilo

veće incidencije tromboze, a dugoročni rezultati bili su sukladni elektivnim bolesnicima.

7.4. ANALIZA REZULTATA

U našem istraživanju odlučili smo se za tri grupe ispitanika. U prvom redu interesirala nas je restenoza u stent graftu, te je bolesnicima u prvoj grupi implantiran stent graft u akutnom koronarnom sindromu. Drugoj skupini ispitanika implantiran je novi stent sa sirolimusom koji je u vrijeme ovog ispitivanja u elektivnih bolesnika već pokazivao povoljnije rezultate u incidenciji restenoze od standardnog metalnog stenta, no još je nedostajalo rezultata kod kompleksnijih bolesnika u koje spadaju i oni s akutnim koronarnim sindromom, te nam se učinilo interesantnim usporediti našu ciljnu s ovom skupinom. Kao kontrola poslužili su nam bolesnici u kojih je implantiran standardni metalni stent. U literaturi se spominje tek nekoliko bolesnika sa implantiranim stent graftovima u nativne koronarne žile, a niti jedan rad ne spominje okolnosti akutnih koronarnih stanja, pogotovo STEMI. Isto tako bolesnici s ACS kojima je implantiran sirolimus stent spominju se samo u registrima, a rezultati randomiziranih studija još se očekuju.

7.4.1. Kliničke i angiografske karakteristike prije intervencije

Sve tri skupine nisu se razlikovale prije intervencije u odnosu na kliničke podatke, tj. dob, spol te prisutnost faktora rizika. Angiografske karakteristike prije intervencije također su bile slične: vrsta žile, duljina lezije te referentni dijametar krvne žile kao i postotak stenozе. U ispitivanje je uvrštena konsektivna skupina bolesnika koja se prezentirala akutnim koronarnim sindromom i bila podvrgnuta koronarnoj intervenciji, a zadovoljavala je angiografske kriterije. Isključeni su bolesnici kod kojih je ranije učinjen neki od revaskularizacijskih procedura (PCI ili CABG). Bolesnici su ispunili angiografske kriterije ako je bila moguća implantacija

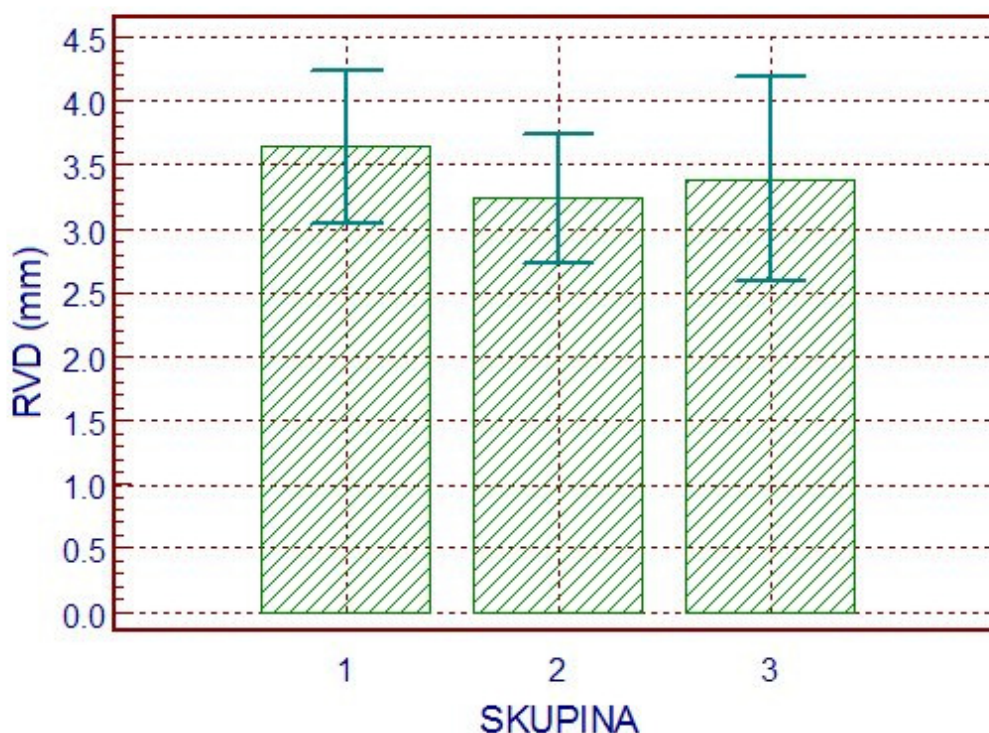
jednog od tri stenta (stent graft, sirolimus stent ili standardni metalni stent) nakon randomizacije. Najčešći razlog za isključenje bolesnika bio je referentni dijametar krvne žile. Naime, dostupne veličine stent grafta onemogućavale su uključanje bolesnika s krvnom žilom promjera manjeg od 3,0 mm. Isto tako zbog karakteristika grafta koji je znatno većeg profila i manje fleksibilnosti, iz ispitivanja su morali biti isključeni bolesnici s povećanim tortuozitetom, te distalnijim lokalizacijama, kao i izrazitim kalcifikatima te difuznom bolešću. Istovremeno bilo je poteškoća i sa dostupnošću sva tri stenta potrebna za ispitivanje, te je i to povremeno otežavalo ili privremeno prekidalo ispitivanje. U vrijeme randomizacije, u krvnu žilu je već bila postavljena žica vodilja i izvršena predilatacija, te je stoga primarni uspjeh intervencije bio 100%, odnosno implantacija stenta je u svih bolesnika uspjela. Dva bolesnika (jedan u skupini 1 te jedan u skupini 2), u kojih nije uspjela implantacija stenta koji je randomizacijom trebao biti postavljen, isključeni su iz ispitivanja, jer je primarni cilj bila redukcija restenoze rijekom praćenja.

7.4.2. Klinički i angiografski rezultata nakon intervencije

Nakon intervencije referentni dijametar žile se značajno razlikovao od onog prije intervencije u sve tri skupine. To smo objasnili činjenicom da se za vrijeme intervencije primjenjuju lijekovi koji utječu na vazodilataciju (nitroglicerina), ali i time što krvna žila u infarktu djeluje manjeg lumena, vjerojatno zbog sporijeg, odnosno slabijeg protoka uvjetovanog slabijom perfuzijom periferije ili jednostavno, slabijim protokom zbog stenoze visokog stupnja. Skupine su se i međusobno razlikovale u odnosu na referentni dijametar nakon intervencije. RVD skupine 1 bio je veći, a skupine 2 manji od onog kontrolne skupine 3. Ovo se može objasniti činjenicom, da se stent graftovi proizvode samo u dimenzijama većim od 3mm (3-4,5mm), dok su se u vrijeme ovog ispitivanja sirolimus stentovi proizvodili isprva samo u veličini do 3 mm, a kasnije do 3,5 mm (2,5-3,5mm). Izbor standardnih metalnih stentova bio je znatno širi. Ovo znači

da se veličina implantiranog stenta manje ili više prilagođavala veličini referentne žile, te otuda i ta razlika.

Slika 8. Referentni lumen krvne žile (RVD) nakon zahvata u tri skupine ispitanika: bolesnici kojima je postavljen stent graft (skupina 1), bolesnici kojima je postavljen stent koji luči sirolimus (skupina 2) i bolesnici kojima je implantiran standardni metalni stent (skupina 3). Prikazana je srednja vrijednost i dvije standardne devijacije.



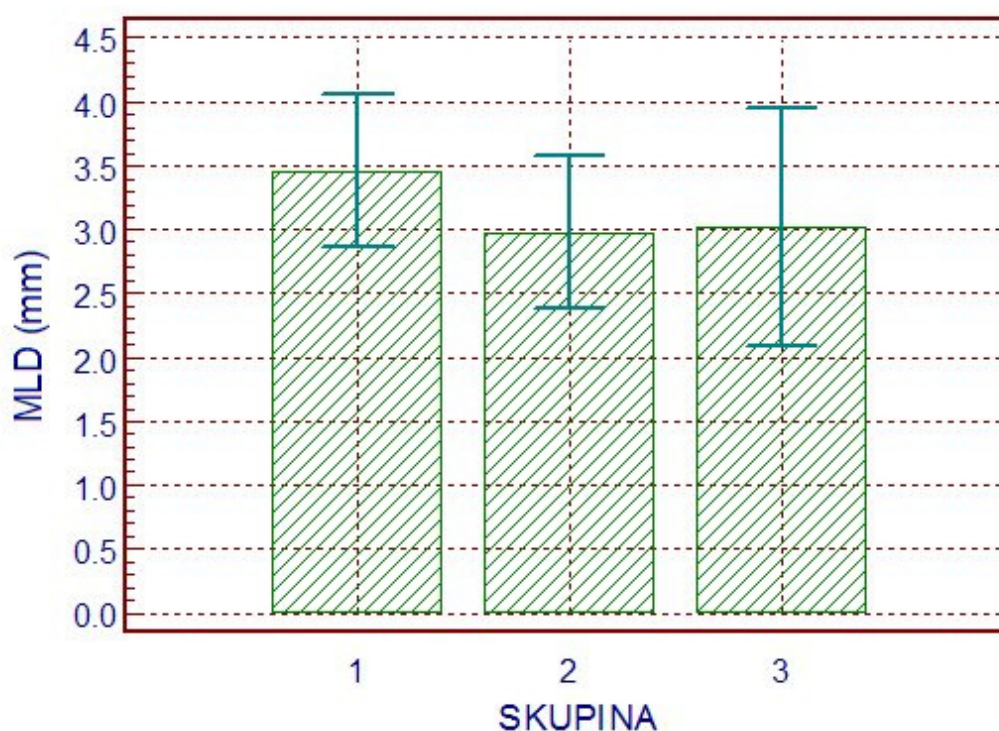
Što se tiče minimalnog dijametra na stenozu, skupine se nisu razlikovale prije intervencije. Nakon intervencije u sve tri skupine postignuta je značajna razlika u odnosu na MLD prije intervencije. Međusobno su se skupine razlikovale u odnosu na postignuti promjer žile na mjestu implantacije stenta i ta je razlika bila značajna. Najveći dijametar postignut je u skupini 1. Razlog tome je kako je već spomenuto potreba da se zbog

dostupnih veličina implantiraju nešto veći stentovi (stent graftovi), a osobito je tome doprinijela potreba odnosno preporuka implantacije sa visokim tlakom, koja je uobičajena za graftove. Većim tlakovima inflacije postižu se i veća ekspanzija stenta, a time i veći promjer na mjestu implantacije. S druge strane u skupini 2 postignut je nešto manji dijametar. Zbog raspoloživosti manjih dijametara stentova, implantirane su nešto manje dimenzije. Ovo nismo smatrali problemom, odnosno nismo smatrali potrebnim postizati što veći dijametar, jer se u ovoj skupini smanjenje restenoze očekivalo na temelju djelovanja lijeka (sirolimusa).

Isto tako, nije bilo razlike u postotku stenoze po skupinama prije intervencije. Postignuta je značajna razlika u postotku suženja na mjestu implantacije stenta u odnosu na preintervencijsku u sve tri skupine. Na isti način kao i u odnosu na MLD skupine su se međusobno razlikovale nakon intervencije.

Na temelju ovih mjerenja dobivena je ključna karakteristika angiografskog rezultata intervencije, a to je akutni dobitak lumena (AG). Ova karakteristika je diferencija između minimalnog lumena prije i neposredno nakon intervencije, izražena u milimetrima. Akutni dobitak bio je značajan u sve tri skupine. Nije bilo razlike između skupine 2 i 3 u odnosu na ovu karakteristiku, ali je u skupini 1 zbog već navedenih razloga, a to su ugradnja većih stentova s većim tlakom inflacije, postignut veći akutni dobitak lumena.

Slika 9: Minimalni luminalni dijametar krvne žile (MLD) na koronarnoj angiografiji nakon zahvata u tri skupine ispitanika: bolesnici kojima je postavljen stent graft (skupina 1), bolesnici kojima je postavljen stent koji luči sirolimus (skupina 2) i bolesnici kojima je implantiran standardni metalni stent (skupina 3). Prikazana je srednja vrijednost i dvije standardne devijacije.



7.4.3. Klinički i angiografski rezultati u praćenju

U kliničkom praćenju jedan bolesnik je umro. Radilo se o bolesniku iz skupine 1 koji se prezentirao recidivom akutnog koronarnog sindroma pet mjeseci nakon intervencije u NSTEMI, uz razvoj kardiogenog šoka. Neposredno nakon prezentacije u hitnoj internističkoj službi doživio je srčani arrest, te je neuspješno reanimiran. Uzrok smrti nije potvrđen obdukcijom. Pretpostavka je da se radilo o trombozi u ranije implantiranom stentu, iako se sa sigurnošću ne može isključiti koronarno zbivanje druge

lokalizacije. U 6 mjeseci praćenja u druge dvije skupine nije zabilježena smrtnost.

Akutni infarkt tijekom praćenja registriran je u sve tri skupine u istoj mjeri odnosno nije bilo razlike između skupina vezano uz tu karakteristiku. Što se tiče u skupini 1 implantiranog stent grafta u literaturi se spominje povećana mogućnost kasnih okluzija (Schaechinger 2003), odnosno moguća veća sklonost razvoju infarkta miokarda (Stanković 2003), što se u našem ispitivanju nije potvrdilo.

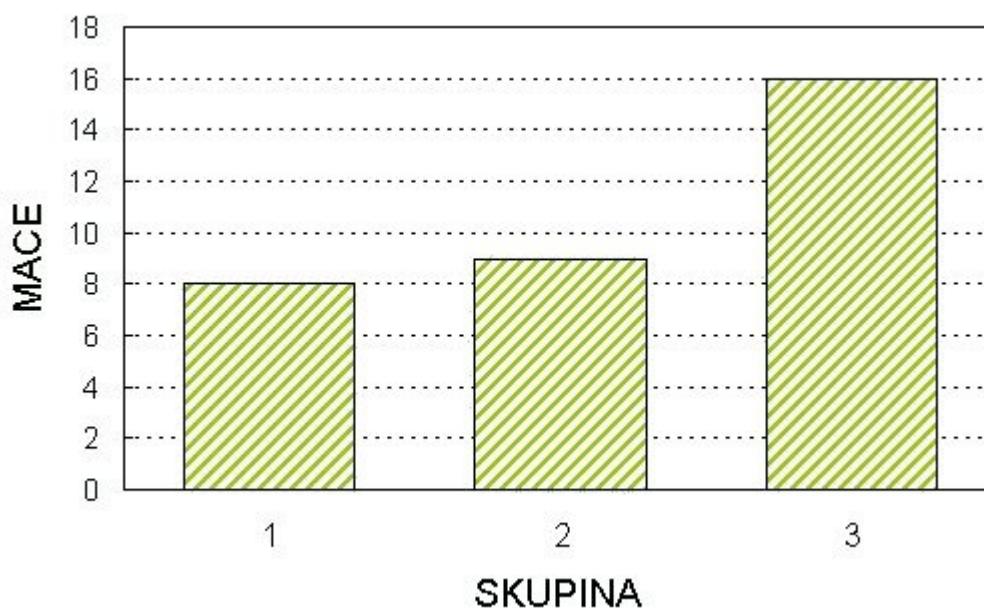
Potrebu za revaskularizacijom podijeli smo u potrebu za kirurškom revaskularizacijom (CABG), te potrebu za ponovnom perkutanom intervencijom zbog promjena na nekoj drugoj arteriji ili leziji (nTLR), te potrebu za revaskularizacijom ciljne stenoze na kojoj je vršena primarna intervencija (TLR). Potreba za kirurškom revaskularizacijom bila je slična u sve tri ispitivane skupine, iako u skupini 1 niti jedan bolesnik nije trebao CABG, dok su u skupini 2 i 3 tri, odnosno dva bolesnika bila upućena na operaciju. Obzirom da se radilo o bolesnicima koji su se prezentirali akutnim koronarnim sindromom, često i akutnim infarktom miokarda, a intervencija je u tom trenutku vršena samo na leziji koja je po procjeni operatera izazvala akutno stanje, bilo je bolesnika s bolešću (možda i nesigifikantnom u toku intervencije) druge arterije, te je nakon kontrolne angiografije postavljena indikacija za kirurško liječenje.

Isto tako skupine se nisu razlikovale prema potrebi perkutane revaskularizacije druge stenoze ili žile.

Incidencija ukupnih nepoželjnih kardioloških događaja (MACE) također je bila slična u sve tri skupine. Iako je do sada već poznato da sirolimus stentovi doprinose smanjenu MACE u usporedbi sa standardnim metalnim stentovima, ta se razlika u našoj studiji nije pokazala statistički značajnom. Poznato je, a što je i naš rezultat da se implantacijom sirolimus stentova ne postiže redukcija smrtnosti i incidencije infarkta u odnosu na standardni stent (Lemos 2003). Iznenađujuće dobar rezultat u ukupnom MACE bio je za skupinu 1 s implantiranim stent graftom. Ukupni MACE u

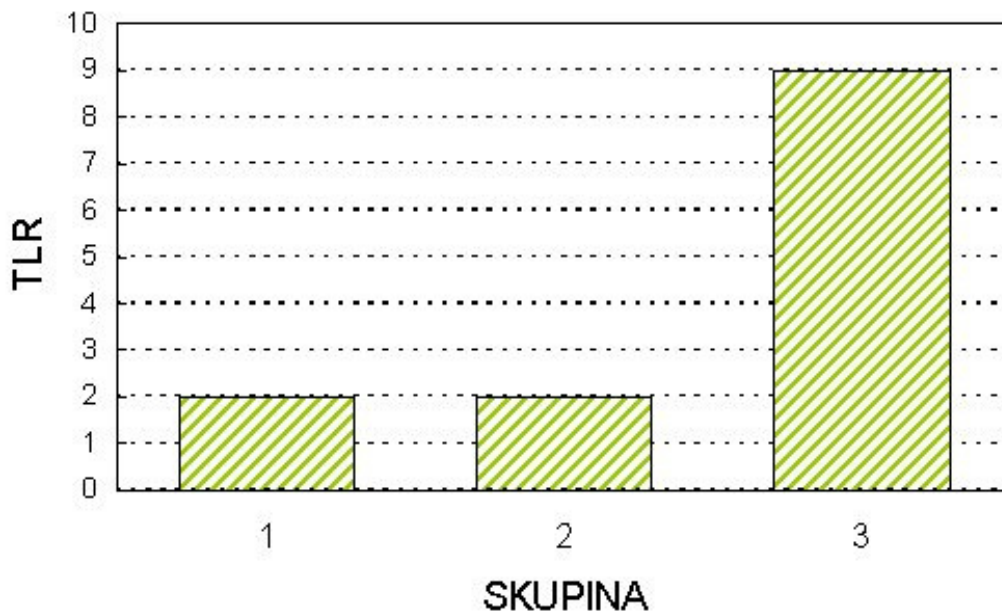
kontrolnoj skupini 3 sa standardnim metalnim stentom bio je viši, ali nije dosegnuta statistička značajnost.

Slika 10 : MACE (veliki nepovoljni kardiološki događaji) tijekom 6-mjesečnog praćenja u tri skupine ispitanika: bolesnici kojima je postavljen stent graft (skupina 1), bolesnici kojima je postavljen stent koji luči sirolimus (skupina 2) i bolesnici kojima je implantiran standardni metalni stent (skupina 3).



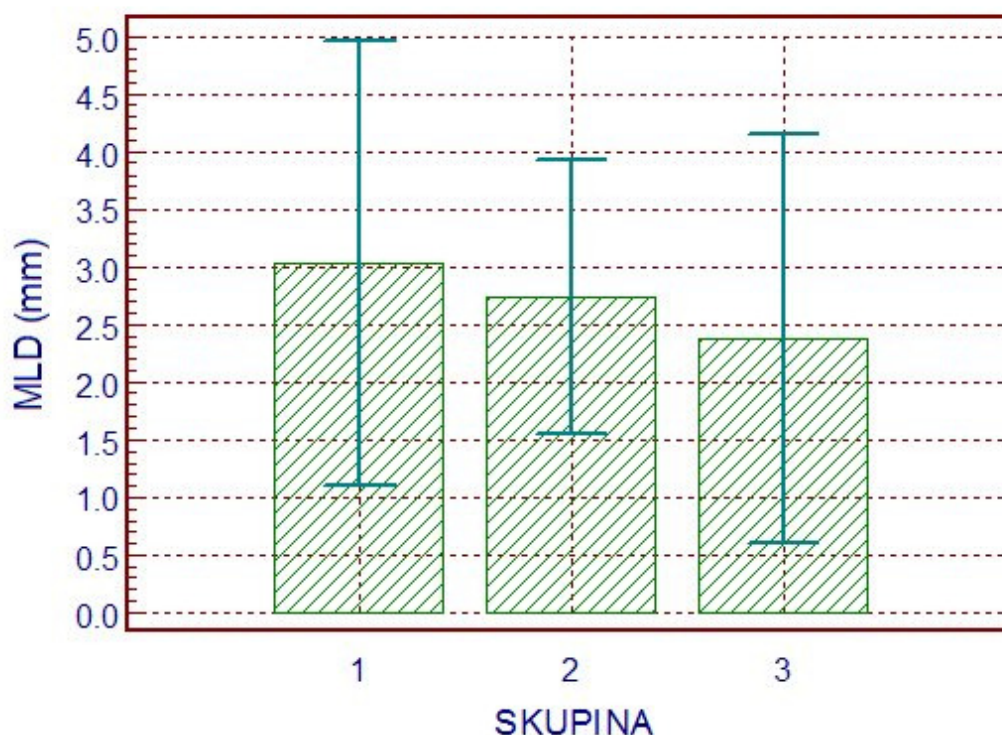
Povoljni ishod intervencija sa sirolimus stentom većinom proizlazi iz manje incidencije potrebe za revaskularizacijom ciljne lezije (Degertekin 2002). U našem ispitivanju to se potvrdilo. Potreba za revaskularizacijom ciljne lezije (TVR) bila je značajno niža u skupini s implantiranim sirolimus stentom (skupina 2) u odnosu na skupinu 1 u kojoj je implantiran standardni metalni stent ($p=0,044$). Zanimljivo je međutim da je i potreba za revaskularizacijom ciljne lezije bila izrazito niska odnosno jednaka u skupini sa implantiranim stent graftom (skupina 1), što se do sada nije pokazalo u literaturi.

Slika 11: Potreba za revaskularizacijom ciljne lezije (TLR) tijekom 6-mjesečnog praćenja u tri skupine ispitanika: bolesnici kojima je postavljen stent graft (skupina 1), bolesnici kojima je postavljen stent koji luči sirolimus (skupina 2) i bolesnici kojima je implantiran standardni metalni stent (skupina 3).



Svi bolesnici podvrgnuti su kontrolnoj koronarografiji. Metodom kvantitativne koronarne analize ponovno su mjereni isti parametri. Referentni dijametar krvne žile skupine 1 razlikovao se od onog nakon intervencije, isto tako i u skupini 3, dok je u skupini 2 ostao nepromijenjen. Također je RVD u kontrolnom koronarogramu u skupini 1 bio značajno veći od onog u skupinama 2 i 3. Ova razlika u mjerenjima bila je vrlo mala ali se statističkom analizom pokazala značajnom, što ne možemo znanstveno objasniti, ali nije ključno za rezultat, budući se radi o dijelu krvne žile na kojem nije rađena intervencija!

Slika 12: Minimalni luminalni dijаметar krvne žile(MLD) tijekom 6-mjesečnog praćenja u tri skupine ispitanika: bolesnici kojima je postavljen stent graft (skupina 1), bolesnici kojima je postavljen stent koji luči sirolimus (skupina 2) i bolesnici kojima je implantiran standardni metalni stent (skupina 3). Prikazana je srednja vrijednost i dvije standardne devijacije.

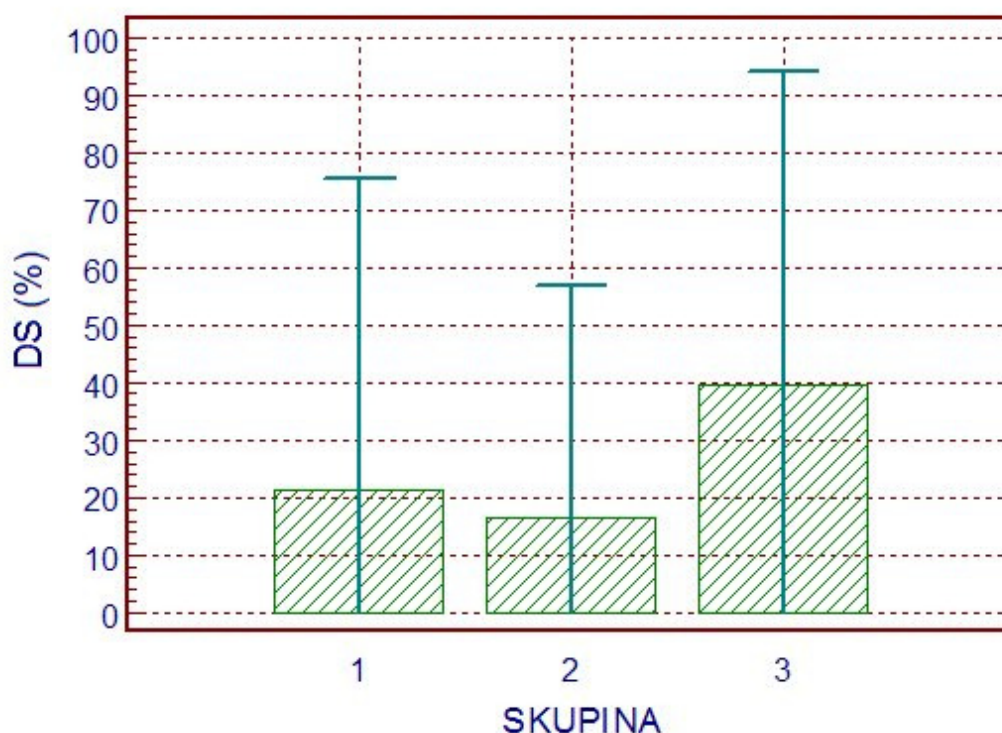


Dijametar krvne žile na mjestu implantacije stenta u praćenju ključni je podatak za rezultat ovog rada. U odnosu na rezultat postignut nakon intervencije MLD je značajno smanjen u sve tri ispitivane skupine. Uspoređujući sve tri skupine vidljivo je da je najveće smanjenje postignuto u skupini kojoj je implantiran standardni metalni stent (skupina 3), a najmanja u skupini sa sirolimus stentom (skupina 2). Ispitivana skupina 1 nalazi se između ove dvije skupine. Statistička je značajnost postignuta samo između skupine 1 i 3. Ovaj rezultat djelomično proizlazi iz činjenice da se ova karakteristika izražava u apsolutnoj vrijednosti u mm, a da je u

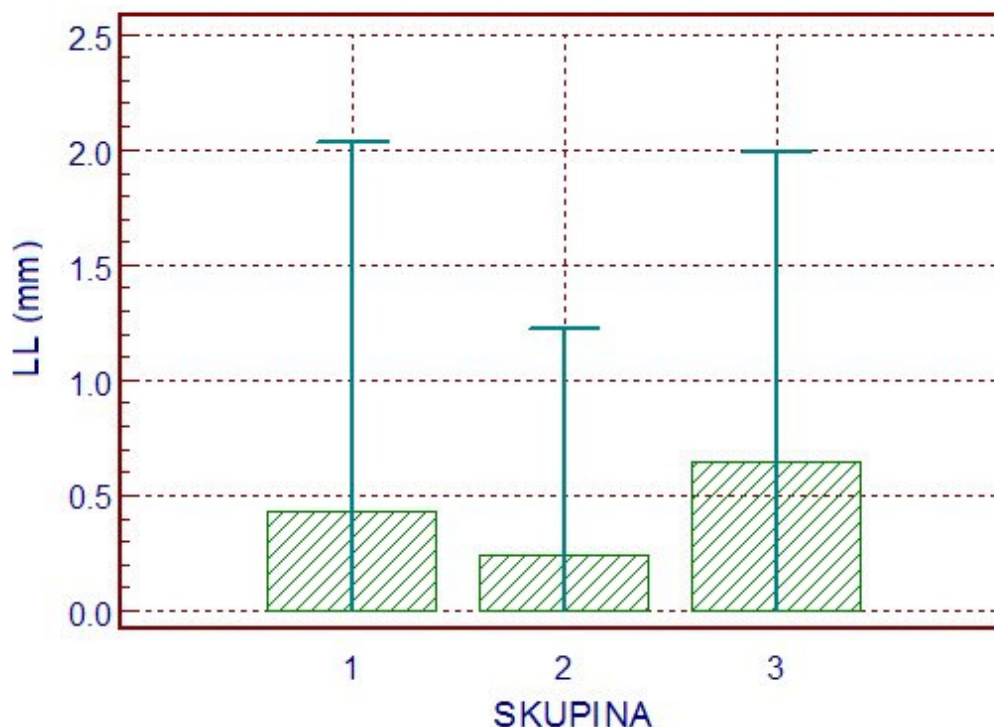
skupini 2 inicijalno, zbog implantacije manjih stentova postignut manji MLD na kraju intervencije u odnosu na druge dvije skupine.

Stoga je rezultat bolje vidljiv iz postotka stenozе na kontrolnoj koronarografiji. I ovdje je nađena značajna razlika u postotku stenozе u odnosu na rezultat dobiven intervencijom u sve tri skupine, s time da je ova razlika u skupini 3 mnogo izraženija. Usporedbom rezultata sve tri skupine, značajno je povećanje postotka stenozе u skupini 3 u odnosu na skupinu 1 i 2.

Slika 13: Postotak dijametra stenozе (%DS) na koronarnoj angiografiji tijekom praćenja u tri skupine ispitanika: bolesnici kojima je postavljen stent graft (skupina 1), bolesnici kojima je postavljen stent koji luči sirolimus (skupina 2) i bolesnici kojima je implantiran standardni metalni stent (skupina 3). Prikazana je srednja vrijednost i dvije standardne devijacije.



Slika 14. Kasni gubitak lumena krvne žile na koronarnoj angiografiji tijekom praćenja (LL) u tri skupine ispitanika: bolesnici kojima je postavljen stent graft (skupina 1), bolesnici kojima je postavljen stent koji luči sirolimus (skupina 2) i bolesnici kojima je implantiran standardni metalni stent (skupina 3). Prikazana je srednja vrijednost i dvije standardne devijacije.



Najbolju usporedbu neointimalne hiperplazije nakon implantacije stenta daje karakteristika kasnog gubitka lumena (LL). Ona se izračunava iz razlike minimalnog lumena krvne žile neposredno nakon intervencije i onog na koronarografiji tijekom praćenja. Najmanji gubitak lumena od 0,23mm nađen je u skupini 2, i on je statistički značajno manji od rezultata u kontrolnoj skupini 3 (0,65mm) $p=0,034$. U ispitivanoj skupini nađen je gubitak lumena od 0,42 mm, što predstavlja bolji rezultat od onog u skupini standardnog metalnog stenta, ali slabiji u odnosu na sirolimus stent (no u usporedbi s obje preostale skupine rezultat nije postigao statističku značajnost). Moglo bi se spekulirati da ovaj rezultat od 0,42mm gubitka lumena na mjestu implantacije grafta u kliničkom ali i u angiografskom

smislu u ovoj skupini, zbog većeg referentnog lumena žile, znači manji postotak restenoze, pa time i bolji rezultat.

Iako bi klinički rezultat značajne redukcije potrebe za revaskularizacijom ciljne lezije (TVR) potvrdio našu hipotezu o smanjenju restenoze u stentu postavljanjem stent grafta, činjenica da je u skupini 1 postignut najveći lumen na stenozu (MLD), odnosno najveći dobitak lumena (AG) nakon intervencije, doprinosi boljoj "početnoj poziciji" za razvoj restenoze. To znači da je gubitak lumena (LL) od 0,43 mm, koji je veći od onog u skupini 2 (implantiran sirolimus stent), doveo do jednakog broja revaskularizacija ciljne lezije kao i kod bolesnika s implantiranim sirolimus stentom. Ipak kasni gubitak lumena kao jedan od najboljih pokazatelja restenoze značajno je manji samo u sirolimus grupi u odnosu na standardni metalni stent, dok se u grupi sa stent graftom pokazuje samo trend smanjenja restenoze bez statistički značajne razlike u odnosu na standardni metalni stent.

8. ZAKLJUČCI

1. Stent graft je moguće uspješno i sigurno implantirati u native koronarne žile u bolesnika s akutnim koronarnim sindromom, nakon balonske predilatacije.
2. Minimalni luminalni dijametar (MLD) značajno je povećan u sve tri ispitivane skupine ali je implantacijom stent grafta dobiven veći minimalni luminalni dijametar u skupini 1. Razlog tome je ugradnja raspoloživih većih stentova i preporučenog većeg tlaka inflacije.
3. Akutni dobitak lumena (AG) zbog razloga navedenih u zaključku 2, bio je značajno najveći u skupini bolesnika kojima je bio implantiran stent graft (skupina 1).
4. U postintervencijskom praćenju, incidencija velikih nepoželjnih kardioloških događaja (MACE) bila je jednaka u sve tri ispitivane skupine, uz trend veće incidencije u skupini 3.

5. Potreba za revaskularizacijom ciljne lezije (TLR) bila je veća u kontrolnoj skupini 3 u kojoj je bolesnicima implantiran standardni metalni stent u odnosu na dvije ispitivane skupine.
6. Na kontrolnoj koronarografiji nakon 6 mjeseci praćenja, gubitak dobivenog lumena na stenozu ili kasni gubitak (LL) nakon implantacije stent-grafta (skupina 1) bio je manji u odnosu na standardni metalni stent, ali ta razlika nije dosegla statističku značajnost.
7. Sirolimus stent (skupina 2) na kontrolnom koronarogramu imao je statistički značajno manji gubitak lumena (LL) na mjestu implantacije stenta u odnosu na postintervencijski rezultat od standardnog metalnog stenta, a rezultat je bio bolji i u odnosu na stent graft, ali nije dosegla statistička značajnost.
8. Postotak stenozu (%DS) koji je najjednostavniji parametar u praćenju dugoročnog rezultata intervencije s implantacijom stenta, odnosno incidencije restenozu, značajno je manji u grupi kod koje je implantiran stent graft, kao i sirolimus stent u odnosu na standardni metalni stent. Taj postotak je nešto veći u grupi sa stent graftom od onog sa sirolimus stentom, ali ta razlika nije bila statistički značajna.
9. Osnovna hipoteza o redukciji restenozu u stentu implantacijom stent grafta u ovom ispitivanju, dokazana je, s time da je razlika u odnosu na standardni metalni stent dosegla samo u nekim mjerenim parametrima. U usporedbi sa sirolimus stentom, postignuta redukcija restenozu bila je slabija.
10. Nedostaci upotrebe ovih stentova su:
 - ograničena mogućnost implantacije samo u velike krvne žile, koje su i inače sklone manjoj incidenciji restenozu,

- tehnički teža implantacija u žile s povećanim tortuozitetom, distalne lokalizacije, osobito u bolesnika s difuznom bolešću, kalcifikatima i sl.,
- potreba za vrlo dobrom balonskom predilatacijom (kao priprema za postavljanje stent grafta),
- visoka cijena stent grafta.

11. Stent graftovi se nisu tehnološki mijenjali unatrag deset godina od konstrukcije, dok su standardni metalni stentovi višestruko poboljšani svakom novom generacijom. Dobar dugoročni rezultat, mogao bi biti poticaj za dalji razvoj stent graftova za neke indikacije.

9. SAŽETAK

Perkutana koronarna intervencija sa implantacijom stenta, postala je standardna procedura u bolesnika s koronarnom bolešću, a pogotovo u akutnom koronarnom sindromu. Dugoročni rezultati su dobri, no problem restenoze u stentu još nije riješen. U najnovije vrijeme, čini se, da bi stentovi koji izlučuju lijekove, mogli biti rješenje za ovaj problem, no još nema sigurnih dokaza o njihovom dugoročnom ishodu u situacijama akutnog koronarnog sindroma. Stent graft (stent presvučen PTFE-om) također bi mogao dovesti do redukcije akutnih komplikacija intervencije, kao i restenoze tijekom praćenja, i to smanjenjem protruzije aktivnog plaka kroz stent i distalne embolizacije, kao i smanjenjem interreakcije pojedinih oslobođenih faktora rasta iz

stanica tkiva i krvi, u ranom postintervencijskom periodu, smanjujući na taj način incidenciju restenoze.

Proveli smo randomiziranu studiju u svrhu evaluacije stent grafta u usporedbi sa sirolimus stentom i standardnim metalnim stentom u bolesnika koji su podvrgnuti perkutanoj koronarnoj intervenciji u akutnom koronarnom sindromu. Primarni cilj ispitivanja bila je angiografska restenoza nakon 6-mjesečnog praćenja, mjerena metodom kvantitativne koronarne angiografske analize. Sekundarni cilj bila je pojava velikih nepovoljnih kardioloških događaja (MACE) tijekom 6-mjesečnog praćenja.

U našem Laboratoriju 119 bolesnika s akutnim koronarnim sindromom, nakon što su isključeni bolesnici nepovoljni za ispitivanje, randomizirano je ili za implantaciju stent grafta (skupina 1, n=40), ili sirolimus stenta (skupina 2, n=39), ili standardnog metalnog stenta (skupina 3, n=40). Skupine se nisu razlikovale prema demografskim, angiografskim i proceduralnim karakteristikama osim što je u skupini 1 implantirano više stentova većih dimenzija. Incidencija MACE bila je slična u sve tri skupine. Potreba za revaskularizacijom ciljne lezije bila je veća u skupini sa implantiranim standardnim metalnim stentom ($p=0,044$).

Primarni cilj ispitivanja, pojava restenoze u 6-mjesečnom praćenju bila je veća u kontrolnoj skupini s implantiranim standardnim metalnim stentom (skupina 3) u usporedbi sa stent graft i sirolimus skupinom (skupina 1 i 2). Postotak stenoze u praćenju bio značajno veći u skupini 3 ($p=0,005$). Kasni gubitak lumena bio je značajno niži u sirolimus skupini u usporedbi sa standardnim metalnim stentom ($p=0,034$). Nađen je i trend nižem kasnom gubitku lumena i u grupi sa stent graftom u usporedbi sa standardnim metalnim stentom, ali nije dostignuta statistička značajnost. Restenoza je bila najniža u sirolimus grupi (kasni gubitak od 0,23 mm).

Studija nije pokazala razliku u kumulativnim nepovoljnim kardiološkim događajima (MACE) između bolesnika, nakon

implantacije stent grafta, sirolimus stenta i standardnog metalnog stenta u akutnom koronarnom sindromu. Pokazala je značajnu razliku u incidenciji restenoze između sirolimus stenta i standardnog metalnog stenta, te trend nižoj incidenciji restenoze u stent graftu u usporedbi sa standardnim metalnim stentom.

10. SUMMARY

Percutaneous coronary intervention with stent implantation becomes a standard procedure in patients with coronary disease, and especially in acute coronary syndrome. The long-term outcomes are good, but the problem of in-stent restenosis is not yet solved. Recently the drug eluting stents seem to be an answer to this challenge, but there is no evidence-based data about their long-term outcome in the state of acute coronary situations. The stent grafts (PTFE covered stent) could also reduce the incidence of acute complications and restenosis on follow up by reduction of protrusion of active plaque through stent struts, and distal embolisation, and in other hand by reduction of interaction of tissue and blood growth

factors in the early postinterventional period, reducing in that way the incidence of in stent restenosis.

We conducted a randomized trial to evaluate the usefulness of stent graft compared with a sirolimus eluting stent and standard metal stent in patients undergoing interventions in acute coronary syndrome. The primary end point was angiographic restenosis in 6-month follow up by quantitative coronary angiography analysis. Secondary endpoint was 6-month MACE rates.

In our Laboratory 119 patients with ACS, after exclusion of unsuitable patients, were randomized to either stent graft (group 1, n=40), or sirolimus stent (group 2, n=39) or standard metal stent (group 3, n=40). Demographic, angiographic and procedural characteristic was similar for all three groups, except there was a greater incidence of bigger stents implantation in-group 1. The incidence of 6-month MACE was similar in all three groups. The TLR was higher in the control group (group 3 with standard metal stent implantation) $p=0,044$.

The primary end-point, the restenosis rate at six month follow up was higher in the control standard metal stent group (group 3), compared with the stent graft, and sirolimus stent group (group 1 and 2). The percent diameter stenosis on follow up was significantly higher in-group 3 ($p=0,005$). The late loss was significantly lower in the sirolimus group comparing with the standard metal stent group ($p= 0,034$). There was a trend of lower late loss in the stent graft group, comparing with the standard metal stent, but without statistical significance. The restenosis rate in the sirolimus group was the lowest (late loss was 0,23 mm).

The study did not demonstrate a difference in cumulative MACE between patients after implantation of stent grafts, sirolimus stent and standard metal stents in acute coronary syndrome. There was a significant difference in restenosis rate between the sirolimus stent and standard metal stent and a trend of lower restenosis rate of stent graft in comparison with standard metal stent.

11. ŽIVOTOPIS

Rođena sam 1953. god. u Zagrebu gdje sam maturirala na Klasičnoj gimnaziji 1971.god. Diplomirala sam na Medicinskom fakultetu u Zagrebu 1977. god. Nakon završenog liječničkog staža, i rada u primarnoj zdravstvenoj zaštiti, započela sam specijalizaciju iz Interne medicine 1983. u Klinici za bolesti srca i krvnih žila, KBC Rebro. Specijalistički ispit položila sam 1987. god. Od tada sam radila na mjestu liječnika specijalista u istoj Klinici. U stručnom pogledu osobit interes pokazala sam za područje invazivne kardiološke dijagnostike i intervencija te je to postalo i područje mog užege interesa.

Godine 1988. završila sam poslijediplomski studij iz Kardiovaskularnih bolesti, na Medicinskom fakultetu, Sveučilišta u Zagrebu. U razdoblju od 1988. do 1993.god., bila sam pomoćnik voditelja Postdiplomskog studija Kardiovaskularne bolesti. Od 1993. do 1997.god. radila sam na Kardiološkom odjelu Kliničke bolnice Dubrava, i organizirala

rad Laboratorija za invazivnu kardiologiju. Godine 1993.god., magistrirala sam na Medicinskom fakultetu sa temom : "Kasni klinički rezultati perkutane transluminalne koronarne angioplastike". Od 1998. god. ponovno radim u Klinici za bolesti srca i krvnih žila KBC Rebro, u svojstvu pročelnice Odjela za invazivnu i intervencijsku kardiologiju, a na kojem sam mjestu i danas. Tijekom obnašanja ove funkcije višestruko je povećan broj intervencijskih kardioloških procedura, te uvedene nove intervencijske tehnike i metode.

Godine 1998. god. izabrana sam u suradničko zvanje naslovnog asistenta na Medicinskom fakultetu u Zagrebu u Katedri za internu medicinu. Iako se i ranije bavim nastavnom djelatnošću, posebno u postdiplomskoj nastavi na Medicinskom fakultetu, od tada intenzivno sudjelujem u dodiplomskoj nastavi iz Interne medicine.

U veljači 2001. god. položila sam subspecijalistički ispit iz Kardiologije, te sam stekla titulu interniste-kardiologa .

Sudjelovala sam aktivno na niz domaćih i međunarodnih stručnih sastanaka i kongresa. Objavila sam nekoliko stručnih i znanstvenih radova. Sudjelovala u pisanju stručnih knjiga i udžbenika. Provela sam nekoliko mjeseci na kraćim stručnim usavršavanjima u inozemstvu od čega izdvajam: Kardiološku kliniku u Hanoveru 1987, i Texas Heart Institute, Houston, USA, 1995.

12. LITERATURA:

1. Aikawa M, Rabkin E, Okada Y et al. Lipid lowering by diet reduces matrix metalloproteinase activity and increases collagen content of rabbit atheroma: a potential mechanism of lesion stabilization. *Circulation* 1998; 97:2433-44.
2. Akiyama T, Di Mario C, Reimers B, Ferraro M, Moussa I, Blengino S, Colombo A. Does high pressure stent expansion induce more restenosis? *J Am Coll Cardiol* 1997; 29:368A
3. Antoniucci D, Valenti R, Migliorini A, Moschi G, Trapani M, Bolognese L, Santoro GM, Cerisano G. Clinical and angiographic outcomes following elective implantation of the Carbostent in patients at high risk of restenosis and target vessel failure. *Cath Cardiovasc Interv* 2001;54(4):420-6.
4. Babapulle MN, Joseph L, Belisle P, Brophy JM, Eisenberg MJ. A hierarchical Bayesian meta-analysis of randomised clinical trials of drug-eluting stents. *Lancet* 2004;364:583-91.
5. Badimon JJ, Lettino M, Toschi V, et al. Local inhibition of tissue factor reduces the thrombogenicity of disrupted human atherosclerotic plaque: Effect of TFPI on plaque thrombogenicity under flow conditions. *Circulation* 1999; 14:1780-7.

6. Baldus S, Koester R, Elsner M, Walter DH, Arnold R, et al. Treatment of Aortocoronary Vein Graft Lesions With Membrane-Covered Stent. A Multicenter Surveillance Trial. *Circulation* 2000;102:2024-7.
7. Bauters C, Banos JL, Van Belle E et al. Six month angiographic outcome after successful repeat percutaneous intervention for in-stent restenosis. *Circulation* 1998; 97:318-21.
8. van Beusekom HM, Whelan DM, Hofma SH, et al. Long-term endothelial dysfunction is more pronounced after stenting than after balloon angioplasty in porcine coronary arteries. *J Am Coll Cardiol* 1998; 32:1109-17.
9. Biasucci LM, Liuzzo G, Grillo RL, Caligiuri G, Rebuzzi AG, Buffon A, Smmaria F, Ginnetti F, Fadda G, Maseri A. Elevated Levels of C-Reactive Protein at Discharge in Patients With Unstable Angina Predict Recurrent Instabililty. *Circulation* 1999;99:855-60.
10. Briguori C, De Gregorio J, Nishida T, et al. Polytetrafluoroethylene-Covered Stent for the Treatment of Narrowings in Aorticocoronary Saphenous Vein Grafts. *Am J Cardiol* 2000;86:343-6b.
11. Brophy JM, Belisle P, Joseph L. Evidence for use of coronary stents. A hierarchical bayesian meta-analysis. *Ann Intern Med* 2003;138:777-86.
12. Buffon A, Liuzzo G, Biasucci LM, Pasqualetti P, Ramazzotti V, Rebuzzi AG, Crea F, Maseri A. Preprocedural Serum Leveles of C-Reactive Protein Predict Early Complications and Late Restenosis After Coronary Angioplasty. *J Am Coll Cardiol* 1999; 34:1512-21.

13. Cambell PG, Hall JA, Harcombe AA, de Belder MA. The Jomed Covered StentGraft for coronry artery aneurysms and acute perforation: a successful device which needs careful deployment and may not reduce restenosis . J Invas Cardiol 2000; 12(5):272-6.
14. Carter A, Bailey L, Llanos G et al. Stent based sirolimus delivery reduces neointimal proliferation in a porcine coronary model of restenosis (Abstr). J Am Coll Cardiol 2000;35:1041.
15. Colombo A, Hall P, Nakamura S et al. Intracoronary stenting without coagulation accomplished with intravascular ultrasaund guidance. Circulation 1995; 91:1676-88.
16. Condado JA, Waksman R, Gurdiel O, Espinosa R, Gonzales J, Burger B, Villoria G, Acquatella H, Crocker IR, Seung KB, Liprie SF. Long-term angiographic et clinical outcome after percutaneous transluminal coronary angioplasty and intracoronary radiation therapy in humans. Circulation 1997; 96:727-32.
17. Dangas GD, Colombo A. Platelet glycoprotein IIb/IIIa antagonists in coronary angioplasty and stenting (Chapter 24) in Colombo A, Tobis J. Coronary artery stenting, Martin Dunitz Ltd, London, 2000.
18. De Scheerder J, Wang K, Wilczek K, Meuleman D, van Amsterdam R, Vogel G, Pissens J, van de Werf F. Experimental study of thrombogenicity and foreign body reaction on induced heparin-coated coronary stents. Circulation 1997; 18 96(6):1549-53.

19. Di Mario C, Inglese L, Colombo A. Treatment of a Coronary Aneurysm With a New Polytetrafluoroethylene-Coated Stent. A Case Report. *Cathet Cardiovasc* 1999; 46:463-5.
20. DiMario C, Griffiths H, Goktekin O et al. Drug-eluting bioabsorbable magnesium stent. *J Interv Cardiol* 2004;17:391-5.
21. Dotter CT, Judkins MD. Transluminally placed coilspring endoarterial tube grafts. Long-term patency in canine popliteal artery. *Invest Radiol* 1969; 4:327-32.
22. Douglas JS, King SB III, Roubin GS. Influence of the methodology of percutaneous transluminal coronary angioplasty on restenosis. *Am J Cardiol* 1987; 60:29B.
23. Elsner M, Auch-Schweik W, Britten M, Walter DH, Schaechinger V, Zeiher AM. Coronary stent-grafts covered by a polytetrafluoroethylene membrane. *Am J Cardiol* 1999;84:335-8.
24. El Tamimi, Davies GJ, Hackett D, Sritara P, Bertrand O, Crea F, Maseri A. Abnormal vasomotor changes early after coronary angioplasty. A quantitative arteriographic study of their time course. *Circulation* 1991; 84:1198.
25. The EPIC Investigators. Use of a monoclonal antibody directed against platelet glycoprotein IIb/IIIa receptor in high-risk coronary angioplasty. *N Engl J Med* 1994; 330:956-61.
26. ERASER Investigators. Acute platelet inhibition with abciximab does not reduce in-stent restenosis. *Circulation* 1999; 100:799-806.

27. Fajadet J, Marco J, Cassagneau B, Robert GP. Emergency coronary stenting for acute dissection during PTCA. *J Am Coll Cardiol* 1991; 17:53A.
28. Fajadet J, Morice MC, Bode C, Barragan P, Serruys PW, Wijns W, Constantini CR, Guermontprez JL, Eltchaninoff H, Blanchard D, Bartorelli A, Laarman GJ, Perin M, Sousa JE, Schuler G, Molnar F, Guagliumi G, Colombo A, Ban Hayashi E, Wulfert E. Maintenance of long-term clinical benefit with sirolimus-eluting coronary stents: three-year results of the RAVEL trial. *Circulation* 2005; 111:1040-4.
29. Falk E, Shah PK, Fuster V. Coronary plaque disruption. *Circulation* 1995; 92:657-71.
30. Farb A, Sangiorgi G, Carter AJ et Walley VM, Edwards WD, Schwartz RS, Virmani R. Pathology of acute and chronic coronary stenosis in humans. *Circulation* 1999; 99:44-52.
31. Faxon DP, Sanborn TA, Haudenschild CC, Ryan TJ. The effect of antiplatelet therapy on restenosis following experimental angioplasty. *Am J Cardiol* 1984; 53(suppl):72C.
32. de Feyter PJ, van Suylen RJ, De Jaegere PPT, Topol EJ, Serruys PW. Balloon angioplasty for treatment of lesions in saphenous vein bypass grafts. *J Am Coll Cardiol* 1993; 21:1539-49.
33. Fischel TA, Derby G, Tse TM, Stadius ML. Coronary artery vasoconstriction routinely occurs after percutaneous transluminal coronary angioplasty: A quantitative arteriographic analysis. *Circulation* 1988; 78:1323.

34. Fischmann DL, Leon MB, Baim DS et al, for Stent Restenosis Study investigators. A randomized comparison of coronary-stent placement and balloon angioplasty in the treatment of coronary artery disease. *N Engl J Med* 1994; 331:496-501.
35. Fourrier JL, Auth DC, Lablanche JM, Brunetaud JM, Gomeaux A, Bertrand ME. Human percutaneous coronary rotational atherectomy: Preliminary results. *Circulation* 1988; 78:II-82.
36. Fox KA, Poole-Wilson P, Clayton TC, et al. Long-term Outcome of an Interventional Strategy in Non-ST-elevation Acute Coronary Syndrome: Results from the British Heart Foundation RITA 3 Trial. *Lancet* 2005;366(9489):914-20.
37. Fukuyama J, Ichikawa K, Hamano S, Shibata N. Tranilast suppresses the vascular intimal hyperplasia after balloon injury in rabbits fed on a high cholesterol diet, *Eur J Pharmacol* 1996; 318:327-32.
38. Fuster V, Fayad ZA, Badimon JJ. Acute coronary syndromes:biology. *Lancet* 1999; 353 (suppl II):5-9.
39. Garrett K, Edwards W, Kaufmann U, et al. Differential histopathology of primary atherosclerotic and restenotic lesions in coronary arteries and saphenous vein bypass grafts: Analysis of tissue obtained from 73 patients by directional atherectomy. *J Am Coll Cardiol* 1991;17:442-8.
40. Goods C, Al-Shaibi K, Liu M, Yadav J et al. Comparison Of Aspirin Alone versus Aspirin Plus Ticlopidine After Coronary Stenting. *Am J Cardiol* 1996; 78:1042-4.
41. Gordon PC, Gibson M, Cohen GJ, Carozza J, Kuntz R, Baim D. Mechanisms of restenosis and redilatation within coronary stents-

- quantitative angiographic assessment. J Am Coll Cardiol 1993;21:1166-74.
42. Greckens U, Mueller R, Cattelaens N, et al. The New Coronary Stent Graft JOSTENT: First clinical experience. J Am Coll Cardiol 1998; 31:414A.
 43. Gregorini L, Marco J, Fajadet J, Bernier M, Cassagneau B, Brunel P, Rossi I, Mannucci PM. Ticlopidine and aspirin pretreatment reduces coagulation and platelet activation during coronary dilatation procedures. Am J Coll Cardiol 1997; 29:13-20.
 44. Grewe PH, Deneke T, Machraoui A, Barmeyer J, Mueller KM. Acute and Chronic Tissue Response to Coronary Stent Implantation :Pathologic Findings in Human Specimen. J Am Coll Cardiol 2000; 35:157-63.
 45. Gruenwald J, Haudenschild CC. Intimal injury in vivo activates vascular smooth muscle cell migration and explant outgrowth in vitro, Arteriosclerosis 1984; 4:183.
 46. Gruentzig AR, Senning A, Siegenthaler WE: Non-operative dilatation of coronary artery stenosis - percutaneous transluminal coronary angioplasty. N. Engl J Med 1979; 301:6.
 47. Gurbel PA, Criado FJ, Curnutte EA et al. Percutaneous revascularization of an extensively diseased saphenous vein bypass graft with a saphenous vein-covered Palmaz-schatz stent. Cathet Cardiovasc Diagn 1996; 39:258-61.

48. Hagemeister J, Bear FM, Schamomg RH, Hopp HW. Compliance of a cobaltchromium coronary stent alloy – The COVIS trial. *Curr Control Trials Cardiovas Med* 2005;28:6-17.
49. Hardhammar PA, van Beusekom HM, Emanuelsson HU, Hofman SH, Albertsson PA, Verdouw PP, Boersma E, Serruys PW, van der Giessen WJ. Reduction in thrombogenic events with heparin-coated Palmaz-Schatz stents in normal porcine coronary arteries. *Circulation* 1996 1;93(3):423-30.
50. Haudenschild CC: Restenosis: basic considerations, in Topol EJ *Textbook of interventional cardiology*, W B Saunders, 1990.
51. Heublein B, Pething K, Elsayed AM, Silicon carbide coating. A semiconducting hybrid design of coronary stents – A feasibility study. *J Invas Cardiol* 1998;10:255-62.
52. Heuser R, Houser F, Culler SD, Becker ER, Battaglia SL, Tarkington L, Simon AW. A Retrospective Study of 6.671 Patients Comparing Coronary Stenting and Balloon Angioplasty. *J Invas Cardiol* 2000;12:354-62.
53. Holmes DR, Camrud AR, Jorgenson MA et al. Polymering stenting in porcine coronary artery model: Differential outcome of exogenous fibrin sleeves versus polyurethane-coated stents. *J Am Coll Cardiol* 1994;24:525-31.
54. Hoffmeister J, Whitworth HB, Leimburger PP. Analysis of anatomic and procedural factors related to restenosis after double lesion coronary angioplasty, *Circulation* 1985;72 Suppl 2:392.

55. Iakovou I, Colombo A. Treatment of a Coronary Aneurysm Involving Bifurcation With the Use of a Custom-Made Polytetrafluoroethylene-Covered Bifurcation Stent System. *Catheter Cardiovasc Interv* 2005;64:169-72.
56. Kastrati A, Schuhlen H, Hausleiter J, Walter H, Zitzman-Roth E, Handamitzky M, Elezi S, Ulm K, Dirschinger J, Neuman FJ, Schoeming A. Restenosis after coronary stent placement and randomization to a 4 week combined antiplatelet or anticoagulant therapy:six month angiographic follow-up of the Intracoronary Stenting and Antithrombotic Regimen (ISAR) Trial. *Circulation* 1997; 96:462-7.
57. Kastrati A, Schoeming A, Dirschinger J et al. Increased risk of restenosis after placement of gold-coated stents: Results of a randomized trial comparing gold-coated with uncoated steel stent in patients with coronary artery disease. *Circulation* 2000;101:2478-83.
58. Kastrati A, Mehilli J, von Beckerath N, Dibra A, Hausleiter J, Pache J, Schuhlen H, Schmitt C, Dirschinger J, Schomig A. Sirolimus-eluting stent or paclitaxel-eluting stent vs balloon angioplasty for prevention of recurrences in patients with coronary in-stent restenosis: a randomized controlled trial. *Jama* 2005;293:165-71.
59. Kastritsis DG, Karvouni E, Ioannidis JP. Meta-analysis comparing drug-eluting stents with bare metal stents. *Am J Cardiol* 2005;95:640-3.
60. Kearney M, Pieczek A, Haley L, et al. Histopathology of in-stent restenosis in patients with peripheral arterial disease. *Circulation* 1997; 95:1999-2002.

61. Kereikes DJ, Cox DA, Hermiller GC et al. Guidant Multi-link Vision stent registry investigators. Usefulness of a cobalt chromium coronary stent alloy. *Am J Cardiol* 2003;92:463-6.
62. King SB III, Williams DO, Chougle P, Klein JL, Waxman R, Hilstead R, Macdonald J, Anderberg K, Crocker IR. Endovascular beta-Radiation to Reduce Restenosis After Coronary Balloon Angioplasty . Results of the Beta Energy Restenosis Trial (BERT). *Circulation* 1998; 97:2025-30.
63. King SB III. Radiation for Restenosis. Watchful Waiting. *Circulation* 1999; 99:192-4.
64. Klotwijk P, Hamm C. Acute coronary syndrome: diagnosis. *Lancet* 1999; 353(suppl II):10-15.
65. Kobayashi N, De Gregorio J, Kobayashi Y, Reimers B, Finci L, Colombo A. Effect of varying stent length lesions with subanalysis of small and large reference vessels. *Circulation* 1998; 98:1 284.
66. Kobayashi N, Vaghetti M, Kobayashi Y et al. Coronary stenting of ostial lesions: results are different between arteries. *Circulation* 1998; 98:171-286.
67. Kuntz R, Safian R, Levine M, Reiss G, Driver D, Baim D. Novel approach to the analysis of restenosis after the use of three new coronary devices. *J. Am Coll Cardiol* 1992;19:1493-9.
68. Lafont A, Guzman L. Restenosis after experimental angioplasty. Intimal, medial and adventitial changes associated with constrictive remodeling. *Circ.Res* 1995;76:996-1002.

69. Leimgruber PP, Roubin GS, Hollman J, Cotsonis GA, Meier B, Douglas JS, King SB, Gruentzig AR: Restenosis after successful coronary angioplasty in patients with single vessel disease, *Circulation* 1986; 73:710.
70. Lefevre T, Louvard Y, Morice MC et al. In stent restenosis . Should we stent the stent? A single center prospective study. *Circulation* 1997; 96 (suppl I):I 481(abstr).
71. Lefkovits J, Plow EF, Topol EJ. Platelet glycoprotein IIb/IIIa receptors in cardiovascular medicine. *N Engl J Med* 1995; 332:1553-9.
72. Lemos PA, Lee C, Degertekin M et al. Early outcome after sirolimus-eluting stent implantation in patients with acute coronary syndromes. Insights from the RESEARCH registry. *J Am Coll Cardiol* 2003;41:2093-9.
73. Levine S, Ewels CJ, Rosing DR, Kent KM: Coronary angioplasty: Clinical and Angiographic follow up. *Am J Cardiol* 1988; 55:673.
74. Lincoff AM, Furst JG, Ellis SG, Tuch RJ, Topol EJ.. Sustained local delivery of dexamethasone by a novel intravascular eluting stent to prevent restenosis in the porcine coronary injury model. *J Am Coll Cardiol* 1997; 29(4):808-16.
75. Lincoff AM, Calif RM, Anderson KM, Weisman HF, Aguirre FV, Kleiman NS, Harrington RA, Topol EJ, for the EPIC Investigators. Evidence for prevention of death and myocardial infarction with platelet membrane glycoprotein IIb/IIIa receptor blockade by abciximab (c7E3 Fab) among patients with unstable angina undergoing percutaneous coronary revascularisation. EPIC Investigators. Evaluation of c7E3 in

- Preventing Ischaemic Complications. *J Am Coll Cardiol* 1997; 30:149-56.
76. Lopez JA, Armstrong ML, Piegors DJ, Heistad DD. Effect of early and advanced atherosclerosis on vascular responses to serotonin and tromboxane A₂, and ADP. *Circulation* 1989; 79:698.
77. Lukito G, Vanderrgoten P, Jaspers L, Dendale P, Benit E. Six month clinical, angiographic and IVUS follow up after PTFE graft stent implantation in native coronary arteries. *Acta Cardiol* 2000; 55(4):255-60.
78. Macaya C, Serruys PW, Ruygrok P, Suryaprinta H, Mast G, Klugmann S, Urban P, der Heier P, Koch K, Simon R, Morice MC, Crean P, Bonnier H, Wijns W, Danchin N, Bourdonnec C, Morel MA. Continued benefit of coronary stenting versus ballon angioplasty: One year follow-up of BENESTENT trial. *J Am Coll Cardiol* 1996; 27:255-61.
79. Mahdi NA, Pathan AZ, Harrell L, Leon MN, Lopez J, Butte A, Ferrell M, Gold HK, Palacios IF. Directional coronary atherectomy for the treatment of Palmaz-Schatz in-stent restenosis. *Am J Cardiol* 1998; 82(11):1345-51.
80. Marx SO, Marx AR. The development of rapamycin and its application to stent restenosis. *Circulation* 2001;104:852-5.
81. Mehran R, Mintz GS, Satler LF et al, Treatment of in-stent restenosis with eximer laser coronary angioplasty:mechanisms and results compared with PTCA alone. *Circulation* 1997; 96:2183-89.

82. Mehran R, Abizaid AS, Nintz GS et al. Patterns of in stent restenosis: classification and impact on subsequent target lesion revascularization. *J Am Coll Cardiol* 1998; 31 Suppl A:1060-85(abst).
83. Mehran R, Dangas G, Mintz GS et al . In-Stent Restenosis: "The Great Equalizer" Disappointing Clinical Outcomes With ALL Interventional Strategies. *J Am Coll Cardiol* 1999; Suppl A:1061.
84. Mehta RH, Harjai KJ, Cox DA, et al. Mortality after Primary PCI: Comparison of Stenting versus POBA. *Am J Cardiol* 2005;96(7):901-6.
85. Mintz G, Kovach J, Javier S, Ditrano C, Leon M. Geometric remodeling is the predominant mechanism of late lumen loss after coronary angioplasty. *Circulation* 1993;88:1-654.
86. Mintz GS, Hoffman R, Mehran R, Pichard AD, Kent KM, Satler LF, Pompa JJ, Leon M. In stent restenosis: the Washington Hospital Center experience. *Am J Cardiol* 1998; 81(7A):7E-13E.
87. Moreno PF, Falk E, Palacios IF, Newell JB, Fuster V, Fallon JT. Macrophage infiltration in acute coronary syndromes. Implications for plaque rupture. *Circulation* 1994; 90:775-8.
88. Morice MC, Serruys PW, Sousa JE, Fajadet J, Ban Hayashi E, Perin M, Colombo A, Schuler G, Barragan P, Guagliumi G, Molnar F, Falotico R. A randomized comparison of a sirolimus-eluting stent with a standard stent for coronary revascularization. *N Engl J Med* 2002;346:1773-80.
89. Moses JW, Leon MB, Popma JJ, Fitzgerald PJ, Holmes DR, O'Shaughnessy C, Caputo RP, Kereiakes DJ, Williams DO, Teirstein PS, Jaeger JL, Kuntz RE. Sirolimus-eluting stents versus standard

stents in patients with stenosis in a native coronary artery. *N Engl J Med* 2003;349:1315-23.

90. Nakamura S, Colombo A, Gaglione A et al. Intracoronary ultrasound observations during stent implantation. *Circulation* 1994; 89:2026-34.
91. Palmaz JC. Ballon expandible vascular stent. *Am J Radiol* 1988; 1994;150:1263.
92. Park SJ, Park SW, Hong MK, Cheong SS, Lee CW, Kim JJ Hong MK, Mintz GS, Leon MB. Stenting of unprotected left main Coronary artery stenoses:immediate and late outcome. *J Am Coll Cardiol* 1998; 31:37-42.
93. Patel DJ, Knight CJ, Holdright R et al. Long-term prognosis in unstable angina. The importance of early risk stratification using continuous ST segment monitoring. *Eu Heart J* 1998; 19:240-9.
94. Pentousis D, Guerin Y, Funck F, Zheng H, Toussaint M, Corcos T, Favereaou X. Direct stent implantation without predilatation using the Multilink stent. *Am J Cardiol* 1998 15:82(12):1437-40.
95. Platko WP, Hollman J, Whitlow PL, et al. Percutaneous transluminal angioplasty of saphenous vein graft stenosis: long term follow-up. *J Am Coll Cardiol*.1989;14:1645-50.
96. The PURSUIT Investigators. Inhibition of platelet glycoprotein IIb/IIIa with eptifibatide in patients with acute coronary syndromes. *N Engl J Med* 1998; 339:436-43.
97. Reimers B, Moussa I, Akiyama T, Tucci G, Ferraro M, Martini G, Blengino S, di Mario C, Colombo A. Long term clinical follow-up after

- successful repeat percutaneous intervention for stent restenosis. *J Am Coll Cardiol* 1997; 30:186-92.
98. Rensing BJ, Vos J, Smits PC, Foley DP, van den Brand MJ, van der Giessen WJ, de Feijter PJ, Serruys PW. Coronary restenosis elimination with a sirolimus eluting stent: first European human experience with 6-month angiographic and intravascular ultrasonic follow-up. *Eur Heart J* 2001;22:2125-30.
99. The RESTORE Investigators. Effects platelet glycoprotein IIb/IIIa blockade with tirofiban on adverse cardiac events in patients with usable angina or acute myocardial infarction undergoing coronary angioplasty. *Circulation* 1997; 96:1445-53.
100. Rogers JH, Chang D, Lasala JM. Percutaneous repair of coronary artery bypass graft-related pseudoaneurysms using covered JOSTENTs. *J Invasive Cardiol* 2003;15(9):533-5.
101. Saia F, Lemos PA, Lee CH, et al. Sirolimus-Eluting Stent Implantation in ST-Elevation Acute Myocardial Infarction. A Clinical and Angiographic Study. *Circulation* 2003;108:1927-9.
102. Savage MP, Douglas JS, Fischman DS et al. Stent placement compared with balloon angioplasty for obstructive coronary bypass grafts. *N Engl J Med* 1997; 337:740-7.
103. Savage MP, Fishman DL, Rake R, et al. Efficacy of Coronary Stenting versus Balloon angioplasty in Small Coronary Arteries. *J Am Coll Cardiol* 1998; 31:307-11.
104. Savonito S, Ardissino D, Granger CB, Morando G, Prando MD, Mafriaci A, Cavallini C, MelandriG, Thompson TD, Vahanian A, Ohman EM,

- Califf RM, Van de Werf F, Topol EJ. Prognostic Value of the Admission Electrocardiogram in Acute Coronary Syndromes. *JAMA* 1999; 281(8): 707-13.
105. Schachinger V, Hamm CW, Munzel T, Haude M, et al. A randomized trial of polytetrafluoroethylene-membrane-covered stents compared with conventional stents in aortocoronary saphenous grafts. *J Am Coll Cardiol* 2003;42(8):1370-2.
106. Schaffner T, Taylor K, Bartucci EJ, Fischer-Dzoga K, Beeson JH, Glagov S, Wissler RW. Arterial foam cells with distinctive immunomorphologic and histochemical features of macrophage. *Am. J. Pathol* 1980; 100:57.
107. Schampaert E, Cohen EA, Schluter M, Reeves F, Traboulsi M, Title LM, Kuntz RE, Popma JJ. The Canadian study of the sirolimus-eluting stent in the treatment of patients with long de novo lesions in small native coronary arteries (C-SIRIUS). *J Am Coll Cardiol* 2004;43:1110-5.
108. Schofer J, Schluter M, Gershlick AH, Wijns W, Garcia E, Schampaert E, Breithardt G. Sirolimus-eluting stents for treatment of patients with long atherosclerotic lesions in small coronary arteries: double-blind, randomised controlled trial (E-SIRIUS). *Lancet* 2003;362:1093-9.
109. Schurmann K, Vorwerk D, Uppenkamp R et al. Iliac arteries: Plain and heparin-coated Dacron-covered stent grafts compared with noncovered metal stents – An experimental study. *Radiology* 1997; 203:55-63.
110. Serrano CV Jr et al. Coronary angioplasty results in leukocyte and platelet activation with adhesion molecule expression. Evidence of

inflammatory responses in coronary angioplasty. *J Am Coll Cardiol* 1997; 29(6):1276-83.

111. Serruys PW, de Jaegere P, Kiemeneij F et al. for the BENESTENT group. A comparison of balloon-expandable-stent implantation with balloon angioplasty in patients with coronary artery disease. *N Eng J Med* 1994; 331:489-95.
112. Serruys PW, Emanuelsson H, van der Giessen WJ, LunnA, Kiemeneij F, MacayanC, Rutsch W, Heindricks G, Suryapranata H, Legrand V, Goy JJ, Materne P, Bonnier H, Morice MC, Fajadet J, Belardi J, Colombo A, Garcia E, Ruygrok P, de Jaegere P, Morel MA. Heparin-coated Palmaz-Shatz stents in human coronary arteries. Early outcome of the Benestent-II pilot study. *Circulation* 1996; 93:412-22.
113. Serruys PW, van Hout B, Bonner H et al. Randomized comparison of implantation of heparin coated stents with balloon angioplasty in selected patients with coronary artera disease (BENESTENT II). *Lancet* 1998; 29, 352(9129):673-8.
114. Serruys PW, Unger F, Sousa JE, Jatene A, Bonnier HJ, Schonberger JP, Buller N, Bonser R, van den Brand MJ, van Herwerden LA, Morel MA, van Hout BA. Comparison of coronary-artery bypass surgery and stenting for the treatment of multivessel disease. *N Engl J Med* 2001;344:1117-24.
115. Sharma SK, Duvvuri S, Dangas G, Kini A, Vidhun R, Venu K, Ambrose JA, Marmur JD. Rotational atherectomy for in-stent restenosis:acute and long-term results of the first 100 cases. *J Am Coll Cardiol* 1998; 32(5):1358-65.

116. Sick PB, Brosteanu O, Ulrich M, Thiele H, Niebauer J, Busch I, Scholer G. Prospective randomized comparison of early and late results of a carbonized stent versus a high-grade stainless steel stent of identical design. The PREVENT trial. *Am Heart J* 2005;149 (4):681-8.
117. Sigwart U, Urban P, Golf S, Kaufmann U, Imbert C, Fischer A, Kappenberger L. Emergency stenting for acute occlusion after coronary balloon angioplasty. *Circulation* 1988; 78:1121.
118. Simoons-Smit AM, Boersma E, van der Zwaan C, Deckers JW. The challenge of acute coronary syndromes. *Lancet* 1999; 353 (suppl II):1-4.
119. Simpson JB, Baim DS, Robert EW, Harrison DC. A new catheter system for coronary angioplasty. *Am J Cardiol* 1982; 49:1216.
120. Spears JR, Reyes V, Sinclair N, Hopkins B, Schwartz L, Aldrige H, Pokker HTW. Percutaneous coronary laser balloon angioplasty: Preliminary results of a multicenter trial. *J Am Coll Cardiol* 1989; 13:61A.
121. Sousa JE, Costa MA, Abizaid AC, Rensing BJ, Abizaid AS, Tanajura LF, Kozuma K, Van Langenhove G, Sousa AG, Falotico R, Jaeger J, Popma JJ, Serruys PW. Sustained suppression of neointimal proliferation by sirolimus-eluting stents: one-year angiographic and intravascular ultrasound follow-up. *Circulation* 2001;104:2007-11.
122. Sousa JE, Costa MA, Sousa AG, Abizaid AC, Seixas AC, Abizaid AS, Feres F, Mattos LA, Falotico R, Jaeger J, Popma JJ, Serruys PW. Two-year angiographic and intravascular ultrasound follow-up after

implantation of sirolimus-eluting stents in human coronary arteries.
Circulation 2003;107:381-3.

123. Stankovic G, Colombo A, Presbitero P, for the RECOVERS Investigators. The Randomized Evaluation of polytetrafluoroethylene COVERed stent in Saphenous vein grafts (RECOVERS) Trial. Circulation. 2003;108:37.
124. Stefanidis C, Toutouzas K, Tsiamis E, Toutsouzas P. Covered Stents by Autologous Vascular Grafts: Effect of Radiation and External Heating of Stents. J Invas Cardiol 2001;13:143-7.
125. Stone GW, St Goar F, Fitzgerald P, Alderman E, Yock P, Hodgson J McB, Linnemeier T. The Optimal Stent Implantation Trial – final core lab angiographic and ultrasound analysis. J Am Coll Cardiol 1997; 29:369A.
126. Strozzi M Ernst A, Banfic L. Obliteration of a left main coronary artera aneurysm with a PTFE-covered stent. J Invas Cardiol 2002; 14:280-1.
127. Suselbeck T, Turkoglu A, Lang S, et al. Direct versus conventional stent imlantation in patients with acute coronary syndrome. Int J Cardiol 2005;105(1):85-9.
128. TIMI–IIIB Investigators. Effects of tissue plasminogen activator and comparison of early invasive and conservative strategies in unstable angina and non-Q-wave myocardial infarction: results of the TIMI-IIIB trial. Circulation 1994; 89:1545-56.
129. Thune JJ, Hoefsten DE, Lindholm MG, et al. Simple Risk Stratification at Admission to Identify Patients With Reduced Mortality From Primary Angioplasty. Circulation 2005;112:2017-21.

130. Uren NG, Crake T, Lefroy D, de Silva R, Davies DJ, Maseri A. Delayed recovery of coronary resistive vessel function After coronary angioplasty. *J Am Coll Cardiol* 1993; 21:612.
131. Valgimigli M, van Mieghem CA, Ong AT, Aoki J, Granillo GA, McFadden EP, Kappetein AP, de Feyter PJ, Smits PC, Regar E, Van der Giessen WJ, Sianos G, de Jaegere P, Van Domburg RT, Serruys PW. Short- and long-term clinical outcome after drug-eluting stent implantation for the percutaneous treatment of left main coronary artery disease: insights from the Rapamycin-Eluting and Taxus Stent Evaluated At Rotterdam Cardiology Hospital registries (RESEARCH and T-SEARCH). *Circulation* 2005;111:1383-9.
132. Vorhcheimer DA, Badimon JJ, Fuster V. Platelet glycoprotein IIb/IIIa inhibitors and their antagonists in cardiovascular disease. *JAMA* 1999; 281:1407-14.
133. Vrolix MC, Legrand VM, Reiber JH et al. Heparin coated Wictor stents in human coronary arteries (MENTOR trial investigators). *Am J Cardiol* 2000;86(4):385-9.
134. Waksman R, Rodriguez JC, Robinson KA, Cipolla GD, Crocker IR, Scott NA, King III SB, Wilcox JN. Effect of intravascular irradiation on cell proliferation, apoptosis, and vascular remodeling after balloon overstretch injury of porcine coronary arteries. *Circulation* 1997; 96:1944-52.
135. Waksman R. Endovascular Brachytherapy: Overcoming Practical Obstacles. *Am J Cardiol* 1998;81 (7A):21E-26E.

136. Williams DO. Radiation Vascular Therapy: A Novel Approach to Preventing Restenosis. *Am J Cardiol* 1998;81 (7A): 18E-20E.
137. Wong SC, Baim DS, Schatz RA, et al. Immediate results and late outcomes after stent implantation in saphenous vein graft lesions:the multicenter U.S. Palmaz-Schatz stent experiance. *J Am Coll Cardiol.* 1995;26:704-12.