



Središnja medicinska knjižnica

Šmigovec, Igor (2014) *Ultrazvučni probir necentriranih kukova u djece oboljele od cerebralne paralize*. Doktorska disertacija, Sveučilište u Zagrebu.

<http://medlib.mef.hr/2176>

University of Zagreb Medical School Repository

<http://medlib.mef.hr/>

**SVEUČILIŠTE U ZAGREBU
MEDICINSKI FAKULTET**

Igor Šmigovec

**Ultrazvučni probir necentriranih
kukova u djece oboljele od cerebralne
paralize**

DISERTACIJA



Zagreb, 2012.

**SVEUČILIŠTE U ZAGREBU
MEDICINSKI FAKULTET**

Igor Šmigovec

**Ultrazvučni probir necentriranih
kukova u djece oboljele od cerebralne
paralize**

DISERTACIJA

Zagreb, 2012.

Disertacija je izrađena u Klinici za ortopediju Kliničkog bolničkog centra
Zagreb, Medicinskog fakulteta Sveučilišta u Zagrebu

Voditelj rada: Doc.dr.sc.Tomislav Đapić, prim.dr.med

Zahvala

Zahvaljujem mentoru, učitelju i prijatelju Tomislavu Đapiću na neumornoj potpori i strpljenju tijekom izrade ove disertacije. Prijatelju Vladi Trkulji bez kojega ne mogu zamisliti dovršetak ovog djela zahvaljujem na optimizmu i neprocjenjivim savjetima. Posebnu zahvalnost dugujem svojoj supruzi Ivi koja mi je životna podrška.

SADRŽAJ:

1. UVOD	1
1.1. Cerebralna paraliza	1
1.2. Epidemiologija cerebralne paralize	2
1.3. Razvoj i morfološke karakteristike zgloba kuka	2
1.3.1. Acetabulum.....	2
1.3.2. Proksimalni okrajak femura.....	4
1.4 Kuk u cerebralnoj paralizi	6
1.4.1. Epidemiologija migracije	6
1.4.2. Patofiziologija migracije bedrene kosti (prirodni tijek)	9
1.4.3. Dijagnostika migracije glave bedrene kosti.....	14
1.4.4. Liječenje	18
1.5. Ultrazvučna dijagnostika kuka u djece s CP	21
1.5.1. Povijest ultrazvučne dijagnostike	21
1.5.2. Osnove ultrazvuka.....	22
1.5.3. Ultrazvuk kuka.....	23
1.5.3.1. Terjesenova metoda.....	23
1.6. Prikaz problema	28
2. HIPOTEZA I CILJEVI RADA	29
3. ISPITANICI I METODE	31
3.1. Opći dizajn i etički aspekti istraživanja	31
3.2. Ispitanici	31
3.3. Tijek istraživanja i mjere za osiguranje „sljepoće“ istraživača	31

3.4. Klinički pregled	32
3.5. RTG pregled kuka – „standard istine“	33
3.6. Ultrazvučni pregled kuka – „ispitivani postupak“	35
3.7. Broj ispitanika i snaga studije.....	35
3.8. Analiza podataka	35
4. REZULTATI	38
4.1. Prikaz tijeka studije i izbor statističkog modela	38
4.2. Svojstva pregledanih kukova.....	43
4.3. Evaluacija ultrazvukom izmjerene lateralne koštane udaljenosti kao dijagnostičkog testa.....	45
5. RASPRAVA.....	53
6. ZAKLJUČAK.....	56
7. SAŽETAK.....	57
8. SUMMARY	58
9. LITERATURA	59
10. ŽIVOTOPIS.....	70

POPIS OZNAKA I KRATICA:

CP - Cerebralna paraliza

GMFCS – od engl. *Gross Motor Function Classification Score* (ocjenska ljestvica stupnja poremećaja motirike)

MP- migracijski postotak

AI- acetabularni indeks

CT- kompjuterizirana tomografija

AP- anteroposteriorno

BRP – od engl. *bony rim percentage* – postotak pokrivenosti glave femura koštanim rubom acetabuluma

SCFE- od engl. *slipped capital femoral epiphysis* – poskliz glave bedrene kosti

ROC – od engl. *receiver-operating characteristic*

1. UVOD

1.1. Cerebralna paraliza

Cerebralna paraliza (CP) je kompleksno stanje koje je, uz druge poremećaje, najčešće karakterizirano i motoričkom disfunkcijom i poremećajem pokreta i položaja tijela (*paraliza*) uslijed neprogresivne lezije mozga (*cerebralna*)¹. Iako u CP lezija mozga nije progresivna, promjene sustava za kretanje su progresivne²⁻³. Lezija mozga nastaje u ranom djetinjstvu, prema definiciji - do druge godine života²⁻³. Uzroci CP se prema vremenu nastanka dijele na prenatalne, perinatalne i postnatalne. Među prenatalne uzroke spadaju, primjerice, infekcije ploda u prvom trimestru trudnoće te cijeli niz kongenitalnih poremećaja koji su posljedica poremećaja normalne formacije mozga. Perinatalni uzroci najčešći su uzroci CP i uglavnom su posljedica prijevremenog poroda i/ili problema pri porodu. U donošene djece najčešći uzrok CP je hipoksija i ishemija uslijed prekida ili usporenja cirkulacije krvi u mozgu djeteta⁴. U 10-25% slučajeva, CP je posljedica postnatalnih uzroka poput traume, infekcije, intoksikacije ili metaboličkih poremećaja^{5,6}. Prema zahvaćenosti ekstremiteta, CP se klasificira kao hemipareza (zahvaćenost lijeve ili desne polovice tijela), tetrapareza (zahvaćenost sva četiri ekstremiteta), dipareza (zahvaćenost primarno donjih ekstremiteta a blaže gornjih), dok tripareza podrazumijeva hemiparezu jedne strane i diparetski obrazac donjih ekstremiteta. Monopareza je zahvaćenost jednog ekstremiteta iako se obično takvi bolesnici tretiraju kao blaža hemipareza. Pentipareza je pojam koji se povremeno koristi za tetraparezu kod koje ne postoji kontrola glave i zahvaćeno je cijelo tijelo. Suvremenija podjela dijeli cerebralnu paralizu na bilateralnu i unilateralnu formu. Sa stajališta kliničke manifestacije bolesti, odnosno lokalizacije lezije u mozgu, više od dvije trećine bolesnika pati od spazma mišića (spastični oblik CP) a u ostalih se vide atetoza, ataksija, atonija ili najčešće kombinacija tih poremećaja. Ovisno o težini bolesti i liječenju, vremenom se mogu razviti brojne kontrakture zglobova, deformacije ekstremiteta i kralježnice.

1.2. Epidemiologija cerebralne paralize

S obzirom na mnoge moguće uzroke CP, vrijednosti prevalencije u različitim studijama se ne slažu u potpunosti. Postoji iznenađujuća sličnost u prevalenciji diljem svijeta i nije se mijenjala zadnjih 40 godina a iznosi oko 2-3 slučaja na 1000 djece. Primjerice, 1980. godine u Švedskoj 2,4/1000⁷, 2,5/1000 u ranim 1990-tim⁸, 2,3/1000 u Atlanti, SAD⁹, a 1,6/1000 u Kini¹⁰. Uzevši u obzir poteškoće u postavljanju dijagnoze, osobito u blažih slučajeva, navedene brojke vjerojatno izražavaju varijacije u kriterijima za postavljanje dijagnoze prije nego prave razlike u prevalenciji. Iako se prevalencija tijekom vremena nije mijenjala, oblici CP su se tijekom vremena mijenjali pa su danas slučajevi s hemoplegijom ili atetozom rjeđi nego ranije¹¹.

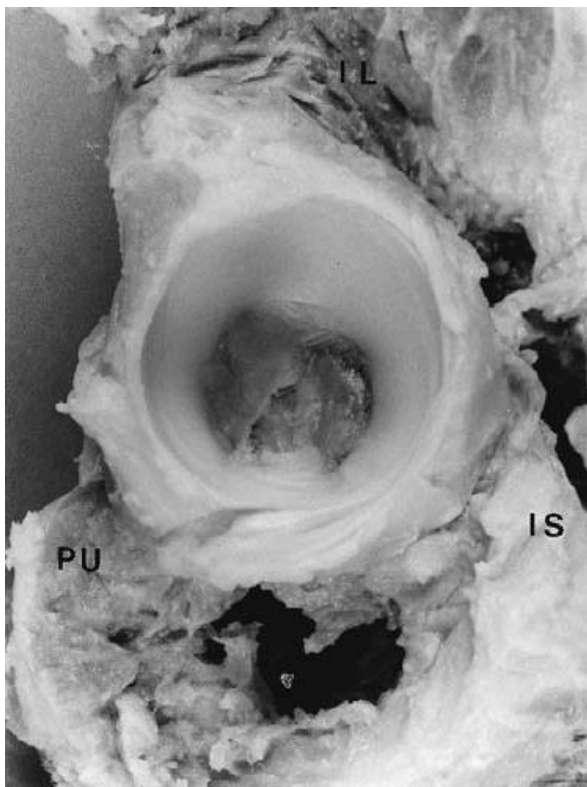
1.3. Razvoj i morfološke karakteristike zgloba kuka

Zglob kuka se razvija kao rezultat genetski određene interakcije između dva zglobna tijela koja ga čine, glave bedrene kosti i acetabuluma^{12,13}. Acetabulum i proksimalni dio bedrene kosti nastaju iz zajedničke mezenhimalne osnove^{14,15} u kojoj se, u području mezoderma, oko 11- tog prenatalnog tjedna stvara pukotina koja kasnije postaje zglobna pukotina.

1.3.1. Acetabulum

Tri kosti zajedno tvore konkavno zglobno tijelo odnosno acetabulum: crijevna kost (os ilium), sjedna kost (os ishium) te preponska kost (os pubis). Krajevi navedenih kostiju tj. njihove epifizne ploče sastaju se u obliku slova Y te čine triradijatnu hrskavicu. Jezgre okoštavanja pojedinih kostiju ne javljaju se istovremeno. Prva se jezgra okoštavanja javlja u crijevnoj kosti u trećem mjesecu života, zatim u sjednoj kosti između 3. i 4. mjeseca života, a u preponskoj kosti između 4. i 5. mjeseca života¹⁶. Acetabulum u širinu i visinu raste intrinzičnim rastom triradijatne hrskavice uz enhondralnu osifikaciju na njenoj periferiji prema crijevnoj, preponskoj i sjednoj kosti¹² (slika1). U horizontalnom dijelu crijevne kosti, hrskavične su kolumne duže no u drugim dijelovima zgloba što sugerira intenzivniji rast. Dok rast acetabuluma u visinu i širinu ovisi o intrinzičkom rastu Y hrskavice, sam konkavitet i dubina acetabuluma ovise o prisutnosti i pritisku sferične glave bedrene kosti^{12,17,18}. Centralni dio acetabuluma koji nije u kontaktu s glavom bedrene kosti građen je od sjedne kosti,

triradijatne hrskavice i manjeg dijela crijevne kosti, a prekriven je tanjim perihondrijem te prikazuje umjereni potencijal rasta. Najjači apozicijski i intrinzički rast (intermembranozna i enhondralna osifikacija) događa se u perifernim dijelovima acetabuluma gdje su hrskavica i perihondrij najobilniji. U dobi od oko osme godine najveći je dio rasta acetabuluma završen¹⁹⁻²². Dodatan se razvoj acetabuluma događa u pubertetu iz 3 sekundarna osifikacijska centra¹². U dobi od oko devet godina, dolazi do pojave sekundarnih središta osifikacije na rubovima acetabuluma koji zahvaćaju preponsku kost (razvoj prednjeg zida acetabuluma) i crijevnu kost (razvoj krova acetabuluma). Prema sjednoj kosti, sekundarna su središta osifikacije također prisutna no vrlo su slabo razvijena. Oko četrnaeste godine dolazi do zatvaranja sekundarnih središta osifikacije. Tijekom filogenetskog razvoja čovjeka, acetabulum je postepeno mijenjao svoje usmjerenje u prostoru. U četveronožnih životinja acetabulum je u sagitalnoj ravnini položen vertikalno dok je u čovjekolikih majmuna acetabulum više ukošen. Tijekom embrionalnog razvoja, kut anteverzije također se mijenja. U 5. mjesecu intrauterinog života, anteverzija acetabuluma je oko 35°, prema devetom mjesecu raste na oko 37°, u 10. do 11. mjesecu života ona iznosi prosječno oko 23°¹⁹ i ne mijenja se značajnije do odrasle dobi^{23,24}. Normalna anteverzija acetabuluma u odrasloj dobi iznosi 15° do 20° s inklinacijom acetabuluma od 48°-51°^{23,25}.

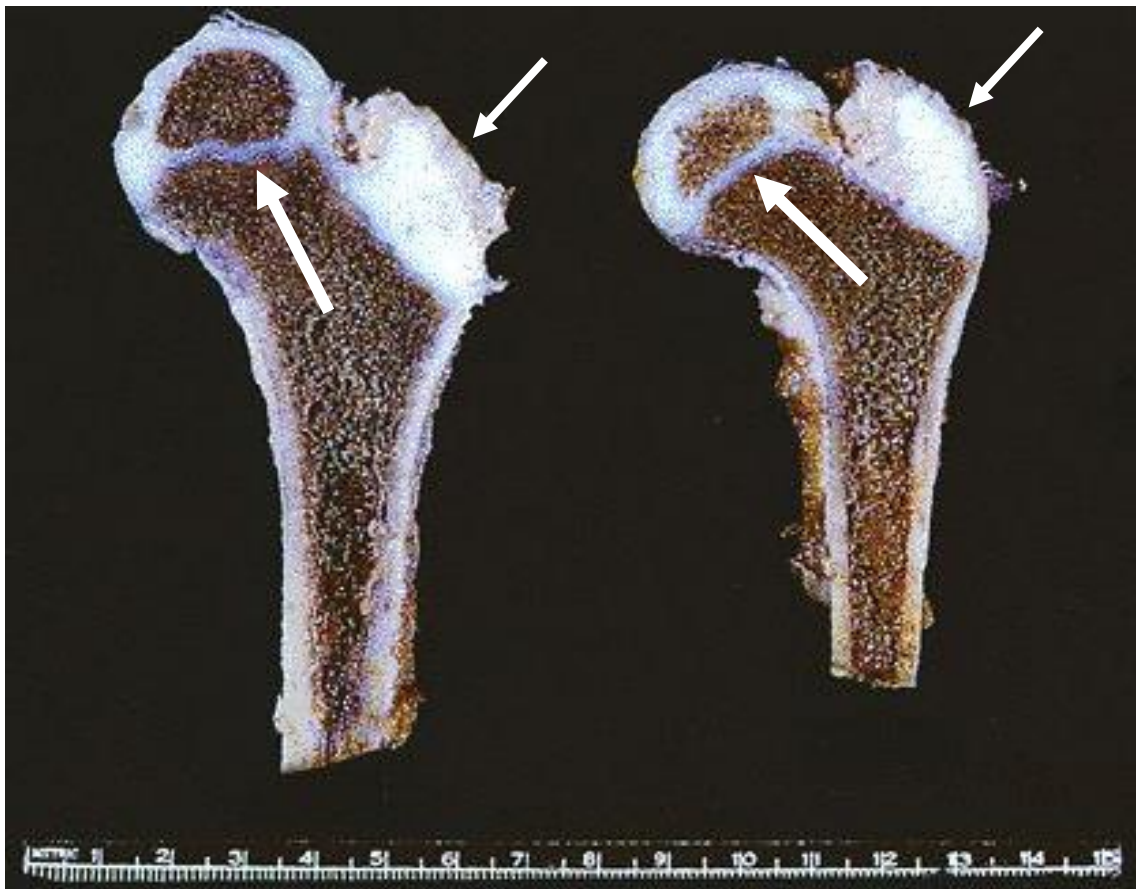

Slika 1. Fotografija acetabuluma nakon uklanjanja mekih tkiva. Acetabulum čine tri kosti [crijevna kost ili ilium (IL), sjedna kost ili ischium (IS) i stidna kost ili pubis (PU)] uz triradijatnu hrskavicu između navedenih kostiju. Izvor slike: Portinaro NM, Murray DW, Benson MK. Microanatomy of the acetabular cavity and its relation to growth. J Bone Joint Surg Br. 2001 Apr;83(3):377-83.

1.3.2. Proksimalni okrajak femura

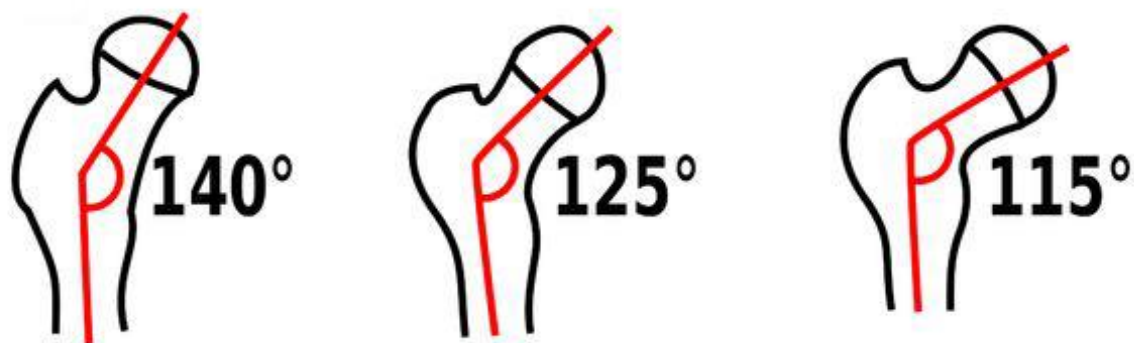Cijeli proksimalni okrajak femura pri rođenju sastoji se od hrskavice. Proksimalni okrajak femura počinje okoštavati u 6.-8. tjednu života i to u predjelu medijalnog vrata femura. Jezgra osifikacije glave javlja se kasnije, od 3. do 12 mj. Života, dok se jezgra apofize velikog trohantera počinje javljati od 3. do 5. godine života. Jezgra u apofizi malog trohantera osificira posljednja, od 8. do 10. godine života. Za fiziološku morfogenezu proksimalnog okrajka femura potreban je usklađen rast i razvoj triju glavnih zona rasta: epifizne ploča rasta, apofizne ploče rasta velikog trohantera te ploča rasta na istmusu vrata femura ¹⁵ (slika 2).

Osim samog genetskog potencijala (intrinzički faktori), na ravnotežu zona rasta djeluju i vanjski (ekstrinzički) faktori kao što su vlak mišića te gravitacija²⁶. Prostorna orijentacija vrata femura odnosno anteverzija, odnosi se na uvrnutost proksimalnog okrajka femura u odnosu na kondile femura te se tijekom rasta djeteta smanjuje s oko 50° pri rođenju na prosječno 12° u odraslih osoba. Proksimalni okrajak femura, kao i acetabulum, kvalitativno se i kvantitativno mijenjaju tijekom rasta djeteta. Kolodijafizarni kut između osovine koja prolazi središtem glave femura i vrata, te osovine dijafize, smanjuje se s prosječno 150° pri rođenju na prosječno 123° u odrasloj dobi (slika 3).



Slika 2. Fotografija preparata proksimalnih okrajaka bedrenih kostiju muškog djeteta u dobi od 3,5 godine. Sekundarni centar osifikacije glave bedrene kosti odvojen je od primarnog centra osifikacije femura epifiznom pločom rasta (deblja strelica). Apofizna ploča rasta velikog trohantera prisutna je (tanja strelica) bez vidljivog sekundarnog centra osifikacije koji se javlja u velikom trohanteru od treće do pete godine života.

Izvor slike: Internet: <http://flylib.com/books/en/2.953.1.10/1/>.



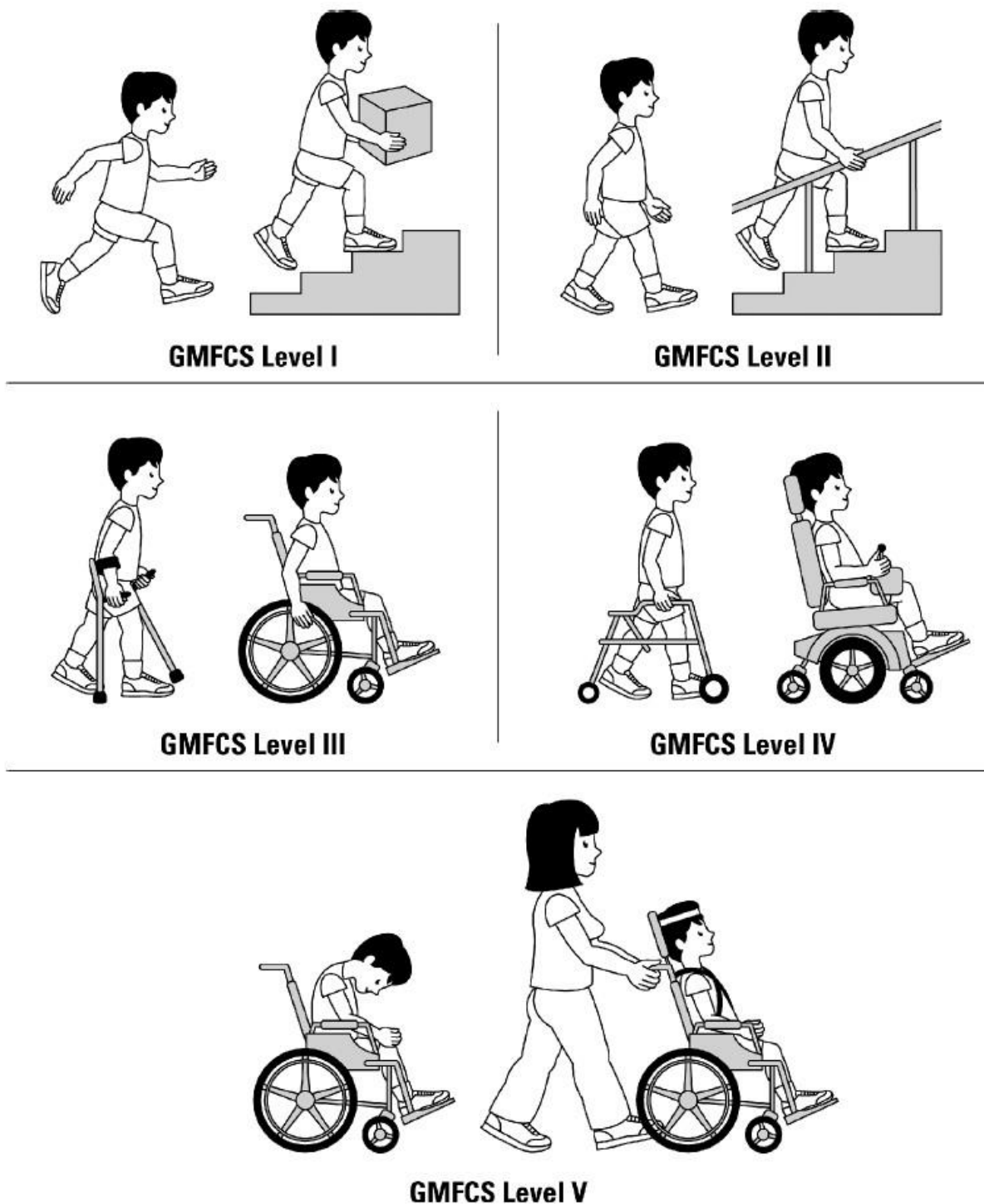
Slika 3. Prikaz promjene kolodijafizalnog kuta bedrene kosti tijekom ljudskog razvoja. Lijeva shema pokazuje kolodijafizalni kut u djeteta u dobi od 3 godine , srednja shema kut u osobe u dobi od 25 godina a desna shema pokazuje isti kut u osobe u dobi od 70 godina. Izvor slike: Internet: <http://pictures.doccheck.com/en/photos/2/16435/femoral-neck-angle-ccd-angle-schematic/>

1.4 Kuk u cerebralnoj paralizi

1.4.1. Epidemiologija migracije

Pri rođenju i u dojenačkoj dobi, većina djece u koje će se razviti cerebralna paraliza ima normalno razvijene kukove. Poremećaji zgloba kuka razvijaju se nakon dojenačke dobi i česti su u bolesnika s cerebralnom paralizom, a variraju od kontrakture, deformacija proksimalnog femura, displazije acetabuluma, subluksacije do luksacije. Najveći rizik za subluksaciju i luksaciju kukova imaju djeca s CP koja ne hodaju. Incidencija i spektar abnormalnosti kukova u djece s cerebralnom paralizom značajno varira. Prevalencija subluksacije i luksacije zgloba kuka u bolesnika varira od 2% do 75% ovisno o tipu neurološkog ispada i topografiji ispada²⁷. Ozbiljnost patologije varira od alteracije hoda ili kontrakture mišića do bolne neuromuskularne luksacije. U pravilu, što je zahvaćenost tijela veća, bolesnici su manje samostalno mobilni te je veća mogućnost migracije kukova. U jednoj seriji bolesnika s CP, subluksacija ili luksacija kukova nađena je u 7 % pokretnih bolesnika i u 60% nepokretnih²⁸. U Samilsonovoj seriji²⁹ od 284 djece s cerebralnom paralizom i dislokacijom kukova, 90 % je imalo kvadriplegiju i nije moglo hodati, dok je preostalih 10 % bilo vrlo teško pokretno uz pomoć. Prema seriji Cooka³⁰ i koautora, 16% bolesnika s kvadriplegijom imalo je dislokaciju

kukova, a 33% bolesnika sa spastičnom luksacijom imalo je neki oblik atetoze. U Mullerovoj seriji³¹, prevalencija subluksacija i luksacija kukova u djece s hemiplegijom iznosila je do 5%, u djece s diplegijom do 35%, a u kvadriplegične djece 55%. Grupa s najvećim rizikom su djeca s mentalnom retardacijom i kvadriplegijom ili zahvaćenošću cijelog tijela³². Bolesnici s istom distribucijom promjena i abnormalnošću kretnji, primjerice spastičnom diparezom, mogu imati bitno različit funkcionalni deficit i tijek bolesti. Stoga se u novije vrijeme razvila funkcionalna ljestvica, Gross Motor Function Classification Score (GMFCS) koja se sve više koristi u praćenju i planiranju liječenja bolesnika s cerebralnom paralizom³³⁻³⁵. Ljestvica smješta bolesnike u pet funkcionalnih kategorija a temelji se na samoocijeni bolesnika, a ne na maksimalnoj mogućnosti bolesnika ili potencijalu poboljšanja. Kvalificira se sjedenje, hodanje, mobilnost u zajednici (dnevne aktivnosti). Klasifikacija se tijekom vremena proširila tako da uključuje i stariju djecu obuhvaćajući i kasnu adolescentnu dob³⁵. Bolesnici se dijele u pet kategorija: prva kategorija, hoda bez ograničenja; druga kategorija, hoda samostalno uz ograničenja; treća kategorija, hoda uz pomoć ortopedskog pomagala u ruci (hodalice, štaka); četvrta kategorija, samostalna pokretljivost ograničena, koristi i invalidska kolica; peta kategorija, ne može sam koristiti invalidska kolica (slika 4). GMFCS ljestvica zadobila je znatnu podršku kliničara i istraživača u relativno kratkom periodu te su objavljeni podatci o učestalosti migracija kukova po pojedinim kategorijama u GMFCS klasifikaciji. U prvoj kategoriji ne postoji opasnost migracije kuka, dok je u petoj kategoriji rizik migracije oko 90% (migracijski postotak, MP, od 30% uzet je za granicu značajne migracije). Prilikom usporedbe djece u GMFCS skupinama III, IV i V u odnosu na GMFCS skupinu II uočeno je progresivno povećanje rizika za migraciju od 2,7 puta za GMFCS skupinu III, 4,6 puta za GMFCS skupinu IV, te 5,9 puta za GMFCS skupinu V³⁶.



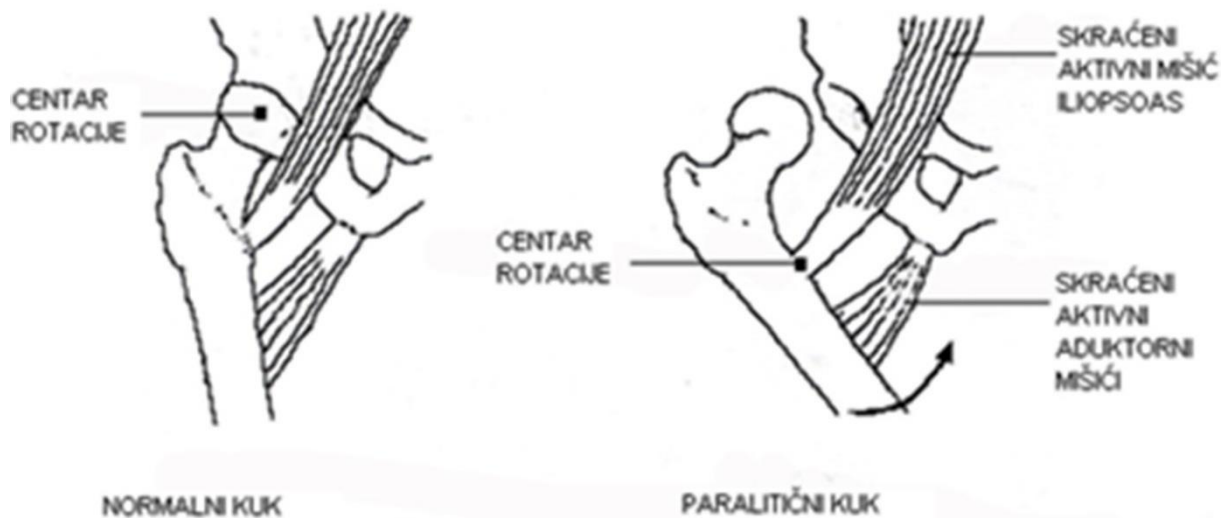
Slika 4. Gross Motor Function Classification Score (GMFCS)³³ ljestvica dijeli oboljelu djecu u pet kategorija s obzirom na trenutne mogućnosti lokomotornog sustava. U prvoj skupini djeca imaju tek blaže tegobe te se ne razlikuju bitno od svojih zdravih vršnjaka, dok se u zadnjoj skupini nalaze djeca sa vrlo visokim stupnjem invalidnosti.

1.4.2. Patofiziologija migracije glave bedrene kosti (prirodni tijek)

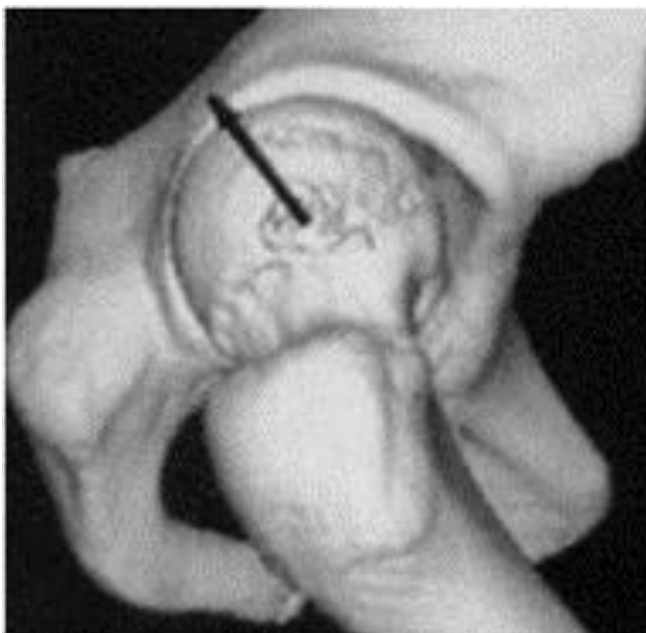
U normalnom kuku balansirana snaga muskulature uzrokuje harmoničan rast acetabuluma i proksimalnog okrajka bedrene kosti. Uspravan stav i hod potiču remodelaciju bedrene kosti odnosno reorijentaciju tako da se postupno smanjuje anteverzija proksimalnog okrajka bedrene kosti. Djeca oboljela od cerebralne paralize rađaju se s normalnim kukovima. Uskoro su takvi kukovi izloženi abnormalnim silama okolnih mišića koje dovode do poremećenog rasta zglobnih tijela. Mogućnost hoda određuje budućnost kukova u tih bolesnika. Djeca koja samostalno prohodaju do pete godine razviju dovoljno uravnoteženosti mišićne snage da stabiliziraju kuk. Oni mogu razviti displaziju acetabuluma ili deformitet proksimalnog okrajka bedrene kosti no neće razviti luksaciju. Djeca koja hodaju uz pomoć štaka ili hodalica mogu razviti „tihu“, bezbolnu sublukuaciju kuka koja obično godinama ne predstavlja bitniji problem. Teži oblici hemipareze s fleksoaduktornom kontrakturom kuka mogu razviti sublukuaciju kuka. U djece koja ne hodaju obično se luksacija javlja prije sedme godine života²⁹. U matematičkom modelu spastičnog kuka, pojačan tonus spastičnog mišića stvara silu na kuk 9 puta veću nego u normalnom kuku³⁷. Misli se da su aduktori te fleksori kuka, kao i mišići stražnje natkoljene lože, najodgovorniji za migraciju glave bedrene kosti (slika 5). Kuk je kuglasti zglob s maksimalnom kongruencijom kroz širok spektar kretnji od maksimalne fleksije do ekstenzije. Kompjuterski model pokazuje da je u djece s CP u položaju sjedenja sadržanost glave bedrene kosti u acetabulumu vrlo slaba, prvenstveno straga i lateralno. Umjesto da se kolodijafizarni kut smanjuje, on se povećava pa se razvija koksa valga^{38,39}. Gornji okrajak bedrene kosti zadržava “infantilnu” geometriju, postaje displastičan, a izostaje fiziološka derotacija^{40,41}. Perzistirajuća anteverzija proksimalnog okrajka bedrene kosti usmerava glavu od dubine acetabuluma prema njegovu rubu. Kombinacija spastične mišićne aktivnosti i promijenjenog položaja sjedenja preusmjerava glavu bedrene kosti prema superolateralnom i stražnjem dijelu acetabuluma. Centar rotacije se iz središta glave bedrene kosti pomiče prema malom trohanteru. Ukoliko snaga abduktora te ekstenzora ne uspije parirati jačim aduktorima i fleksorima s vremenom se javlja i kontraktura inferomedijalnog dijela zglobne čahure. Smatra se da abnormalan pritisak na hrskavični dio acetabuluma mijenja njegov rast i oblikovanje. Analiza slika dobivenih kompjuterskom tomografijom pokazuje deficijentan acetabulum najčešće straga i lateralno^{42,43} (slika 6). Nije jasno postaje li acetabulum displastičan ili se mjestimično povećava. Recentne trodimenzionalne analize

pokazuju da se, nakon što dođe do luksacije, acetabulum „smanjuje“ slično kao što je volumen tanjura manji od volumena šalice, dakle postaje znatno plići⁴².

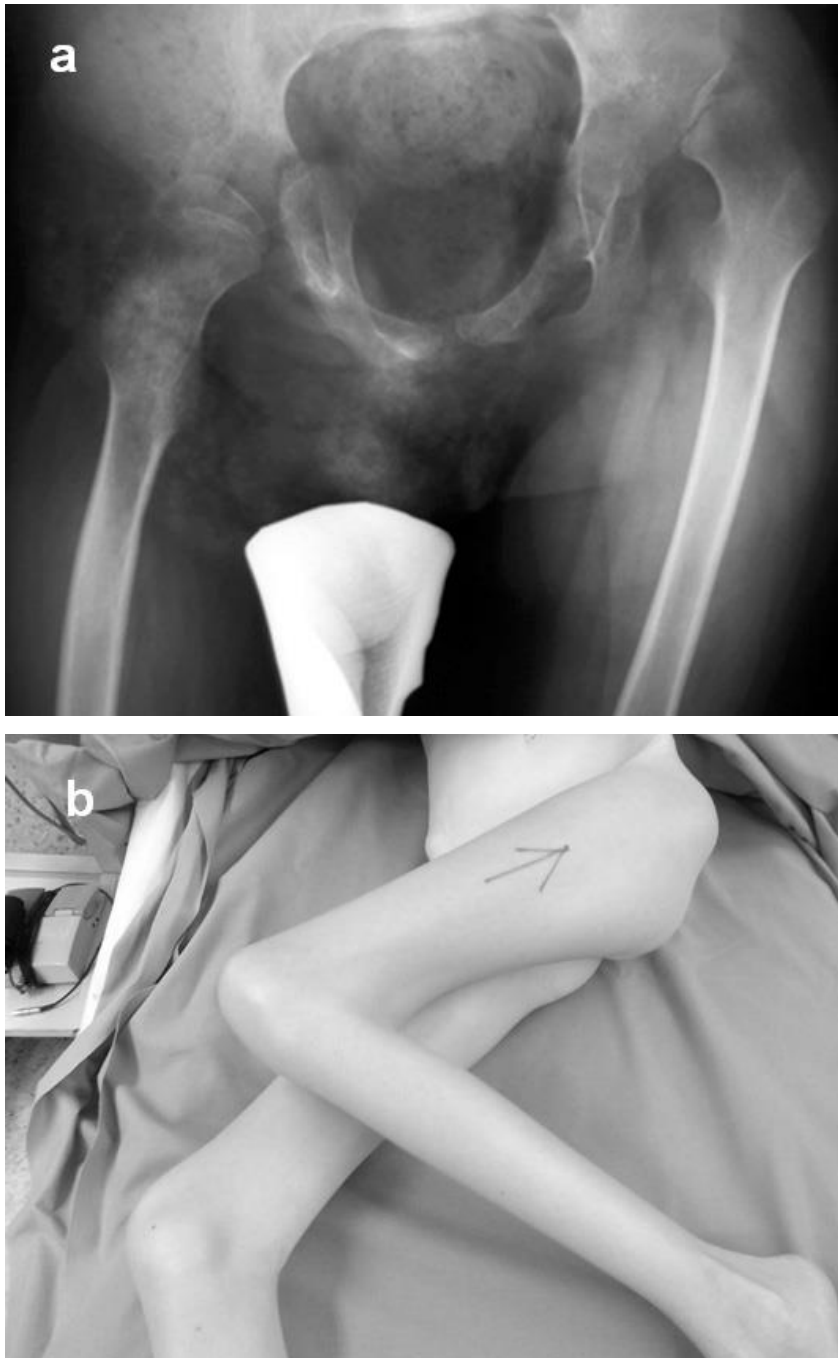
Najizraženije deformacije acetabuluma i proksimalnog okrajka bedrene kosti javljaju se kad MP prelazi 52% pa do 68%⁴⁴. U slučajevima kad je spastičnost nogu asimetrična, javlja se takozvani deformitet „udar vjetra“ (slika 7). Razvija se ukošenost zdjelice, viši kuk ima tendenciju dislokacije iako postoje iznimke. Subluksacija ili luksacija kuka povezane su s mišićnom neravnotežom ali ne i s ukošenošću zdjelice^{28,45}. Progresivnom subluksacijom glava bedrene kosti pritišće u posterolateralni rub acetabuluma a nedostatak mobilnosti i pojačan pritisak na medijalni dio glave dovode do smanjenja visine glave te gubitka sfericiteta. Gornji dio glave se pregrađuje što u konačnici dovodi do tipičnog (trokutastog) izgleda glave bedrene kosti uz oštećenje hrskavice. (slika 8). Razlog oštećenja hrskavice nije još jasan – radi li se o oštećenju nastalom radi pritiska zglobnih tijela, pritiska okolnih mekih tkiva ili relativne imobilizacije te smanjene prehrane hrskavice?⁴⁵. Slične promjene na hrskavici acetabuluma nisu pronađene.



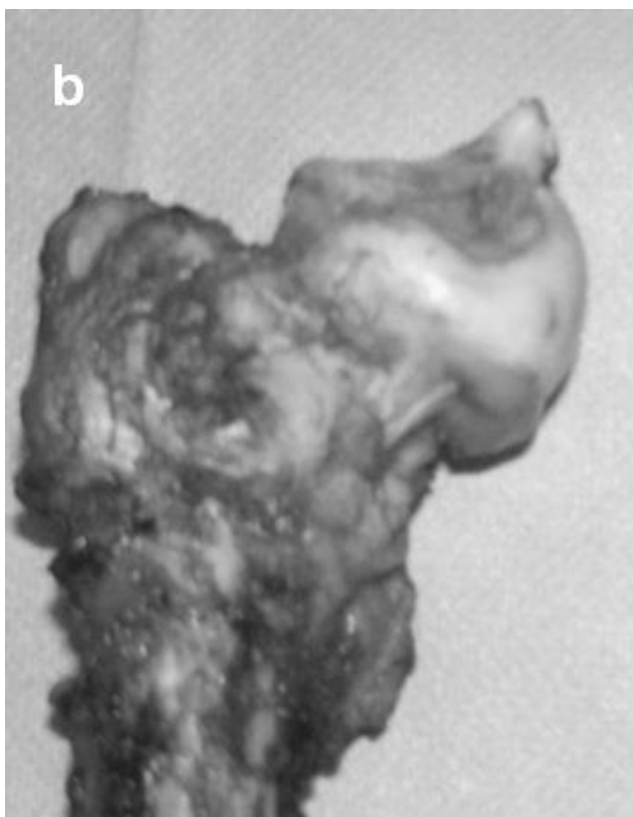
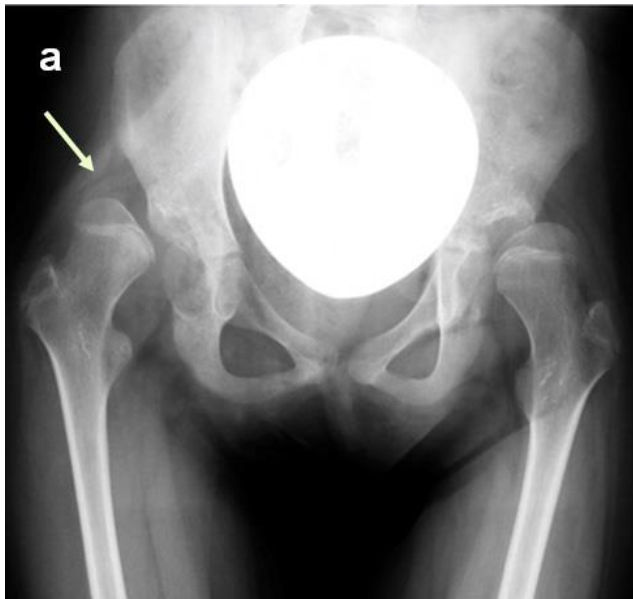
Slika 5. Prikaz pomicanja centra rotacije kuka iz područja glave bedrene kosti u zdravog djeteta prema području malog trohantera bedrene kosti u djeteta sa spastičnom cerebralnom paralizom. Aktivni i skraćeni mišići fleksori i aduktori kuka smatraju se najodgovornijima za nastanak luksacije. Izvor slike: vlastorucni crtež.



Slika 6. Prikaz kuka u djeteta (trodimenzionalna rekonstrukcija kompjutoriziranom tomografijom) oboljelog od spastičnog oblika cerebralne paralize. Strelica pokazuje smjer pritiska glave bedrene kosti na acetabulum koji tijekom vremena postaje displastičan, odnosno izdužen i plitak u posterolateralnom smjeru. Izvor slike: preuzeto iz arhiva Klinike za ortopediju KBC Zagreb.



Slika 7. Deformitet „udar vjetra“ u djeteta s teškoim oblikom spastične cerebralne paralize. **a)** Na rendgenskom snimku vidljiva je luksacija lijevog luka te abduktorna kontraktura desnog kuka. **b)** Fotografija istog bolesnika prije operacijskog zahvata rekonstrukcije lijevog kuka te uravnoteženja mišićnih sila oko oba kuka. Izvor slike: preuzeto iz arhiva Klinike za ortopediju KBC Zagreb.



Slika 8. a) Rendgenogram kukova u djeteta oboljelog od spastičnog oblika cerebralne paralize. Vidljiva je luksacija desnog i subluksacija lijevog kuka. Glava desne bedrene kosti (strelica) je deformirana „trokutasta“. Lijeva bedrena kost ne pokazuje znakove oštećenja te je oblik glave ostao sferičan. **b)** Reseciran proksimalni okrajak bedrene kosti nakon dugotrajne bolne luksacije kuka. Oštećenje hrskavice glave bedrene kosti prelazi 50% površine glave. Izvor slike: preuzeto iz arhiva Klinike za ortopediju KBC Zagreb

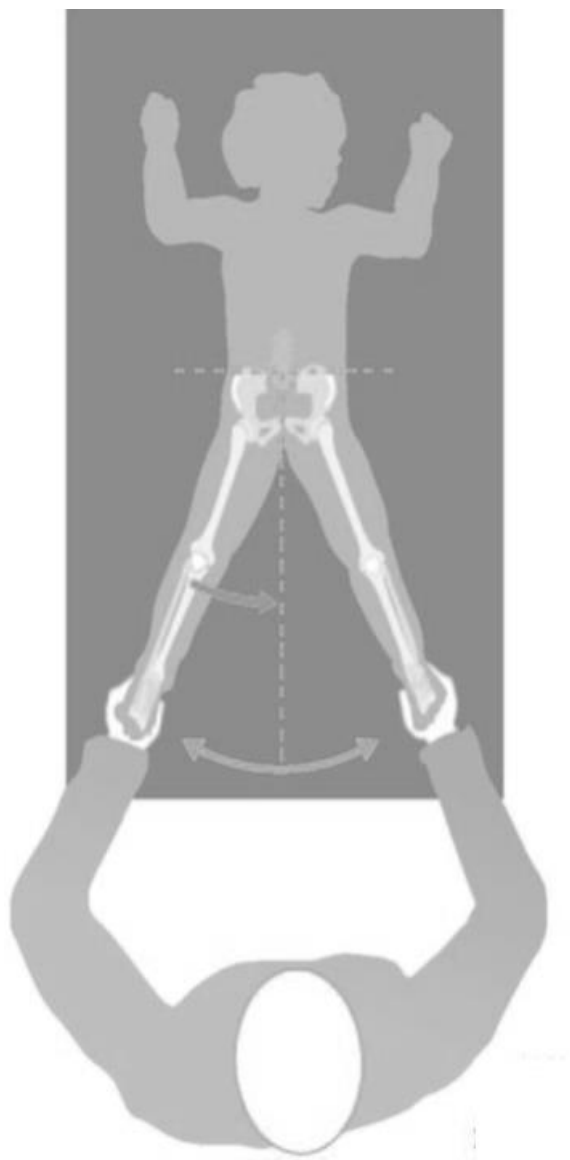
1.4.3. Dijagnostika migracije glave bedrene kosti

U evaluaciji djeteta oboljelog od cerebralne paralize klinički pregled sustava za kretanje trebao bi biti dio programa praćenja. Procjenjuje se funkcionalni kapacitet bolesnika, prema dobi djeteta procjenjuje se stajanje, te hod s i bez pomagala. Dob u kojoj dijete prohoda jedan je od najznačajnijih prognostičkih faktora koji određuje budućnost kukova. Scutton nalazi da niti jedno dijete oboljelo od cerebralne paralize koje prohoda do 30-tog mjeseca života nema problema s kukovima⁴⁶. U djece koja su prohodala u dobi od 30 mjeseci do 5. godine života incidencija značajne migracije bedrene kosti bila je 15%. Promjene u stajanju ili hodu trebale bi pobuditi sumnju da se nešto događa s kukovima. Postoje i iznimke od navedenih tvrdnji: neka djeca s hemiparezom koja prohodaju rano tek kasnije u životu razviju probleme s kukovima. U bolesnika koji ne hodaju, promjene u sjedenju, kontrakture, bol, promjene u kretanjama te teškoće s perinealnom higijenom govore da bi trebalo obratiti pažnju na kukove. Budući da su djeca nemirna, često je potrebno nekoliko pregleda ili čak pregled u anesteziji, da bi se klinički dobili pouzdani podatci, osobito ako je prisutna distonija. Pregled u stojećem položaju ili u hodu, ako dijete može hodati, govori o funkcionalnom kapacitetu i pomaže svrstati dijete u kategoriju po GMFCS ljestvici. Čučajući hod, ukriženje nogu te rotacijske anomalije moraju se zabilježiti. Deformiteti kralješnice, ukošenost zdjelice i druge abnormalnosti obavezno se bilježe. Razni klinički testovi razvijeni su s ciljem detekcije problema s kukovima u djece s cerebralnom paralizom. Spasticitet i/ili skraćenje m. rectus femorisa, koji je uz m. iliopsoas odgovoran za fleksornu kontrakturu u kuku, procjenjuje se Duncann Ely testom⁴⁷. Bolesnik se postavi u ležeći položaj na truhu s ispruženim kukovima i koljenima. Jednom rukom kliničar stabilizira zdjelicu a drugom rukom pasivno flektira koljeno. Ukoliko se prilikom nagle fleksije u koljenu m. quadriceps naglo napne i ne dozvoljava daljnju fleksiju, test je pozitivan na spasticitet m. rectus femorisa. Ukoliko se zdjelica odiže od podloge a kuk se flektira prilikom sporije fleksije koljena, m. rectus femoris je skraćen. Pasivna abdukcija kukova manja od 40° uz fleksiju od 90° u kuku trebala bi pobuditi sumnju na nestabilnost kuka. U takvom položaju abdukciju smanjuju spastični ili skraćeni m. adduktor longus, m. adduktor brevis i m. adduktor magnus. Abdukcija s ekstenziranom kukom uključuje i spastičan i/ili skraćen m. gracilis kao limitirajući faktor pasivne abdukcije (slika 9). U tom položaju abdukcija manja od 45° smatra se pokazateljem nestabilnosti. Skraćenje noge suspektno je na dislokaciju, no rana sublukacija teško se klinički dijagnosticira^{30,46}.

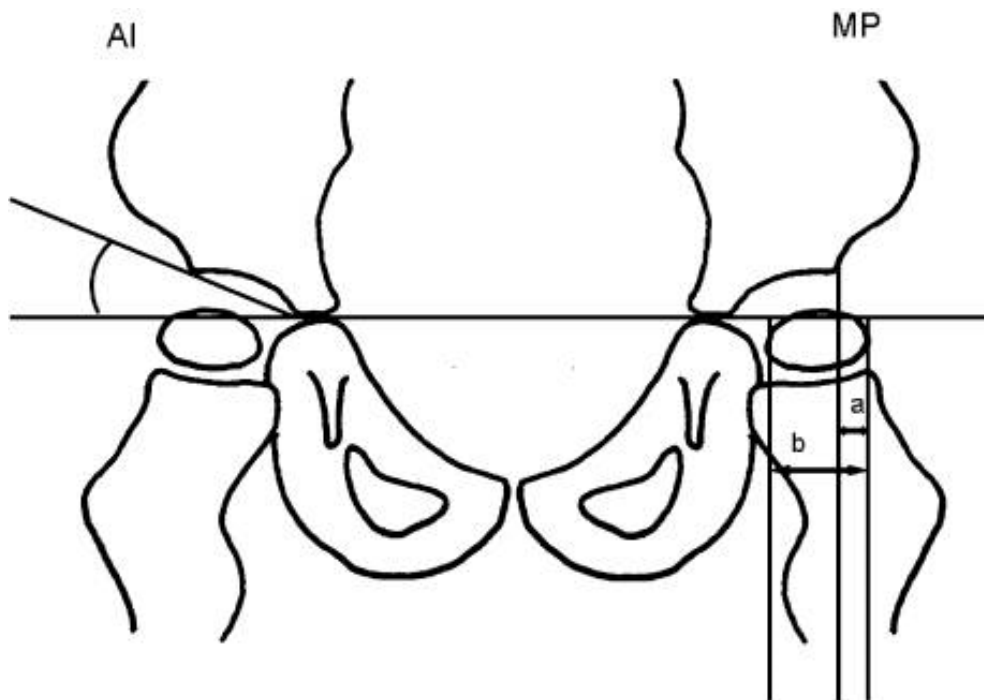
Jednako je teško klinički dijagnosticirati subluksaciju čak i luksaciju u slučaju obostranog procesa i mlohavih klijenuti. Stoga je od presudne važnosti za ranu dijagnozu dislokacije kukova (subluksacije i luksacije) redovito radiološko praćenje. U bolesnika s težim oblikom CP potrebni su radiogrami kukova u antero-posteriornom smjeru svakih 6 mjeseci^{2,28,48}. Najčešće korištene su anteroposteriorna (AP) snimka kukova te lateralna projekcija po Lauensteinu. Za AP snimak položaj bolesnika mora biti na leđima sa skupljenim koljenima i patelama u horizontalnom položaju. Dobiti dobru AP projekciju kadkada je u bolesnika s cerebralnom paralizom vrlo teško. Prilikom namještanja ukošenost zdjelice, pojačana lumbalna lordoza te kontrakture čine snimanje i analizu snimka vrlo zahtjevnim. Lumbalna lordoza se poništava fleksijom u kukovima te se tako bolesnik postavlja prilikom snimanja. Na snimku se analizira odnos zglobnih dijela kao i njihov oblik. Subluksacija se na radiogramu definira kao djelomični gubitak kontakta zglobnih tijela, a luksaciju kao potpuni gubitak kontakta zglobnih tijela. Stupanj dislokacije se može kvantificirati mjerenjem postotaka migracije glave femura u odnosu na acetabulum odnosno migracijskim postotkom (MP). Stupnjevanje migracije glave femura opisao je 1965. g. Beals a popularizirao Reimers, prema kome se često i naziva. Prema Reimersu, postotak migracije glave femura veći od 33% je subluksacija a veći od 100% predstavlja luksaciju⁴⁹ (slika 10). Mjerenje MP pokazalo se jednostavnim, pouzdanim i reproducibilnim. U zdrave djece, velika većina ima MP <10%; gornja granica normale je 25% u djeteta do 4 godine života a MP>30% smatra se patološkim. U djece s cerebralnom paralizom zabilježena je godišnja progresija od 7,7% u onih za koje se smatra da neće hodati, dok je u djece koja imaju potencijal hoda zabilježena godišnja progresija od 4%⁵⁰.

Spontana stabilizacija i korekcija migracije u djece s MP $\geq 33\%$ vidi se tek sporadično⁵¹. Na AP radiogramima analizira se i niz drugih radioloških parametara od kojih je, uz stupanj dislokacije, vrlo važna i procjena stanja acetabuluma. Najbolji podatak o stupnju displazije acetabuluma daje acetabularni indeks (AI) čija je normalna vrijednost do 20°. Ako je indeks veći od 30° u djeteta starijeg od 4 godine, velika je vjerojatnost da će kuk u budućnosti postati nestabilan. AI varira s položajem zdjelice, povećava se s lordozom, smanjuje u fleksiji, te mijenja rotacijom zdjelice. Premda je MP vrjednija mjera, MP i AI zajedno, uz kliničke promjene tijekom vremena, najbolje određuju indicaciju za eventualnu kiruršku intervenciju. Stupanj anteverzije vrata femura određuje se na rendgenogramu u anteroposteriornom smjeru u kombinaciji s projekcijom po Rübstein-Mülleru, ili uz pomoć kompjuterizirane tomografije (CT). Stupanj anteverzije vrata femura se može određivati i uz pomoć ultrazvuka, ali ova metoda nije toliko pouzdana kao radiološke metode. U slučajevima

subluksacije i luksacije kada se predviđa operacijski zahvat, potrebno je učiniti CT s trodimenzionalnom rekonstrukcijom (3D CT, slika 6). Ovaj postupak nam daje točne podatke o stupnju acetabularne displazije, smjeru dislokacije, može točno lokalizirati na kojim mjestima je acetabulum insuficijentan. Svi navedeni podatci pomažu u planiranju operacijskog zahvata posebice u odabiru tipa osteotomije zdjelice koja će se primjeniti. Nedostatak kompjuterizirane tomografije je visoka doza zračenja. Najznačajniji aspekt kliničke evaluacije je razvoj programa praćenja. Više radova potvrđuje vrijednost takvih programa⁵⁰⁻⁵². Dobson i sur. prijavljuju bitan pad u broju dislociranih kukova a sukladno tome i palijativnih operacijskih zahvata nakon uvođenja programa praćenja⁵². Pitanje je kada uvesti dijete u program praćenja. Ne postoji konsenzus, a prijedlozi variraju između 12 i 30 mjeseci života^{46,50,52}. Predlaže se korištenje GMFCS klasifikacije kao vodilje⁵³. Bolesnici u GMFCS kategoriji I i II trebaju inicijalni radiološki snimak s 12 do 24 mjeseca starosti, a ponovni snimak s 4 godine života, ukoliko su kukovi klinički stabilni. Za bolesnike u GMFCS kategoriji III, IV, V radiološka obrada potrebna je svakih 6 mjeseci. Ukoliko je MP stabilan, radiološka obrada potrebna je svakih 12 mjeseci do dostizanja koštane zrelosti⁵³.



Slika 9. Pasivna abdukcija ekstenziranih kukova uz ekstenzirana koljena najvažniji je klinički test koji bi trebao pobuditi sumnju na migraciju kukova. Ukoliko je abdukcija u navedenom položaju manja od 45° potrebno je učiniti rendgenogram kukova³⁰.



Slika 10. Shematski prikaz mjerenja acetabularnog indeksa (AI) kao mjere displazije acetabuluma te migracijskog postotka (MP) kao mjere migracije kuka na rendgenogramu oba kuka u anteroposteriornoj projekciji. Patološki AI smatra se kada je veći od 30° . Veličinu migracije kuka u postocima mjerimo prema formuli $MP = a/(a+b)$. Prema Reimersu, postotak migracije glave femura veći od 33% je subluksacija a veći od 100 predstavlja luksaciju⁴⁹.

1.4.4. Liječenje

Konzervativno liječenje usmjereno je na reduciranje spasticiteta i istežanje skraćene muskulature. Lijekovi koji smanjuju tonus muskulature su baklofen i diazepam. Baklofen je analog γ -aminobutirične kiseline (GABA) te blokira GABA receptore⁵⁴. Prelazi krvno-moždanu barijeru te može dovesti do sedacije ili slabosti u drugim mišićnim skupinama što ograničava učinkovitost oralnog pripravka. Intratekalna primjena baklofena zaobilazi krvno-moždanu barijeru i koristi se za smanjenje tonusa muskulature donjih ekstremiteta uz minimalni sedacijski učinak, a preporuča se za bolesnike koji ne hodaju a imaju srednje do jako izražen spazam. Bolesnici s intratekalnim pumpama zahtijevaju praćenje te povremeno punjenje pumpe. Botulinum toksin je također djelotvorno sredstvo za sniženje tonusa muskulature. Mehanizam djelovanja je blokada otpuštanja acetilkolina na neuromišićnoj spojnici. Denervacijski učinak traje oko 6 mjeseci no s ponovljenim davanjima učinak se smanjuje. Najčešće se koristi na donjim ekstremitetima u kombinaciji sa serijskim sadrenjem

za kontrolu kontrakture gastrosoleus kompleksa⁵⁵. Druga mogućnost uporabe botulinom toksina sastoji se u injiciranju u mišiće oko kuka (osobito m. iliopsas). Međutim, učinkovitost te tehnike u sprječavanju migracije glave bedrene kosti je sporna, a tehnika zahtjevna: a) procjena spazma pojedinog mišića je nepouzdana; b) uključeni su brojni mišići; c) dozvoljena doza po kilogramu tjelesne težine je ograničena. Rad Grahama i sur. navodi skroman učinak kombinacije botulinom toksina i sadrenja⁵⁶. Fenol je još jedno sredstvo koje se može koristiti za smanjenje tonusa muskulature. Fenol je jeftiniji od botulinom toksina, efekt traje do dva puta dulje. Negativna strana fenola su značajnije nuspojave na mjestu injekcije što ograničava širu primjenu lijeka. Konzervativno liječenje u vidu adekvatne fizikalne terapije, primjena abdukcijskih ortoza, te kolica koja imaju prilagođeno sjedište imaju važnu ulogu u provođenju neurorazvojne terapije te u prevenciji kontraktura zglobova. Učinak samo fizikalne terapije u prevenciji subluksacija i dislokacija kukova u djece s cerebralnom paralizom nije dokazan. Tip i opseg operacijskog liječenja ovise o bolesnikovoj dobi, stupnju i smjeru decentracije kuka, mentalnom i općem stanju, te stanju hrskavice glave bedrene kosti. Kirurko liječenje kuka u djece s cerebralnom paralizom dijeli se u tri skupine^{32,50,57}. Prva skupina su mekotkivna opuštanja koja se izvode s ciljem usporenja progresije ili zaustavljanja migracije. Druga skupina uključuje osteotomije kostiju te se primjenjuje kod uznapredovalih subluksacija i luksacija kada postoji displazija bedrene kosti i/ili acetabuluma. Treća skupina predstavlja palijativne zahvate na luksiranom, bolnom, artrotski promijenjenom kuku. Ne postoji jasni konsenzus glede granice kliničkog i radiološkog nalaza kod koje se primjenjuje pojedina skupina zahvata. Odluku o operacijskom liječenju mora donijeti ortoped u konzultaciji s članovima tima, posebice s neuropedijatrom i neurofizijatrom koji vodi liječenje. Ne operira se radiološka slika već bolesnik. Treba pažljivo vagati argumente za i protiv operacijskog liječenja. Ne zahtijeva svaka luksacija kuka u bolesnika s cerebralnom paralizom liječenje. Ako bolesnik s luksacijom kukova i težom mentalnom retradacijom nema nikakve tegobe, operacijsko liječenje nema smisla. Roditeljima ili starateljima valja detaljno rastumačiti što je cilj operacije, što se može očekivati u poboljšanju kakvoće života. Potrebno je rastumačiti tijek planiranog liječenja, upozoriti na dužinu imobilizacije, ukratko i primjereno objasniti načelo i tijek operacije i posebno upozoriti na moguće komplikacije. U djece mlađe od 5 godina sa spastičnim subluksacijama i smanjenim opsegom abdukcije ispod 30° dostatna je tenotomija musculus adductor longusa, brevis, gracilisa i musculus iliopsoasa⁵⁸⁻⁶⁵. Ako uz subluksaciju postoji i displazija acetabuluma, uz operaciju opuštanja mekih česti, korektivnu varizirajuću i derotacijsku osteotomiju proksimalnog femura, potrebna je i operacija na zdjelici u smislu osteotomije ili artroplastike^{57,66-78}. Izbor vrste

osteotomije zdjelice ovisi o utvrđenom opsegu i smjeru displazije i deficijencije acetabuluma^{71,78}. Osteotomija zdjelice i artroplastika acetabuluma moraju biti tako dizajnirane da omoguće optimalno natkrovljenje glave femura i prema potrebi smanjenje povećanog volumena displastičnog acetabuluma^{57,78}. Ukoliko je displazija i deficijencija acetabuluma dominantno lateralno, ili lateralno straga, a triradijatna hrskavica je otvorena, optimalno natkrovljenje daje inkompletna osteotomija zdjelice po Degi^{57,66,79}. Podešavanjem veličine umetnutih klinova na mjestu osteotomije omogućava se i reguliranje natkrovljenja glave. Veći klin straga povećava stražnje natkrovljenje, podjednaki klinovi omogućavaju bolje lateralno natkrovljenje. Ako postoji anterolateralna insuficijencija acetabuluma, u obzir dolazi osteotomija zdjelice po Salteru ili Pembertonu. Ako je triradijatna hrskavica zatvorena, u obzir dolaze periacetabularne poligonalne (Ganzova, Kotzova osteotomija) i sferične osteotomije (Baumann). Osteotomija zdjelice po Chiariju je nepodesna u bolesnika oboljelih od spastičnog oblika cerebralne paralize jer ne omogućava dobro stražnje natkrovljenje a i teško ju je izvesti jer je acetabulum izdužen i da bi se dobio željeni smjer osteotomije s inklinacijom od 15-20° medio-lateralno i kaudo- kranijalno, osteotomija bi završila u sakroilijakalnom zglobu ili bi morala započeti unutar acetabuluma⁶⁹. U djece sa spastičnim oblikom cerebralne paralize spominje se i primjena apozicijskih artroplastika (operacija po Staheliju) da bi se dobilo natkrovljenje glave femura^{80,81}. Bolan luksirani kuk se operativno reponira ako glava femura nije značajnije oštećena, a ako je više od 50% hrskavice glave bedrene kosti oštećeno, ne preporuča se repozicija, već se zahvat konvertira u palijativni, najčešće resekcijsku artroplastiku⁸²⁻⁸⁶. U liječenju luksiranoga kuka procedura je identična onoj u subluksacije s displazijom acetabuluma, s time što se otvara i zglob. Potrebno je resecirati zadebljani *ligamentum capitis femoris*, *ligamentum transversum acetabuli*, te ukloniti svo vezivno i masno tkivo iz acetabuluma koje sprječava repoziciju. Višak zglobne čahure potrebno je resecirati. Zglobnu čahuru valja pomno sašiti jakim šavima. Pri korektivnoj osteotomiji femura u slučaju luksacije potrebno je i skraćanje femura od 1 do 2 cm. Na taj se način olakšava repozicija, smanjuje vlak spastičnih mišića te smanjuje mogućnost avaskularne nekroze kao i recidiva migracije. Ukoliko luksacija kuka traje nekoliko godina, ili se pri planiranoj repoziciji nađe značajnije oštećenje glave femura, a bolesnik ima bolove te je značajno otežano održavanje higijene, indicirana je palijativna operacija, najčešće resekcijska artroplastika. Najprikladnija modifikacija ovog zahvata je procedura po Castlu, gdje se proksimalni femur resekira u subtrohanternoj regiji⁸³. Preko acetabuluma prešije se zglobna čahura i glutealna muskulatura, a resecirana površina dijafize prekrije se m. kvadricepsom. Nakon zahvata slijedi imobilizacija tijekom nekoliko tjedana.

Komplikacije procedure po Castleu su heterotopne kalcifikacije i abduktorna kontraktura zgloba kuka. Objavljeni rezultati procedure po Castleu pokazuju dobar učinak na smanjenje boli. Resekcijska artroplastika po Girdlestonu, gdje se resecira samo glava i vrat femura, nema dobar učinak, jer se zbog proksimalne migracije femura i ponovnog kontakta femura i acetabuluma ubrzo ponovo javljaju bolovi. Opisuje se i kombinacija resekcijske artroplastike po Girdlestonu i subtrohanterne osteotomije po Schanzu s dobrim rezultatima glede smanjenja bolova⁸⁴. Artrodeze i ugradnja totalnih endoproteza u nepokretnih bolesnika s cerebralnom paralizom se u pravilu ne primjenjuju, ali su opisane u pokretnih bolesnika^{87,88}.

1.5. Ultrazvučna dijagnostika kuka u djece sa CP

1.5.1. Povijest ultrazvučne dijagnostike

Ultrazvuk je zvuk čija je frekvencija izvan gornje granice čujnosti prosječnog čovjeka a koja iznosi 20 kHz (20000 herca). Korijeni sonografije mogu se pratiti još od starih Grka. Prema Bakeru. Pitagora, poznat po svojoj teoremu o pravokutnim trokutima, izumio je sonometar koji je korišten za proučavanje glazbenih zvukova. Boecije (oko 480.-525.g) bio je prvi koji je usporedio zvučne valove s valovima koji nastaju ispuštajući kamenčić u mirnoj vodi. Većina smatra francuskog fizičara Pierrea Curie otkrivačem piezoelektriciteta 1877. godine. Zanimljivo je da je potonuce Titanica 1912.g. potaklo prvu praktičnu primjenu ultrazvuka u detekciji potonulih objekata (L.F. Richardson 1912. – patent podvodnog sonara). U medicini se ultrazvuk po prvi puta koristi 1942.godine u neurologiji prilikom pokušaja vizualizacije intrakranijalnih zbivanja, a zaslužna se braća Dussing. Praktična primjena ultrazvuka u medicini počinje 1953.godine kada Wild i Reid konstruiraju prvi ručni B-mod. Donald Ian 1954.godine ultrazvučno je dijagnosticirao ovarijalnu cistu a dijagnoza je potvrđena operacijom. Tih godina pojavljuju se i prvi ultrazvučni uređaji namjenjeni pregledu ljudskog tijela. Prva konferencija u svijetu o bioakustici održana je 1956.godine. Povijest ultrazvučne dijagnostike sustava za kretanje počinje 1970-tih godina kada Hyatt i Abendschein prikazuju cijeljenje prijeloma ultrazvukom, a 1974. Zweymüller i Kratochwil prikazuju tumore mekih tkiva ekstremiteta.

1.5.2. Osnove ultrazvuka

Ultrazvuk je mehanički val koji prenosi energiju molekularnog gibanja kroz prostor. Zvučni valovi se obzirom na frekvenciju gibanja dijele na infrazvučne, zvučne, ultrazvučne te mikrovalove. Raspon frekvencija koje ljudsko uho čuje mijenja se tijekom života no uglavnom se radi o rasponu od 16-20000 Hz. Ultrazvučne sonde sastoje od većeg broja pretvarača poredanih u nizu. Pretvarači se u električnom polju pobuđuju na titranje koje se prenosi u obliku longitudinalnog vala u tkivo. Valovi koji nastaju visokih su frekvencija i izvan čujnog područja te ih nazivamo ultrazvučnim valovima. Pretvarači pobuđeni na titranje zbog svojih fizikalnih karakteristika titraju istim frekvencijama te nastaje ultrazvučni snop. Snop se na površini sonde usmjerava pomoću akustičke leće i prodire u tkivo uz uporabu gela kao kontaktnog sredstva. Različita tkiva zbog svojih karakteristika različito reagiraju u interakciji s ultrazvučnim valovima. Ultrazvuk na putu kroz tkivo prolazi dva osnovna procesa: atenuaciju (apsorpciju) i rasap (disperziju). Oba procesa zajedno s varijacijama u brzini ultrazvuka u različitim medijima odgovorna su za specifične ultrazvučne karakteristike pojedinih tkiva. Procesom atenuacije ultrazvučne zrake u tkivu slabi snaga ultrazvučnog vala. Visokofrekventni valovi imaju manju prodornost od valova nižih frekvencija pa se zato i rabe visoke frekvencije ultrazvuka za skeniranje struktura u malim dubinama (dojka, štitnjača, mišići, tetive), a niže frekvencije za prikaz organa smještenih na većoj dubini (abdomen, srce). Ehogeno tkivo je tkivo u kojem dolazi do djelomične refleksije ultrazvučnog snopa dok dijelom snop prodire dalje. Anehogeno ili sonoludentno tkivo je tkivo homogene strukture bez velikih razlika u impedanciji pa u njemu refleksija gotovo da i nema. Akustična sjena prikazuje prostor u koji ultrazvuk ne prodire a stvara se ispod strukture koja je izložena ultrazvučnom snopu te u potpunosti reflektira snop. Svako tkivo ima svoju karakterističnu ehogenost. Kost je tkivo koje gotovo u potpunosti reflektira ultrazvuk te je unutrašnjost kosti ultrazvukom nevidljiva. Ona tkiva koja sadrže veliku količinu kolagena tipa 1 (tetive, aponeroze, fibrozna hrskavica) daju na sonogramu hiperehogeni odjek. Hijalina hrskavica sadrži kolagen tip 2 te se na sonogramu pokazuje kao hipoehogenija struktura.

1.5.3. Ultrazvuk kuka

Ultrazvuk u dijagnostiku kuka uvodi početkom 1980-tih godina Reinhard Graf. Graf razvija tehniku pregleda dojenačkog kuka u svrhu detekcije razvojnog poremećaja kuka⁸⁹⁻⁹¹.

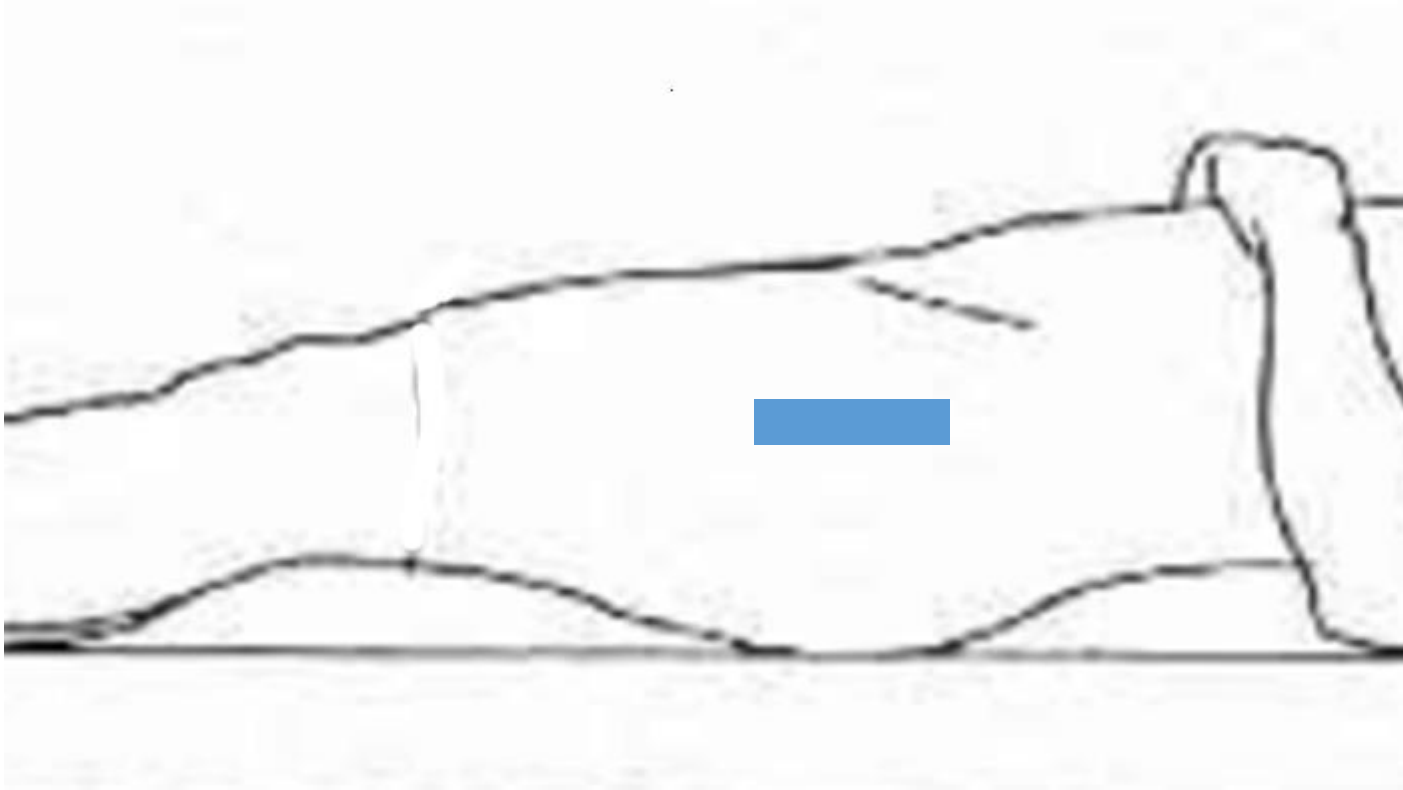
Postupno se razvijaju i druge metode UZV evaluacije, primjerice Morin i sur.⁹² te kasnije Gunay i sur.⁹³ mjere postotak natkrivljenost glave bedrene kosti acetabulumom u novorođenčadi. Harcke i sur.⁹⁴ opisuju dinamičku tehniku gdje se dojenački kuk ispituje tijekom specifičnih kretnji. Terjesen i sur.⁹⁵ opisuju svoju metodu procjene natkrivenosti glave bedrene kosti u novorođenčadi 1989. godine. Suzuki i suradnici opisuju tehniku pregleda oba kuka simultano⁹⁶. Sve navedene metode koriste se u djece najkasnije do prve godine života, tj. dok uznapredovala osifikacija jezgre glave bedrene kosti ne zaustavi prodor UZV snopa do acetabuluma. Od tog momenta za procijenu natkrivljenja glave bedrene kosti u djece s razvojnim poremećajem kuka koristi se rendgenski snimak. Terjesen i sur. prvi su 1991.g. opisali svoju metodu mjerenja natkrivenosti glave bedrene kosti u starije djece⁹⁷. Tijekom vremena objavljeni su radovi koji su odredili pouzdane ultrazvučne parametre za određivanje natkrivenosti glave bedrene kosti u starije djece, sve do adolescentne dobi a sa dijagnozom razvojnog poremećaja kuka⁹⁸⁻¹⁰⁰.

1.5.3.1. Terjesenova metoda

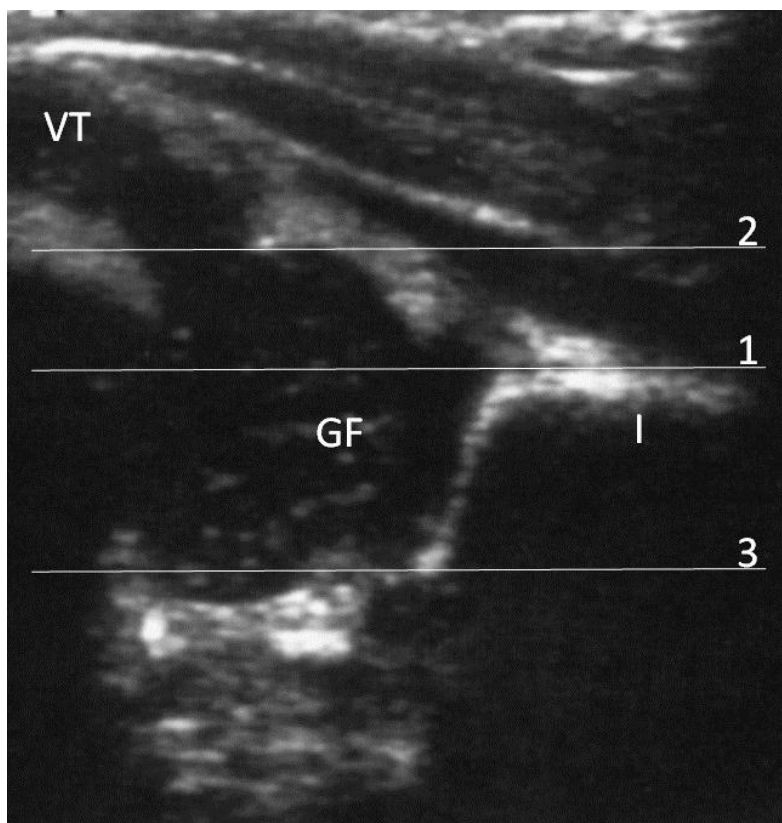
Norveški ortoped Terje Terjesen započinje s istraživanjem ultrazvuka u dijagnostici razvojnog poremećaja kuka nedugo nakon objave trenutno najraširenije metode po Reinhardu Grafu. Grafova metoda objavljena je 1980. godine a Terjesenova metoda devet godina kasnije. U skandinavskim zemljama Terjesenova metoda je zadobila mnoge poklonike te se vremenom proširila. U osnovi to je statično-dinamična tehnika koja koristi lateralni i prednji pristup te morfometrijske linearne parametre: postotak pokrivenost epifize femura koštanim dijelom acetabuluma i lateralnu te prednju udaljenost epifize od koštanog ruba acetabuluma. Dijete je pozicionirano na leđima, koristi se lateralna pozicija sektorske a ne linearne sonde. Rotacijom sonde koristi se frontalni i transverzalni presjek kuka⁹⁵. Statički dio pretrage sastoji se od mjerenja s natkoljenicom u neutralnom položaju, a sonda je postavljena uzdužno (slika 11). Mjere se dvije udaljenosti a osnovna linija je jednaka kao kod metode po Grafu i prolazi granicom periosta i perihondrija na površini crijevne kosti. Prva udaljenost mjeri se od dna acetabuluma do osnovne linije a druga od dna acetabuluma do lateralne zglobne kapsule (slika

12). Vrijednost prve udaljenosti dijeli se s vrijednošću druge i dobiveni količnik se množi sa 100 te je dobivena vrijednost postotak pokrivenosti epifize femura [*bony rim percentage* (BRP)]; BRP <50% je patološki. U koliko postoji osifikacijska jezgara, Terjesen određuje lateralnu udaljenost epifize femura koja se mjeri u milimetrima a mjeri se od tangente koja dodiruje lateralni rub osifikacijske jezgre do osnovne linije (slika 13). Kod subluksacije, lateralna udaljenost glave femura je od 5 do 10 mm za djecu od 2 do 5 mjeseci, 6 do 10 mm za djecu od 6 do 11 mjeseci i od 7 do 12 mm za djecu od 12 do 23 mjeseca. Kod luksacije, lateralna udaljenost glave femura je veća od 10 mm u dobi od 2 do 11 mjeseci i veća od 12 mm za dob od 12 do 23 mjeseca starosti. Lateralna udaljenost osifikacijske jezgre glave bedrene kosti ultrazvučno odgovara ekskurziji radiološki vidljive glave izvan koštanog acetabuluma. Kod prednjeg aksijalnog sonograma koji se dobiva tako da se sonda postavi paralelno s osovinom vrata femura s prednje strane mjere se dva linearna parametra: 1. prednja udaljenost glave (jednako kao ranije opisana lateralna udaljenost) i 2. prednja udaljenost čahure (udaljenost od osnovne linije do paralelne tangente na zglobnu čahuru). Dinamička dio metode sastoji se u izvođenju provokacijskih manevara i ultrazvučnom praćenju ekskurzije glave. Kuk se flektira pod 90° i sonda se okreće poprečno. Koljeno se potiskuje prema podlozi te povlači od podloge a u isto vrijeme se ultrazvukom promatra ekskurzija glave. Stabilnost kuka procjenjuje se vizualno. Rezultati rada pokazuju visoku korelaciju ultrazvučnih i radioloških pokazatelja za mjerenja s lateralne strane kuka, manja je korelacija pronađena za mjerenja s prednje strane kuka. Dvije godine kasnije (1991) Terjesen i sur. objavljuju rad koji koristi istu metodu u djece starije od 2 god⁹⁷. U djece iznad 1 godine starosti jezgra osifikacije glave bedrene kosti je već dobro razvijena i priječi ultrazvučni prikaz dna acetabuluma (dno je u akustičkoj "sjeni"). Od tog momenta za procjenu natkrovljenja glave bedrene kosti u djece s razvojnim poremećajem kuka koristi se rendgenski snimak. Takva djeca moraju se periodički radiološki pratiti sve do koštane zrelosti radi moguće progresije bolesti ili recidiva u ranije liječenih bolesnika. U radu iz 1991. Terjesen i sur. predlažu ultrazvučnu metodu kao zamjenu za učestala izlaganja rendgenskim zrakama tijekom dijagnostike i praćenja bolesnika s razvojnim poremećajem kuka. Nastavak istraživanja producirao je daljnje radove koji su potvrdili učinkovitost metode u detekciji subluksacija kukova koja se može mjeriti s radiološkom metodom. Vremenom su dodali i parametar lateralne hrskavične udaljenost (LHU) koja se na lateralnom uzdužnom UZV presjeku mjeri kao udaljenost osnovne linije od paralelne tangente na hrskavični dio epifize. Određene su normalne vrijednosti ultrazvučnih parametara za dob sve do adolescencije⁹⁸ tako

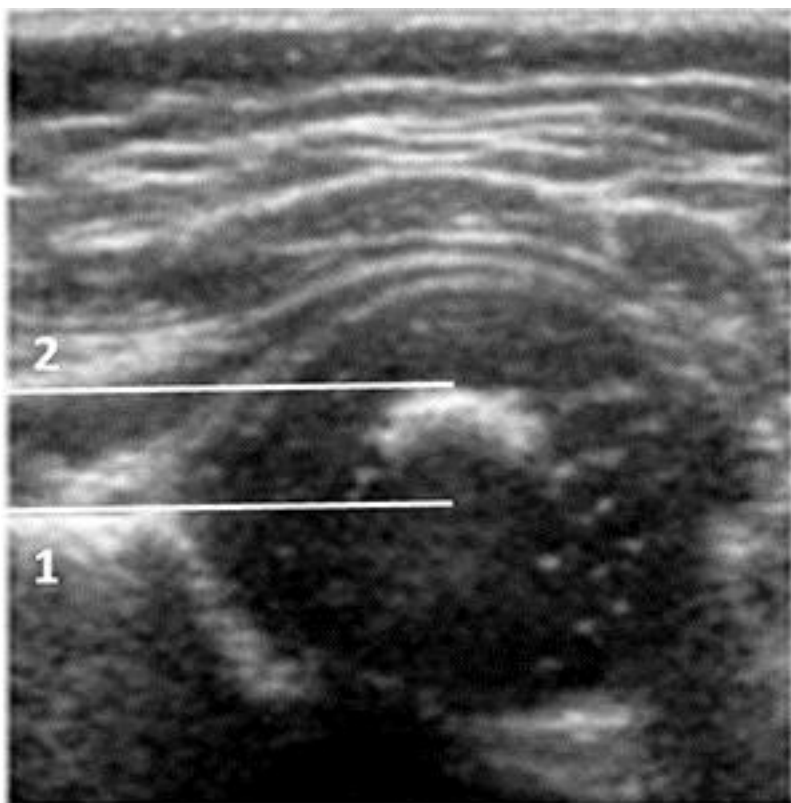
da je normalna lateralna koštana udaljenost u djece u dobi od 2-3 godine do 4 mm, u dobi od 4-7 godina do 5 mm, u dobi od 8-11 godina do 6 mm a u starijih od 12 godina do 7 mm.



Slika 11. Položaj ultrazvučne sonde prilikom pretrage kuka Terjesenovom metodom. Bolesnik u položaju na leđima s kukom u neutralnom položaju, koljena ispružena. Uzdužni položaj linearne sonde sa lateralne strane bedra iznad glave bedrene kosti. (plavi pravokutnik). Izvor slike: vlastoručni crtež.



Slika 12. Ultrazvučna slika kuka načinjena lateralnim pristupom u djeteta u dobi od 3 mjeseca. Metodom po Terjesenu mjere se dvije udaljenosti od osnovne linije (1). Prva udaljenost se mjeri od dna acetabuluma (3) do osnovne linije a druga od dna acetabuluma do lateralne zglobne kapsule (2). Vrijednost prve udaljenosti dijeli se s vrijednošću druge i dobiveni količnik se množi sa 100 te je dobivena vrijednost postotak pokrivenost epifize femura [*bony rim percentage (BRP)*]. BRP <50% je patološki (VT- veliki trohanter, GF- glava femura, I- ilijačna kost). Izvor slike: preuzeto iz arhiva Klinike za ortopediju KBC Zagreb.



Slika 13. Ultrazvučna slika kuka dobivena lateralnim pristupom u djeteta u dobi od 6 mjeseci. Kada je prisutna jezgra osifikacije metodom po Terjesenu mjeri se udaljenost tangente na osifikacijsku jezgru glave bedrene kosti (2) od osnovne linije (1). U prikazanom slučaju vrijednost iznosi 9 mm. Prema Terjesenu, u dobi djeteta od 6 do 11 mjeseci mjerena udaljenost od 6 do 10 mm smatra se dokazom subluksacije. Izvor slike: preuzeto iz arhiva Klinike za ortopediju KBC Zagreb

1.6. Prikaz problema

Liječenje u početnoj fazi decentriranja kukova u djece s cerebralnom paralizom jednostavnije je i efikasnije nego kada se razvije luksacija. Od presudne važnosti za pravodobnu (ranu) dijagnozu decentriranih kukova („blaže“ subluksiranih) je redovito radiološko praćenje. Tijekom radiološkog praćenja kukova djece oboljele od cerebralne paralize dijete se izlaže zračenju od 0,8 mSv svakim RTG snimkom¹⁰¹. Ukoliko se RTG snimak, sukladno preporuci, ponavlja svakih 6 mjeseci do desete godine života zračenju se dijete izlaže do 18 puta. Iako je izlaganje potencijalno štetnoj dozi ionizirajućeg zračenja prihvatljivo s obzirom na rizik propuštene dislokacije kuka, metoda poput ultrazvuka kojom bi se bez rizika, jednostavnije, brže i jeftinije moglo pratiti takvu djecu svakako bi bila poželjna. Postoje višegodišnja iskustva ultrazvučne dijagnostike migracije kuka u djece s razvojnim poremećajem kuka no ne mogu se automatski „prekopirati“ na CP. Naime, nastanak decentriranih (subluksiranih) kukova u CP i subluksacije u razvojnom poremećaju kuka imaju različitu biomehaničku podlogu. Kako je već opisano, u CP, uslijed fleksijske i adukcijske kontrakture, glava femura tipično migrira lateralno, gore i straga a displazija acetabuluma nastaje sekundarno izostanku centralnog pritiska glave femura. U razvojnom poremećaju kuka, s druge strane, displazija acetabuluma je primarni poremećaj a glava femura migrira u suprotnom smjeru (najčešće prema naprijed i lateralno). Primjena UZV u probiru/detekciji decentriranih (subluksiranih, luksiranih) kukova u djece s CP do sada nije vrednovana i općenito se smatra da u toj indikaciji nema (dokazane) vrijednosti. Ovo istraživanje je prospektivna studija sa svrhom validacije ultrazvučne metode kao dijagnostičke metode za otkrivanje (probir) decentriranih kukova u djece s cerebralnom paralizom.

2. HIPOTEZA I CILJEVI RADA

HIPOTEZA

Polazna hipoteza ovog istraživanja jest da se Terjesenova UZV metoda koja se uspješno rabi u detekciji decentriranih kukova u djece s razvojnim poremećajem kuka može isto tako uspješno rabiti u detekciji decentriranih kukova u djece s cerebralnom paralizom (CP).

Prva hipoteza - ultrazvučnim je pregledom moguće otkriti decentrirane (subluksirane) kukove u djece oboljele od cerebralne paralize.

Drugi hipoteza – podudarnost mjerenja između ispitivača za ultrazvučnu mjeru te za postavljanje dijagnoze je dobra.

OPĆI CILJ:

Glavni cilj rada je vrednovanje Terjesenove UZV metode za detekciju decentriranih kukova u djece s razvojnim poremećajem kuka kao dijagnostičkog pomagala (testa) u detekciji decentriranih kukova u djece s CP. Načelno, UZV pregled kuka u djece s CP mogao bi poslužiti kao (a) definitivni dijagnostički test koji u potpunosti zamjenjuje RTG pregled, odnosno kao valjan test za postavljanje konačne dijagnoze (u ovom slučaju – indikacije za preventivni terapijski zahvat) ili (b) kao dobar probirni (*screening*) test koji možda nema adekvatnu vrijednost za „konačnu dijagnozu“ pa ga, u slučaju „pozitivnog nalaza“, treba dopuniti RTG pregledom, ali može pouzdano isključiti dijagnozu (i potrebu za RTG pregledom). Cilj je istraživanja ispitati obje mogućnosti.

Neposredni ciljevi definirani su u odnosu na graničnu vrijednost migracijskog postotka (MP) od 33% (na temelju RTG nalaza): kuk s $MP \geq 33\%$ smatra se decentriranim, tj. zahtijeva uvođenje specifičnih preventivnih mjera, dok kuk s $MP < 33\%$ zahtijeva daljnje redovito praćenje.

SPECIFIČNI CILJEVI:

1. Procijeniti diskriminativnu sposobnost UZV mjere „lateralna koštana udaljenost“ (LKU) u odnosu na kukove s $MP \geq 33\%$.
2. Odrediti dijagnostička svojstva LKU: sposobnost pouzdane potvrde dijagnoze ($MP \geq 33\%$), odnosno sposobnost pouzdanog isključenja dijagnoze ($MP < 33\%$).
3. Procijeniti reproducibilnost (podudarnost) UZV mjerenja LKU u djece s CP između dva istraživača (*inter-rater agreement*).

3. ISPITANICI I METODE

3.1. Opći dizajn i etički aspekti istraživanja

Istraživanje je provedeno kao prospektivna, opservacijska dijagnostička studija sa slijepim ocjenjivačima (*investigator blind*) u jednom istraživačkom centru (Klinika za ortopediju KBC Zagreb) u razdoblju od ožujka 2011. do travnja 2013. godine. U postupku prijave teme disertacije, istraživanje je odobrilo nadležno etičko povjerenstvo.

3.2. Ispitanici

Kandidati za uključivanje u istraživanje bili su uzastopni bolesnici (djeca) s CP koja su zadovoljila sve slijedeće ključne kriterije: a) informirani pristanak (roditelji/skrbnici); b) dob 24-96 mjeseci uključno (budući da je rizik razvoja decentriranih kukova u dobi ispod 24 i iznad 96 mjeseci minimalan pa djeca izvan ovih dobnih granica nisu niti obuhvaćena standardnim postupkom nadzora); c) boluju od CP s teškim motoričkim smetnja definirano kao GMFCS stupanj IV ili V (budući da je rizik decentracije kukova najveći upravo u djece s teškim motoričkim smetnjama). U istraživanje nisu uključena djeca koja su zadovoljila bilo koji od navedenih kriterija: a) prethodni operativni zahvat na kuku/kukovima; b) imaju neku bolest kuka, npr. prolazni sinovitis, Legg-Calve-Perthesovu bolest ili pomak (poskliz) glave femura (*slipped capital femoral epiphysis, SCFE*).

3.3. Tijek istraživanja i mjere za osiguranje „sljepoće“ istraživača

Kako je opisano u Uvodu, standardni kontinuirani nadzor nad kukovima u djece s CP podrazumijeva: a) i klinički i radiološki pregled kukova (kada je indiciran) uvijek obuhvaća oba kuka; b) pregled (klinički te, ako je indiciran, radiološki) ponavlja se u vremenskim razmacima od 6-8 mjeseci. Ovo je istraživanje „uklopljeno“ u postupak standardnog rutinskog praćenja stanja kukova u djece s CP, stoga su „parni“ (UZV i RTG) radiološki podatci za djecu uključenu u istraživanje prikupljeni: a) za oba kuka u istog djeteta; b) za neku djecu i u više od jednog navrata (u vremenskim razmacima od 6-8 mjeseci). Kako bi se osigurala „zaslijepljenost“ istraživača, postupci u istraživanju (za uključenu djecu) odvijali su se kako slijedi:

1. Sva je djecu na pregled primao jedan isti istraživač (pristupnik), te je nakon anamneze obavio klinički pregled kukova. Ako je postavljena (na temelju iznosa abdukcije) indikacija za RTG pregled, isti je istraživač prvo izveo UZV pregled kukova. Dakle, UZV pregled učinjen je bez znanja o RTG nalazu;
2. Nakon kliničkog i UZV pregleda, djeca su upućena na RTG snimanje. Radiograme je očitavao drugi istraživač (mentor) koji nije imao uvida u klinički i UZV nalaz a niti je mogao identificirati dijete;
3. Djeca za koju je tijekom evaluacije, barem na jednom kuku, utvrđen $MP \geq 33\%$, podvrgnuta su preventivnim terapijskim zahvatima i daljnjem kliničkom i radiološkom praćenju, ali njihovi daljnji UZV i RTG nalazi nisu uzeti u analizu u ovom istraživanju.

Na taj je način svako UZV/RTG očitavanje učinjeno bez „predrasude“ o aktualnom anatomskom stanju kuka.

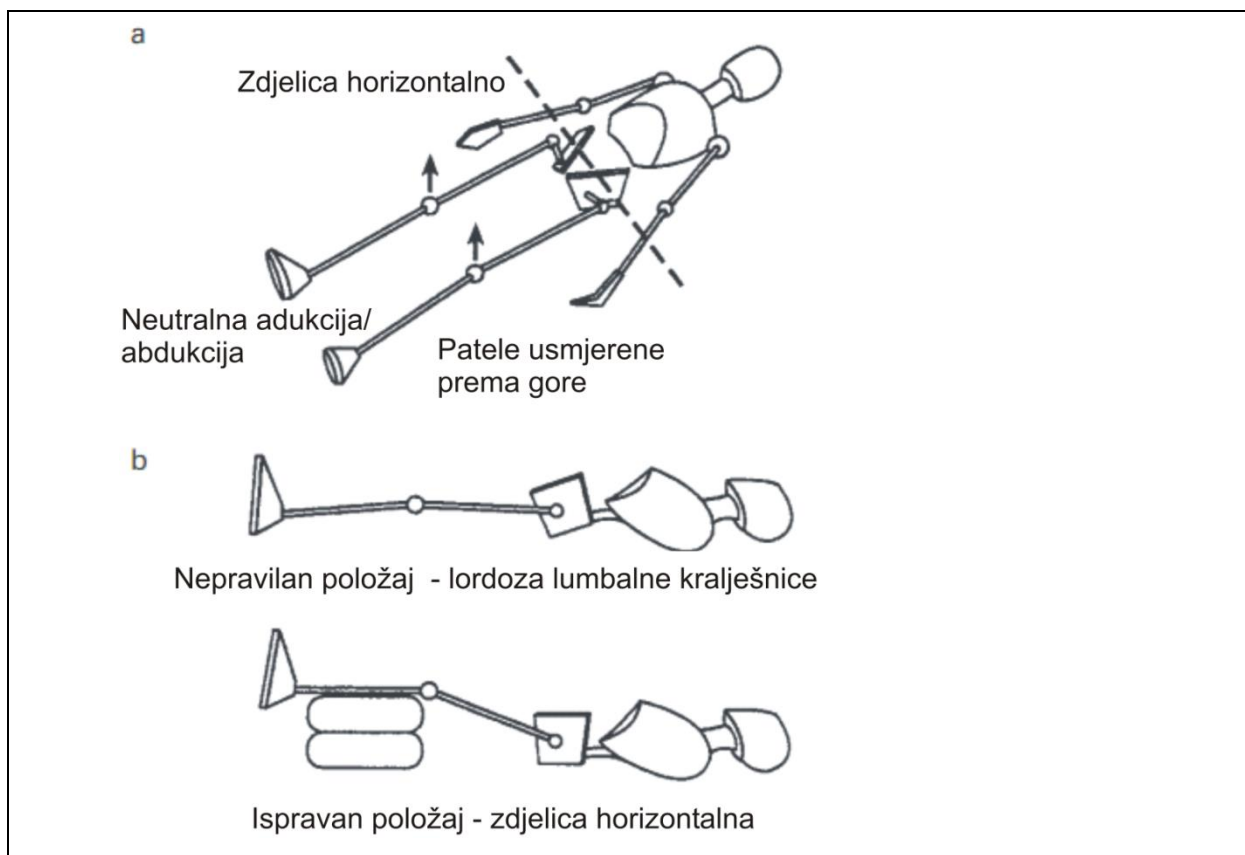
Pedeset kukova, bez posebnih kriterija odabira i bez posebno određenog redoslijeda, ultrazvučno su, neovisno jedan od drugoga i bez mogućnost identifikacije RTG nalaza, pregledala oba istraživača, istoga dana.

3.4. Klinički pregled

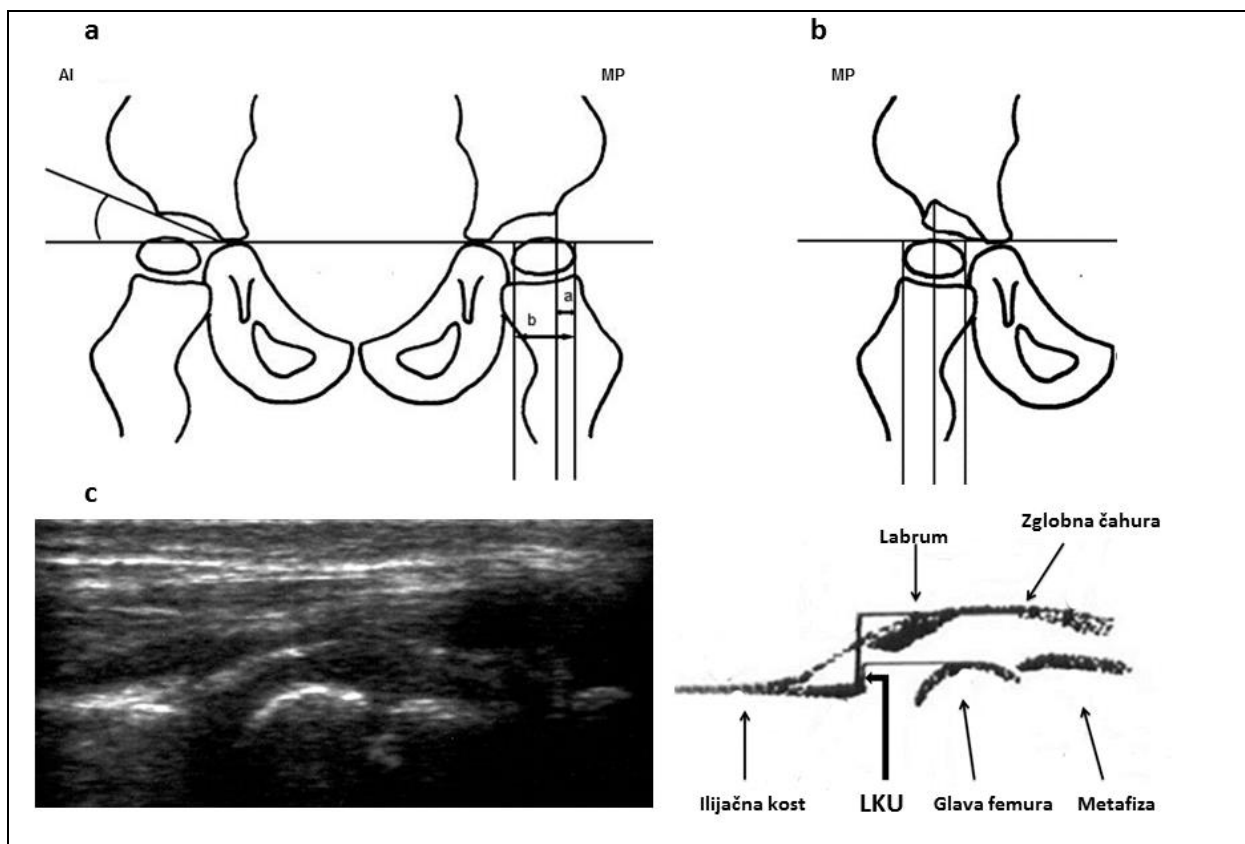
Djecu je, u pratnji roditelja/staratelja, pregledao pristupnik. Kada se radilo o prvom pregledu, uzeti su anamnestički podaci o tijeku trudnoće, porodu, prethodnom razvoju te dijagnostičkoj obradi i liječenju. Pregled je obuhvaćao funkciju lokomotornog sustava opservacijom, mjerenje opsega kretnji zglobova i testove funkcije zglobova kralješnice i ekstremiteta. Specifično, za kukove je određen stupanj abdukcije s kukovima i koljenima u ekstenziji. Ako je ustanovljena abdukcija $\leq 45^\circ$, postavljena je indikacija za RTG pregled.

3.5. RTG pregled kuka – „standard istine“

Svi anterio-posteriorni radiogrami kukova napravljeni su na isti standardan način (slika 14a): dijete leži s horizontalno položenom zdjelicom, uz podlogu, donji ekstremiteti su u ekstenziji, gotovo paralelni jedan spram drugoga (neutralna adukcija/abdukcija), a patele su usmjerene prema gore. U slučaju fiksne fleksije s posljedičnom lumbalnom lordozom (slika 14b), donji ekstremiteti se podižu dok se lumbalna lordoza ne izravna. Na radiogramima, određena je vrijednost migracijskog postotka (MP) te acetabularni indeks (AI)⁴⁹ kako je naznačeno na slici 15.



Slika 14. Položaj djeteta za standardni anterio-posteriorni radiogram kukova⁴⁹. **a)** standardni položaj; **b)** nepravilan položaj uslijed lumbalne lordoze korigira se podizanjem nogu do izravnavanja lordoze i horizontalnog položaja zdjelice.



Slika 15. Rendgenološki i ultrazvučni pregled kukova u djece s cerebralnom paralizom. **a)** Shematski prikaz antero-posteriornog rendgenograma. Postotak migracije (MP)⁴⁹ odredi se kao $MP = a/b \times 100$, gdje a označava udaljenost između ruba acetabuluma i lateralne tangente glave bedrene kosti, a b je udaljenost između medijalne i lateralne tangente glave bedrene kosti (obje mjere u milimetrima). Acetabularni indeks (AI) je kut i mjeri se u stupnjevima. **b)** Koordinate za određivanje MP u slučaju kada lateralni rub acetabuluma ima oblik „gotičkog luka“ **c.** Longitudinalna lateralna ultrazvučna slika i shematski prikaz normalnog lijevog kuka u 5-godišnjeg djeteta. Naznačeni su elementi zgloba kuka i okolne strukture. Lateralna koštana udaljenost (LKU) je udaljenost (u milimetrima) između lateralne tangente koštanog dijela glave bedrene kosti i lateralne tangente koštanog ruba acetabuluma i definira dio glave bedrene kosti koja nije pokrivena acetabulumom. Ultrazvučna slika kuka rotirana je za 90° u odnosu na rendgenogram. Ultrazvučno određena LKU odgovara udaljenosti a na antero-posteriornom rendgenogramu.

3.6. Ultrazvučni pregled kuka – „ispitivani postupak“

Svi ispitanici podvrgnuti su istom standardiziranom postupku UZV pregleda pri čemu su postavljeni u isti položaj kao i pri RTG snimanju (slika 14). Za pregled je rabljen ultrazvučni aparat s linearnom sondom promjenjive frekvencije od 3 do 10 MHz (GE Medical Systems, model Logiq 200). Pri svakom su pregledu pregledana oba djetetova kuka metodom po Terjesenu⁹⁵. Izmjerena je „lateralna koštana udaljenost“ (LKU), tj. udaljenost, u milimetrima, između lateralne tangente koštanog dijela glave bedrene kosti i lateralne tangente koštanog ruba acetabuluma koja definira dio glave bedrene kosti koja nije pokrivena acetabulumom (slika 15). Kada je cijela koštana glava bedrene kosti položena medijalno u odnosu na koštani rub acetabuluma, LKU ima negativan predznak.

3.7. Broj ispitanika i snaga studije

Na temelju našeg iskustva, među svim pregledanim kukovima u djece (u dobi 2-8 godina) s CP i teškim motoričkim poremećajem, otprilike 25% kukova ima $MP \geq 33\%$ (očekivana prevalencija „događaja“). Na temelju iskustva s Terjesnovom UZV metodom u nadzoru kukova u djece s razvojnim poremećajem kuka, očekivali smo da i u djece s CP, LKU ima visoku diskriminativnu snagu definirano kao površina ispod ROC (*receiver-operating characteristic*) krivulje od najmanje 90%. Da bi, uz pretpostavljenu prevalenciju događaja od 25%, studija imala 90% snage za detekciju razlike između površine ispod ROC krivulje od 90% (visoko diskriminativan dijagnostički test) i površine ispod ROC krivulje od 75% (umjereno diskriminativan test) kao statistički značajne na dvostranoj razini greške tipa I od 0.05, potrebno je najmanje 87 eksperimentalnih opažanja (tj. „parova“ RTG/UZV nalaza)¹⁰².

3.8. Analiza podataka

Budući da su u istraživanju RTG/UZV nalazi prikupljeni za oba kuka u istog djeteta, odnosno, za neku djecu (kukove) i u više od jednog navrata, to su podatci po prirodi „grupirani“ (*clustered*): dva kuka „u djetetu“, ponovljeni pregledi „unutar“ kuka (djeteta). Ipak, pretpostavili smo da bi u ovom specifičnom slučaju prikupljeni podatci („parovi“ RTG/UZV nalaza) mogli biti nezavisni, odnosno da bi svaki takav „par“ zapravo mogao predstavljati drugačije anatomskog stanje i odgovarajuće radiološke mjere (MP, LKU). Ta se pretpostavka

temeljila na slijedećem: a) dva kuka (pregledana u istom aktu) u jednog djeteta nisu anatomski identična, tj. svaki ima svoje specifične radiološke mjere; b) u ovoj dobi i bolesti, ne treba očekivati da su anatomska svojstva jednog kuka pregledanog u razmaku od 6-8 mjeseci identična – stupanj lateralizacije može se pogoršati ili popraviti između dva pregleda. Prihvatljivost ili neprihvatljivost ove hipoteze bila je ključna za odabir prikladnih metoda za analizu prikupljenih podataka. Stoga su podatci analizirani ovim slijedom i postupcima:

1.

Prvi je korak bio ustanoviti u kojoj mjeri moguća korelacija između mjerenja dvaju kukova u istog djeteta („prostorno grupiranje“, *spatial clustering*) odnosno ponovljenih mjerenja na istom kuku („grupiranje u vremenu“, *temporal clustering*) utječe na procjenu odnosa LKU-MP. U tu svrhu: a) određen je stupanj podudarnosti (*agreement*) brojevnih vrijednosti LKU i MP izmjerenih u istog djeteta (lijevi vs. desni kuk), odnosno na istom kuku (ponovljeno), metodom Blanda i Altmana; b) MP kao kontinuirana zavisna varijabla i $MP \geq 33\%$ kao binarna zavisna varijabla analizirani su u nizu modela (u okviru generaliziranog linearnog modela) s LKU kao jedinim prediktorom (fiksnom nezavisnom varijablom) koji su ili uzeli u obzir „prostorno grupiranje“ (G-matriks kovarijance) i/ili „vremensko grupiranje“ (R-matriks kovarijance) [generalizirani modeli s mješovitim efektima – fiksnim (LKU) i nasumičnim (G i/ili R)], ili nisu (model samo s fiksnim efektom). Odluka o izboru modela za konačnu analizu temeljila se na testovima značajnosti parametara kovarijance (G i/ili R) i sukladnosti pojedinog modela podacima, tj. izabrani su modeli (metode) koji su bili najsukladniji podacima (*best model fit*). S obzirom na glavni cilj ovog istraživanja, ključan je bio izbor modela za analizu binarne zavisne varijable „ $MP \geq 33\%$ “ (da/ne) (logistički model) – s ili bez nasumičnih efekata?

2.

Po izboru modela, pristupilo se glavnoj analizi podataka – procjeni diskriminativnih svojstava LKU (u odnosu na $MP \geq 33\%$) na temelju ROC analize. Određena je granična vrijednost LKU s optimalnim odnosom specifičnosti i senzitivnosti, te su svojstva LKU kao dijagnostičkog testa procijenjena pri toj graničnoj vrijednosti: specifičnost, senzitivnost, stopa lažno pozitivnih testova, stopa lažno negativnih testova, proporcija adekvatno klasificiranih kukova, pozitivna prediktivna vrijednost (PPV) i negativna prediktivna vrijednost (NPV), vjerojatnost „dogadaja“ uz negativan test, omjer vjerojatnosti za pozitivan test (LR+), omjer vjerojatnosti za negativan test (LR-) i dijagnostički omjer šanse (OR). Budući da vjerojatnost nalaska decentriranog kuka ($MP \geq 33\%$) u djece s CP opada s dobi, te budući da radiološki nalazi djece u koje je detektiran (barem jedan) kuk s $MP \geq 33\%$ više nisu uzimani u obzir za potrebe ove

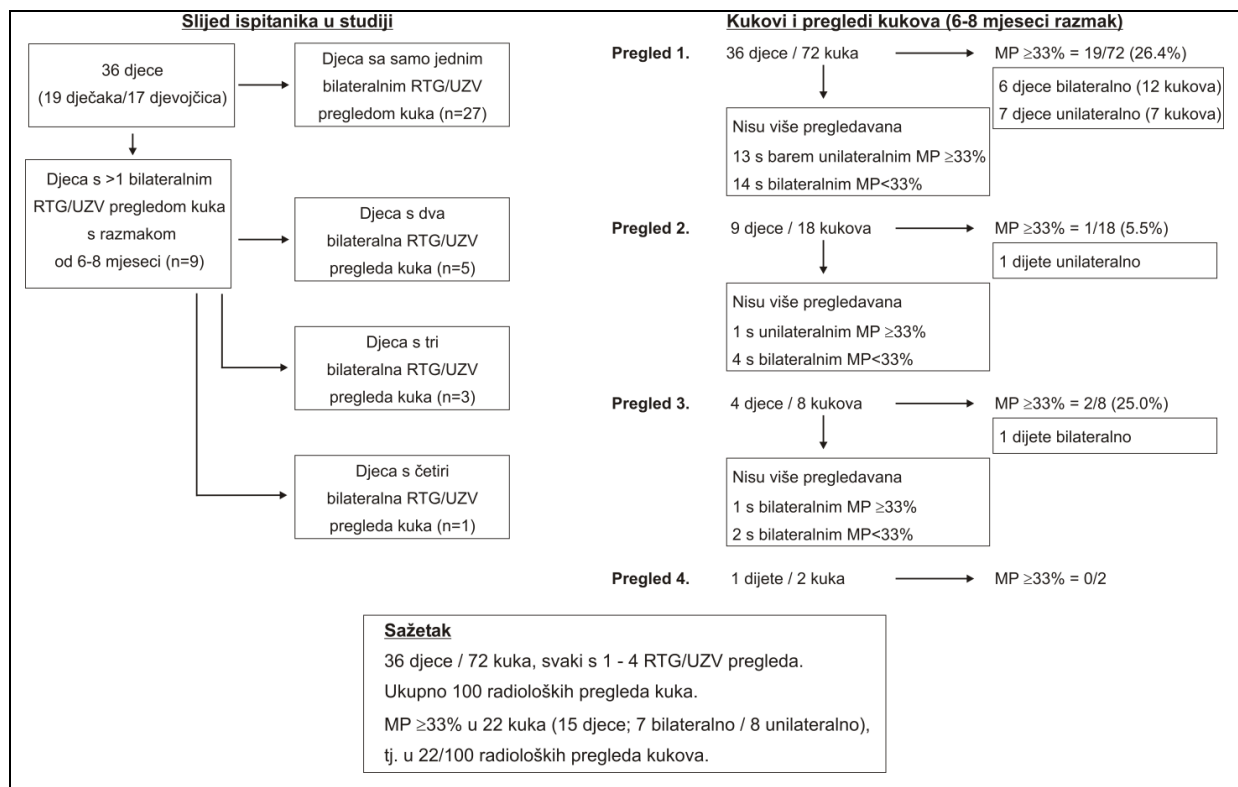
studije, pretpostavili smo da će prevalencija „događaja“ biti niža što su kukovi pregledavani u starijoj životnoj dobi. Kako prevalencija događaja utječe na dijagnostička svojstva testa, tj. na PPV i NPV, evaluacija dijagnostičkih svojstava LKU provedena je sveukupno, te zasebno za kukove koji su pregledani u životnoj dobi od 24 do 60 mjeseci i kukove koji su pregledani u dobi iznad 60 do uključno 96 mjeseci.

Za podatke o izmjerenoj LKU u 50 kukova koje su pregledala dva istraživača (pristupnik i mentor) određen je koeficijent korelacije „unutar istraživača“ (ICC, *intraclass correlation coefficient*) te je procijenjen stupanj numeričke podudarnosti mjerenja (*agreement*). Korišten je računalni program SAS 9.3 for Windows (SAS Inc., Cary, NC) licenciran Medicinskom fakultetu Sveučilišta u Zagrebu.

4. REZULTATI

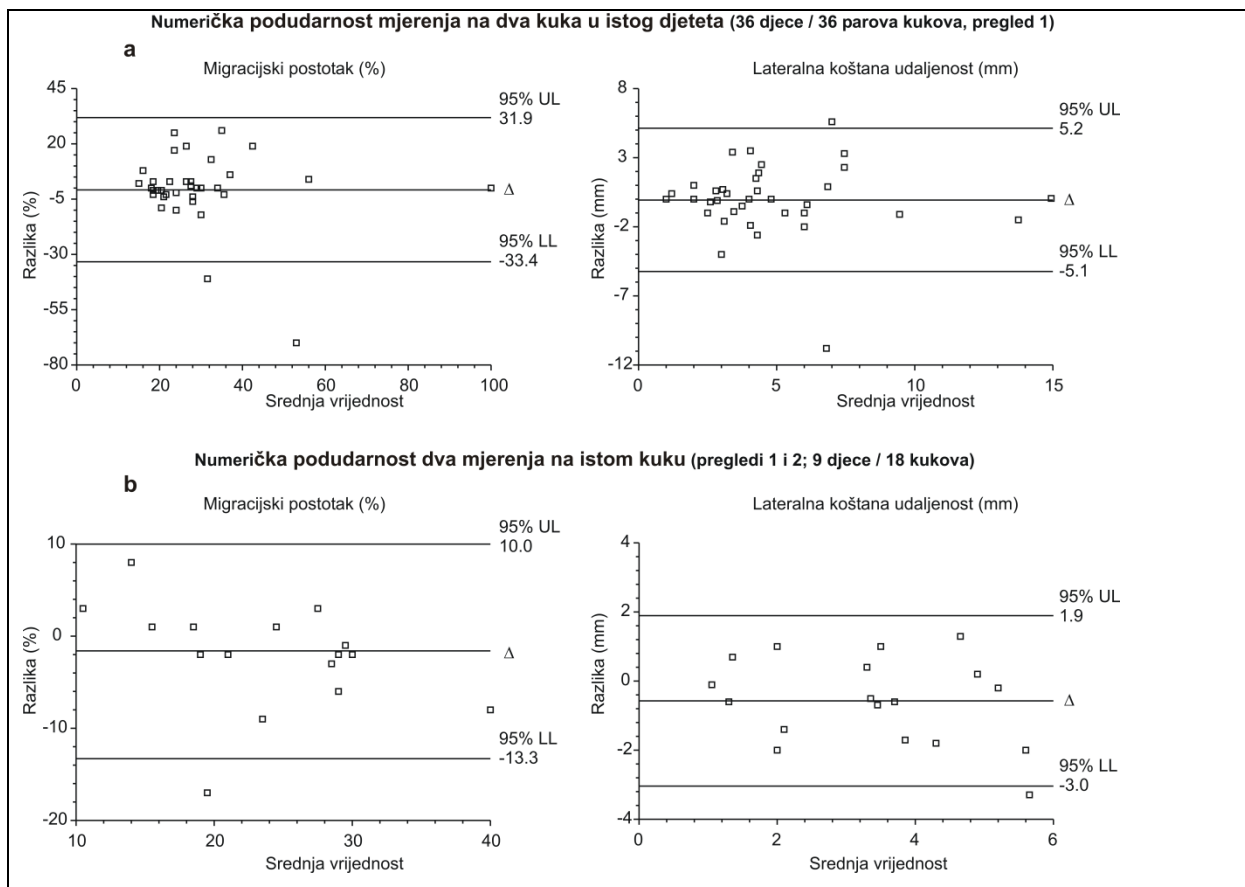
4.1. Prikaz tijeka studije i izbor statističkog modela

Ovim je istraživanjem prikupljeno ukupno 100 radioloških nalaza kukova – „parova“ RTG snimaka i pripadajućih UZV nalaza. Ti su nalazi prikupljeni od ukupno 36 djece (slika 16).



Slika 16. Ispitanici i kukovi obuhvaćeni istraživanjem. Svi rendgenološki (RTG) i ultrazvučni (UZV) pregledi kukova bili su uvijek bilateralni. Kada je u nekog djeteta nađen migracijski postotak (MP) $\geq 33\%$, daljnji radiološki nalazi tog djeteta nisu uključeni u ovo istraživanje. Ukupno je obuhvaćeno 36 djece od kojih je 27 pregledano samo u jednom navratu, a 9 djece pregledano je u više od jednog navrata (5 djece u sveukupno u dva navrata; 3 djece u sveukupno tri navrata i 1 dijete u sveukupno četiri navrata). Dakle, sva djeca pregledana su barem jednom (72 kuka), 9 djece pregledano je barem dva puta (18 kukova), 4 djece pregledano je i treći put (8 kukova), a jedno dijete i četvrti put (2 kuka). Ukupno je prikupljeno 100 RTG slika kukova s odgovarajućim UZV nalazom.

Numeričke vrijednosti radioloških parametara za dva kuka u istog djeteta određene u jednom aktu (isti istraživač) međusobno su se vrlo razlikovale (slika 17a): to vrijedi i za MP (95% granice podudarnosti mjerenja između -33% i +32%) i za LKU (95% granice podudarnosti između -5 mm i +5 mm). Slično, numeričke vrijednosti radioloških parametara (i MP i LKU) vrlo su se razlikovale za isti kuk pregledan u dva navrata (isti istraživač) (slika 17b): 95% granice pouzdanosti bile između -13% i +10% za MP i između -3 mm i +2 mm za LKU. Ukupno, ovi su rezultati ukazali da: a) dva kuka u istog djeteta (u određenom trenutku) nisu identična u anatomskom smislu, tj. da su njihovi radiološki pokazatelji (MP i LKU) numerički različiti; b) isti kuk pregledan u dva navrata (6-8 mjeseci razmaka) nije anatomski identičan, tj. da su radiološki pokazatelji (MP i LKU) numerički različiti u različitim vremenima.



Slika 17. Analiza podudarnosti numeričkih vrijednosti radioloških parametara za dva kuka u istog djeteta (a) i isti kuk pregledan u dva navrata (6-8 mjeseci razmaka) (b). Prikazana je srednja vrijednost razlike (Δ) i gornja (UL) i donja (LL) 95% granica podudarnosti.

U svrhu izbora prikladnog analitičkog postupka za vrednovanje dijagnostičkih svojstava LKU, ispitano je nekoliko statističkih modela.

Migracijski postotak (MP) kao kontinuirana zavisna varijabla

Testirana su dva modela za analizu MP s LKU kao jedinim prediktorom, prvi koji je uzeo u obzir (moguću) korelaciju između mjerenja na dva kuka u istog ispitanika i ponovljenih mjerenja na istom kuku (tablica A, Model 1) i drugi koji nije uzeo u obzir moguću korelaciju, već je opažanja tretirao kao nezavisna (tablica A, Model 2). Prvi je model (Model 1) pokazao bolju sukladnost podacima (bolji *fit*) i oba parametra kovarijance („dijete“ i „ponovljena mjerenja na istom kuku 'ugniježđenom' u djetetu“) imala su značajan efekt – uočena je značajna korelacija među mjerenjima u istog djeteta (dva kuka), odnosno između ponovljenih mjerenja na istom kuku („u djetetu“) (tablica 1). Dakle, ako se na temelju postojećeg uzorka iz vrijednosti LKU žele predvidjeti vrijednosti MP, valja uzeti u parametre kovarijance.

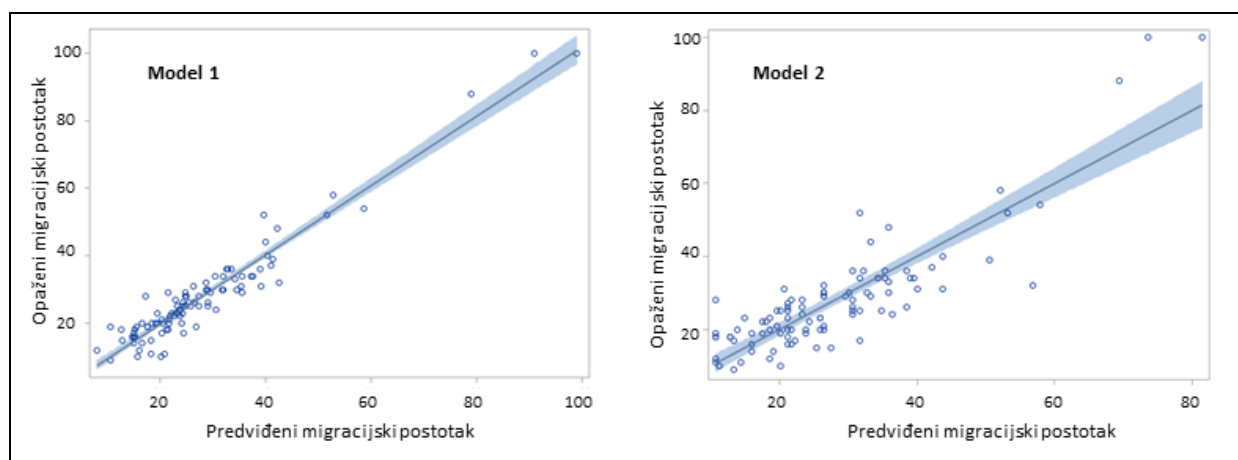
Tablica 1. Performanse dvaju modela za analizu migracijskog postotka kao zavisne varijable i lateralne koštane udaljenost (LKU) kao nezavisne varijable: Model 1 koji uzima u obzir moguću korelaciju između mjerenja na dva kuka u istog djeteta i moguću korelaciju između ponovljenih mjerenja na istom kuku (6-8 mjeseci razmak) i Model 2 koji nema nasumičnih efekata.

	Opis modela	Goodness of fit	Test parametara kovarijance
Model 1	GLMM. Korelacija	-2 LL=658.6	G: 42.2, SE 13.0, p<0.001
Fiksni efekt: LKU Nasumični G: dijete Nasumični R: ponovljeno kuk (dijete)	„unutar“ ispitanika (G) i kuka (R) „ugniježđenog“ u ispitanika.	AIC=664.6	R: -0.607, SE 0.153, p<0.001
Model 2	Samo fiksni efekt LKU.	-2 LL=691.7	---
Fiksni efekt: LKU Nema nasumičnih efekata	Kukovi kao nezavisne jedinice opažanja.	AIC=693.7	

GLMM= generalizirani linearni mješoviti model; G= G-matriks kovarijance; R= R-matriks kovarijance; -2LL= -2 Log Likelihood je mjera sukladnosti modela podacima (goodness of fit), što je vrijednost niža sukladnost je bolja; AIC= Akaike informacijski kriterij je mjera sukladnosti modela podacima i što je vrijednost niža, sukladnost je bolja; SE – standardna pogreška

Sukladno tome, slika 18 ukazuje na dva zaključka: prvo, LKU izmjeren ultrazvukom dobro „predviđa“ vrijednosti MP i ako se uzme i ako se ne uzme u obzir korelacija između dva kuka

„unutar istog ispitanika“ (*spatial clustering*), odnosno između ponovljenih mjerenja na istom kuku (*temporal clustering*), no predikcija je preciznija ako se korelacije uzmu u obzir.



Slika 18. Odnos predviđenih (na temelju LKU) i izmjerenih vrijednosti migracijskog postotka (MP) (reziduali) iz modela koji uzima u obzir korelaciju među opažanjima (Model 1 iz Tablice 1) i modela koji sva opažanja tretira kao nezavisna (Model 2 iz Tablice 1). Crte predstavljaju razinu „bez odstupanja“ između predviđenih i opaženih vrijednosti, a točke predstavljaju individualne razlike. Zasjenjeno područje predstavlja 95% granice pouzdanosti. Idealno, ne bi bilo razlika između predviđenog i opaženog, pa bi sve individualne razlike „predviđeno-opaženo“ pale na crtu. Vidi se da su odstupanja od idealnog u Modelu 1 manja nego u Modelu 2.

Međutim, za ovo je istraživanje važnije pitanje izbor modela za analizu $MP \geq 33\%$, tj. binarne zavisne varijable.

Migracijski postotak $\geq 33\%$ (binarna zavisna varijabla)

Testirana su 4 modela koja na različite načine uzimaju u obzir moguću korelaciju između mjerenja „u istog djeteta“ (dva kuka), odnosno ponovljena mjerenja (sa 6-8 mjeseci razmaka) na istom kuku („u djetetu“). Kako je sažeto u tablici 2, model (Model 1) koji je uzeo u obzir i moguću korelaciju „unutar djeteta“ i „unutar istog kuka(djeteta)“ pri ponovljenim mjerenjima pokazao se vrlo nesukladnim podacima – performansa u modeliranju rezidualne varijance bila je vrlo loša (omjer generaliziranog χ^2 i broja stupnjeva slobode „daleko“ od 1.0). Osim toga, nije uopće uočena korelacija između ponovljenih mjerenja na istom kuku (R-matriks kovarijance gotovo jednak nuli) (tablica 2).

Tablica 2. Performanse različitih modela za analizu migracijskog postotka $\geq 33\%$ kao zavisne varijable i lateralne koštane udaljenost (LKU) kao nezavisne varijable. Modeli 1-4 na različite načine uzimaju u obzir moguću korelaciju među mjerenjima („unutar djeteta“ i „ponovljeno unutar kuka(djeteta)“), dok Model 5 nema nasumičnih efekata.

	Opis modela	Goodness of fit	Test parametara kovarijance
Model 1	GLMM. Korelacija „unutar“	-2 LL=934.6	G: 5.84 SE 1.01
Fiksni efekt: LKU	ispitanika (G) i kuka (R)	Gen. $\chi^2/df=0.07$	R: 0.03, SE 0.16
Nasumični G: dijete	„ugniježdenog“ u ispitanika.		Test: $\chi^2=33.2$, $p<0.001$
Nasumični R: ponovljeno kuk(dijete)			
Model 2	GLMM. Korelacija „unutar“	-2 LL=49.2	G: 4.60 SE 2.33
Fiksni efekt: LKU	ispitanika (G).	Gen. $\chi^2/df=0.08$	Test: $\chi^2=6.86$, $p=0.004$
Nasumični G: dijete			
Model 3	GLMM. Korelacija „unutar“	-2 LL=54.5	G: 4.73 SE 4.21
Fiksni efekt: LKU	kuka „ugniježdenog“ u	Gen. $\chi^2/df=0.06$	Test: $\chi^2=1.51$, $p=0.110$
Nasumični G: kuk(dijete)	ispitanika (G).		
Model 4	GLMM. Korelacija „unutar“	-2 LL=51.8	G1: 1.75, SE 1.05
Fiksni efekt: LKU	ispitanika (G1) i kuka	Gen. $\chi^2/df=0.21$	G2: 0.000001, SE 1.01
Nasumični G1: dijete	„ugniježdenog“ u ispitanika		Test: $\chi^2=4.26$, $p=0.112$
Nasumični G2: kuk(dijete)	(G2).		
Model 5	Samo fiksni efekt LKU.	-2 LL=56.0	---
Fiksni efekt: LKU	Kukovi kao nezavisne	$\chi^2/df=1.02$	
Nema nasumičnih efekata	jedinice opažanja.		

GLMM= generalizirani linearni mješoviti model; G= G-matriks kovarijance; R= R-matriks kovarijance; -2LL= -2 Log Likelihood je mjera sukladnosti modela podacima (goodness of fit), što je vrijednost niža, sukladnost je bolja; Gen. $\chi^2/df=$ omjer generaliziranog χ^2 i broja stupnjeva slobode, mjera je adekvatnosti modeliranja rezidualne varijance, što je vrijednost bliža 1.0, to je model je bolji. Za Model 5 (bez nasumičnih efekata) radi se o omjer Pearsonovog χ^2 i broja stupnjeva slobode (isto tumačenje); SE= standardna pogreška

Stoga su u daljnja tri modela (modeli 2-4, tablica 2) nasumični efekti uzeti u obzir samo u G-matriksu kovarijance, i to tako da su uzeli obzir moguću korelaciju „unutar djeteta“ (Model 2), „kuka ugniježdenog u djetetu“ (Model 3), ili i „unutar djeteta“ i „unutar kuka(djeteta)“ (Model 4 s dva G nasumična efekta). „Najbolji“ od tih modela, kombinirajući adekvatnost modeliranja rezidualne varijance (što je vrijednost omjera generaliziranog χ^2 i broja stupnjeva slobode manje udaljena od 1.0, to bolje) i ukupni „fit“ modela (što je iznos -2LL niži, to bolje), bio je Model 4 (dva nasumična G-matriks efekta) (tablica 2). Međutim, u tom modelu, modeliranje rezidualne varijance i dalje je bilo zapravo loše, a korelacija „unutar djeteta“ kao

i korelacija „unutar kuka (djeteta)“ bila je mala ili nikakva i formalni test parametara kovarijance nije bio statistički značajan (tablica 2) što ukazuje da su oni u modelu – suvišni. S druge strane, model samo s fiksnim efektom (LKU) (fiksni model), dakle bez uzimanja u obzir moguće korelacije „unutar djeteta“ ili „unutar kuka“ (model 5, tablica 2), imao je tek neznatno višu vrijednost -2LL (56.0 vs. 51.8), no omjer χ^2 i stupnjeva slobode bio je 1.02 – u fiksnim modelima upravo „odstupanje“ ove mjere od 1.0 ukazuje na moguće previđenu korelaciju. U generaliziranim linearnim modelima poput prikazanih (logit funkcija, binarna zavisna varijabla), neadekvatan pristup modeliranju rezidualne varijance rezultira „precjenjivanjem“ fiksnih efekata. Primjerice, omjer šanse (OR) za MP \geq 33% uz povišenje vrijednost LKU za 1 mm u modelu 1 iz tablice 2 (najlošiji mješoviti model) procijenjen je na 18.54 (95% CI 8.68-38.79), u modelu 4 iz tablice 2 (najbolji mješoviti model) na 3.45 (95% CI 1.60-7.41), a u fiksnom modelu (model 5 iz tablice 2) na 3.00 (95% CI 1.79-5.02). Na temelju ove evaluacije zaključeno je da je najprikladniji model za analizu MP \geq 33% i procjenu dijagnostički svojstava LKU – fiksn model (model 5, tablica 2). Sukladno tome, analiza pokazuje da je upravo primjereno svaki od 100 „parova“ RTG/UZV nalaza kukova tretirati kao nezavisna opažanja, tj. kao da su prikupljeni od 100 različitih kukova, odnosno od 100 različite djece.

4.2. Svojstva pregledanih kukova

Od ukupno 100 radioloških pregleda, MP \geq 33% je nađen u 22 (22%) slučaja, pri čemu se u 20 slučajeva radilo o subluksiranim kukovima (MP 33-99%), a u dva slučaja o luksaciji (MP=100%) (tablica 3). Displazija acetabuluma definirana kao acetabularni indeks $>$ 30 stupnjeva, nađena je u svega 4 slučaja (tablica 3). Ukupno 38 pregleda odnosi se na kukove pregledane u dobi 24-60 mjeseci pri čemu je MP \geq 33% nađen u 10 (26.3%) slučajeva, dok se 62 pregleda odnose na kukove pregledane u dobi višoj od 60< i \leq 96 mjeseci s prevalencijom MP \geq 33% od 19.4% (tablica 3).

Tablica 3. Svojstva pregledanih kukova. Podatci su broj (%) ili medijan (raspon).

	Ukupno	Dob u vrijeme pregleda 24-60 mjeseci	Dob u vrijeme pregleda 60< i ≤96 mjeseci
Broj pregledanih kukova	100	38	62
Dob u vrijeme pregleda (mjeseci)	69 (24-96)	47 (24-58)	78 (61-96)
Glavni radiološki nalazi			
Migracijski postotak (MP) (%) (RTG)	25 (9-100)	25.5 (10.0-100)	24.5 (9.0-58.0)
MP ≥33%	22 (22.0)	10 (26.3)	12 (19.4)
LKU (mm) (UZV)	3.9 (1.0-14.5)	3.1 (1.0-14.5)	4.0 (1.0-10.0)
Ostali RTG nalazi			
MP=33%-99% (subluksacija)	20 (20.0)	8 (21.1)	12 (19.4)
MP>60% (zahtijeva rekonstrukciju)	3 (3.0)	3 (7.9)	0
MP=100% (luksacija)	2 (2.0)	2 (5.3)	0
Acetabularni indeks (AI) (°)	20 (10-35)	21 (10-35)	18 (12-34)
AI >30° (displazija acetabuluma)	4 (3.9)	3 (7.9)	1 (1.6)

RTG= rendgen; UZV= ultrazvuk; LKU= lateralna koštana udaljenost

4.3. Evaluacija ultrazvukom izmjerene lateralne koštane udaljenosti kao dijagnostičkog testa

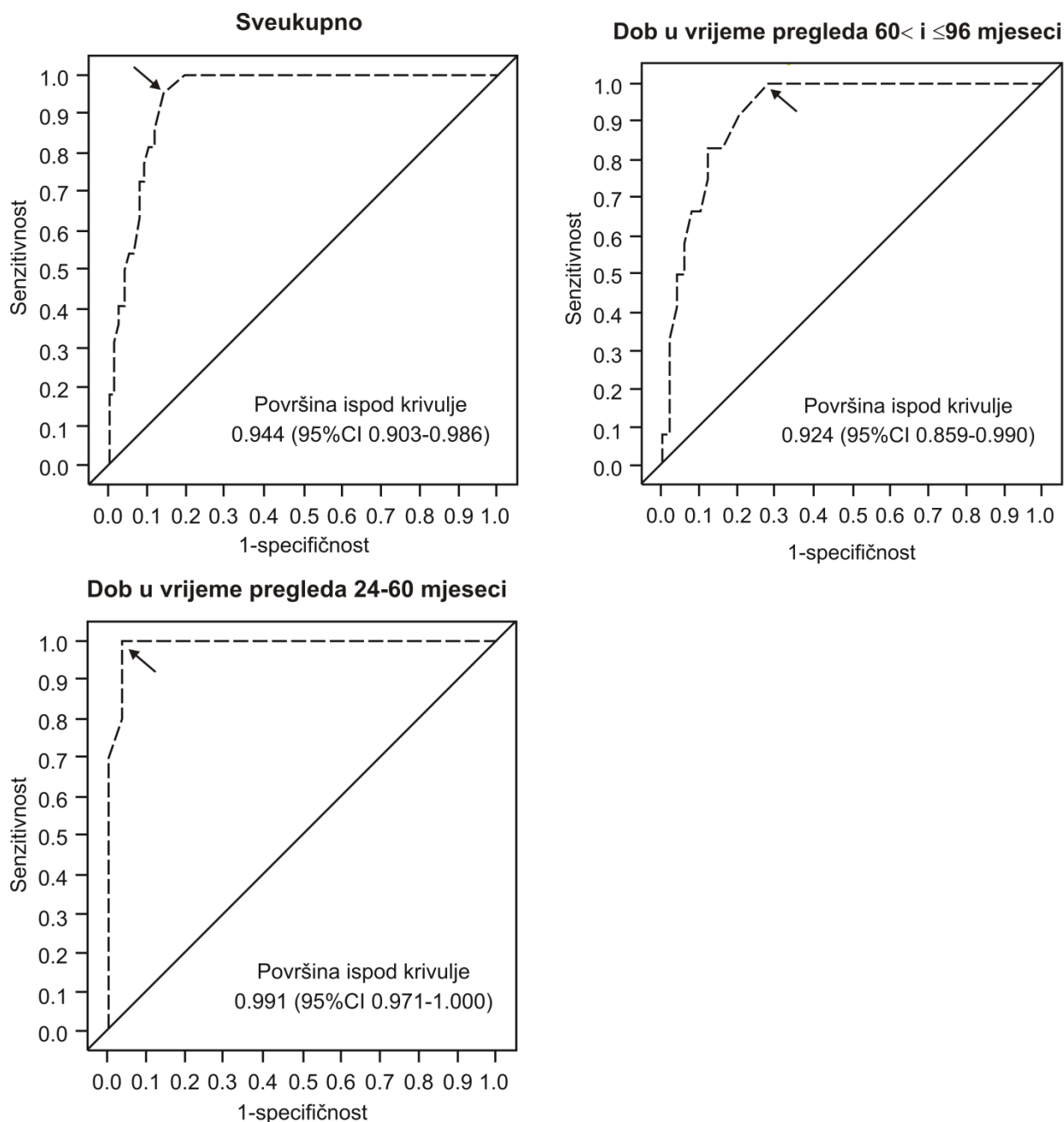
Postoji li nezavisna združenost između lateralne koštane udaljenosti (LKU) i migracijskog postotka (MP) $\geq 33\%$, te „razdvaja“ li LKU kukove s MP $\geq 33\%$ od onih s MP $< 33\%$?

U postupku izbora najprikladnijeg modela za analizu binarne zavisne varijable MP $\geq 33\%$ (da/ne) (tablica 2) pokazano je da postoji univarijatna združenost između LKU i MP $\geq 33\%$ - što je viša vrijednost LKU, veća je šansa da je MP $\geq 33\%$: u najboljem modelu, fiksnom, za svaki porast LKU od 1 mm, šansa da je MP $\geq 33\%$ poveća se trostruko (OR=3.00, 95% CI 1.79-5.02). Kako je prikazano u tablici 4, između LKU i MP $\geq 33\%$ postoji i nezavisna združenost: a) uzimajući u obzir dob u kojoj je kuk pregledan (24-60 mjeseci ili $60 < i \leq 96$ mjeseci), spol djeteta i stranu (lijevi ili desni kuk), viša vrijednost LKU združena je s većom šansom MP $\geq 33\%$ (OR=3.77, $p < 0.001$); b) nadalje, mlađa životna dob također je nezavisno združena s većom šansom da je MP $\geq 33\%$ - za kukove pregledane u dobi 24-60 mjeseci (u odnosu na one pregledane u kasnijoj životnoj dobi) OR= 10.1, $p = 0.014$; c) naznačena je nezavisna združenost spola i šanse da je MP $\geq 33\%$ - šansa je u djevojčica nešto više nego u dječaka, ali ne statistički značajno; d) strana (lijevi ili desni kuk) nije nezavisno združena sa šansom da je MP $\geq 33\%$. Ukupno, ova opažanja potvrđuju da je razumno odrediti dijagnostička svojstva LKU u odnosu na MP $\geq 33\%$ i to za sve kukove ali i zasebno za kukove pregledane u dobi 24-60 mjeseci i one pregledane u kasnijoj životnoj dobi.

Tablica 4. Nezavisna združenost lateralne koštane udaljenosti (LKU) i migracijskog postotka (MP) $\geq 33\%$. Zavisna varijabla MP $\geq 33\%$ analizirana je logističkom regresijom a združenosti su prikazane kao omjeri šanse (OR) s 95% granicama pouzdanosti (95% CI).

	OR (95% CI)	p
LKU (za 1 mm)	3.77 (2.05-6.94)	<0.001
Dob u vrijeme pregleda 24-60 mjeseci (vs. $60 < i \leq 96$)	10.1 (1.60-63.8)	0.014
Ženski spol (vs. muški)	3.25 (0.68-15.6)	0.141
Lijevi kukovi (vs. desni)	0.88 (0.19-3.97)	0.676

Na temelju analize površine ispod ROC (*receiver operating characteristics*) krivulje u logističkom modelu s LKU kao jedinom nezavisnom varijablom (slika 19), LKU je pokazao odlična diskriminativna svojstva u odnosu na kukove s $MP \geq 33\%$ / $MP < 33\%$: površina ispod ROC krivulje iznosila je 94.4% sveukupno, 99.1% za kukove pregledane u dobi 24-60 mjeseci, te 92.4% za kukove pregledane u dobi $60 < i \leq 96$ mjeseci. Granične vrijednosti LKU s optimalnim odnosom djelotvornosti i senzitivnosti iznosile su, slijedom, 5.0 mm, 5.0 mm i 4.8 mm (tablica 5).



Slika 19. Receiver operating characteristics (ROC) analiza lateralne koštane udaljenosti (LKU) kao dijagnostičkog testa za detekciju migracijskog postotka $\geq 33\%$ - sveukupno, te za kukove pregledane u dobi od 24-60 i 60 < i ≤ 96 mjeseci. Prikazane su ROC krivulje te iznos površine ispod krivulje s 95% granicama pouzdanosti (CI). Strelice naznačuju točke s optimalnom kombinacijom senzitivnosti i specifičnosti. Detaljni podatci prikazani su u tablici 5.

Dijagnostička svojstva lateralne koštane udaljenosti u odnosu MP $\geq 33\%$

Dijagnostička svojstva LKU u odnosu na MP $\geq 33\%$ pri graničnim vrijednostima s optimalnim odnosom senzitivnosti i specifičnosti sažeta su u tablici 5.

Tablica 5. Dijagnostička svojstva ultrazvučne mjere „lateralana koštana udaljenost“ (LKU) kao testa za detekciju kukova s migracijskim postotkom $\geq 33\%$ („događaj“) sveukupno, te za kukove pregledane u dobi od 24-60 mjeseci i kukove pregledane u dobi od $60 < i \leq 96$ mjeseci. Svi parametri prikazani su s granicama pouzdanosti (CI) (95%, ako nije drugačije naznačeno). Posebno su istaknute pozitivna i negativna prediktivna vrijednost.

	Ukupno	Dob u vrijeme pregleda 24-60 mjeseci	Dob u vrijeme pregleda $60 < i \leq 96$ mjeseci
Broj pregledanih kukova	100	38	62
Prevalencija događaja [n (%)]	22 (22.0)	10 (26.3)	12 (19.4)
Optimalna granična vrijednost LKU (mm) ^a	5.0	5.0	4.8
Senzitivnost (stvarno pozitivni) (%)	95.5 (77.2-99.9)	100 (69.2-100) ^b	100 (73.5-100) ^b
Specifičnost (stvarno negativni) (%)	85.9 (76.2-92.7)	96.4 (81.7-99.9)	72.0 (57.7-83.8)
1-specifičnost (lažno pozitivni) (%)	14.1 (7.3-23.8)	3.6 (0.1-18.3)	28.0 (16.2-42.3)
1-senzitivnost (lažno negativni) (%)	4.5 (0.1-22.8)	0 (0-30.8) ^b	0 (0-26.5) ^b
Ispravno klasificirani (%)	86.0	97.4	88.1
Pozitivna prediktivna vrijednost (%)	65.6 (46.8-81.4)	90.9 (58.7-99.8)	46.2 (26.6-66.6)
Negativna prediktivna vrijednost (%)	98.5 (92.1-100)	100 (87.2-100) ^b	100 (90.3-100) ^b
Vjerojatnost događaja uz negativan test (%)	1.5 (0-7.9)	0 (0-12.8) ^b	0 (0-9.7) ^b
Omjer vjerojatnosti – pozitivan test	6.8 (4.0-11.9)	28.0 (5.3-151)	3.6 (2.2-5.5)
Omjer vjerojatnosti - negativan test	0.05 (0.01-0.26)	0 (0-0.29)	0 (0-0.34)
Dijagnostički omjer šanse	128 (16-5362)	19516-∞	5895-∞

^aGranična vrijednost s optimalnim odnosom senzitivnosti i specifičnosti. LKU vrijednosti \geq granična vrijednost predstavljaju „pozitivan test“. Vrijednosti $<$ granične predstavljaju „negativan test“.

^bJednostrana 97.5% granica pouzdanosti (uz vrijednost procijenjenog parametra 0 ili 100%, moguće je definirati samo jednostranu granicu pouzdanosti procjene).

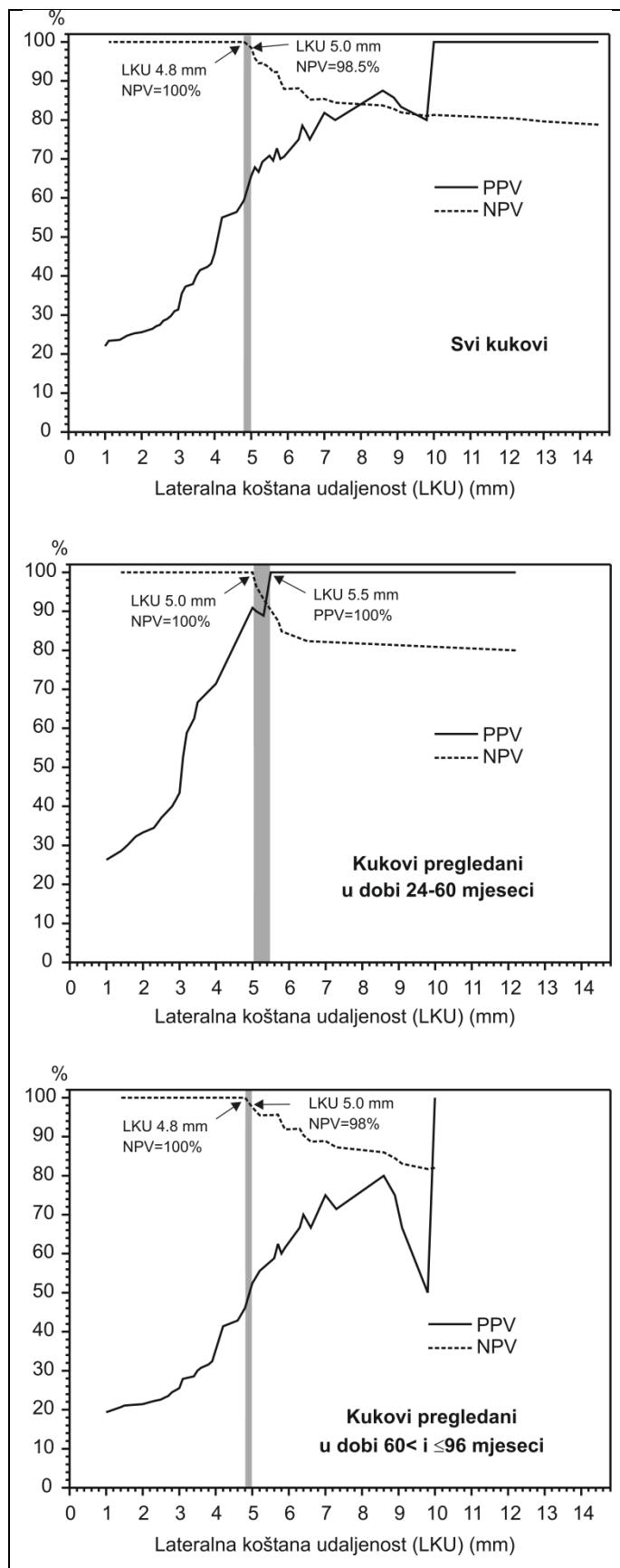
Bez obzira promatraju li se svi podatci ukupno ili pak ovisno o životnoj dobi u kojoj su pregledani, pri „optimalnim“ graničnim vrijednostima LKU svi pokazatelji performanse dijagnostičkog testa – omjeri vjerojatnosti za pozitivan ili negativan test i dijagnostički omjer šanse – imaju vrlo visoke vrijednosti karakterizirajući LKU kao dobar dijagnostički test (tablica 5). Za sve podatke ukupno, te u podskupinama prema dobi u vrijeme pregleda, senzitivnost je vrlo visoka (95.5%, 100% i 100%) (tablica 5). Specifičnost je za kukove pregledane u dobi 24-60 mjeseci također visoka (96.1%), no sveukupno i u drugoj „dobnoj skupini“, specifičnost je razmjerno niska (tablica 5). Posljedično:

a) Za sve podatke ukupno, te u obje „dobne podskupine“, negativna prediktivna vrijednost (NPV) je gotovo apsolutna – 98.5%, 100% i 100% (tablica 5). U praktičnom smislu, to znači da ako izmjerena vrijednost LKU iznosi manje od granične („negativan test“) (5 mm ukupno, 5 mm za kukove u dobi 24-60 mjeseci i 4.8 mm u starijoj dobnoj skupni) – vjerojatnost da kuk ima MP $\geq 33\%$ je zanemariva (1.5% za sve podatke ukupno) ili ne postoji (0% u obje „dobne podskupine“).

b) Istodobno, pozitivna prediktivna vrijednost (PPV) za kukove pregledane u dobi 24-60 mjeseci iznosi 90.1%, no sveukupno i u starijoj dobi je niska. Praktično, to znači da ako vrijednost LKU po iznosu odgovara graničnoj vrijednosti ili je viša („pozitivan test“) – još uvijek je preostala razmjerno visoka vjerojatnost da kuk NEMA MP $\geq 33\%$.

Ova svojstva naznačuju da ultrazvučno određivanje LKU ima prvenstveno svojstva dobrog probirnog testa (*screening*) koji može pouzdano isključiti „dijagnozu“ (MP $\geq 33\%$) i, posljedično, potrebu za RTG snimkom. Međutim, za potvrdu „dijagnoze“, uz vrijednosti LKU \geq granične vrijednosti, potreban je RTG snimak.

Slika 20 prikazuje odnos NPV i PPV pri različitim vrijednostima LKU. Ukupno, LKU od 5 mm ima gotovo apsolutnu NPV, a već pri LKU od 4.8 mm NPV je apsolutna. PPV je izrazito niska i tek iznimno visoke vrijednosti LKU (10 mm ili više) postižu apsolutnu PPV. U dobi od 24-60 mjeseci, granična vrijednosti od 5 mm ima apsolutnu NPV, a već pri 5.5 mm i PPV je apsolutna, pri čemu je NPV još uvijek vrlo visoka. Konačno, za kukove u dobi $60 < i \leq 96$ mjeseci, gdje optimalna granična LKU iznosi 4.8 mm, i pri LKU 5 mm NPV je izrazito visoka – 98%. Ukupno, granična vrijednost LKU od 5 mm može se koristiti kao probirni test s izrazito visokom (ili apsolutnom) NPV neovisno o dobi u kojoj se kuk pregledava.



Slika 20. Odnos lateralne koštane udaljenosti (LKU) i pozitivne (PPV) i negativne (NPV) prediktivne vrijednosti u detekciji kukova s migracijskim postotkom (MP) $\geq 33\%$. Za sve kukove, naznačeno je da pri LKU od 5 mm (s optimalnim odnosom senzitivnosti i specifičnosti) NPV iznosi 98.5%, no već na LKU od 4.8 mm, NPV je 100%. PPV je trajno niska i tek vrijednosti LKU od 10 mm i više „potvrđuju“ dijagnozu MP $\geq 33\%$. Za kukove pregledane u dobi 24-60 mjeseci, naznačeno je da je pri vrijednosti LKU s optimalnim odnosom senzitivnosti i specifičnosti (5 mm) NPV=100%, a već pri LKU=5.5 mm i PPV=100% (iako NPV padne na oko 90%). Za kukove pregledane u dobi 60 < i <= 96 mjeseci, granična vrijednost LKU s optimalnim odnosom senzitivnosti i specifičnosti iznosi 4.8 mm, pri čemu je NPV=100%. Naznačeno je da je i pri graničnoj vrijednosti LKU od 5 mm (isto kao za kukove pregledane u mlađoj dobi) NPV još uvijek gotovo apsolutna - iznosi 98%. Dakle, ista granična vrijednost LKU (5 mm) može se rabiti neovisno o dobi – i pri tome NPV i dalje ostaje vrlo visoka.

Podudarnost ultrazvučnog mjerenja lateralne koštane udaljenosti između dva ispitivača

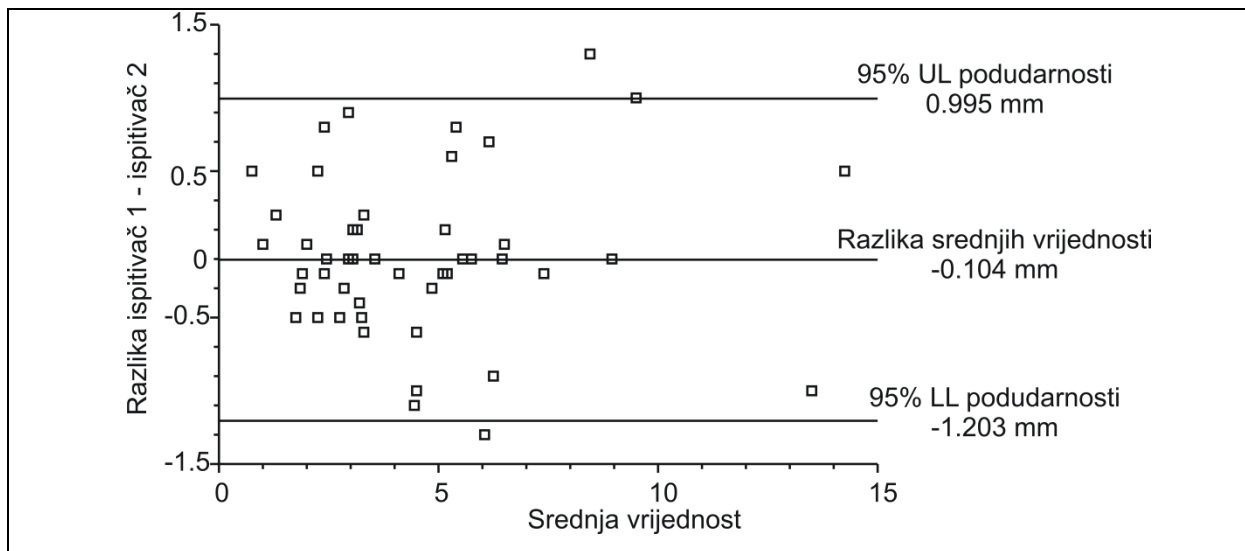
Dva ispitivača mjerila su LKU u 50 kukova, istoga dana, neovisno jedan o drugome i bez uvida u rendgenograme. Rezultati mjerenja bili su vrlo slični u pogledu prosječne izmjerene vrijednosti (razlika srednjih vrijednosti od 0.104 milimetara je zanemariva), varijabilnosti „između kukova“ (vrlo slične standardne devijacije) i preciznosti mjerenja (praktično identične standardne pogreške i granice pouzdanosti oko srednje vrijednosti) (tablica 6). Koeficijent pouzdanosti (*intra-class correlation coefficient*, ICC) bio je vrlo visok (0.98) a koeficijent varijabilnosti je bio minimalan (0.09) (tablica 6)

Tablica 6. Podudarnost vrijednosti lateralne koštane udaljenosti (u milimetrima) izmjerenih od strane dva neovisna ispitivača ultrazvukom na 50 kukova.

	Ispitivač 1	Ispitivač 2
Srednja vrijednost	4.424	4.528
Standardna devijacija	2.827	2.785
Standardna pogreška	0.400	0.395
95% CI	3.621-5.227	3.735-5.321
ICC= 0.980 (95% CI 0.969 to 0.991)		
WSV koeficijent = 0.090 (0.070 to 0.120)		

CI= granice pouzdanosti oko srednje vrijednosti; ICC= koeficijent pouzdanosti (intra-class correlation coefficient); WSV koeficijent= koeficijent varijabilnosti mjerenja „unutar kuka“ (isti kuk, dva ispitivača) (within-subject variance koeficijent, gdje se „subject“ odnosi na kuk)

Analiza numeričke podudarnosti mjerenja LKU od strane dvaju ispitivača (slika 21) jasno pokazuje da je podudarnost između ispitivača izrazito visoka – u 95% slučajeva, razlika između mjerenja dvaju ispitivača na istom kuku bila je u rasponu od -1 do +1 milimetar. Sveukupno, podatci pokazuju visoku reproducibilnost izmjerenih vrijednosti LKU između dvaju ispitivača educiranih u primjeni ultrazvuka u dijagnostici lokomotornog sustava u djece.



Slika 21. Numerička podudarnost ultrazvučno izmjerene lateralne koštane udaljenosti između dva ispitivača (50 kukova). UL= gornja granica; LL= donja granica.

5. RASPRAVA

Skrb o djeci s cerebralnom paralizom zahtijeva multidisciplinarni pristup. U liječenju i dijagnostiku cerebralne paralize uključeni su brojni specijalisti: neuropedijatar, neurofizijatar, ortoped, radiolog, te djelatnici drugih profila - fizioterapeuti, radni terapeuti, logopedi i psiholozi. U Hrvatskoj se danas primjenjuje pojam neurorizičnog djeteta. Važno je u što ranijoj dojenačkoj dobi postaviti dijagnozu oštećenja nezrelog mozga i posljedičnih poremećaja kretanja. U prvoj godini života dječji mozak pokazuje najveću sposobnost prevladavanja oštećenja stvaranjem novih interneuralnih sveza. Rano započeta neurorazvojna rehabilitacija pomaže prevladati nastalo oštećenje mozga. U rano postavljanje dijagnoze uključeni su neuropedijatri, fizijatri te radiolozi. Ultrazvuk dojenačkog mozga omogućava prikaz intrakranijalnih lezija te njihovih posljedica. Uloga ortopeda u prvoj godini života je praćenje razvoja sustava za kretanje te probir razvojnog poremećaja kukova kao i u dojenčadi bez neurorizika. U pravilu, u djece bez neurorizika daljnje praćenje nakon inicijalnog pregleda nije potrebno. U neurorizične djece praćenje se nastavlja u razmaku od 6 mj. Tijekom praćenja neurorizičnog djeteta, ukoliko se razvije cerebralna paraliza, najčešće dolazi do zaostajanja u pojedinim fazama razvoja, primjerice sjedenja ili hoda. U većine, javlja se promjena tonusa miškulature – najčešće, tonus je povećan što ukazuje na spastični oblik cerebralne paralize. Spazam pojedinih skupina mišića uzrokuje mišićnu neravnotežu oko velikih zglobova donjih ekstremiteta. Neravnoteža mišićne snage oko kuka potencijalno je najopasnija. Tijekom vremena dolazi do promjene izgleda i položaja zglobnih tijela odnosno subluksacije ili luksacije kuka. Takve promjene su najučestalije u bolesnika s obostranom zahvaćenošću ekstremiteta koji ne mogu hodati ili vrlo otežano hodaju.

Praćenje bolesnika s CP nužno je ukoliko želimo pravodobno otkriti migraciju kuka. Liječenje u početnoj fazi decentriranja kukova je jednostavnije i efikasnije nego kada se razvije luksacija. Današnji standard praćenja bolesnika s cerebralnom paralizom je klinički pregled te rendgenski snimak kukova koji se ponavlja svakih 6 mjeseci do završetka rasta. Ukoliko se radiološkim probirom otkrije migracija kuka iznad 33% pristupa se preventivnom kirurškom liječenju. Preventivni kirurški zahvat ima za cilj spriječiti daljnju migraciju kuka. Operacijski zahvat uključuje opuštanje spastičnih mišića aduktora kuka kao i fleksore kuka. Ukoliko je migracija otkrivena rendgenskim snimkom veća od 60 % pristupa se kompleksnijem operacijskom zahvatu koji uključuje presijecanje femura a u slučaju displazije acetabuluma i presijecanje ili zasijecanje zdjelice.

Navedeni veliki operacijski zahvati na kuku nose značajno povećan rizik od ozbiljnih komplikacija pa i mogućnost smrtnog ishoda. Pravodobnim otkrivanjem početne migracije te primjenom preventivnog zahvata navadne komplikacije velikih rekonstruktivnih zahvata mogu se u potpunosti izbjeći. Radiološki probir kakav se sada koristi (rengenski snimak) dokazano je učinkovit u otkrivanju migracije kuka. Nedostatak dosadašnjeg radiološkog probira je ionizirajuće zračenje, otežana interpretacija snimka koji se često radi kada je dijete nemirno ili u spazmu što otežava namještanje za kvalitetan snimak, dostupnost kao i cijena pretrage. Ultrazvučna metoda je jeftinija, ne koristi ionizirajuće zračenje, dostupna je u većini ambulanti u kojima se djeca s cerebralnom paralizom prate, moguće je učiniti više snimaka sve dok ne postignemo zadovoljavajući položaj djeteta a bez rizika po zdravlje djeteta. Postoje višegodišnja iskustva ultrazvučne dijagnostike migracije kuka u dojenčadi ali i u starije djece s razvojnim poremećajem kuka. U Klinici za ortopediju Kliničkog bolničkog centra Zagreb ultrazvuk se koristi više od 30 godina¹⁰³⁻¹⁰⁵. Našim istraživanjem pokazali smo da je ultrazvukom, koristeći Terjesenovu metodu, moguće otkriti ranu migraciju kuka u djece s cerebralnom paralizom. U istraživanju smo radiološki i ultrazvučno pregledali 100 kukova u 36 djece. Ograničenja ove studije su relativno skroman uzorak obrađen u jednoj ustanovi te procjena podudarnosti između ispitivača (*inter-rater agreement*) temeljena na samo dva ispitivača. Unatoč tome postigli smo prilično visok stupanj pouzdanosti koristeći primjeren standard istine (MP) te neovisna mjerenja LKU kao i očitavanja rendgenograma. Statističkim metodama pokazali smo da se kukovi istog djeteta mogu promatrati kao zasebne jedinice promatranja kao i isti kukovi u vremenskom razmaku od 6 i više mjeseci.

Prikazani rezultati jasno pokazuju da se uporabom metode koja se koristi za probir decentriranih kukova u razvojnom poremećaju kuka⁹⁷ mjera lateralne koštane udaljenosti (LKU) pouzdano može koristiti kao probirna mjera za decentrirane kukove u djece sa cerebralnom paralizom. Glede diskriminacije između kukova koji zahtijevaju operacijsko liječenje (MP \geq 33%) i kukova koji zahtijevaju konzervativno liječenje (MP<33%), LKU pokazuje značajke izvrsnog probirnog testa. Mjerenje je jednostavno a u slučaju negativnog testa automatski isključuje potrebu za rendgenografijom kao konačnom dijagnostičkom pretragom. Treba naglasiti da je NPV bila konzistentno visoka u svim promatranim podskupinama pri različitim prevalencijama značajne migracije : 26% (dob 24-60 mjeseci), 19% (dob 60< x \leq 96 mjeseci) i 22% (u svih kukova zajedno). U tijeku je nastavak (proširenje) studije s ciljem povećanja uzorka te broja dobnih podskupina. Rezultat bi mogao pokazati drugačiju prevalenciju značajne migracije (MP \geq 33%) i omogućiti daljnju procjenu prediktivne vrijednosti LKU. Jednako, LKU bi se mogla testirati na drugim graničnim

vrijednostima MP (npr. 25%, 60%) kao i za graničnu vrijednost AI. Samo četiri kuka u opisanom uzorku imala su vrijednost $AI > 30^\circ$ (displazija acetabuluma), a to je premali uzorak za procjenu diskriminativne vrijednosti LKU (iako su u svim slučajevima acetabularne displazije vrijednosti LKU daleko iznad graničnih 5mm). Rezultati testiranja LKU na drugim graničnim vrijednostima MP te za graničnu vrijednost AI mogli bi, u slučaju da se mjerenja pokažu dovoljno pouzdana, teorijski potpuno isključiti rendgen u donošenju odluka o liječenju. Konačno, procjena podudarnosti između ispitivača (*inter-rater agreement*) pokazuje da mjerenje mogu uspješno izvesti različiti ispitivači koji imaju iskustvo u ultrazvučnoj dijagnostici lokomotornog sustava.

6. ZAKLJUČAK

Polazna hipoteza ovog istraživanja jest da se ultrazvučna metoda može uspješno rabiti u detekciji decentriranih kukova u djece s cerebralnom paralizom (CP).

Prva hipoteza da je ultrazvučnim pregledom moguće otkriti decentrirane (subluksirane) kukove u djece oboljele od cerebralne paralize, našim je istraživanjem potvrđena. Druga hipoteza da je podudarnost mjerenja između ispitivača za ultrazvučnu mjeru te za postavljanje dijagnoze dobra, također je potvrđena.

Ultrazvuk se može pouzdaano koristiti kao metoda probira decentriranih kukova u djece oboljele od cerebralne paralize uz značajno smanjenje izlaganja djece štetnom ionizirajućem zračenju.

7. SAŽETAK

Uvod. Ultrazvuk (UZV) se rutinski koristi u evaluaciji kukova u djece s razvojnim poremećajem kuka, dok se u istu svrhu u djece s cerebralnom paralizom (CP) koristi rendgen.

Cilj. Procijeniti dijagnostička svojstva UZV u detekciji decentriranih kukova u djece s CP.

Ispitanici i metode. Prospektivna, dijagnostička studija sa "slijepim" istraživačima. Uzastopni bolesnici s CP (dob 2-8 godina) s teškim motornim deficitom pregledani su UZV (lateralni uzdužni snimak za mjerenje lateralne koštane udaljenosti, LKU) te je analizirana i rendgenska slika (migracijski postotak, MP). Dijagnostička svojstva LKU u detekciji kukova s $MP \geq 33\%$ procijenjena su sveukupno ($n=100$) te za kukove pregledane u dobi 24-60 ($n=38$) ili $60 < \text{do} \leq 96$ mjeseci ($n=68$). Pedeset su kukova ultrazvukom pregledala dva ispitivača u svrhu evaluacije podudarnosti. **Rezultati.** Prevalencija kukova s $MP \geq 33\%$ iznosila je 22.0% sveukupno, te 26.2% i 19.4% u dvije dobne podskupine. LKU je dobro razlučila kukove s $MP \geq 33$ (površine ispod ROC krivulja 94%, 99% i 92). Pri optimalnim graničnim vrijednostima LKU (5.0, 5.0 i 4.8 mm), senzitivnost je iznosila 95.5% sveukupno, te 100% u svakoj dvije dobne podskupine, dok je specifičnost iznosila 85.9%, 96.4% i 72.0%, . Posljedično, pozitivna prediktivna vrijednost bila je relativno niska, ali je negativna prediktivna vrijednost iznosila 98.5% (95% CI 92.1-100) sveukupno i 100% u svakoj od dvije dobne podskupine. Konzistentnost mjerenja dvaju istraživača bila je visoka (ICC= 0.98, 95%CI 0.97-0.99) a 95% granice pouzdanosti razumno uske (-1.203 mm to 0.995 mm). **Zaključak.** U djece s CP, UZV se može pouzdano rabiti u probiru decentriranih kukova i može u velikoj mjeri smanjiti potrebu za ponovljenim rendgenogramima.

Key words: dječja cerebralna paraliza, migracija glave bedrene kosti, ultrazvuk, rendgen, dijagnoza

8. SUMMARY

Background. Ultrasound (US) is routinely used for hip screening in children with developmental hip disorder, whereas surveillance in children with cerebral palsy (CP) is based on repeated X-ray assessments. **Objective.** To evaluate US as a diagnostic tool in screening for decentered hips in children with CP. **Patients and Methods.** Prospective, diagnostic assessor-blind study. Consecutive CP patients (age 2-8 years) with severe motor disability underwent US (lateral longitudinal scan to determine lateral head distance, LHD) and X-ray hip assessment (migration percentage, MP). Diagnostic properties of LHD in detecting hips with $MP \geq 33\%$ were evaluated overall ($n=100$) and for hips assessed at the age 24-60 ($n=38$) or $60 < \text{to} \leq 96$ months ($n=68$). Fifty hips underwent US assessment by two investigators to evaluate inter-rater reliability and agreement. **Results.** Prevalence of $MP \geq 33\%$ was 22.0% overall and 26.2% and 19.4% in the two age-based subsets, respectively. LHD well discriminated hips with $MP \geq 33\%$ (areas under the ROC curves 94%, 99% and 92%, respectively). At the optimum cut-off values of LHD (5.0, 5.0 and 4.8 mm, respectively), sensitivity was 95.5% overall and 100% in the two age-based subsets, whereas specificity was 85.9%, 96.4%, 72.0%, respectively. Consequently, positive predictive value was relatively low, but negative predictive value was 98.5% (95% CI 92.1-100) overall and 100% in the two age-based subsets. Inter-rater reliability was high (intraclass correlation coefficient= 0.98, 95%CI 0.97-0.99) and 95% limits of agreement were reasonably narrow (-1.203 mm to 0.995 mm). **Conclusion.** In children with CP, US can be reliably used in screening for decentered hips and can greatly reduce the need for repeated X-rays.

Key words: cerebral palsy, hip migration, ultrasound, X-ray, diagnosis

9. LITERATURA

1. MacKeith RC, Polani PE. Cerebral palsy. *Lancet* 1958;1:61.
2. Rang M, Silver R, De La Garza J. Cerebral palsy. U: Lovell WW, Winter RB, ur. *Pediatric Orthopaedics 2nd ed Vol1*. Philadelphia: JB Lippincot, 1986.
3. Graham HK. Painful hip dislocation in cerebral palsy. *Lancet* 2002;359:907-8.
4. Miller G, Clark GD. U: *The Cerebral Palsies: Causes, Consequences, and Management*. Boston: Butterworth-Heinemann, 1998.
5. Murphy CC, Yeargin-Allsopp M, Decoufle P i sur. Prevalence of cerebral palsy among ten-year-old children in metropolitan Atlanta, 1985 through 1987. *J Pediatr* 1993;123:S13–20.
6. O'Reilly DE, Walentynowicz JE. Etiological factors in cerebral palsy: an historical review. *Dev Med Child Neurol* 1981;23:633–42.
7. Colver AF, Gibson M, Hey EN, Jarvis SN, i sur. Increasing rates of cerebral palsy across the severity spectrum in north-east England 1964–1993. The North of England Collaborative Cerebral Palsy Survey. *Arch Dis Child Fetal Neonatal Ed* 2000;83:F7–12.
8. Hagberg B, Hagberg G, Olow I. The changing panorama of cerebral palsy in Sweden. VI. Prevalence and origin during the birth year period 1983–1986. *Acta Paediatr* 1993;82:387–93.
9. Murphy CC, Yeargin-Allsopp M, Decoufle P, Drews CD. Prevalence of cerebral palsy among ten-year-old children in metropolitan Atlanta, 1985 through 1987. *J Pediatr* 1993;123:S13–20.
10. Liu JM, Li S, Lin Q, Li Z. Prevalence of cerebral palsy in China. *Int J Epidemiol* 1999;28:949–54.

11. Hagberg B, Hagberg G, Olow I, van Wendt L. The changing panorama of cerebral palsy in Sweden. VII. Prevalence and origin in the birth year period 1987–90. *Acta Paediatr* 1996;85:954–60.
12. Ponseti IV. Growth and development of the acetabulum in the normal child. Anatomical, histological, and roentgenographic studies. *J Bone Joint Surg Am.* 1978; Jul;60(5):575-85.
13. Skirving AP, Scadden WJ. The African neonatal hip and its immunity from congenital dislocation. *J Bone Joint Surg Br.* 1979;Aug;61-B(3):339-41.
14. Tönnis D, Remus W. Development of hip dysplasia in puberty due to delayed ossification of femoral nucleus, growth plate and triradiate cartilage. *J Pediatr Orthop B.* 2004;Sep;13(5):287-92.
15. Weinstein SL. Natural history and treatment outcomes of childhood hip disorders. *Clin Orthop Relat Res.* 1997;Nov;(344):227-42.
16. Pajić D. U: *Ultrazvučna dijagnostika razvojnog poremećaja kuka.* Novi Sad: Stylos; 1999, str. 44.
17. Fairbank HA. Congenital dislocation of the hip with special seference to the anatomy. *British J Surg* 1930;17:380-416.
18. Harrison TJ. The influence of the femoral head on pelvic growth and acetabular form in the rat. *J Anat.* 1961;Jan;95:12-24.
19. Harris NH. Acetabular growth potential in congenital dislocation of the hip and some factors upon which it may depend. *Clin Orthop Relat Res.* 1976;Sep;(119):99-106
20. Harris NH, Lloyd-Roberts GC, Gallien R. Acetabular development in congenital dislocation of the hip. With special reference to the indications for acetabuloplasty and pelvic or femoral realignment osteotomy. *J Bone Joint Surg Br.* 1975;Feb;57(1):46-52.

21. Lindstrom JR, Ponseti IV, Wenger DR. Acetabular development after reduction in congenital dislocation of the hip. *J Bone Joint Surg Am.* 1979;Jan;61(1):112-8.
22. Ponseti IV, Maynard JA, Weinstein SL, Ippolito EG, Pous JG. Legg-Calvé-Perthes disease. Histochemical and ultrastructural observations of the epiphyseal cartilage and physis. *J Bone Joint Surg Am.* 1983;Jul;65(6):797-807.
23. Falliner A, Muhle C, Brossmann J. Acetabular inclination and anteversion in infants using 3D MR imaging. *Acta Radiol.* 2002;Mar;43(2):221-4.
24. Stem ES, O'Connor MI, Kransdorf MJ, Crook J. Computed tomography analysis of acetabular anteversion and abduction. *Skeletal Radiol.* 2006;Jun;35(6):385-9.
25. Nagao Y, Aoki H, Ishii SJ, Masuda T, Beppu M. Radiographic method to measure the inclination angle of the acetabulum. *J Orthop Sci.* 2008;Jan;13(1):62-71.
26. Heimkes B, Posel P, Plitz W, Zimmer M. Age-related force distribution at the proximal end of the femur in normally growing children. *Z Orthop Ihre Grenzgeb.* 1997;Jan-Feb;135(1):17-23.
27. Bagg MR, Farber J, Miller F. Long-term follow-up of hip subluxation in cerebral palsy patients. *J Pediatr Orthop* 1993;13:32-6.
28. Loenstein JE, Beck K. Hip dislocation and subluxation in cerebral palsy. *J Pediatr Orthop* 1986;6:521-6.
29. Samilson RL, Tsou P, Aamoth G, Green WM. Dislocation and subluxation of the hip in cerebral palsy. Pathogenesis, natural history and management. *J Bone Joint Surg Am.* 1972;Jun;54(4):863-73.
30. Cooke PH, Cole WG, Carey RP. Dislocation of the hip in cerebral palsy. Natural history and predictability. *J Bone Joint Surg Br* 1989;May;71(3):441-6.

31. Miller F, Dabney KW, Rang M. Complications in cerebral palsy treatment. U: Epps CH, Bowen JR. Eds. Complications in pediatric orthopaedic surgery. Philadelphia: JB Lippincott Co.; 1995, str. 23.
32. Graham HK, Selber P. Musculoskeletal aspects of cerebral palsy. *J Bone Joint Surg Br* 2003;85-B:157-66.
33. Palisano R, Rosenbaum P, Walter S, Russell D, Wood E, Galuppi B. Development and reliability of a system to classify grossmotor function in children with cerebral palsy . *Dev Med Child Neurol* 1997;39:214–223.
34. Palisano RJ, Cameron D, Rosenbaum PL, Walter SD, Russell D. Stability of the gross motor function classification system. *Dev Med Child Neurol*. 2006 Jun;48(6):424-8.
35. Palisano RJ, Rosenbaum P, Bartlett D, Livingston MH. Content validity of the expanded and revised Gross Motor Function Classification System. *Dev Med Child Neurol*. 2008;Oct;50(10):744-50.
36. Soo B, Howard JJ, Boyd RN, Reid SM, Lanigan A, Wolfe R, Reddihough D, Graham HK. Hip displacement in cerebral palsy. *J Bone Joint Surg Am*. 2006;Jan;88(1):121-9.
37. Miller F, Slomczykowski M, Cope R, Lipton GE. Computer modeling of the pathomechanics of spastic hip dislocation in children. *J Pediatr Orthop*. 1999;Jul-Aug;19(4):486-92.
38. Sauser DD, Hewes RC, Root L. Hip changes in spastic cerebral palsy. *AJR Am J Roentgenol* 1986; 146:1219-22.
39. Laplaza FJ, Root L, Tassanawipas A, Glasser DB. Femoral torsion and neck-shaft angles in cerebral palsy. *J Pediatr Orthop* 1993;13:192-9.
40. Hodgkinson I, Jindrich ML, Duhaut P, Vadot JP, Metton G, Berard C. Hip pain in 234 non-ambulatory adolescents and young adults with cerebral palsy: a cross-sectional multicentre study. *Dev Med Child Neurol* 2001.

41. Knapp DR Jr. Untreated hip dislocation in cerebral palsy. *J Pediatr Orthop* 2002;22:668-71.
42. Chung CY, Park MS, Choi IH, Cho TJ, Yoo WJ, Lee KM. Morphometric analysis of acetabular dysplasia in cerebral palsy. *J Bone Joint Surg Br.* 2006;Feb;88(2):243-7.
43. Kim HT, Wenger DR. Location of acetabular deficiency and associated hip dislocation in neuromuscular hip dysplasia: three-dimensional computed tomographic analysis. *J Pediatr Orthop.* 1997;Mar-Apr;17(2):143-51.
44. Heinrich SD, MacEwen GD, Zembo MM. Hip dysplasia, subluxation, and dislocation in cerebral palsy: an arthrographic analysis. *J Pediatr Orthop.* 1991;Jul-Aug;11(4):488-93.
45. Hostmann HM, Bleck EE. U: Orthopedic management in cerebral palsy. 2nd edition. London: Mackieth Press; 2007.
46. Scrutton D, Baird G, Smeeton N. Hip dysplasia in bilateral cerebral palsy: incidence and natural history in children aged 18 months to 5 years. *Dev Med Child Neurol.* 2001;Sep;43(9):586-600.
47. Magee DJ. U: Orthopedic Physical Assessment, 5th Ed. St. Louis, MO.: Saunders Elsevier; 2008.
48. Howard CB, Williams LA. A new radiological sign in the hips of cerebral palsy patients. *Clin Radiol* 1984;35:317-9.
49. Reimers J. The stability of the hip in children. A radiological study of the results of muscle surgery in cerebral palsy. *Acta Orthop Scand Suppl.* 1980;184:1-100.
50. Gordon GS, Simkiss DE. A systematic review of the evidence for hip surveillance in children with cerebral palsy. *J Bone Joint Surg Br.* 2006;Nov;88(11):1492-6.

51. Hägglund G, Andersson S, Düppe H, Lauge-Pedersen H, Nordmark E, Westbom L. Prevention of dislocation of the hip in children with cerebral palsy. The first ten years of a population-based prevention programme. *J Bone Joint Surg Br.* 2005; Jan;87(1):95-101.
52. Dobson F, Boyd RN, Parott J, Nattras GR, Graham HK. Hip surveillance in children with cerebral palsy. *J Bone Joint Surg (Br)* 2002;84-B: 720-6.
53. Wynter M, Gibson N, Kentish M, et al. Consensus statement on the hip- surveillance for children with cerebral palsy. Australian Sandards of Care; 2008. Dostupno na www.cpaustralia.com.au/ausacpdm. Pristupljeno 20.lipnja 2010.
54. Zdolsek HA, Olesch C, Antolovich G, Reddihough D. Intrathecal baclofen therapy: benefits and complications. *J Intellect Dev Disabil.* 2011;Sep;36(3):207-13.
55. Preiss RA, Condie DN, Rowley DI, Graham HK. The effects of botulinum toxin (BTX-A) on spasticity of the lower limb and on gait in cerebral palsy. *J Bone Joint Surg Br.* 2003;Sep;85(7):943-8.
56. Graham HK, Boyd R, Carlin JB, Dobson F, Lowe K, Nattrass G, Thomason P, Wolfe R, Reddihough D. Does botulinum toxin a combined with bracing prevent hipdisplacement in children with cerebral palsy and "hips at risk"? A randomized, controlled trial. *J Bone Joint Surg Am.* 2008 Jan;90(1):23-33.
57. Mubarak SJ, Valencia FG, Wenger DR. One-stage correction of the spastic dislocated hip. Use of pericapsular acetabuloplasty to improve coverage. *J Bone Joint Surg Am.* 1992;Oct;74(9):1347-57.
58. Cottalorda J, Gautheron V, Metton G, Charmet E, Maatougui K, Chavrier Y. Predicting the outcome of adductor tenotomy. *Int Orthop* 1998;22:374-9.
59. Miller F, Cardoso Dias R, Dabney KW, Lipton GE, Triana M. Soft-tissue release for spastic hip subluxation in cerebral palsy. *J Pediatr Orthop* 1997;17:571-84.

60. Cornell MS, Hatrick NC, Boyd R, Baird G, Spencer JD. The hip in children with cerebral palsy. Predicting the outcome of soft tissue surgery. *Clin Orthop* 1997;340:165-71.
61. Sutherland DH, Zilberfarb JL, Kaufman KR, Wyatt MP, Chambers HG. Psoas release at the pelvic brim in ambulatory patients with cerebral palsy: operative technique and functional outcome. *J Pediatr Orthop* 1997;17:563-70.
62. Spruit M. Psoas and adductor release in children with cerebral palsy. *Acta Orthop Belg* 1997;63: 91-3.
63. Moreau M, Cook PC, Asthon B. Adductor and psoas release for subluxation of the hip in children with spastic cerebral palsy. *J Pediatr Orthop* 1995;15:672-6.
64. Ulin RI, Mann RL, Levine JJ. Iliopsoas recession through a medial approach. *Bull Hosp Jt Dis Orthop Inst* 1986;46:72-5.
65. Silver RL, Rang M, Chan J, de la Garza J. Adductor release in nonambulant children with cerebral palsy. *J Pediatr Orthop* 1985;5:672-7.
66. Jozwiak M, Marciniak W, Piontek T, Pietrzak S. Dega's transiliac osteotomy in the treatment of spastic hip subluxation and dislocation in cerebral palsy. *J Pediatr Orthop B* 2000;9:257-64.
67. Miller F. Reconstruction of the dysplastic spastic hip with peri-ilial pelvic and femoral osteotomy followed by immediate mobilization. *J Pediatr Orthop* 1997;17:592-602.
68. Cesari B. Value of pelvic osteotomy in the management of the hip in children with cerebral palsy. *Rev Chir Orthop Reparatrice Appar Mot* 1995;81: 310-6.
69. Dietz FR. Chiari pelvic osteotomy in cerebral palsy. *J Pediatr Orthop* 1995;15:372-80.

70. Shea KG. Pemberton pericapsular osteotomy to treat a dysplastic hip in cerebral palsy. *J Bone Joint Surg Am* 1997;79:1342-51.
71. Root L. The severely unstable hip in cerebral palsy. Treatment with open reduction, pelvic osteotomy, and femoral osteotomy with shortening. *J Bone Joint Surg Am* 1995;77:703-12.
72. Pope DF. Pelvic osteotomies for subluxation of the hip in cerebral palsy. *J Pediatr Orthop* 1994;14: 724-30.
73. Roye DP Jr. Femoral varus and acetabular osteotomies in cerebral palsy. *Orthopedics* 1990;13:1239-43. 57.
74. Zuckerman JD. Acetabular augmentation for progressive hip subluxation in cerebral palsy. *J Pediatr Orthop* 1984;4:436-42.
75. Osterkamp J. Chiari osteotomy in cerebral palsy. *J Pediatr Orthop* 1988;8:274-7.
76. Steel HH. Triple osteotomy of the innominate bone. A procedure to accomplish coverage of the dislocated or subluxated femoral head in the older patient. *Clin Orthop* 1977;122:116-27.
77. Lyne ED. Slotted acetabular augmentation in patients with neuromuscular disorders. *J Pediatr Orthop* 1988;8:278-84.
78. Baumann JU, Brunner R. U: Hip deformity in cerebral palsy. Paris: Elsevier; 2002;55-430.
79. McNerney NP. One-stage correction of the dysplastic hip in cerebral palsy with the San Diego acetabuloplasty: results and complications in 104 hips. *J Pediatr Orthop* 2000;20:93-103.
80. Atar D. Combined hip surgery in cerebral palsy patients. *Am J Orthop* 1995;24:52-5.

81. Lyne ED. Slotted acetabular augmentation in patients with neuromuscular disorders. *J Pediatr Orthop* 1988;8:278-84.
82. Widmann RF, Do TT, Doyle SM, Burke SW, Root L. Resection arthroplasty of the hip for patients with cerebral palsy: an outcome study. *J Pediatr Orthop* 1999;19:805-10.
83. Castle ME, Schneider C. Proximal femoral resection- interposition arthroplasty. *J Bone Joint Surg Am* 1978;60:1051-4.
84. McHale KA, Bagg M, Nason SS. Treatment of the chronically dislocated hip in adolescents with cerebral palsy with femoral head resection and subtrochanteric valgus osteotomy. *J Pediatr Orthop* 1990; 10:504-9.
85. McCartney DK. Proximal femoral diaphysectomy in cerebral palsy. *Contemp Orthop* 1994;1:52-8.
86. McCarthy RE, Simon S, Douglas B, Zawacki R, Reese N. Proximal femoral resection to allow adults who have severe cerebral palsy to sit. *J Bone Joint Surg Am* 1988;70:1011-6.
87. Buly RL, Huo M, Root L, Binzer T, Wilson PD Jr. Total hip arthroplasty in cerebral palsy. Long-term follow-up results. *Clin Orthop* 1993;296:148-53.
88. Gabos PG. Prosthetic interposition arthroplasty for the palliative treatment of end-stage spastic hip disease in nonambulatory patients with cerebral palsy. *J Pediatr Orthop* 1999;19:796-804.
89. Graf R. The diagnosis of congenital hip-joint dislocation by the ultrasonic compound treatment. *Arch Orthop Trauma Surg.* 1980;97(2):117-33.
90. Graf R. Classification of hip joint dysplasia by means of sonography. *Arch Orthop Trauma Surg.* 1984;102(4):248-55.
91. Graf R. The use of ultrasonography in developmental dysplasia of the hip. *Acta Orthop Traumatol Turc.* 2007;41 Suppl 1:6-13.

92. Morin C, Harcke HT, MacEwen GD. The infant hip: real-time US assessment of acetabular development. *Radiology*. 1985;Dec;157(3):673-7.
93. Gunay C, Atalar H, Dogruel H, Yavuz OY, Uras I, Sayli U. Correlation of femoral head coverage and Graf alpha angle in infants being screened for developmental dysplasia of the hip. *Int Orthop*. 2009;Jun;33(3):761-4.
94. Harcke HT, Clarke NM, Lee MS, Borns PF, MacEwen GD. Examination of the infant hip with real-time ultrasonography. *J Ultrasound Med*. 1984;3:131–137.
95. Terjesen T, Runden TO, Tangerud A. Ultrasonography and radiography of the hip in infants. *Acta Orthop Scand* 1989;60:651-60.
96. Suzuki S, Kasahara Y, Futami T, Ushikubo S, Tsuchiya T. Ultrasonography in congenital dislocation of the hip: simultaneous imaging of both hips from in front. *J Bone Joint Surg Br*. 1991;73:879–883.
97. Terjesen T, Rundn T O, Johnsen H M. Ultrasound in the diagnosis of congenital dysplasia and dislocation of the hip in children older than two years. *Clin Orthop* 1991; 262: 156-69.
98. Tegnander A, Terjesen T. Ultrasound measurements in hips of children above 2 years of age. Normal variations in 232 hips. *Acta Orthop Scand*. 1995 Jun;66(3):229-33.
99. Tegnander A, Terjesen T. Reliability of ultrasonography in the follow-up of hip dysplasia in children above 2 years of age. *Acta Radiologica* 1999;40:619-624.
100. Terjesen T, Berg V, Bredland T, Eik-Nes SH. Ultrasound screening of hip joints in newborn infants. *Tidsskr Nor Laegeforen*. 1993 May 30;113(14):1706-9.
101. Wall BF, Hart D. Revised radiation doses for typical X-ray examinations. *The British Journal of Radiology* 1997; 70:437-439.

102. Obuchowski N, McClish D. Sample size determination for diagnostic accuracy studies involving binormal ROC curve indices. *Stats Med* 1997; 16:1529-1542.
103. Matasović T. Ultrazvučna dijagnostika sustava za kretanje. Školska knjig, Zagreb, 1988.
104. Matasović T. Diagnostic Ultrasound of the Locomotor System. Školska knjiga, Zagreb, 1990.
105. Matasović T. Dijagnostički ultrazvuk u ortopediji. *Liječ Vjesn* 1991; 113(5-6):172-8

10. ŽIVOTOPIS

Rođen sam 24. lipnja 1973. u Zagrebu, gdje sam završio osnovnu školu. Srednju školu sam završio u SAD. Medicinski fakultet Sveučilišta u Zagrebu upisao sam 1992 godine, a diplomirao sam 1998. godine. Pripravnički staž obavio sam u Domu zdravlja Črnomerec u Zagrebu. Po završetku vojne obveze i staža položio sam državni ispit te sam nakon toga radio u Ustanovi za hitnu medicinsku pomoć u Draškovićevoj ulici u Zagrebu sve do 2002. godine, kada sam započeo specijalizaciju iz ortopedije na Klinici za ortopediju KBC-a Zagreb. Specijalistički ispit iz ortopedije položio sam 2007. na Klinici za ortopediju KBC Zagreb i Medicinskog fakulteta Sveučilišta u Zagrebu, gdje radim od iste godine. Uže područje interesa mi je dječja ortopedija. Od 2007. do 2009. godine boravio sam na usavršavanjima iz područja dječje ortopedije u sklopu stipendije Europskog udruženja dječjih ortopeda (EPOS). Stalni član EPOS-a postajem 2010. godine. U Specijalnoj bolnici za zaštitu djece sa neurorazvojnim i motoričkim smetnjama Goljak u Zagrebu radim kao konzilijarni ortoped od 2010. Od tada se intenzivnije bavim neuroortopedijom. Instruktor sam na Internacionalnim Ponseti tečajevima, te na tečajevima ultrazvučne dijagnostike sustava za kretanje. Član sam Hrvatskog udruženja ortopeda i traumatologa, Hrvatskog ortopedskog društva i Hrvatskog društva za dječju ortopediju kojeg sam tajnik. Oženjen sam i otac dvoje djece.