



Središnja medicinska knjižnica

Demirović, Alma (2011) *Povezanost izraženosti VEGF-a i HIF-1a s promjenama bubrežne arterije u bolesnika s karcinomom bubrežnih stanica [Correlation of VEGF and HIF-1a expression with pathological renal artery changes in patients with renal cell carcinoma]. Doktorska disertacija, Sveučilište u Zagrebu.*

<http://medlib.mef.hr/1476>

University of Zagreb Medical School Repository

<http://medlib.mef.hr/>

SVEUČILIŠTE U ZAGREBU

MEDICINSKI FAKULTET

Alma Demirović

**Povezanost izraženosti VEGF-a i HIF-1 α s
promjenama bubrežne arterije u bolesnika s
karcinomom bubrežnih stanica**

DISERTACIJA



Zagreb, 2011.

SVEUČILIŠTE U ZAGREBU

MEDICINSKI FAKULTET

Alma Demirović

**Povezanost izraženosti VEGF-a i HIF-1 α s
promjenama bubrežne arterije u bolesnika s
karcinomom bubrežnih stanica**

DISERTACIJA

Zagreb, 2011.

Disertacija je izrađena u Kliničkom zavodu za patologiju „Ljudevit Jurak“ Kliničkog bolničkog centra „Sestre milosrdnice“, Zagreb

Voditelj rada: prof. dr. sc. Božo Krušlin

Zahvaljujem se svome mentoru, prof. dr. sc. Boži Krušlinu na nesebičnoj i svesrdnoj pomoći kao i prof. dr. sc. Mladenu Beliczi te svim djelatnicima Kliničkog zavoda za patologiju „Ljudevit Jurak“ koji su mi olakšali izradu ove disertacije. Posebnu, veliku zahvalu upućujem svome suprugu, obitelji i prijateljima na razumijevanju i pruženoj podršci.

„Znanost bez vjere je neuvjerljiva, a vjera bez znanosti slijepa.“

Albert Einstein

SADRŽAJ

1	UVOD	1
1.1	KARCINOM BUBREŽNIH STANICA.....	1
1.1.1	Epidemiologija i incidencija	1
1.1.2	Etiologija.....	2
1.1.3	Klinička slika.....	5
1.1.4	Patohistološki izgled	7
1.1.5	Rijetki histološki tipovi karcinoma bubrežnih stanica.....	9
1.1.6	Genetske i molekularne osnove karcinoma bubrežnih stanica .	11
1.1.7	Prognostički čimbenici.....	11
1.1.8	Liječenje	14
1.2	PATOLOŠKE PROMJENE BUBREŽNIH ARTERIJA	17
1.2.1	Ateroskleroza	18
1.2.2	Fibromuskularna displazija.....	19
1.3	NETUMORSKE BOLESTI BUBREGA	23
1.3.1	Cistične bolesti bubrega	23
1.3.2	Akutni i kronični pijelonefritis	25
1.3.3	Nefrolitijaza i nefrokalcinoza.....	26
1.4	HIF-1 α	27
1.5	VEGF	28
2	HIPOTEZA I CILJEVI ISTRAŽIVANJA	29
3	BOLESNICI I METODE	30
3.1	BOLESNICI	30
3.2	METODE	30
3.3	STATISTIČKA OBRADA PODATAKA	32
4	REZULTATI	36
4.1	STATISTIČKA OBRADA REZULTATA	44
5	RASPRAVA	47
6	ZAKLJUČCI	55
7	SAŽETAK	57
8	SUMMARY	60
9	LITERATURA	61
10	ŽIVOTOPIS	79

POPIS OZNAKA I KRATICA

ADPKD – autosomno dominantna policistična boleost bubrega (od engl. „autosomal dominant polycystic kidney disease”)

CT – kompjuterizirana tomografija (od engl. “computed tomography”)

DNA – deoksiribonukleinska kiselina (od engl. „deoxyribonucleic acid”)

FGF – čimbenik rasta fibroblasta (od engl. „fibroblast growth factor”)

FMD – fibromuskularna displazija

HE – hemalaun-eozin

HIF - hipoksijom inducirani čimbenik (od engl. “hypoxia-inducible factor”)

IGF-1 – čimbenik rasta nalik inzulinu (od engl. „insulin-like growth factor-1”)

IFN – interferon

IL 2– interleukin 2

MR – magnetna rezonanca

mRNA – „glasnička“ ribonukleinska kiselina (od engl. „messenger ribonucleic acid”)

mTOR – od engl. „mammalian target of rapamycin”

PDGF β – od engl. „platelet-derived growth factor β ”

PTH – paratiroidni hormon

TCE – trikloretilen

TGF – transformirajući faktor rasta (od engl. „transforming growth factor”)

UZV – ultrazvuk

VEGF – vaskularni endotelni čimbenik rasta (od engl. „vascular endothelial growth Factor”)

VHL - von Hippel-Lindau

1 UVOD

1.1 KARCINOM BUBREŽNIH STANICA

1.1.1 Epidemiologija i incidencija

Karcinom bubrežnih stanica čini oko 2% svih malignih tumora odraslih osoba u oba spola. Po učestalosti primarnih malignih tumora se kod muškaraca nalazi na 12., a kod žena na 17. mjestu (1-3). Predstavlja više od 80% svih primarnih malignih tumora bubrega u odraslih (1).

Dva do tri puta češće je zahvaćen muški spol, a ponajviše se pojavljuje između 50-te i 70-te godine života (2).

Značajniji porast incidencije karcinoma bubrežnih stanica primijećen je u zadnjih 50-ak godina, uključujući karcinome koji se otkrivaju u ranoj fazi bolesti što se objašnjava sve češćom uporabom i poboljšanjem dijagnostičkih postupaka (UZV, CT, MR), kao i povećanim učinkom sve učestalijih rizičnih čimbenika poput pušenja, pretilosti i hipertenzije (3-5). U svijetu se svakog desetljeća prati porast stope incidencije i smrtnosti od karcinoma bubrežnih stanica za 2-3% (6).

Najveća stopa incidencije karcinoma bubrežnih stanica zabilježena je u Sjevernoj Americi, Australiji i Novom Zelandu te u zemljama zapadne, istočne i srednje Europe, dok je stopa incidencije niska u Africi, Aziji (osim kod muškaraca u Japanu) te na Pacifiku (7). U SAD-u je od 1950.do 2007. godine zabilježen porast incidencije od 126% (5).

Prema posljednjim podacima Hrvatskog zavoda za javno zdravstvo u Hrvatskoj je u 2008. godini dijagnosticirano 596 novooboljelih od karcinoma bubrežnih stanica, od čega je 369 muškaraca i 227 žena. Stopa incidencije karcinoma bubrežnih stanica na 100.000 stanovnika iste je godine u Hrvatskoj iznosila 13.4 (17.3 za muški i 9.9 za ženski spol) (8).

Godišnje se u svijetu dijagnosticira oko 208.000 novooboljelih, a od ovog karcinoma svake godine umire oko 102.000 ljudi (7).

1.1.2 Etiologija

S nastankom karcinoma bubrežnih stanica povezano je nekoliko rizičnih čimbenika: pušenje cigareta, pretilost, hipertenzija, anamneza kronične bubrežne bolesti te profesionalna izloženost azbestu i drugim kemikalijama (5). Posebnu skupinu rizičnih čimbenika predstavlja nasljedna sklonost nastanku karcinoma bubrežnih stanica zbog mutacija nekoliko različitih gena.

Pušenje cigareta važan je rizični čimbenik za nastanak karcinoma bubrega i uzrokom je nastanka u 20-30% karcinoma bubrežnih stanica (9-10). Relativni rizik za nastanak karcinoma bubrega kod pušača je 1.5 za muškarce i 1.2 za žene, dok teški pušači (koji puše više od 21 cigarete dnevno) imaju i veći relativni rizik, koji kod muškaraca iznosi 2, a kod žena 1.6. Prestanak pušenja značajno smanjuje rizik za nastanak karcinoma bubrega i to za 15-30%, deset do petnaest godina nakon prestanka pušenja (5). Osim djelovanjem poznatih kancerogenih tvari koje cigarete sadrže, mehanizam kojim pušenje cigareta pogoduje nastanku karcinoma bubrega može biti i kronična hipoksija zbog povećanih koncentracija ugljičnog monoksida te snižene plućne funkcije, a što bi moglo imati značajnu ulogu u odnosu na mehanizam djelovanja hipoksijom induciranog faktora rasta (HIF) (11).

Jedan od značajnijih rizičnih čimbenika za nastanak karcinoma bubrežnih stanica je i pretilost. Novija istraživanja ukazuju na to da se 30-40% karcinoma bubrega u zapadnim zemljama može pripisati pretilosti (12-13). Mehanizmi kojima je pretilost povezana s nastankom karcinoma bubrega nisu u potpunosti istraženi, ali glede toga postoji nekoliko hipoteza. Jedna od njih je da pretilost pridonosi povećanom izlučivanju faktora rasta nalik inzulinu-1 (IGF-1) (od eng. Insulin-like Growth Factor-1) koji je snažan mitogen stanica proksimalnih tubula bubrega te na taj način doprinosi razvoju karcinoma bubrežnih stanica (10,13-15). Uz to, pretilost može uzrokovati i oštećenje deoksiribonukleinske kiseline (DNA) (od eng. deoxyribonucleic acid) kroz mehanizam peroksidacije lipida (16). Jedna od teorija je i da pretilost utječe na povećanje stope glomerularne filtracije i protoka plazme neovisnih o hipertenziji, kao i da doprinosi arterionefrosklerozi što, u konačnici, bubrege može učiniti podložnijima za nastanak karcinoma bubrežnih stanica (1).

Hipertenzija povećava relativni rizik za nastanak karcinoma bubrežnih stanica od 1.3 do 2 (9). Uzroci zbog kojih su osobe koje imaju hipertenziju sklonije nastanku karcinoma bubrežnih stanica su i dalje nejasni. Pretpostavka je da

povišeni krvni tlak dovodi do funkcionalnih i metaboličkih promjena u stanicama bubrežnih tubula koje ih čine podložnijima za nastanak karcinoma bubrežnih stanica (1). Postojale su i hipoteze da je u ovih osoba rizik za nastanak karcinoma bubrežnih stanica veći zbog upotrebe antihipertenzivnih lijekova-diuretika (10). Međutim, pojedine epidemiološke studije pokazale su da upotreba diuretika nije neovisan rizični faktor za nastanak karcinoma bubrežnih stanica (17-18).

Prosječna godišnja incidencija karcinoma bubrežnih stanica je veća u pacijenata s kroničnim bubrežnim bolestima koji su podvrgnuti hemodijalizi i povezana je s njenim trajanjem (1,19). I pacijenti koji boluju od stečene cistične bolesti bubrega imaju veću incidenciju karcinoma bubrežnih stanica u odnosu na opću populaciju (20). Karcinom bubrežnih stanica se javlja u oko 6% bolesnika sa stečenom cističnom bolesti bubrega koji su podvrgnuti hemodijalizi, u oko 50% slučajeva je multicentričan, a većinom je papilarnog tipa (21-22).

Nekoliko epidemioloških studija pokazalo je da je relativni rizik za nastanak karcinoma bubrežnih stanica u osoba koje su profesionalno izložene azbestu veći za 1.4-1.6 (23). Međutim, pojedina istraživanja nisu potvrdila postojanje povezanosti profesionalnog izlaganja azbestu s nastankom karcinoma bubrežnih stanica (24-25). Povećana incidencija karcinoma bubrežnih stanica zabilježena je i kod osoba profesionalno izloženih različitim kloriranim otapalima, osobito onima koja sadrže trikloretilen (TCE) (23). Ovaj spoj je proučavan i u studijama na životinjama gdje je uočeno da njegovi reaktivni metaboliti oštećuju epitelne stanice proksimalnih tubula bubrega te da izlaganje TCE-u dovodi do oštećenja VHL gena (26).

Predisponirajući čimbenik za nastanak karcinoma bubrežnih stanica je i nasljedna sklonost koja se nalazi u nekoliko nasljednih sindroma od kojih su najvažniji Von Hippel-Lindau (VHL) sindrom, nasljedni papilarni karcinom bubrega, Birt-Hogg-Dubé sindrom te nasljedna leiomiomatoza i karcinom bubrežnih stanica.

VHL je klasična genetska bolest koja se nasljeđuje autosomno dominantno, a uzrok joj je mutacija tumor supresorskog gena VHL koji je lociran na 3p25-26 (27-29). Ovaj sindrom karakteriziran je pojavom karcinoma i cista bubrega, hemangioblastoma retine i središnjeg živčanog sustava, feokromocitoma, tumora i cista gušterače te cistadenoma epididimisa i širokog ligamenta (30). Mutacija VHL gena dovodi do njegove inaktivacije i nastanka nefunkcionalnog VHL proteina. VHL protein u normoksičnim uvjetima veže HIF koji se onda razgrađuje, dok se u

hipoksiji ili u nedostatku funkcionalnog VHL proteina HIF akumulira i aktivira transkripciju proangiogenetičkih čimbenika kao što su vaskularni endotelni faktor rasta – VEGF (od engl. vascular endothelial growth factor), transformirajući faktor rasta α - TGF α (od engl. transforming growth factor α) te faktor rasta porijekla trombocita β - PDGF β (od engl. platelet-derived growth factor β) (2). U 35-45% bolesnika s VHL sindromom pojavljuje se karcinom bubrega koji je najčešće svijetlostanični, a često su ovi tumori multifokalni ili bilateralni (31). U jednom istraživanju otkriveno je da bubrezi bolesnika s VHL sindromom mogu, mikroskopski, sadržavati prosječno i 600 ili više odvojenih tumora i 1100 cista (32). Karcinomi bubrega se u ovom sindromu javljaju u bolesnika mlađe životne dobi, a imaju bolju prognozu nego sporadični slučajevi svijetlostaničnog karcinoma bubrega (33).

Nasljedni papilarni karcinom bubrega je autosomno dominantna bolest u kojoj se tipično pojavljuju brojni multifokalni, bilateralni papilarni karcinomi bubrega (23). Bubrezi u ovih bolesnika mogu sadržavati i do 3000 mikroskopskih papilarnih karcinoma (34). Prosječna dob nastanka je u drugom desetljeću života, a u vrijeme otkrivanja bolesti često su prisutne metastaze (35). Za nastanak bolesti odgovorna je mutacija c-MET protoonkogena koji se nalazi na dugom kraku kromosoma 7 (7q), a čija mutacija aktivira aktivnost tirozin kinaze (36). Pojačana aktivnost tirozin kinaze u konačnici rezultira pojačanom mitotskom aktivnošću i angiogenezom (37).

Birt-Hogg-Dubé sindrom je autosomno dominantna bolest, a karakteriziran je pojavom dobroćudnih kožnih tumora, osobito fibrofolikuloma, trihodiskoma i akrokordona, pojavom spontanog pneumotoraksa i tumorima bubrega. Najčešći histološki podtip tumora bubrega su hibridni onkocitni tumori koji sadrže elemente i onkocitoma i kromofobnog karcinoma bubrega, a koji se nalaze u oko 50% slučajeva. U otprilike trećine slučajeva se nalaze čisti kromofobni karcinomi bubrega, a u manje od 10% slučajeva su to svijetlostanični karcinomi (38). Gen koji je odgovoran za nastanak ovog sindroma nalazi se kromosomu 17p11.2, a kodira protein folikulin. Funkcija ovog gena nije u potpunosti razjašnjena, ali postoje dokazi da ima ulogu tumor supresorskog gena (39).

Nasljedna leiomiomatoza i karcinom bubrežnih stanica je sindrom u kojemu se pojavljuju papilarni karcinom bubrega, histološkog tipa 2 te leiomiomi kože i maternice (40). Karcinomi bubrega se javljaju u trećine oboljelih od ovog

sindroma, a najčešće su unilateralni i solitarni (41). Nasljeđuje se autosomno dominantno, a nastaje zbog mutacije FH gena za kojeg se smatra da ima ulogu tumor supresorskog gena (23).

1.1.3 Klinička slika

Klasični trijas simptoma karcinoma bubrega su hematurija, bol u slabinama i palpabilna abdominalna masa, ali se kombinacija ovih simptoma javlja u samo 9% bolesnika. U oko 50% bolesnika pojavljuje se samo hematurija, palpabilna abdominalna masa u oko 45% bolesnika, a oko 41% bolesnika se prezentira s boli u slabinama (42). Često se pojavljuju sistemski simptomi kao što su gubitak tjelesne težine, anoreksija, anemija, vrućica i simptomi uzrokovani metastazama. Normocitna anemija se pojavljuje u oko trećine bolesnika, a oko polovice oboljelih ima ubrzanu sedimentaciju (43-44).

Paraneoplastične manifestacije su rijetke, a uključuju hiperkalcemiju, hipertenziju, policitemiju, ginekomastiju te Cushingov sindrom. Najčešće se pojavljuje hiperkalcemija, a njena je pojava loš prognostički znak (45). Smatra se da hiperkalcemija nastaje zbog toga što stanice karcinoma bubrežnih stanica luče spojeve koji imaju učinak poput paratiroidnog hormona (PTH). Jedan od tih spojeva je i TGF α koji stimulira osteoklastičnu resorpciju kosti i tako dovodi do hiperkalcemije. U sklopu metastatskog karcinoma bubrega se hiperkalcemija može pojaviti kao posljedica koštanih metastaza, ali se ovakav tip hiperkalcemije ne smatra paraneoplastičnim sindromom. Neki od simptoma koji su vezani uz hiperkalcemiju su umor, anoreksija i mučnina (46).

U bolesnika oboljelih od karcinoma bubrega se pojavljuje i hipertenzija, a uzrokovana je pojačanim lučenjem renina. Najčešće se javlja kod bolesnika koji imaju svijetlostanični tip karcinoma, kod kojih je zastupljena u 37% slučajeva (47). Najčešće je refraktorna na antihipertenzivnu terapiju, a nakon nefrektomije se često normalizira. Osim pojačanog lučenja i djelovanja renina, kao mogući uzročnici nastanka hipertenzije u oboljelih od karcinoma bubrežnih stanica se smatraju i kompresija bubrežne arterije, policitemija te arterijsko-venski shuntovi koji se javljaju u sklopu sekundarne tumorske vaskularizacije (46).

Policitemija se u oboljelih od karcinoma bubrežnih stanica javlja kao posljedica ektopičnog lučenja eritropoetina. Povišene serumske razine eritropoetina se nalaze u oko 2/3 oboljelih, iako se simptomatska eritrocitoza javlja u značajno manjem postotku (46). Imunohistokemijska analiza pokazala je različite razine izraženosti eritropoetina u tumorskim stanicama karcinoma bubrežnih stanica, a pokazano je da je njegova veća izraženost povezana s lošijim preživljenjem (48-49).

U oboljelih od karcinoma bubrežnih stanica može se javiti i nemetastatska hepatomegalija povezana s jetrenom disfunkcijom, poznata kao Staufferov sindrom. Nastaje kao posljedica povećanog stvaranja interleukina 6 od strane tumorskih stanica, a glavna morfološka promjena je dilatacija sinusoida (50-51).

U sklopu paraneoplastičnog sindroma u oboljelih od karcinoma bubrega mogu se javiti i amiloidoza, hiperglikemija te povišene razine humanog korionskog gonadotropina (52-55).

U trenutku postavljanja dijagnoze karcinoma bubrežnih stanica trećina pacijenata ima udaljene metastaze (56). Najčešća mjesta metastaza su pluća i kosti te meka tkiva i jetra (57). Poznato je i da karcinom bubrega može metastazirati na neuobičajena mjesta kao što su nosna i usna šupljina, testis, prostata, hipofiza, štitnjača i paratiroidne žlijezde (58-62).

Jedna od značajki karcinoma bubrežnih stanica je i širenje u bubrežnu i donju šuplju venu koje se javlja u 4-9% novodijagnosticiranih slučajeva (63-64).

Preoperativna dijagnostička obrada tumora bubrega uključuje anamnezu i fizikalni pregled, laboratorijske testove te radiološke pretrage. Radiološka dijagnostika uključuje UZV, CT, intravensku pijelografiju i MR (21). Najprikladnija metoda evaluacije tumora bubrega je CT. U slučaju sumnje na prisutnost tumorskog tromba u bubrežnoj ili donjoj šupljoj veni dobri se rezultati postižu CT-om s upotrebom kontrastnog sredstva ili MR-om kako bi se procijenila točna ekstenzija tumorskog tromba (65-66). Angiografija se danas ne koristi često, ali se ne bi trebala u potpunosti zanemariti jer može biti metoda izbora u slučaju potrebe embolizacije velikih tumora kako bi se smanjio gubitak krvi tijekom operacije te u palijativne svrhe pri liječenju boli i krvarenja kod neoperabilnih karcinoma (65).

1.1.4 Patohistološki izgled

Karcinomi bubrežnih stanica mogu imati različit mikroskopski izgled, a najčešći histološki tip je svjetlostanični karcinom. Svjetlostanični karcinom bubrega zajedno s papilarnim i kromofobnim karcinomom čini 85%-90% svih malignih epitelnih tumora bubrega, a preostali dio sačinjavaju brojne vrste rjeđih kao i nedavno opisanih podtipova karcinoma bubrega (67).

Makroskopski je većina svjetlostaničnih karcinoma bubrežnih stanica smještena u kori, dobro su ograničeni i najčešće solitarni. U najvećem broju slučajeva tumor je od okolnog tkiva bubrega odvojen vezivnom pseudokapsulom. Multicentrični i bilateralni tumori su česti u sklopu nasljednih sindroma u kojima se javlja karcinom bubrežnih stanica. Rezna ploha karcinoma bubrežnih stanica je u tipičnim slučajevima zlatno-žuta, a često se nalaze područja krvarenja, nekroze, kalcifikata i cističnih promjena što dovodi do karakterističnog „šarenog“ izgleda ovog tumora (21).

Mikroskopski je svjetlostanični karcinom bubrega građen od velikih stanica svijetle ili eozinofilne citoplazme s jasnim staničnim membranama. Citoplazma tumorskih stanica je svijetla zbog nakupljanja glikogena i lipida što pri rutinskoj laboratorijskoj obradi rezultira svijetlim izgledom citoplazme. Jezgre su pretežito smještene centralno, okrugle su do ovalne i uniformne s ravnomjerno raspoređenim kromatinom (2,21). Jezgrice mogu biti različitih veličina, a prema veličini jezgrice se određuje i nuklearni gradus karcinoma bubrežnih stanica (68). U oko 5% karcinoma bubrežnih stanica mogu se naći sarkomatoidna žarišta čiji je nalaz povezan s lošijom prognozom (2).

Arhitekturno, većina svjetlostaničnih karcinoma bubrega pokazuje znakove tubularne (glandularne) diferencijacije, a način rasta je pretežito solidan s velikim nakupinama tumorskih stanica odvojenih stromom u kojoj se karakteristično nalaze izražajne krvne žile, tankih stijenki, nalik sinusoidama (21). Način rasta može biti i alveolarni, cistični te pseudopapilarni, a često se nalaze i kombinacije različitih tipova rasta.

Tumorska stroma u karcinomu bubrežnih stanica nema značajnijih osobitih svojstava, a može sadržavati upalni infiltrat različitog intenziteta, sastavljen pretežito od T limfocita (21).

Imunohistokemijski, tumorske stanice u svjetlostaničnim karcinomima bubrega pokazuju reaktivnost na citokeratine 8 i 18, kao i na AE1 i Cam 5.2. Koekspresija citokeratina i vimentina je pravilo, a takvog nalaza nema u normalnim epitelnim stanicama tubula bubrega (69-71). Tumorske stanice u većini slučajeva pozitivno reagiraju i na EMA, CD10, MUC1 te MUC3 (72-74).

Papilarni karcinom bubrega se nalazi u oko 15% slučajeva karcinoma bubrežnih stanica, a karcinomi bubrega u bolesnika koji su na kroničnoj hemodijalizi najčešće su ovog histološkog podtipa (21-22). Radiološki je ovaj tumor karakteristično hipovaskularan dok makroskopski često sadrži područja nekroze, krvarenja i cistične degeneracije (75). Mikroskopski je građen od tubularnih i papilarnih formacija koje su obložene atipičnim epitelnim stanicama. Papile sadrže fibrovaskularnu srž u kojoj se mogu naći nakupine pjenušavih makrofaga te pukotine kolesterinskih kristala kao i sitni kalcifikati (76). Morfološki se dijeli na dva podtipa: tip 1 je građen od papila prekrivenih malim stanicama, oskudnih citoplazmi koje u jednom redu oblažu papile, a tip 2 sadrži stanice višeg nuklearnog gradusa, obilnijih eozinofilnih citoplazmi (2). Nuklearni gradus se određuje na isti način kao i u svjetlostaničnom karcinomu bubrega. Imunohistokemijski su tumorske stanice konzistentno pozitivne na citokeratin 7 što nije slučaj sa svjetlostaničnim karcinomom bubrega (76). U usporedbi sa svjetlostaničnim karcinomom bubrega, ovi su tumori češće multicentrični i bilateralni te rjeđe metastaziraju. Međutim, u slučaju metastatske bolesti prognoza preživljenja je lošija nego u slučajevima metastatskog svjetlostaničnog karcinoma (77).

Kromofobni karcinom bubrežnih stanica čini oko 5% svih karcinoma bubrega, a javlja se s podjednakom učestalošću u oba spola. Srednja dob pojave ovog tumora je u šestom desetljeću života, s rasponom dobi od 27-86 godina (2). Makroskopski je tumor oštro ograničen i solidan, blago lobulirane površine, bez nekroze. Rezna ploha je u nefiksiranom materijalu homogena i svijetlo smeđa dok se fiksacijom tkiva boja mijenja u sivkastu (2). Mikroskopski je kromofobni karcinom bubrega karakteriziran velikim, poligonalnim stanicama, svijetlih citoplazmi i izraženih staničnih membrana, dok se u eozinofilnoj varijanti ovog tumora nalaze stanice čija je citoplazma u potpunosti eozinofilna i granulirana. Tumorske stanice uglavnom formiraju solidne nakupine, a mogu se naći i područja glandularne diferencijacije. Krvne žile u stromi su karakteristično debljih stijenki u

usporedbi sa svijetlostaničnim karcinomom bubrega, a tumorske stanice u okolini krvnih žila su često povećane (2). Imunohistokemijski su tumorske stanice negativne na CD10 i vimentin, a pozitivne na citokeratine i EMA (69,72). Kromofobni karcinom bubrega ima bolju prognozu od ostalih karcinoma bubrežnih stanica, a smrtnost od ovog tumora je manja od 10% (2).

1.1.5 Rijetki histološki tipovi karcinoma bubrežnih stanica

Karcinom sabirnih kanalića (karcinom Bellinijevih kanalića) je rijedak podtip karcinoma bubrega koji nastaje diferencijacijom prema sabirnim kanalićima bubrega ili iz njih, a nalazi se u manje od 1% svih malignih tumora bubrega. Ovaj karcinom je najčešće smješten u središnjem dijelu bubrega, unutar tumora se mogu naći područja nekroze te satelitski čvorovi, a često se nalazi i infiltracija perirealnog masnog tkiva. Mikroskopski, način rasta je tubularan ili tubulopapilarni pri čemu se nalaze nepravilne žljezdolike strukture koje infiltriraju parenhim bubrega, a okružene su dezmozoplastičnom stromom. Granica tumora prema okolnom tkivu je neoštra, a u okolnom parenhimu bubrega se mogu naći znakovi atipije intratubularnih epitelnih stanica (2). Tumorske stanice su uglavnom visokog nuklearnog gradusa, a imunohistokemijski su pozitivne na citokeratine niske i visoke molekularne težine te na vimentin, dok je reakcija na CD10 negativna (78). Karcinom sabirnih kanalića ima izrazito agresivan tijek i prognoza je loša. Dvije trećine bolesnika umire unutar dvije godine od postavljanja dijagnoze (2,78).

Medularni karcinom bubrega rijedak je maligni tumor bubrega koji se javlja u mladih crnaca koji imaju bolest srpastih stanica (79). Smješten je u meduli, a mikroskopski je građen od solidnih nakupina, retikularnih ili adenoidnocističnih formacija, a način rasta može biti i nalik tumorima žumanjčane vreće. Tumorske stanice imaju granulirane, eozinofilne citoplazme te jako izraženu mitotsku aktivnost i nuklearni pleomorfizam (67). Ponašanje ovog tumora je vrlo agresivno i u vrijeme postavljanja dijagnoze su, u najvećem broju slučajeva, prisutne metastaze (79).

Multilokularni cistični karcinom bubrežnih stanica je tumor koji je u cijelosti građen od brojnih, različito velikih cista, čije su stijenke obložene jednim redom

tumorskih stanica, svijetlih citoplazmi, dok su jezgre male, pravilne, kondenziranog kromatina (2). Ovi su karcinomi češći u muškaraca i javljaju se u bolesnika odrasle dobi (raspon dobi od 20-76 godina) (80). Klinički tijek je izvrstan i do sada nije opisan niti jedan slučaj metastaziranja ili smrti od ovog karcinoma (2).

Mucinozni tubularni i vretenasto-stanični karcinom je rijedak i nedavno prepoznati karcinom koji se kao poseban entitet spominje u Klasifikaciji tumora Svjetske zdravstvene organizacije iz 2004 godine (2). Njegovo ime odražava mikroskopsku građu koju čine tubularne strukture i vretenaste stanice uložene u mucinoznu stromu. Češće se javlja u žena, a uočena je i povezanost s nefrolitijazom (81-82). Prognoza ovog tipa karcinoma je povoljna, a opisana su samo dva slučaja u kojima su se javile udaljene metastaze (83-84).

Karcinom bubrega povezan s translokacijom Xp11.2 se najčešće javlja u djece ili mlađih odraslih osoba. Nastaje zbog niza različitih translokacija koje zahvaćaju kromosom Xp11.2, a sve rezultiraju fuzijom na TFE3 genu (2). Mikroskopski, način rasta ovih karcinoma može biti papilarni ili solidan, a tumorske stanice su svijetle ili eozinofilne. Jezgre su velike, s vidljivim jezgricama, a često se nalaze i brojne mitoze (67). Iako su ovi karcinomi u vrijeme postavljanja dijagnoze u najvećem broju slučajeva već uznapredovali, njihov je klinički tijek indolentan i prognoza preživljenja je povoljna (2).

Karcinom bubrežnih stanica povezan s neuroblastomom javlja se u bolesnika koji su oboljeli i preživjeli od neuroblastoma, a srednja dob bolesnika kod kojih se javlja ovaj karcinom je 13.5 godina (raspon dobi od 2 do 35 godina) (2). Tipičan mikroskopski izgled podrazumijeva papilarni ili solidni način rasta, dok su tumorske stanice onkocitoidnog izgleda, s obilnim eozinofilnim citoplazmama. Jezgre su nepravilne, a jezgrice lako uočljive (67). Prognoza kod ovog karcinoma ovisi o stadiju bolesti i nuklearnom gradusu tumora.

Svi do sada navedeni karcinomi opisani su kao posebni entiteti u posljednjoj Klasifikaciji tumora mokraćnoga sustava, Svjetske zdravstvene organizacije iz 2004 godine. Osim ovih tumora postoje i brojni rijetki i nedavno otkriveni tumorski podtipovi koji zahtijevaju daljnja klinička i patohistološka istraživanja. Među njima su: tubulocistični karcinom, folikularni karcinom bubrega, onkocitni papilarni karcinom bubrega, svijetlostanični papilarni i cistični karcinom te leiomiomatozni karcinom (67).

1.1.6 Genetske i molekularne osnove karcinoma bubrežnih stanica

Osim opisanih kromosomskih poremećaja u sklopu nasljednih karcinoma bubrega, određene citogenetske promjene nađene su i u slučajevima sporadičnih karcinoma bubrežnih stanica. Tako se u većini sporadičnih karcinoma bubrežnih stanica nalazi delecija kratkog kraka kromosoma 3. Ona se najčešće javlja na tri lokusa: 3p25-26 – isti lokus kao i u VHL bolesti, drugi lokus je 3p21-22, a treći je 3p13-14 – kao i u obiteljskom karcinomu bubrežnih stanica (85-87). VHL gen je mutiran ili hipermetiliran u 40-70% slučajeva svijetlostaničnog karcinoma bubrega (88). Mutacija dovodi do inaktivacije VHL gena, čime dolazi do stvaranja nefunkcionalnog VHL proteina koji je u normooksničnim uvjetima važan za razgradnju HIF-a. Zbog nefunkcionalnog VHL proteina dolazi do nakupljanja HIF-a koji je važan aktivator TGF-a, VEGF-a i drugih čimbenika koji su uključeni u proliferaciju stanica, neovaskularizaciju i stvaranje ekstracelularnog matriksa (89-90). Dodatne mutacije i kromosomski poremećaji nastaju i progresijom tumora te u metastatskoj bolesti (2). Gubitak 9p povezan je s agresivnijim fenotipom svijetlostaničnog karcinoma bubrega, a gubitak 14q također korelira s lošijom prognozom (91-92).

Somatske mutacije MET gena nalaze se u 13% sporadičnih slučajeva papilarnog karcinoma bubrega, tipa 1. U papilarnom karcinomu bubrežnih stanica najčešće se nalaze trisomija ili tetrasomija kromosoma 7, trisomija kromosoma 17 ili gubitak Y kromosoma (93). LOH na 9p13 u papilarnom karcinomu povezan je s kraćim preživljenjem (94).

U slučajevima kromofobnog karcinoma bubrega nađeni su različiti gubici kromosoma koji dovode do DNA hipodiploidije (95).

Somatske mutacije BHD gena su rijetke u slučajevima sporadičnog karcinoma bubrega, dok se hipermetilacija ovoga gena nalazi u oko 30% svih podtipova karcinoma bubrežnih stanica (88).

1.1.7 Prognostički čimbenici

Određivanje prognostičkih čimbenika utječe na predviđanje tijeka i ishoda bolesti te na odabir načina liječenja svakog pojedinog bolesnika.

Najvažniji prognostički čimbenik za karcinom bubrežnih stanica je TNM stadij bolesti. Prema AJCC sustavu, postoje 4 stadija bolesti, ovisno o veličini tumora i njegovoj lokalnoj proširenosti (T), metastazama u limfne čvorove (N) te udaljenim metastazama (M). T1 uključuje tumore manje od 7 cm (T1a- tumori manji od 4 cm, T1b- tumori manji od 7 cm) koji su ograničeni na bubrežni parenhim; T2 se odnosi na tumore veličine preko 7 cm, a koji su još uvijek ograničeni samo na bubrežni parenhim; T3 uključuje tumore koji direktno invadiraju nadbubrežnu žlijezdu ili perirenalno masno tkivo i/ili bubrežni sinus, ali ne iza Gerotta fascije (T3a), tumore koji se šire u bubrežnu venu ili njene segmentalne žile ili u venu kavu ispod razine dijafragme (T3b) te tumore koji se makroskopski šire u venu kavu iznad dijafragme ili infiltriraju zid vene kave (T3c); dok T4 uključuje tumore koji infiltriraju okolno tkivo iza Gerotta fascije. N0 označava da nema metastaza u regionalne limfne čvorove, N1 označava prisutnost metastaza u jedan limfni čvor, a N2 metastaze u više od 1 regionalnog limfnog čvora. M0 označava bolest bez udaljenih metastaza, a M1 prisutnost udaljenih metastaza. Prisutnost udaljenih metastaza je jedan od najznačajnijih pojedinačnih prognostičkih faktora.

Prema navedenom sustavu stadij I. uključuje T1N0M0, stadij II. uključuje T2N0M0, stadij III. se odnosi na T1-2N1 ili T3N0-1, a stadij IV. uključuje tumore T4, tumore N2 s bilo kojim T ili M te tumore s M1 (96).

Veličina tumora je jedan od glavnih čimbenika TNM sustava i spada među najvažnije prognostičke čimbenike karcinoma bubrežnih stanica. Veličina tumora do 4 cm smatra se graničnom veličinom pri kojoj se može raditi parcijalna nefrektomija, a brojne su studije pokazale učinkovitost i sigurnost ovakvog kirurškog pristupa (97-101). Unutar skupine T2 je uočeno da tumori veći od 10 cm imaju agresivniji tijek, a mogućnost nastanka metastaza je 48% veća u usporedbi s tumorima manjim od 10 cm (102-103). Tako je veličina tumora neovisan i najvažniji prognostički čimbenik za pacijente unutar T2 skupine koji nemaju metastatsku bolest.

Širenje tumora u venski sustav nalazi se u 4%-9% novodijagnosticiranih slučajeva (63-64). Petogodišnje preživljenje za bolesnike čiji je tumor ograničen na bubrežni parenhim, a u kojih je zahvaćen venski sustav iznosi 47%-69%, a pojedine su studije pokazale da je prognoza bolja u bolesnika sa zahvaćenom bubrežnom venom u odnosu na bolesnike kod kojih je zahvaćena donja šuplja vena (104-107).

Ukupni rizik nastanka metastaza u limfnim čvorovima iznosi oko 20%, a petogodišnje preživljenje za bolesnike kod kojih se nalaze metastaze u limfnim čvorovima je 11%-35% (108-109). Rizik zahvaćanja limfnih čvorova tumorom ovisi o drugim čimbenicima kao što su veličina tumora, prisutnost udaljenih metastaza te vaskularna invazija. Tako pacijenti s lokaliziranom bolesti imaju relativno nisku incidenciju zahvaćenosti limfnih čvorova (2-9%) dok u pacijenata koji imaju udaljene metastaze ili vaskularnu invaziju incidencija iznosi i do 45% (108,110).

Značajni prognostički čimbenici su i nuklearni gradus i histološki tip tumora, mikroskopska vaskularna invazija, histološka nekroza, prisutnost kliničkih simptoma te DNA ploidijska (111).

Nuklearni gradus važan je prognostički čimbenik koji snažno korelira s kliničkim stadijem bolesti, ali ima i statističku vrijednost neovisno o njemu (68,112). Sarkomatoidna diferencijacija u bilo kojem podtipu karcinoma bubrežnih stanica predstavlja nepovoljan prognostički znak (113).

Histološka nekroza je u nekim radovima prepoznata kao neovisan prognostički čimbenik, a njena prisutnost povezana je s lošijom prognozom (114-117). U algoritamskom sustavu nazvanom SSIGN se za predviđanje prognoze preživljenja bolesnika sa svijetlostaničnim karcinomom bubrega koristi kombinacija nekoliko prognostičkih čimbenika, a to su TNM stadij, veličina tumora, nuklearni gradus i nekroza, a ovaj sustav pomaže kliničarima pri praćenju bolesnika te pri odabiru kandidata za adjuvantnu terapiju i uključivanje u klinička istraživanja (114).

Rezultati nekoliko studija ukazali su i na to da su klinički simptomi uzrokovani karcinomom neovisan prognostički faktor (118-120). Dvije velike studije pokazale su da se kombiniranjem podataka o simptomima uzrokovanim karcinomom i podataka o TNM stadiju bolesti dobivaju izrazito precizni podaci za prognozu preživljenja (121-122).

Nalaz mikrovaskularne invazije je također jedan od prognostičkih čimbenika koji u pacijenata sa svijetlostaničnim karcinomom bubrežnih stanica, niskog gradusa, ukazuje na veću mogućnost progresije bolesti i loš odgovor na terapiju (123).

Imunohistokemijska izraženost vimentina je povezana s lošijom prognozom, dok je difuzna izraženost plakoglobina u više od 90% tumorskih stanica povezana s višom stopom preživljenja (124). Izraženosti bcl-2 i p53 se također smatraju

neovisnim prognostičkim čimbenicima, pri čemu je povećan postotak tumorskih stanica pozitivnih na p53 povezan s lošijom, a bcl-2 s boljom prognozom (125).

U novije se vrijeme otkrivaju molekularni biomarkeri koji bi se mogli pokazati korisnijima u predviđanju prognoze preživljenja nego uobičajeni parametri poput stadija ili nuklearnog gradusa (126). Molekularno-genetičkim analizama otkriveni su brojni potencijalni prognostički čimbenici za karcinom bubrežnih stanica kao što su VCAM-1 (od eng. vascular cell adhesion molecule-1) i interleukin-8 (127-129). U budućim generacijama prognostičkih modela će se za preciznija predviđanja koristiti kombinacija molekularnih i genetičkih saznanja zajedno s dosadašnjim, uobičajenim prognostičkim čimbenicima.

1.1.8 Liječenje

Zlatni standard liječenja bolesnika s lokaliziranim karcinomom bubrega je kirurška resekcija. Ovisno o nekoliko čimbenika, kirurški pristup može biti parcijalna ili radikalna nefrektomija. Radikalna nefrektomija podrazumijeva odstranjenje bubrega, okolnog masnog tkiva, Gerottine fascije i nadbubrežne žlijezde te ekstenzivnu limfadenektomiju koja uključuje odstranjenje paraaortalnih i parakavalnih limfnih čvorova (130). Važan postupak pri radikalnoj nefrektomiji je odstranjenje bubrega izvan Gerottine fascije zbog činjenice da se zahvaćanje kapsule bubrega i okolnog masnog tkiva javlja u 25% slučajeva. Nedavna istraživanja ukazuju na to kako odstranjenje nadbubrežne žlijezde nije nužno, osim u slučajevima kada se tumor nalazi u gornjem polu bubrega ili ekstenzivno zahvaća bubrežni parenhim. Limfadenektomija omogućuje preciznije određivanje stadija bolesti, ali je njezin terapijski učinak i dalje kontroverzan (131). U pojedinim centrima se u posljednjih 20-ak godina uz klasičnu, otvorenu radikalnu nefrektomiju ovaj zahvat izvodi i laparoskopskim pristupom (132-133). Laparoskopska radikalna nefrektomija izvodi se u pacijenata koji su u T1-3aN0M0 stadiju, a ishod ovakvog liječenja jednak je ishodu koji se postiže otvorenom radikalnom nefrektomijom (131). Ipak, otvorena radikalna nefrektomija ostaje metoda izbora ukoliko je preoperativnom obradom utvrđeno slijedeće: širenje tumora u venski sustav, lokalna invazija i veliki promjer tumora te dokazana limfadenopatija (131).

Parcijalna nefrektomija je, prema preporukama Europskog udruženja za urologiju iz 2007. godine, standard liječenja za bolesnike čiji je tumor promjera 4 cm ili manji (134). Osim veličine tumora, postoje i druge indikacije za izvođenje parcijalne nefrektomije, a podijeljene su u tri kategorije: apsolutne, relativne i elektivne. Apsolutne indikacije se nalaze u pacijenata koji imaju samo jedan bubreg ili sinkrone, bilateralne tumore i u kojih bi radikalna nefrektomija dovela do potrebe za hitnom hemodijalizom ili transplantacijom bubrega. Relativne indikacije su one u kojima je kontralateralni bubreg zahvaćen nekom od bolesti koja bi u budućnosti mogla dovesti do njegove nefunkcionalnosti. Ova skupina bolesti uključuje kronični pijelonefritis, nefrolitijazu, stenozu bubrežne arterije, ureteralni refluks te dijabetes i nefrosklerozu. Elektivne indikacije za izvođenje parcijalne nefrektomije postoje u svih pacijenata čiji je tumor dokazano lokaliziran i manji od 4 cm, a u kojih je kontralateralni bubreg sasvim zdrav (131).

Adjuvantna terapija (kemoterapija, radioterapija, imunoterapija) u liječenju pacijenata s lokaliziranim karcinomom bubrega još uvijek je predmetom istraživanja i za sada nema svoju praktičnu primjenu (135).

Liječenje metastatskog karcinoma bubrežnih stanica uključuje kombinaciju kirurškog odstranjenja bubrega i primjene sistemske terapije. Citoreduktivna nefrektomija je prvi postupak u liječenju bolesnika s metastatskim karcinomom bubrega, nakon čega slijedi primjena sistemske terapije. Kirurški postupak se ne izvodi u slučajevima postojanja apsolutnih kontraindikacija, a to su: ozbiljni prateći komorbiditet srca i krvožilnog te respiratornog sustava, neoperabilan tumor i izrazito loše opće stanje bolesnika (136). Kirurško odstranjenje metastaza također se izvodi, najčešće u slučajevima postojanja solitarne metastaze (135). U sistemske terapiji danas je za primjenu odobreno šest lijekova: interleukin 2 (IL-2), interferon (IFN), sorafenib, sunitinib, temsirolimus i bevacizumab (IFN i bevacizumab su odobreni samo u Europi) (135). Sorafenib i sunitinib su novi lijekovi, a djeluju ciljano na molekularnoj razini, kao inhibitori tirozin kinaze za VEGF receptor. Bevacizumab i temsirolimus su također noviji lijekovi, koji djeluju na molekularnoj osnovi, pri čemu bevacizumab djeluje izravno kao protutijelo na receptor za VEGF, a temsirolimus kao inhibitor mTOR-a (od eng. mammalian target of rapamycin), čime smanjuje aktivnost HIF-a (137).

Terapija prvog izbora za liječenje metastatskog karcinoma bubrega je sunitinib ili kombinacija bevacizumaba i IFN, dok se upotreba temsirolimusa

preporučuje za pacijente s lošijim prognostičkim čimbenicima. Uloga korištenja visokih doza IL-2 je nedovoljno istražena, ali je opcija za liječenje bolesnika s boljim prognostičkim čimbenicima. Terapija drugog izbora je sorafenib. Postoji i još jedan lijek, everolimus, koji slično poput temsirolimusa djeluje kao inhibitor mTOR-a i koji se u dosadašnjim istraživanjima pokazao učinkovitim, međutim njegova primjena za sada još uvijek nije odobrena (135).

Većina dosadašnjih istraživanja lijekova za sistemnu primjenu u pacijenata s metastatskim karcinomom bubrega, učinjena je na svjetlostaničnim karcinomima bubrežnih stanica. Učinci primjene sistemnih lijekova na druge histološke podtipove slabije su istraživani, ali se djelovanje temsirolimusa, sunitiniba i sorafeniba pokazalo djelotvornim u ovim slučajevima karcinoma bubrežnih stanica (135).

Radioterapija se ne koristi za liječenje karcinoma bubrega, ali može biti korisna kao palijativna metoda u bolesnika koji nisu pogodni za kirurško liječenje. Zračenje se najčešće koristi za kontrolu krvarenja ili boli na primarnom mjestu tumora i za liječenje simptoma uzrokovanih metastazama u kostima ili središnjem živčanom sustavu (138-140).

Kemoterapija koja se koristi za većinu drugih solidnih tumora ne nalazi svoju primjenu u liječenju karcinoma bubrežnih stanica. Niti jedan od za sada testiranih kemoterapeutika nije postigao bolji odgovor od 6% (141).

U tijeku su i istraživanja novih lijekova za liječenje karcinoma bubrežnih stanica, a istražuju se i transplantacija matičnih stanica te cijepljenje antitumorskim cjepivom. Cilj liječenja matičnim stanicama ili antitumorskim cjepivom je pronalazak specifičnog tumorskog antigena koji bi bio uključen u imuni odgovor. Jedan od potencijalnih antigena je tzv. «G250 renal cancer antigen» koji je identificiran i poznat kao CA9. CA9 je ciljno mjesto na DNA na koji djeluje HIF, te je u karcinomima bubrega s mutacijom VHL gena prekomjerno ekspimiran. Stoga bi CA9 mogao biti koristan tumorski antigen primjenjiv za specifičnu terapiju (142).

Procjenjuje se da se u oko 50% novootkrivenih bolesnika karcinom bubrežnih stanica dijagnosticira u lokaliziranoj fazi bolesti (138,143).

Petogodišnje preživljenje za bolesnike s lokaliziranom bolešću iznosi preko 80%, dok je preživljenje za bolesnike s metastatskom bolešću vrlo nisko (5). Ipak, uvođenjem ciljane terapije medijan preživljenja za ove bolesnike porastao je s 10 na više od 40 mjeseci (137).

1.2 PATOLOŠKE PROMJENE BUBREŽNIH ARTERIJA

Bubrežne arterije mogu biti zahvaćene različitim patološkim procesima od kojih su najčešći ateroskleroza i fibromuskularna displazija (FMD). Vrlo rijetki uzroci promjena na bubrežnim arterijama mogu biti i Takayasuov arteritis, kongenitalne malformacije i radijacijsko oštećenje (21). Navedene promjene mogu dovesti do nastanka stenoze bubrežne arterije, koja je u oko 90% slučajeva uzrokovana aterosklerozom, a u oko 10% slučajeva fibromuskularnom displazijom (144). Aterosklerotske promjene najčešće se nalaze na aortalnom ušću i u proksimalnoj trećini bubrežne arterije dok su lezije uzrokovane fibromuskularnom displazijom najčešće smještene u distalnoj trećini bubrežne arterije. Radijacijsko oštećenje karakterizira gubitak mišića i intenzivna fibroza u svim slojevima stijenke krvne žile, a pretežito nastaje nakon radioterapije zbog malignog tumora. Takayasuov arteritis ili bolest bez pulsa je kronični sklerozirajući aortitis nepoznate etiologije koji može dovesti do stenoze bubrežne arterije zbog suženja njenog aortalnog ušća (21).

Stenoza bubrežne arterije jedan je od češćih uzroka nastanka hipertenzije i zatajenja bubrega (145-147). Procjenjuje se da je stenoza bubrežne arterije odgovorna za 10%-40% slučajeva zatajenja bubrega u starijih pacijenata čiji bubrezi prethodno nisu pokazivali podležeće strukturne ili funkcionalne promjene (148). Simptomi i stanja koji upućuju na postojanje stenoze bubrežne arterije su nagli početak hipertenzije (u osoba mlađih od 50 godina upućuje na FMD, a u starijih na aterosklerotsku stenozu), akcelerirana ili maligna hipertenzija, refraktorna hipertenzija, nerazjašnjeni razlozi za azotemiju, jednostrano manji bubreg, neobjašnjena hiperkalcemija, teška retinopatija, neobjašnjeni srčani zastoj ili akutni plućni edem (149).

1.2.1 Ateroskleroza

Ateroskleroza je generalizirana bolest krvožilnog sustava koja dovodi do suženja i začepjenja lumena arterija. Karakterizirana je lezijama intimalnog sloja arterije koje se nazivaju ateromatozni plakovi i koji protrudiraju u lumen krvne žile, a istodobno dovode do slabljenja podležećeg, mišićnog sloja stijenke arterije. Ovakav slijed događaja dovodi do slabljenja elastičnosti arterije, dok u uznapređevaloj fazi bolesti plakovi često ovapnjuju zbog čega stijenke arterija postaju krute i rigidne. Ateroskleroza je iznimno česta bolest, osobito u razvijenim zemljama, a smatra se da se oko polovice svih smrti može pripisati komplikacijama nastalim zbog ateroskleroze (150). Čimbenici rizika za nastanak ateroskleroze se dijele u dvije osnovne skupine, a to su konstitucionalni i okolišni. Konstitucionalni čimbenici su nepromijenjivi i na njih se ne može znatnije utjecati, a uključuju dob, spol i genetsku predispoziciju. Učestalost ateroskleroze raste s dobi i češća je u muškaraca nego u žena do menopauze. Nakon menopauze se učestalost ateroskleroze povećava i kod žena te je u šestom i sedmom desetljeću života njena učestalost otprilike podjednaka u oba spola. Obiteljska predispozicija također dovodi do povećanog rizika za nastanak ateroskleroze i njenih komplikacija. Druga skupina rizičnih čimbenika, okolišni čimbenici, sadrži niz stanja na koje se različitim mehanizmima može utjecati. Najznačajniji među njima su hiperlipidemija, hipertenzija, dijabetes i pušenje cigareta.

Aterosklerotske promjene mogu se naći u bilo kojoj arteriji, ali su najčešće zahvaćene aorta, i to njezin abdominalni i silazni torakalni dio, koronarne, poplitealne i karotidne arterije te arterije na bazi mozga. Rjeđe su zahvaćene arterije gornjih udova, mezenterijalne i bubrežne arterije, a kad su i zahvaćene, promjene se najčešće ne nalaze u cijeloj duljini arterija, već na njihovim ishodištima (150).

Oko 90% svih stenoza bubrežnih arterija pripisuje se aterosklerozi. Aterosklerotske promjene na bubrežnim arterijama uglavnom su smještene u proksimalnoj trećini te na aortalnom ušću. Atrofija bubrežnog parenhima nalazi se u oko 20% bolesnika s više od 60%-tnom stenozom bubrežne arterije (149). Stenoza bubrežne arterije može dovesti do nastanka hipertenzije ili zatajenja bubrega, ali veliki broj stenoza bubrežne arterije ima asimptomatski tijek (151). Postavljanje dijagnoze stenozе bubrežne arterije uključuje neku od radioloških

pretraga, a metode izbora su UZV, MR, CT ili digitalna suptrakcijska angiografija. Simptomatska stenoza bubrežne arterije uzrokovana aterosklerozom liječi se prvenstveno medikamentozno, dok su rezultati liječenja kirurškom revaskularizacijom kontroverzni (151).

1.2.2 Fibromuskularna displazija

Fibromuskularna displazija (FMD) je idiopatska, segmentalna, neupalna, neaterosklerotska bolest arterija koja dovodi do stenoze njihovog lumena, a zahvaća male i srednje velike arterije (152). Najčešće su zahvaćene bubrežne arterije i karotide, a opisani su pojedinačni slučajevi u kojima su bile zahvaćene vertebralne, mezenterijalne i ilijakalne arterije, hepatična i splenična arterija te koronarne arterije (153). Prevalencija simptomatske FMD bubrežnih arterija iznosi 4/1000, dok je prevalencija FMD karotida upola manja (152). U dvije studije u kojima se FMD bubrežnih arterija dijagnosticirala radiološki u skupini zdravih osoba, potencijalnih donora bubrega, nađene su učestalosti od 2.8% i 3.9% (154-155). Jedan od radova je na obdukcijskom materijalu od 819 slučajeva pokazao incidenciju od 1% (156). Bolest se najčešće javlja u mladim odraslim osoba i četiri puta je učestalija u žena nego u muškaraca (152). Tijek bolesti je uglavnom asimptomatski ili može dovesti do simptoma vezanih uz vaskularnu insuficijenciju zbog stenoze lumena zahvaćene arterije.

FMD bubrežnih arterija se klinički najčešće prezentira renovaskularnom hipertenzijom. Značajnom stenozom lumena kod koje se javljaju simptomi renovaskularne hipertenzije se smatra suženje više od 75% lumena bubrežne arterije (153). Hipertenzija koja nastaje kao posljedica FMD bubrežnih arterija često ima nagli početak i relativno je rezistentna na antihipertenzivnu terapiju (157). Za razliku od stenoze bubrežne arterije uzrokovane aterosklerozom, u serumu pacijenata kod kojih je stenoza uzrokovana FMD, rjeđe se nalazi povišena koncentracija kreatinina (152). Komplikacija FMD bubrežne arterije može biti i disekcija arterije i infarkt bubrega. Na strani stenoze bubrežne arterije bubreg može biti manji, a točna veza ishemične nefropatije i stenoze bubrežne arterije nije do kraja razjašnjena (158).

Točan uzrok nastanka FMD još uvijek nije poznat no različite hipoteze uključuju utjecaj kombinacije okolišnih i genetskih čimbenika. Pušenje se smatra povezanim s nastankom FMD iako točan mehanizam kojim pušenje utječe na nastanak FMD nije razjašnjen (159-160). Obzirom da se FMD češće javlja u žena, smatra se da bi izloženost endogenim ili egzogenim estrogenima mogla imati ulogu u nastanku FMD (152). Jednim od čimbenika koji predisponiraju nastanku FMD se smatra i ptoza bubrega, a ovu pretpostavku podupire i podatak da je u bilateralnoj bolesti teža stenoza na desnoj strani, a kod unilateralne bolesti FMD je češća u desnoj bubrežnoj arteriji (161). Rastezanje bubrežne arterije koje se događa pri disanju, naročito uz ptozu bubrega moglo bi objasniti anatomsku distribuciju FMD (153,161). Češća pojava FMD u jednojajčanih blizanaca sugerira moguću nasljednu sklonost pojavi ove bolesti (162). U jednoj je studiji nađena prevalencija od 11% obiteljskih slučajeva FMD i u tim slučajevima stanje je češće bilo bilateralno i s težim promjenama na bubrežnim arterijama (163). Do danas je napravljeno nekoliko molekularno-genetičkih studija kako bi se preciznije razjasnili pojedini mehanizmi nastanka FMD. U jednom je istraživanju dobiven podatak kako bi u patogenezi FMD ulogu mogli imati mehanizmi autoimunosti i to povezani s HLA Drw6 no ova saznanja još uvijek nisu potvrđena (160). Bofinger i suradnici su našli i povezanost s polimorfizmom sustava renin-angiotenzin, ali ni ova saznanja također još uvijek nisu potvrđena (164).

Patohistološka klasifikacija FMD bubrežnih arterija temelji se na dijelu stijenke krvne žile koje je zahvaćeno promjenom, a to su intima, medija i adventicija. Stoga su tipovi FMD bubrežnih arterija intimalna, medijalna i adventicijalna FMD, od kojih se medijalna dodatno dijeli na podtipove (153,161).

Intimalna FMD (FMD-I) se nalazi u 2%-5% svih slučajeva FMD i s podjednakom učestalošću zahvaća oba spola, a najčešće se javlja u djece i mlađih odraslih osoba. Ponekad je ovaj tip FMD teško razlikovati od nespecifične fibroze koja se javlja u aterosklerozi. Mikroskopski ju karakterizira ekscentrična akumulacija vezivnog tkiva u intimi, koje može zahvatiti i čitav opseg krvne žile. Unutarnja elastična membrana je fragmentirana, ali uvijek održana. U opisanim lezijama ne nalazi se lipide i upalne stanice, osim u slučajevima sa superponiranom aterosklerozom. U mlađih osoba arteriografski se vidi kao duga tubularna stenoza, a u odraslih kao fokalna glatka stenoza. Radiološki se teško

razlikuje od medijalne FMD (153,161). Ovaj tip FMD je češće povezan s progresivnom stenozom bubrežne arterije i ishemijskom atrofijom bubrega (165).

Najčešći oblik FMD je medijalna fibromuskularna displazija (FMD-II) koja ukupno čini oko 85% svih slučajeva FMD (152). Ovaj tip FMD se dijeli u 3 podtipa: medijalna muskularna hiperplazija (FMD-IIa), medijalna fibroplazija (FMD-IIb) i perimedijalna fibroplazija (FMD-IIc). Medijalna muskularna hiperplazija nastaje zbog viška glatkog mišića u mediji, bez vidljivih vezivnih promjena. Intima i adventicija izgledaju normalno. Izrazito je rijetko stanje i čini manje od 5% stenoza radi FMD. Dovodi do fokalnih stenoza koje je radiološki teško razlikovati od intimalne FMD (153,161). Najčešći podtip FMD je medijalna fibroplazija koja se nalazi u oko 70% slučajeva FMD. Uglavnom zahvaća distalnu trećinu bubrežne arterije i njene ogranke, često je bilateralna i češće se nalazi u osoba ženskog spola. Angiografski se tipično prikazuje kao krunica (engl. «string-of-beads»). Mikroskopski se nalazi različit spektar lezija od kojih su dva ekstremna: jedan koji zahvaća samo vanjski dio medije i drugi koji difuzno zahvaća čitavu mediju. U oba tipa nalazi se nakupljanje vezivnog tkiva koje zamjenjuje mišić (153,161). Perimedijalna fibroplazija odgovorna je za oko 10% slučajeva FMD. Uglavnom se nalazi u osoba mlađih od 30 godina, češće uz desnostranu stenozu bubrežne arterije i hipertenziju. Najčešće zahvaća središnji segment bubrežne arterije. Mikroskopski se u području vanjske elastične membrane nalazi sloj acelularnog tkiva koji ima karakteristike elastičnog tkiva. Unutarnja elastična membrana je normalnog izgleda (153,161,166).

Adventicijalna FMD (FMD-III) je najrjeđi tip FMD (manje od 1% svih FMD) (165). Mikroskopski se nalazi fibroza adventicije koja se širi u okolno vezivno i masno tkivo i na taj način dovodi do suženja lumena žile izvane, bez zadebljanja u stijenci (21).

Zlatni standard za postavljanje sigurne dijagnoze FMD bubrežne arterije je digitalna substrakcijska angiografija. Ova je dijagnostička metoda invazivna i njezina upotreba smatra se opravdanom u slučajevima u kojima je u istom aktu planiran terapijski postupak revaskularizacije (152). Na temelju angiografskog nalaza lezije se klasificiraju kao multifokalne, fokalne i tubularne. Multifokalne su najčešće, a vide se kao izmjenjujuće zone suženja i aneurizmi i uglavnom su vezane za medijalnu fibroplaziju. Fokalne lezije su uglavnom solitarne stenoze, a tubularne se vide kao izduženo, koncentrično suženje lumena arterije (167).

Postoje i neinvazivne dijagnostičke metode poput kaptoprilskog testa, Doppler UZV, MR angiografije i CT angiografije, ali svaka od ovih metoda ima svoja ograničenja i nije konačan dijagnostički izbor (168).

Liječenje hipertenzije uzrokovane fibromuskularnom displazijom bubrežne arterije može biti medikamentozno ili se ona može tretirati postupkom revaskularizacije. Revaskularizacija se preporučuje u slučajevima postojanja hemodinamski značajne stenoze bubrežne arterije što podrazumijeva bilateralnu stenozu ili unilateralnu stenozu više od 60% lumena arterije. Također je indicirana u slučajevima maligne ili akcelerirane hipertenzije te hipertenzije koja se ne povlači na medikamentoznu terapiju. Standardni postupak revaskularizacije podrazumijeva perkutanu transluminalnu angioplastiku (balon angioplastika), a u pojedinim slučajevima koristi se i ugradnja premosnica (152).

1.3 NETUMORSKE BOLESTI BUBREGA

Najznačajnije bolesti u skupini netumorskih bolesti bubrega su cistične bolesti, akutni i kronični pijelonefritis te nefrolitijaza i nefrokalcinoza.

1.3.1 Cistične bolesti bubrega

Cistične bolesti bubrega su heterogena skupina poremećaja koji mogu biti nasljedni, razvojni ili stečeni. Kao skupina bolesti važne su iz nekoliko razloga: relativno su učestale i mogu predstavljati dijagnostički problem, pojedine od njih su često uzrok kroničnog bubrežnog zatajenja i ponekad se mogu zamijeniti s malignim tumorima bubrega (150). Najčešće su: jednostavne ciste, multicistična bubrežna displazija, autosomno dominantna (adultna) policistična bolest bubrega, autosomno recesivna (infantilna) policistična bolest bubrega, medularni spužvasti bubreg i stečena cistična bolest bubrega.

Jednostavne ciste su najčešći cistični poremećaj bubrega. Incidencija im raste s dobi. Obično su asimptomatske i često su slučajni radiološki nalaz kod pretraga radi drugih bolesti. Ako su komplicirane krvarenjem ili infekcijom, mogu uzrokovati bol. Mogu biti solitarne ili multiple i bilateralne. Najčešće se javljaju u bubrežnoj kori, a vjeruje se da potječu od preegzistentnih tubula. Većina cista ima promjer manji od 5 cm, ali su opisane i veće. Obično su unilokularne, ali povremeno mogu biti bilokularne ili multilokularne. Mikroskopski, obložene su jednim redom kuboidnog ili spljoštenog epitela (21).

Multicistična bubrežna displazija je bolest koja nastaje zbog poremećaja u embrionalnom razvoju bubrega i to zbog poremećaja diferencijacije metanefrosa i najčešći je oblik cistične bolesti bubrega kod djece. Displazija je obično unilateralna, ali može biti bilateralna, segmentalna ili fokalna. Česti su i poremećaji sabirnog sustava, a uključuju stenozu pijeloureteričnog vrata, uretralnu atreziju i uretralnu opstrukciju. Uz bubrežnu displaziju mogu se javiti malformacije drugih organa, posebno srca. Klinička slika ovisi o proširenosti displazije i stupnju udružene urinarne opstrukcije. Većina displastičnih bubrega nastaje sporadično, a manji dio su obiteljski ili se javljaju u sklopu sindroma s multiplim malformacijama.

Umjesto bubrega se nalazi masa građena od cista različite veličine koje potpuno skrivaju eventualno prisutan bubrežni parenhim. Ciste su obložene kuboidnim epitelnim stanicama i okružene nezrelim stromalnim elementima. Mogu biti prisutni primitivni tubuli i glomerularne strukture kao i otočići displastičnog mezenhima, uključujući hrskavicu i fibromuskularno tkivo (21,169-170).

Autosomno dominantna policistična bolest bubrega (ADPKD) je nasljedno stanje karakterizirano brojnim, rastućim cistama koje progresivno razaraju parenhim bubrega i u konačnici uzrokuju bubrežnu insuficijenciju. To je jedan od najčešćih prirodnih poremećaja i odgovoran je za oko 10% slučajeva pacijenata koji trebaju dijalizu ili transplantaciju bubrega (171). Nasljeđuje se autosomno dominantno s gotovo kompletnom penetracijom. Bolest je genetski heterogena i uzrokovana je mutacijom dvaju gena: PKD1 i PKD2 koji se nalaze na kromosomima 16p, odnosno 4q (172-173). Mutacije PKD1 gena su odgovorne za od 85% do 90% svih slučajeva ADPKD-a. Mutacije PKD2 uzrokuju bolest kod većine preostalih bolesnika. ADPKD najčešće postaje simptomatska postupnim početkom bubrežne insuficijencije tijekom četvrtog i petog desetljeća života. Kliničke manifestacije uključuju bol i mase u slabinama, hematuriju, hipertenziju i bubrežnu insuficijenciju. Bubrezi su izrazito povećani i imaju multiplo ispupčenu kortikalnu površinu koja nastaje zbog izbočenih cista različite veličine. Često je normalan parenhim vidljiv samo mikroskopski. Ciste se razvijaju u svim segmentima bubrežnih tubula i glomerularnoj čahuri kao vrećasta proširenja ili divertikli (21).

Medularni spužvasti bubreg je cistični poremećaj karakteriziran proširenjem medularnih i papilarnih sabirnih kanalića što meduli bubrega daje spužvasti izgled. Zahvaćeni bubrezi su obično normalne veličine, ali u slučajevima s jakim spongiotičnim promjenama mogu biti lagano povećani. Ciste su multiple, male i ograničene na medularne piramide i papile, a obložene su epitelom sabirnih kanalića i često komuniciraju sa sabirnim kanalićima. Obično zahvaćaju sve piramide u oba bubrega, ali ponekad može biti zahvaćena samo jedna ili dvije piramide ili samo jedan bubreg (174). Simptomi (nefrolitijaza, hematurija ili infekcija) počinju između četvrtog i petog desetljeća života, oba spola su jednako zahvaćena, a većina slučajeva se javlja sporadično (21).

Autosomno recesivna (infantilna) policistična bolest bubrega je rijetka bolest s incidencijom od 1/20 000 živorođenih. Nastaje zbog defekta gena na kratkom

kraku kromosoma 6 (175). Jetra i oba bubrega su uvijek zahvaćeni, ali je stupanj zahvaćenosti različit što stvara niz različitih kliničkih slika. U bolesnika s autosomno recesivnom policističnom bolešću bubrega se odmah po rođenju nalaze velike abdominalne mase. Bubrezi su obostrano izrazito povećani, ali zadržavaju svoj reniformni izgled. Ciste se razvijaju od sabirnih kanalića koji se prošire u velike ciste zbog nakupljanja tekućine. Mikroskopski izgledaju kao proširene tubularne strukture obložene kuboidnim ili spljoštenim epitelom. Tkivo između cista može sadržavati nezahvaćene nefrone, ali njihova prisutnost ovisi o težini bolesti (21).

Stečena cistična bolest bubrega se najčešće nalazi u bolesnika koji su na dugotrajnoj dijalizi. Smatra se da ciste nastaju kao rezultat opstrukcije bubrežnih tubula lokalnom fibrozom, oksalatnim depozitima ili hiperplazijom epitela. Ciste su obično bilateralne i javljaju se i u kori i u meduli. Njihov broj može varirati od nekoliko supkapsularnih cista do difuzne zahvaćenosti gotovo cijelog bubrežnog parenhima. Mikroskopski, većina cista je obložena spljoštenim epitelom, dok su neke obložene hiperplastičnim kuboidnim ili cilindričnim stanicama. U većini slučajeva bolest je asimptomatska, ali ciste ponekad mogu krvariti, rupturirati ili biti inficirane. Najozbiljnija komplikacija je razvoj karcinoma bubrega u stijenkama cista za kojeg se procjenjuje da se nađe 50 puta češće nego u općoj populaciji. Ipak, većina tumora koji se u ovih bolesnika nađu su papilarni adenomi koji nemaju kliničko značenje za bolesnika (21).

1.3.2 Akutni i kronični pijelonefritis

Pijelonefritis je naziv za upalni proces koji zahvaća sabirni sustav bubrega i bubrežni parenhim, a obzirom da je najčešće infektivnog porijekla naziva se još i infektivni tubulointersticijski nefritis. Tri su vrhunca javljanja: dojenačka dob i rano djetinjstvo, žene u generativnoj dobi te muškarci i žene starije od 60 godina. Pijelonefritis je često povezan s prirođenim ili stečenim opstruktivnim lezijama donjeg dijela urinarnog trakta ili sa stanjima koja dovode do zadržavanja rezidualnog urina u mokraćnom mjehuru (21,176).

Akutni pijelonefritis najčešće nastaje ascedentnim putem i u najvećem broju slučajeva je uzrokovan bakterijama. U bubrežnoj kori i meduli se nalazi akutni

upalni infiltrat sačinjen većinom od polimorfonuklearnih leukocita koji su prisutni u intersticiju i lumenu tubula. Najčešći uzročnik je *Escherichia coli*, a zatim slijede *Klebsiella* i *Enterobacter*. Ukoliko je infekcija nastala hematogenim putem mogu nastati brojni mali kortikalni apscesi dok je medula rjeđe zahvaćena (21).

U kroničnom pijelonefritisu nalazi se gruba fibroza bubrežnog parenhima. Kortikalni i papilarni ožiljci leže na proširenim, tupim, deformiranim čašicama. Mikroskopski se nalazi oštećenje tubula, intersticijska upala i fibroza. Tubuli su atrofični ili prošireni, obloženi spljoštenim epitelom i ispunjeni koloidnim cilindrima, a ovakva slika se naziva tiroidizacija. Većinu upalnog infiltrata čine limfociti, plazma stanice i histioci (21).

1.3.3 Nefrolitijaza i nefrokalcinoza

Nefrolitijaza se definira kao razvoj i nakupljanje kamenaca unutar sabirnog sustava bubrega. Muškarci su oko četiri puta češće zahvaćeni nego žene, a najčešće se javlja između trećeg i petog desetljeća života. Najkarakterističniji simptomi nefrolitijaze su nagla i jaka bol u slabinama i hematurija. Bubrežni kamenci mogu uzrokovati makroskopske i mikroskopske promjene bubrežnog parenhima jednake onima u pijelonefritisu i hidronefrozi (21).

Nefrokalcinoza je pojam koji označava odlaganje kalcija u bubrežnom parenhimu. Depoziti kalcija se javljaju na tubularnim bazalnim membranama i u intersticiju, a prisutne su i atrofija tubula te intersticijska i periglomerularna fibroza. Nefrokalcinoza se može naći u brojnim sistemnim bolestima ili stanjima kao što su hiperparatiroidizam, sarkoidoza, pri ekscesivnom uzimanju vitamina D te u multiplom mijelomu (21).

1.4 HIF-1 α

HIF (Hypoxia-Inducible Factor-hipoksijom inducirani čimbenik) je transkripcijski faktor koji svojim djelovanjem regulira prilagodbu stanica na manjak kisika. Sastoji se od dvije podjedinice HIF-1 α i HIF-1 β , pri čemu je HIF-1 α osjetljiv na koncentraciju kisika, a HIF-1 β je konstantan neovisno o koncentraciji kisika. Dimerizacija ovih dviju podjedinica dovodi do transkripcije gena potrebnih za sintezu brojnih proteina. HIF je uključen u regulaciju brojnih bioloških procesa važnih za funkcioniranje bubrega, kako u fiziološkim tako i u patološkim uvjetima. Sudjeluje u metabolizmu glukoze i željeza, angiogenezi, eritropoezi, migraciji stanica i međustaničnim odnosima. Čimbenici na koje, između ostalih, djeluje su: hem-oksigenaza, inhibitor aktivatora plazminogena 1, tkivni inhibitor metaloproteinaze 1, čimbenik rasta vezivnog tkiva, VEGF i brojni drugi (177). U normalnim, fiziološkim uvjetima se HIF-1 α brzo razlaže dok se u uvjetima smanjene tkivne koncentracije kisika stabilizira i pojačano nakuplja i to zbog inaktivacije ili nedostatka VHL gena ili aktivacijom nekog drugog mehanizma. Poznato je da je s nastankom karcinoma bubrežnih stanica povezana mutacija VHL gena koja dovodi do njegove inaktivacije i nastanka nefunkcionalnog VHL proteina. VHL protein u normoksičnim uvjetima veže HIF koji se onda razgrađuje, dok se u hipoksiji ili u nedostatku funkcionalnog VHL proteina HIF akumulira i aktivira transkripciju proangiogenetičkih čimbenika kao što su vaskularni endotelni faktor rasta – VEGF (178-180). HIF-1 α regulira angiogenezu, rast i invaziju te metastatsko širenje tumora djelujući kao transkripcijski faktor za brojne proteine, a ima i ulogu u regulaciji staničnog ciklusa i apoptoze (181-183). Tako se HIF-1 α pojačano stvara u tkivu karcinoma bubrežnih stanica, a osim u tumorskom tkivu, ovaj čimbenik ima ulogu i tijekom embrionalnog razvoja bubrega, u slučajevima postojanja akutne ili kronične hipoksije bubrega ili tijekom upalne reakcije (177).

U novije vrijeme se HIF-1 α u karcinomu bubrežnih stanica istražuje i kao mogući prognostički čimbenik za oboljele od ove bolesti, a obzirom na dokazanu ulogu koju HIF ima u patofiziologiji karcinoma bubrežnih stanica, jedan od nedavno odobrenih lijekova za kliničku primjenu u liječenju bolesnika s karcinomom bubrežnih stanica je i temsirolimus koji djeluje kao inhibitor mTOR-a, čime izravno smanjuje aktivnost HIF-a (137).

1.5 VEGF

VEGF (Vascular Endothelial Growth Factor-vaskularni endotelni čimbenik rasta, još se naziva i VEGF-A) je protein koji svojim djelovanjem potiče angiogenezu, odnosno stvaranje novih, malih krvnih žila. Na endotelnim stanicama se veže na specifični receptor i pokreće put tirozin-kinaze, a uključen je u brojne funkcije endotelnih stanica kao što su proliferacija, migracija, invazija, preživljenje i propusnost. U tkivu karcinoma bubrežnih stanica je izraženost VEGF-a uspoređivana i u odnosu na nekrozu tumorskog tkiva koja se u novije vrijeme pokazala kao neovisan prognostički faktor. Utvrđeno je da je izraženost VEGF-a bila povišena u u vitalnom tumorskom tkivu neposredno uz područje nekroze i da su povišene koncentracije VEGF-a povezane s povećanim brojem malih krvnih žila. Jedan od ključnih koraka u procesu angiogeneze je remodeliranje bazalne membrane za što su odgovorne metaloproteinaze matriksa, a smatra se da njihovo djelovanje regulira upravo VEGF. Tijekom angiogeneze, zrele krvne žile se formiraju na način da se okruže slojem pericita što im omogućuje međudjelovanje s vazoaktivnim tvarima te ih stabilizira (184-185). VEGF izlučuju hipoksične stanice, a kako su koncentracije mRNA VEGF-a su povišene u tkivu karcinoma bubrežnih stanica smatra se glavnim čimbenikom angiogeneze u karcinomu bubrežnih stanica kao i odgovornim za tumorski rast i sposobnost metastaziranja. Također je uočeno da je izraženost VEGF-a veća u papilarnom nego u svijetlostaničnom karcinomu bubrega (186). Osim uloge koju ima u tumorskoj patofiziologiji, izlučuje se i tijekom embriogeneze, u procesu cijeljenja rane kao i tijekom ishemijske bolesti srca (187-188).

U novije vrijeme se VEGF u karcinomu bubrežnih stanica istražuje i kao mogući prognostički čimbenik za oboljele od ove bolesti, a obzirom na dokazanu ulogu VEGF-a u rastu i razvoju karcinoma bubrežnih stanica nedavno su za kliničku primjenu odobreni i novi lijekovi koji djeluju kao inhibitori tirozin kinaze za VEGF receptor, dok pojedini djeluju izravno kao protutijelo na receptor za VEGF (128, 130).

2 HIPOTEZA I CILJEVI ISTRAŽIVANJA

Hipoteza ovog istraživanja je da karcinomi bubrega koji se nalaze u bubrezima kod kojih postoje promjene bubrežne arterije imaju povećanu izraženost VEGF-a i HIF-1 α , kao i povećan broj malih krvnih žila u području tumorskog tkiva, te da ove promjene koreliraju sa stupnjem nekroze tumorskog tkiva.

Ciljevi istraživanja su:

1. Usporediti povezanost patoloških promjena bubrežnih arterija s razinom izraženosti VEGF-a, HIF-1 α i gustoćom malih krvnih žila u tumoru.
2. Odrediti vrstu patoloških promjena bubrežnih arterija te njihovu učestalost u pacijenata s primarnim karcinomom bubrežnih stanica te ih usporediti s eventualnim promjenama i učestalošću u pacijenata s netumorskim bolestima bubrega.
3. Usporediti razinu izraženosti VEGF-a i HIF-1 α s gustoćom malih krvnih žila u tumoru.
4. Usporediti ostale prognostički značajne čimbenike karcinoma bubrežnih stanica (veličina tumora, TNM stadij, histološki tip, nuklearni gradus) s promjenama na bubrežnim arterijama i izraženošću VEGF-a i HIF-1 α .
5. Odrediti prisutnost i stupanj nekroze u karcinomima bubrežnih stanica te ih usporediti s promjenama na bubrežnim arterijama i izraženošću VEGF-a i HIF-1 α .

3 BOLESNICI I METODE

3.1 BOLESNICI

Uzorci bubrega s karcinomom predstavljaju arhivski materijal Kliničkog zavoda za patologiju «Ljudevit Jurak» dobiven od svih pacijenata kojima je u razdoblju od 2003-2007. godine u KBC «Sestre milosrdnice» učinjena nefrektomija zbog karcinoma bubrežnih stanica, a kojima su rutinski analizirane strukture hilusa bubrega.

Uzorci bubrega s netumorskim bolestima predstavljaju arhivski materijal Kliničkog zavoda za patologiju «Ljudevit Jurak» dobiven od pacijenata kojima je u razdoblju od 2003-2007. godine u KBC «Sestre milosrdnice» nefrektomija učinjena zbog netumorskih bolesti bubrega, a koji sadrže i uzorke bubrežnih arterija.

Uzorci bubrežnih arterija u kontrolnoj skupini dobiveni su nakon rutinskih obdukcija pokojnika kojima obdukcijom te naknadnom histološkom analizom nije utvrđen nikakav maligni proces, kao ni bilo kakva bolest bubrega.

Analizirano je:

- 150 uzoraka bubrega s karcinomom bubrežnih stanica i pripadajućim strukturama hilusa, uključujući i bubrežne arterije
- 50 uzoraka bubrega s netumorskim bolestima i pripadajućim strukturama hilusa, uključujući i bubrežne arterije
- 50 uzoraka bubrega bez ikakvih promjena i oboljenja s pripadajućim strukturama hilusa, uključujući bubrežne arterije, kao kontrolna skupina.

3.2 METODE

Svi uzorci obrađeni su standardnom histološkom metodom koja uključuje fiksaciju tkiva u 10% puferiranom formalinu i uklapanje u parafinske blokove, rezanje na debljinu od 5 µm, deparafiniziranje i bojenje standardnom metodom hemalaun- eozin (HE).

Uzorci bubrežnih arterija u kojima su na standardnim hemalaun-eozin prerezima nađene patološke promjene u smislu fibromuskularne displazije, dodatno su analizirani histokemijskim metodama pomoću orceina i Mallory trikrom metode koje su napravljene prema standardnoj proceduri, a radi određivanja i boljeg prikazivanja pojedinih podtipova ove promjene.

Mallory trikrom metodom glatki mišići stijenke bubrežnih arterija obojeni su crveno, dok su miofibroblasti i kolagena vlakna obojeni zeleno. Orceinom su se jasnije prikazala elastična vlakna, koja se nalaze u unutarnjoj i vanjskoj elastičnoj membrani stijenki bubrežnih arterija, a koja se opisanom metodom boje smeđe.

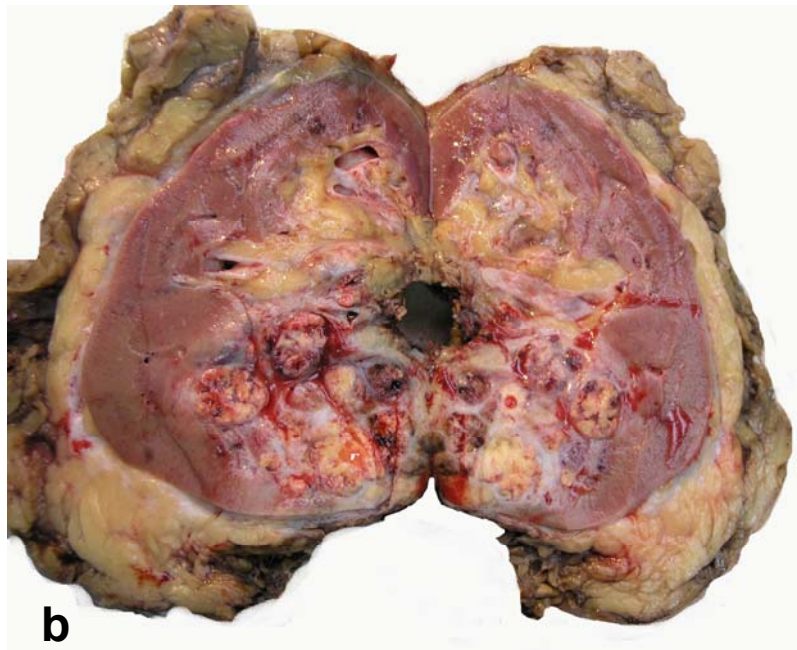
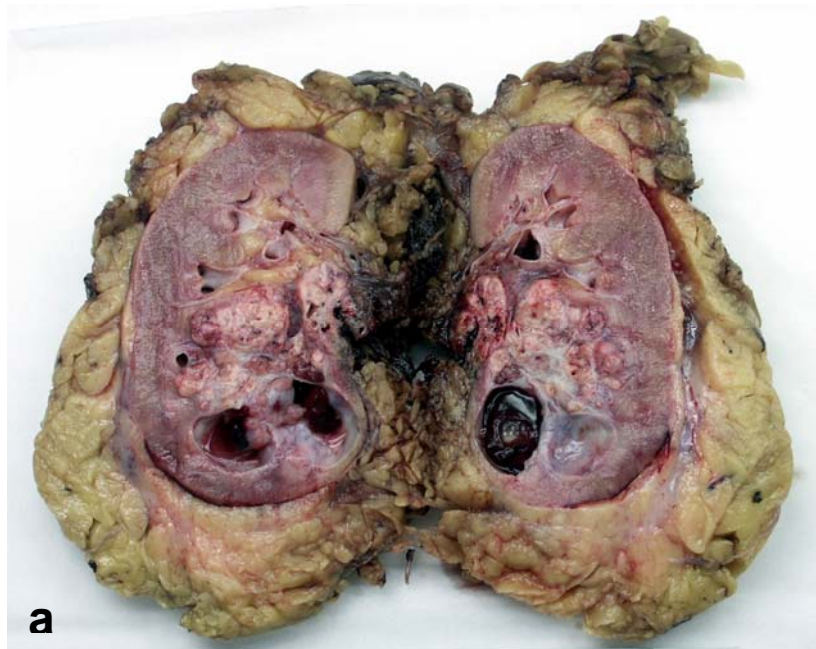
Prisutnost i stupanj nekroze tumorskog tkiva u skupini bolesnika s karcinomom bubrega određeni su temeljem makroskopske procjene i histološke potvrde prisutnosti koagulacijske nekroze na prerezima tumorskog tkiva (Slika 1 i 2). Stupanj nekroze tumorskog tkiva podijeljen je u tri skupine: karcinomi bez prisutnosti nekroze; karcinomi s manje od 50% nekrotičnog područja te karcinomi s više od 50% nekrotičnog područja tumorskog tkiva (189-192). Nuklearni gradus karcinoma bubrega određen je prema Fuhrmanovoj (68).

Za imunohistokemijsku analizu korištena su primarna protutijela na VEGF (Clone VG1, razrjeđenje 1:25, Dako), HIF-1 α (Lot Number: KAK01, razrjeđenje 1:25, R&D Systems,) te CD31 (Clone JC70A, razrjeđenje 1:40, Dako). Imunohistokemijska analiza za navedena protutijela učinjena je LSAB metodom kao vizualizacijskim sistemom na Dako TechMate TM automatiziranom stroju za imunohistokemijsko bojenje uz upotrebu streptavidin imunoperoksidaza MSIP protokola. Imunohistokemijska reakcija na VEGF, kao i na HIF-1 α određivana je na području tumora koje pokazuje najizraženiju reakciju (hot spot) i u dva pridružena područja pod velikim povećanjem (X400). Područje tumora koje pokazuje najizraženiju reakciju (hot spot) određeno je pregledavanjem cijelog tumora na malom povećanju (X40). Rezultati su izraženi kao: 0-bez pozitivnih tumorskih stanica; 1- do 10% pozitivnih tumorskih stanica; 2- više od 10 do 50% pozitivnih tumorskih stanica; 3- više od 50% pozitivnih tumorskih stanica. Gustoća malih krvnih žila određena je protutijelom na CD31 i izražena je kao apsolutni broj malih krvnih žila (Slika 3). Područje tumora koje sadrži maksimalni broj malih krvnih žila (hot spot) i dva pridružena područja na kojima se gustoća malih krvnih žila određivala, određeno je pregledavanjem cijelog tumora na malom povećanju (X40). Male krvne žile brojane su pod velikim povećanjem (X400). Pri brojanju

malih krvnih žila se u obzir uzimala svaka endotelna stanica ili nakupina endotelnih stanica koje su pokazivale pozitivnu imunohistokemijsku reakciju na CD31, neovisno o tome da li je bio prikazan lumen male krvne žile ili ne (193-194).

3.3 STATISTIČKA OBRADA PODATAKA

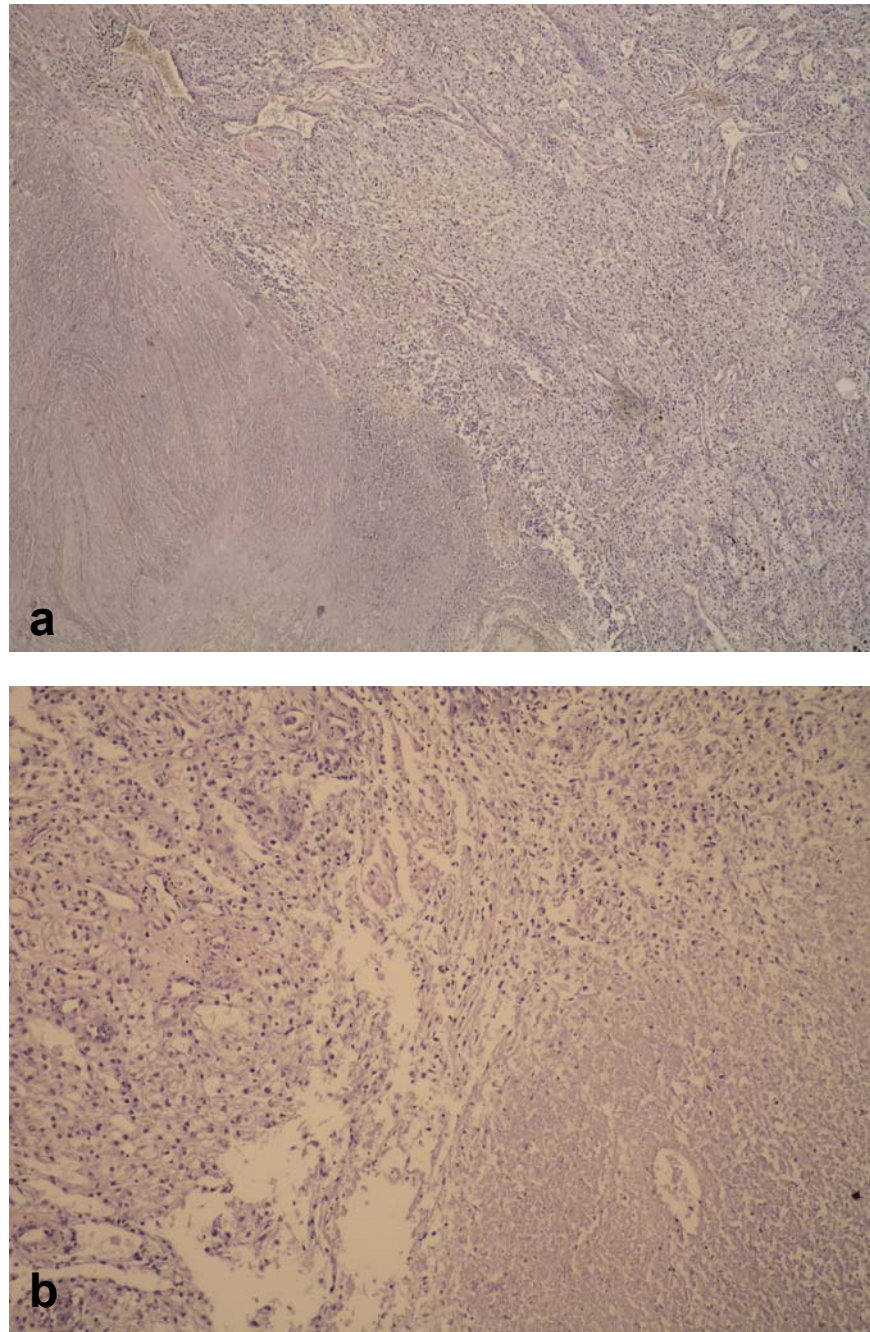
Normalnost raspodjele je provjerena Smirnov-Kolmogorovljevim testom i shodno dobivenim podacima su se primijenili odgovarajući parametrijski i neparametrijski testovi. U statističkoj analizi dobivenih podataka razlike kvalitativnih i kategorijskih podataka testirane su χ^2 testom. Za testiranje razlika kvantitativnih podataka (izraženosti HIF-1 α , VEGF-a i gustoće malih krvnih žila) između tri analizirane skupine korišten je Kruskal-Wallis test, dok je veličina tumora analizirana analizom varijance („one way“ ANOVA). Između skupine bolesnika s karcinomom bubrežnih stanica, skupine s netumorskim bolestima i kontrolne skupine su nezavisnim t-testom analizirane razlike u dobi (promatrale su se razlike između dviju skupina). Mann-Whitney U testom su se analizirale razlike u razini izraženosti HIF-1 α i VEGF-a u skupini s karcinomom bubrežnih stanica. Izračunati su Pearsonovi i neparametrijski Spearmanovi koeficijenti korelacije između pojedinih kliničkih odrednica. Za određivanje statistički značajne granične vrijednosti gustoće malih krvnih žila („cut-off value“) korištena je ROC analiza. Razlike su smatrane statistički značajnim uz $p < 0.05$. Pri analizi je korištena programska podrška PASW for Windows, verzija 17.02. (SPSS, IL, Chicago).



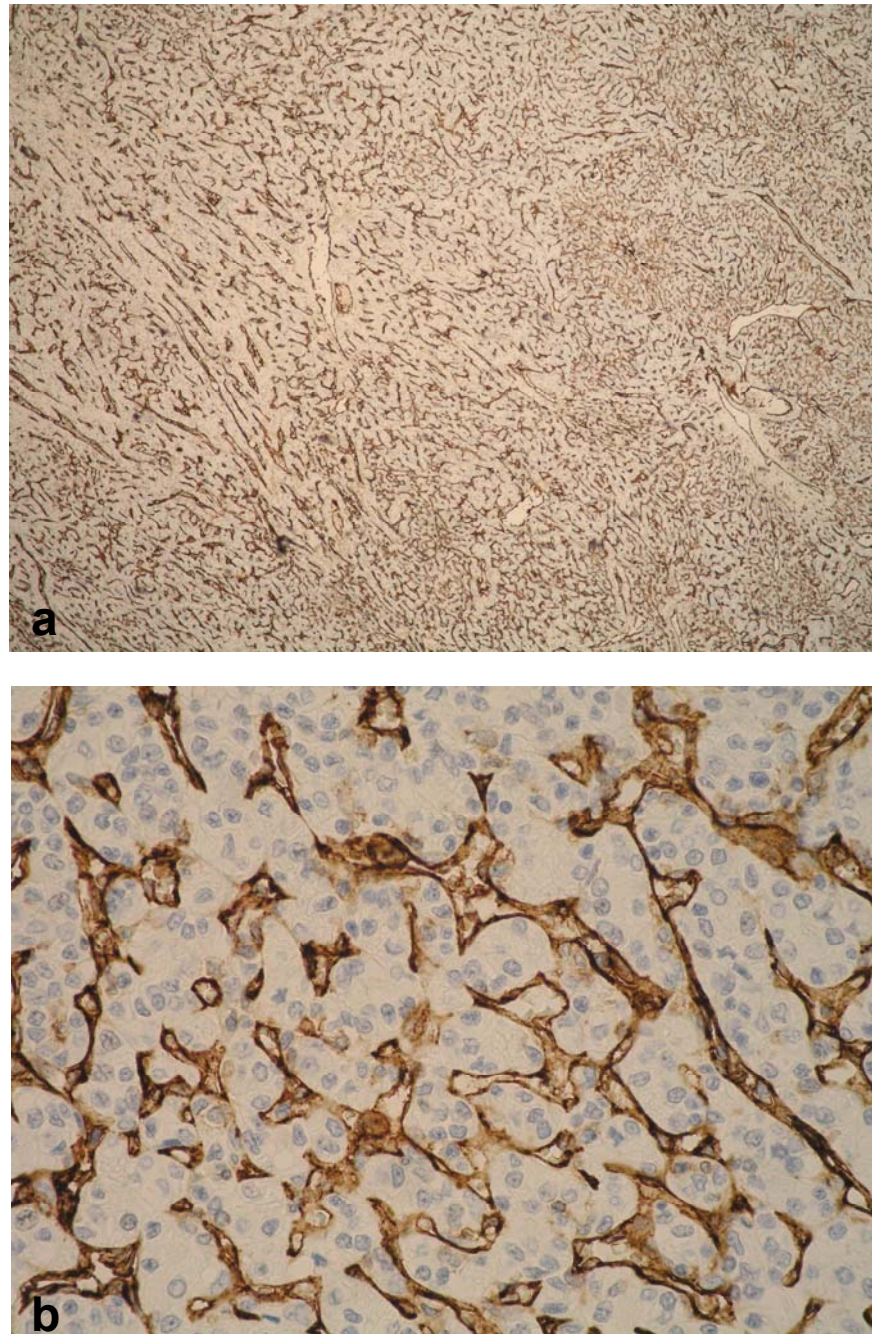
Slika 1. Makroskopski izgled bubrega s karcinomom bubrežnih stanica.

a) Karcinom s cističnim područjima i krvarenjem te 25% nekrotičnog tkiva;

b) Karcinom multinodularnog izgleda s 40% nekrotičnog tkiva



Slika 2. Mikroskopski izgled svjetlostaničnog karcinoma bubrežnih stanica s nekrozom. a) HEX40; b) HEX100



Slika 3. Imunohistokemijska reakcija na CD31 u karcinomu bubrežnih stanica. a) X40; b) X400

4 REZULTATI

Analizirano je 150 uzoraka bubrega s karcinomom bubrežnih stanica koji, uz prereze tumorskog tkiva, sadrže i prereze struktura hilusa s pripadajućom bubrežnom arterijom. Skupina netumorskih bolesti bubrega sadrži 50 uzoraka bubrega od pacijenata kojima je nefrektomija učinjena zbog netumorske bolesti, a koji uz prereze bubrežnog parenhima sadrže i prereze struktura hilusa s pripadajućom bubrežnom arterijom. Kontrolna skupina se sastoji od 50 uzoraka bubrežnih arterija od 25 bolesnika koji su preminuli i kojima rutinskom obdukcijom kao ni naknadnom histološkom pretragom nije ustanovljena nikakva maligna bolest ili bolest bubrega.

U skupini bolesnika s karcinomom bubrega su 104 (69.3%) muškog spola, a 46 (30.7%) su žene, raspona dobi od 36 do 82 godine (medijan 62 godine). Najzastupljeniji histološki tip karcinoma bubrežnih stanica je svijetlostanični karcinom koji čini 130 (86.7%) slučajeva. 14 (9.3%) slučajeva je papilarni tip karcinoma, 4 (2.7%) slučaja je cistični tip, a 2 (1.3%) su slučaja kromofobnog karcinoma bubrega. Raspon veličine tumora je od 2 cm do 20 cm (medijan 7 cm). Nuklearni gradus tumora je u 6 (4%) karcinoma G1, u 65 (43.3%) je G2, u 47 (31.3%) je G3, a u 32 (21.4%) slučaja je G4. Podaci o metastazama karcinoma bubrežnih stanica u regionalne limfne čvorove su dostupni za 83 pacijenta, od kojih 79 (95.2%) pacijenata nije imalo metastaze u regionalne limfne čvorove, 3 (3.6%) su imali metastazu u jedan regionalni limfni čvor, a 1 (1.2%) pacijent je imao metastaze u dva regionalna limfna čvora. Podaci o udaljenim metastazama su dostupni za 7 pacijenata od kojih su svi imali histološki potvrđene metastaze.

Promjene na bubrežnim arterijama su u skupini bolesnika s karcinomom bubrežnih stanica nađene u 88/150 slučajeva (58.7%), od kojih fibromuskularna displazija predstavlja 58/150 (38.7%), a ateroskleroza 30/150 (20%) slučajeva (Slika 4). Kod 62/150 (41.3%) bolesnika u skupini s karcinomom bubrežnih stanica, nisu nađene promjene bubrežne arterije.

U skupini bolesnika s karcinomom bubrežnih stanica i fibromuskularnom displazijom je 35 (60.3%) muških i 23 (39.7%) ženskih pacijenata, raspona dobi od 35 do 81 godine (medijan 61 godina). U skupini bolesnika s karcinomom bubrežnih stanica i aterosklerozom je 25 (83.3%) muških i 5 (16.7%) ženskih

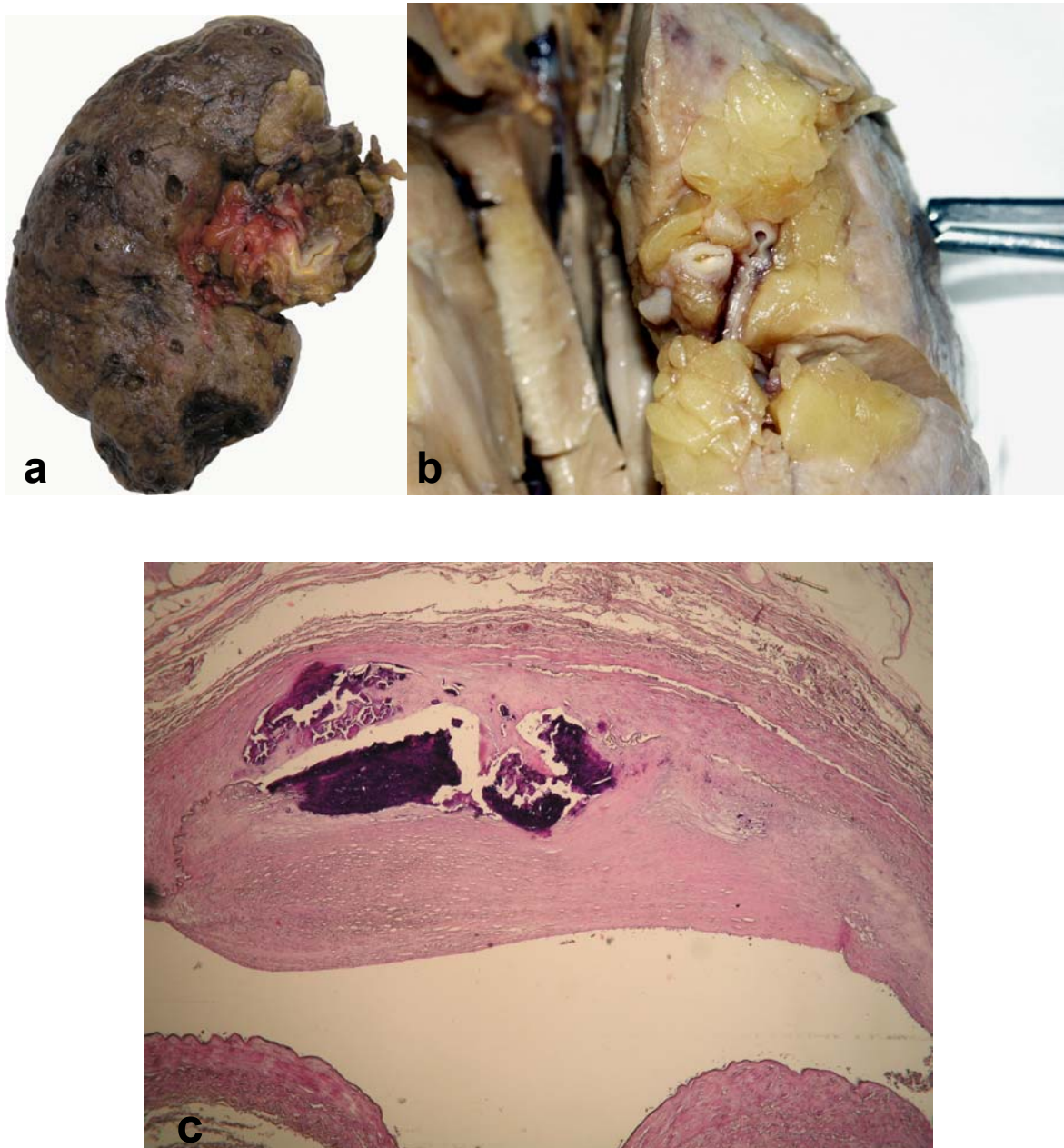
pacijenata, raspona dobi od 42 do 82 godine (medijan 67.5 godina). U skupini bolesnika s karcinomom bubrežnih stanica kod kojih nisu nađene promjene bubrežne arterije su 44 (71%) osobe muškog i 18 (29%) osoba ženskog spola, raspona dobi od 38 do 81 godine (medijan 61 godina).

Od svih slučajeva fibromuskularne displazije, unutar skupine bolesnika s karcinomom bubrežnih stanica, najveći broj arterija, njih 47/58 (81%) pokazivao je podtip FMD-IIb (Slika 5). Podtip FMD-I (Slika 6) nađen je u 8/58 (13.8%) slučajeva, dok su podtipovi FMD-IIa nađeni u 2/58 (3.5%) slučaja, a FMD-III u 1/58 (1.7%) slučaju.

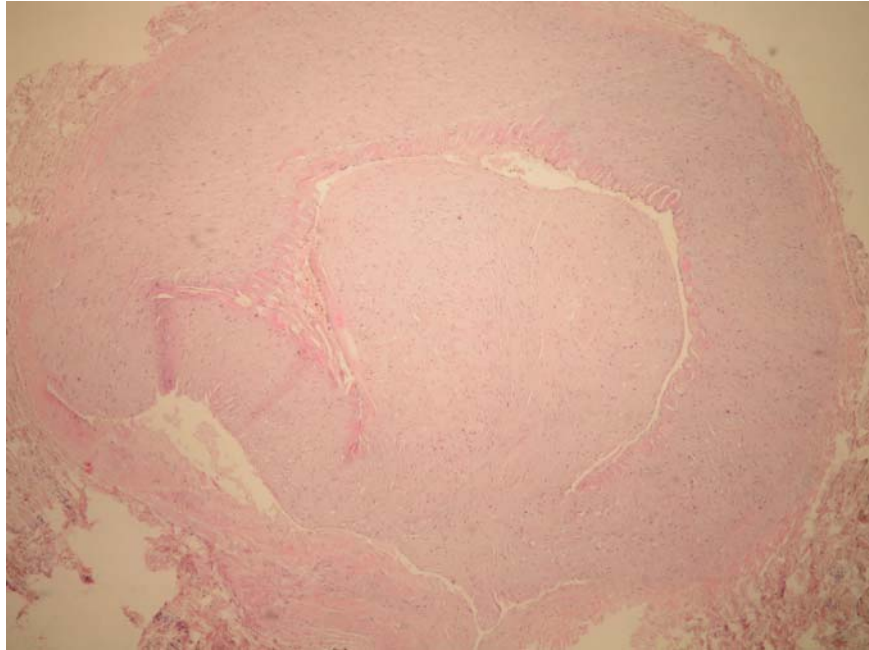
Unutar skupine bolesnika s karcinomom bubrežnih stanica nekroza tumorskog tkiva je nađena u 108/150 (72%) slučajeva, dok 42 (28%) uzorka karcinoma bubrežnih stanica nije sadržavalo područja nekroze tumorskog tkiva. U skupini karcinoma bubrežnih stanica koji su sadržavali nekrozu tumorskog tkiva, 78/108 (72.2%) uzoraka je imalo manje od 50% nekrotičnog područja, dok je 30/108 (27.8%) uzoraka sadržavalo više od 50% nekrotičnog područja tumorskog tkiva.

U slučajevima karcinoma bubrežnih stanica koji su sadržavali nekrotična područja, patološke promjene bubrežne arterije u smislu fibromuskularne displazije su nađene u 44/108 (40.7%), a u smislu ateroskleroze u 22/108 (20.4%) slučajeva. U istoj skupini su bubrežne arterije bile bez patoloških promjena u 42/108 (38.9%) bolesnika. Unutar skupine karcinoma bubrežnih stanica bez nekroze tumorskog tkiva, bubrežne su arterije u 14/42 (33.3%) slučajeva pokazivale promjene u smislu fibromuskularne displazije, u 8/42 (19%) promjene u smislu ateroskleroze, a u 20/42 (47.7%) slučajeva su bubrežne arterije bez znakova patoloških promjena.

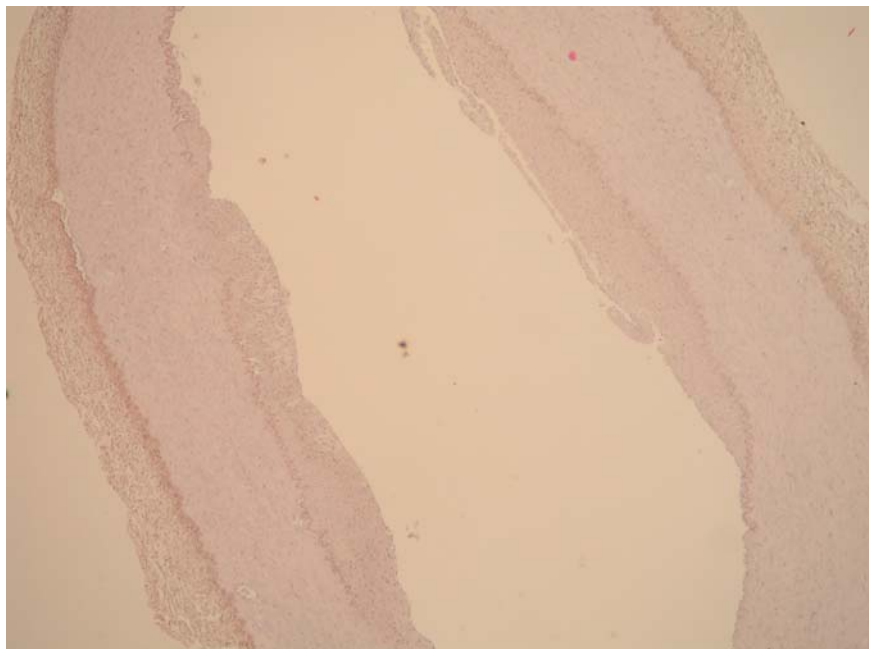
Imunohistokemijski je difuzno pozitivna citoplazmatska ili membranska reakcija na VEGF nađena u 122/150 (81.3%) slučaja s karcinomom bubrežnih stanica. Od toga je 47/122 (38.5%) uzoraka sadržavalo do 10% pozitivnih tumorskih stanica, 38/122 (31.1%) je sadržavalo više od 10 do 50% pozitivnih tumorskih stanica, a 37/122 (30.4%) uzoraka je sadržavalo više od 50% pozitivnih tumorskih stanica (Slika 7). Imunohistokemijska reakcija na VEGF u istoj skupini je u 28/150 (18.7%) bila negativna. Odnos imunohistokemijske reakcije na VEGF i promjena bubrežne arterije u skupini s karcinomom bubrežnih stanica prikazan je u tablici 1.



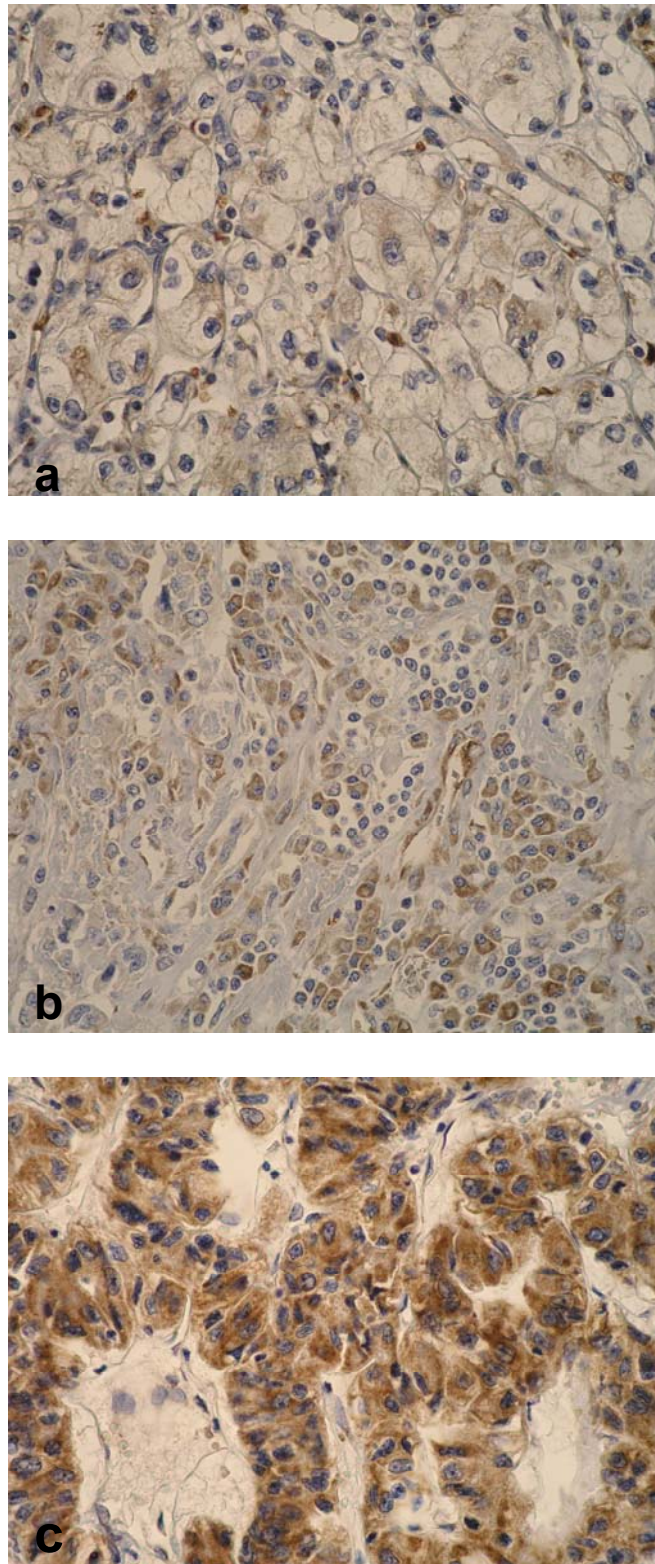
Slika 4. a) Makroskopski izgled bubrega s hilusom i bubrežnom arterijom s vidljivim aterosklerotskim promjenama; b) Makroskopski izgled hilusa bubrega s bubrežnom arterijom i vidljivim aterosklerotskim promjenama c) Mikroskopska slika bubrežne arterije s aterosklerotskim promjenama (HEX40)



Slika 5. Mikroskopska slika bubrežne arterije s promjenom FMD-IIb (HEX40).



Slika 6. Mikroskopska slika bubrežne arterije s promjenom FMD-I (HEX40).



Slika 7. Imunohistokemijska izraženost VEGF-a u karcinomu bubrežnih stanica (X400). a) do 10% pozitivnih tumorskih stanica; b) >10-50% pozitivnih tumorskih stanica; c) >50% pozitivnih tumorskih stanica

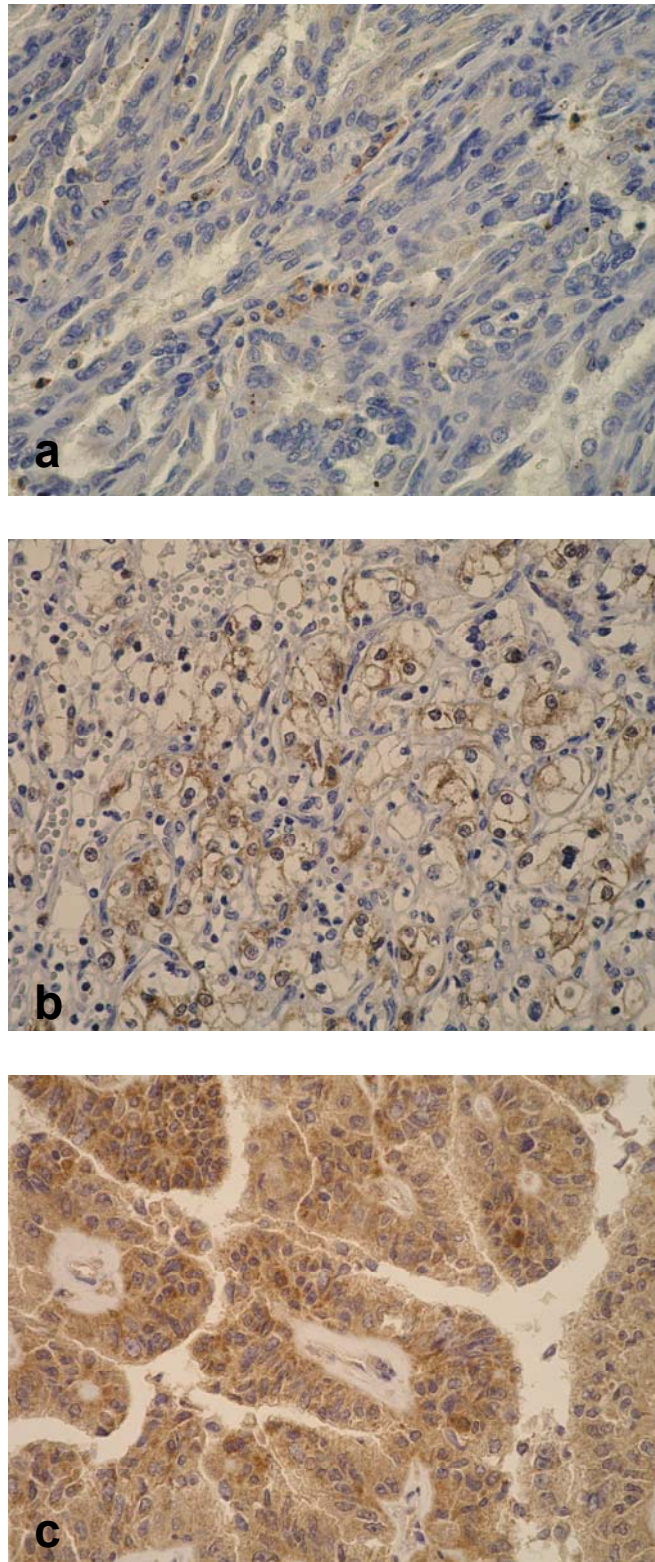
Tablica 1. Imunohistokemijska reakcija na VEGF i promjene bubrežnih arterija u skupini bolesnika s karcinomom bubrežnih stanica

ARTERIJE (promjene)	VEGF				UKUPNO (N)
	NEGATIVAN (N)	DO 10% (N)	>10-50% (N)	>50% (N)	
UREDNE	11	23	13	15	62
FMD	11	12	20	15	58
ATH	6	12	5	7	30
UKUPNO (N)	28	47	38	37	150

Difuzno pozitivna citoplazmatska ili membranska reakcija na HIF-1 α je nađena u 128/150 (85.3%) slučajeva s karcinomom bubrežnih stanica. Od toga je 38/128 (29.7%) uzoraka sadržavalo do 10% pozitivnih tumorskih stanica, 31/128 (24.2%) je sadržavalo više od 10 do 50% pozitivnih tumorskih stanica, a 59/128 (46.1%) uzoraka je sadržavalo više od 50% pozitivnih tumorskih stanica (Slika 8). Imunohistokemijska reakcija na HIF-1 α je u istoj skupini u 22/150 (14.7%) slučajeva bila negativna. Odnos imunohistokemijske reakcije na HIF-1 α i promjena bubrežne arterije u skupini s karcinomom bubrežnih stanica prikazan je u tablici 2.

Tablica 2. Imunohistokemijska reakcija na HIF-1 α i promjene bubrežnih arterija u skupini bolesnika s karcinomom bubrežnih stanica

ARTERIJE (promjene)	HIF-1 α				UKUPNO (N)
	NEGATIVAN (N)	DO 10% (N)	>10-50% (N)	>50% (N)	
UREDNE	8	21	12	21	62
FMD	9	11	10	28	58
ATH	5	6	9	10	30
UKUPNO (N)	22	38	31	59	150



Slika 8. Imunohistokemijska izraženost HIF-1 α u karcinomu bubrežnih stanica (X400). a) do 10% pozitivnih tumorskih stanica; b) >10-50% pozitivnih tumorskih stanica; c) >50% pozitivnih tumorskih stanica

Imunohistokemijskim određivanjem gustoće malih krvnih žila pomoću CD31 su u skupini karcinoma bubrežnih stanica dobiveni slijedeći rezultati: u skupini bez patoloških promjena bubrežnih arterija raspon gustoće malih krvnih žila iznosi od 25 do 271 (prosječno 117.98); u skupini s promjenama arterija u smislu fibromuskularne displazije iznosi od 40 do 337 (143.17); u skupini s promjenama arterija u smislu ateroskleroze iznosi od 37 do 280 (120.5). Prosječna gustoća malih krvnih žila ovisno o histološkom tipu karcinoma iznosi 136.97 za svijetlostanični karcinom, 91.75 za cistični karcinom, 67.29 za papilarni te 59.5 za kromofobni karcinom bubrega.

U skupini bolesnika s netumorskim bolestima bubrega je 17 osoba (34%) muškog spola, a 33 osobe (66%) su žene, raspona dobi od 20 do 80 godina (medijan 57 godina). U 42 slučaja je nađen kronični pijelonefritis u kombinaciji s bubrežnim kamencima ili bez njih, cistične bolesti su nađene u 5 slučajeva, hidronefroza u 2 slučaja, a u 1 se slučaju radilo o atrofiji bubrega. Promjene bubrežne arterije su nađene u 24/50 (48%) uzoraka, od čega fibromuskularna displazija u 18/50 (36%) slučajeva, a ateroskleroza u 6/50 (12%) slučajeva. U ovoj skupini bubrežne arterije nisu pokazivale znakove patoloških promjena u 26/50 (52%) uzoraka. Od slučajeva fibromuskularne displazije, 3 su uzorka pokazivala podtip FMD-I, 14 slučajeva podtip FMD-IIb te 1 slučaj podtip FMD-III. Podtip FMD-IIa u ovoj skupini nije nađen. Jaka kronična upalna reakcija je nađena u 32 slučaja, umjerena u 14 slučajeva, a 4 su slučaja imala oskudan kronični upalni infiltrat.

U kontrolnoj skupini je 17 osoba (68%) muškog spola, a 8 (32%) su žene, raspona dobi od 32 do 85 godina (medijan 64 godine). Od patoloških promjena na bubrežnim arterijama fibromuskularna displazija, podtip FMD-I, je nađena u samo jednom slučaju (2%), a ateroskleroza u 10/50 (20%) slučajeva. Aterosklerotske naslage su u ovim slučajevima u proksimalnim dijelovima arterija nađene u 8 uzoraka, dok su u 2 uzorka arterije pokazivale aterosklerotske promjene u svim segmentima bubrežne arterije. U ovoj je skupini 9 bolesnika preminulo radi obostrane bronhopneumonije, 5 radi ishemijske kardiomiopatije, 4 radi masivne plućne tromboembolije, 3 radi ciroze jetre, a po jedan bolesnik od akutnog srčanog infarkta, krvarenja iz varikoziteta jednjaka, akutnog pankreatitisa i krvarenja u bazalne ganglije.

4.1 STATISTIČKA OBRADA REZULTATA

Statističkom obradom dobivenih rezultata nađena je značajna razlika u učestalosti patoloških promjena bubrežnih arterija između skupine s karcinomom bubrežnih stanica i kontrolne skupine ($p < 0.001$) kao i između skupine netumorskih bolesti bubrega i kontrolne skupine ($p < 0.001$). U obje navedene skupine patološke promjene bubrežnih arterija, uključujući FMD i aterosklerozu, bile su statistički značajno učestalije nego u kontrolnoj skupini. Međusobnom usporedbom učestalosti patoloških promjena bubrežne arterije između skupine s karcinomom bubrežnih stanica i skupine netumorskih bolesti bubrega nije nađena statistički značajna razlika ($p = 0.305$). Usporedbom učestalosti patoloških promjena bubrežne arterije s intenzitetom upalne reakcije u skupini netumorskih bolesti bubrega nije nađena statistički značajna razlika ($p = 0.981$).

U skupini bolesnika s karcinomom bubrežnih stanica s promjenama bubrežnih arterija nađen je statistički značajan veći broj muških pacijenata u odnosu na skupinu bolesnika s netumorskim bolestima ($p < 0.001$), kao i između skupine s netumorskim bolestima i kontrolne skupine ($p < 0.001$).

Unutar skupine bolesnika s karcinomom bubrežnih stanica utvrđena je statistički značajna razlika u dobi bolesnika ovisno o promjenama na bubrežnoj arteriji. U ovoj su skupini bolesnici s promjenama bubrežne arterije u smislu ateroskleroze bili statistički značajno stariji u odnosu na bolesnike bez promjena bubrežnih arterija ($p = 0.002$) kao i u odnosu na bolesnike s promjenama arterija u smislu fibromuskularne displazije ($p = 0.022$).

Statističkom analizom spola bolesnika u skupini s karcinomom bubrežnih stanica u odnosu na promjene bubrežnih arterija nije nađena statistički značajna razlika ($p = 0.08$).

Usporedbom povezanosti patoloških promjena bubrežnih arterija u skupini bolesnika s karcinomom bubrežnih stanica s razinom izraženosti VEGF-a, HIF-1 α te s gustoćom malih krvnih žila nije nađena statistički značajna razlika ($p = 0.333$; $p = 0.334$; $p = 0.07$). Također nije nađena statistički značajna razlika između stupnja nekroze i promjene bubrežnih arterija unutar skupine s karcinomom bubrežnih stanica ($p = 0.912$).

Međusobnom usporedbom izraženosti HIF-1 α i VEGF-a nađena je statistički značajna pozitivna korelacija, pri čemu tumori koji pokazuju jaču izraženost HIF-1 α imaju i jaču izraženost VEGF-a ($p < 0.001$).

Usporedbom stupnja izraženosti VEGF-a i HIF-1 α sa spolom bolesnika u skupini s karcinomom bubrežnih stanica nije nađena statistički značajna razlika ($p = 0.663$; $p = 0.864$).

Usporedbom izraženosti HIF-1 α s nuklearnim gradusom karcinoma nađena je statistički značajna negativna korelacija, pri čemu tumori višeg nuklearnog gradusa imaju manji postotak pozitivnih tumorskih stanica ($p = 0.035$). Tumori višeg TNM stadija te pacijenti starije životne dobi u skupini s karcinomom bubrežnih stanica imaju statistički značajnu veću izraženost HIF-1 α ($p = 0.033$; $p = 0.017$). Usporedba izraženosti HIF-1 α s veličinom tumora nije pokazala statistički značajnu razliku ($p = 0.087$).

Usporedbom izraženosti VEGF-a s TNM stadijem tumora nađena je statistički značajna razlika, pri čemu tumori s višim TNM stadijem imaju veću izraženost VEGF-a ($p = 0.015$). Usporedba izraženosti VEGF-a s veličinom i nuklearnim gradusom tumora, te s dobi pacijenata nije pokazala statistički značajnu razliku ($p = 0.093$).

Usporedba stupnja izraženosti VEGF-a i HIF-1 α s histološkim tipom karcinoma bubrega nije pokazala statistički značajnu razliku, osim u slučaju kromofobnog karcinoma bubrega u kojemu su i VEGF i HIF-1 α bili izraženi u više od 50% tumorskih stanica ($p = 0.0005$; $p = 0.007$). Statistički značajna razlika nije nađena usporedbom histološkog tipa karcinoma bubrega s patološkim promjenama bubrežne arterije ($p = 0.217$).

Usporedbom TNM stadija, veličine i nuklearnog gradusa tumora s promjenama bubrežne arterije u skupini s karcinomom bubrežnih stanica nije nađena statistički značajna razlika ($p = 0.912$; $p = 0.809$; $p = 0.359$).

Statistički značajna granična vrijednost gustoće malih krvnih žila („cut-off value“) na pregledanim prerezima karcinoma bubrežnih stanica iznosi 113 malih krvnih žila, uz specifičnost od 55% i osjetljivost od 60%.

Usporedbom gustoće malih krvnih žila u odnosu na histološki tip karcinoma utvrđeno je da svijetlostanični karcinom bubrega ima statistički značajno veću gustoću malih krvnih žila u odnosu na preostale tipove karcinoma bubrežnih stanica ($p < 0.001$).

Nađena je statistički značajna razlika između izraženosti HIF-1 α i gustoće malih krvnih žila ($p=0.028$) pri čemu su tumori s većim stupnjem izraženosti HIF-1 α imali veću gustoću malih krvnih žila. Statistički značajna razlika između stupnja izraženosti VEGF-a i gustoće malih krvnih žila nije nađena ($p=0.094$).

Statistički značajna razlika nađena je i u odnosu stupnja nekroze tumora i gustoće malih krvnih žila ($p=0.016$) pri čemu je gustoća malih krvnih žila bila veća u tumorima koji su imali manje od 50% nekrotičnog područja tumorskog tkiva. Usporedbom stupnja nekroze tumorskog tkiva i razine izraženosti VEGF-a i HIF-1 α nije nađena statistički značajna razlika ($p=0.678$; $p=0.792$).

Unutar skupine bolesnika s netumorskim bolestima bubrega utvrđena je statistički značajna razlika u dobi bolesnika ovisno o promjenama na bubrežnoj arteriji. U ovoj su skupini bolesnici s promjenama bubrežne arterije u smislu ateroskleroze bili statistički značajno stariji u odnosu na bolesnike bez promjena bubrežnih arterija ($p=0.004$) kao i u odnosu na bolesnike s promjenama arterija u smislu fibromuskularne displazije ($p=0.005$).

Statističkom analizom spola bolesnika u skupini netumorskih bolesti bubrega u odnosu na promjene bubrežnih arterija nije nađena statistički značajna razlika ($p=0.169$).

5 RASPRAVA

U ovom istraživanju je utvrđena statistički značajno veća učestalost patoloških promjena bubrežnih arterija u skupini pacijenata s karcinomom bubrežnih stanica u odnosu na kontrolnu skupinu, kao i u skupini netumorskih bolesti bubrega u odnosu na kontrolnu skupinu. Ovakvi rezultati su u skladu s prethodno objavljenim studijama u kojima su se proučavale promjene bubrežnih arterija u bolesnika oboljelih od karcinoma bubrežnih stanica (195-196). Patološke promjene bubrežnih arterija koje su, u ovom istraživanju, u proučavanim skupinama bolesnika pronađene, su fibromuskularna displazija i ateroskleroza. U skupini pacijenata s karcinomom bubrežnih stanica je fibromuskularna displazija nađena u 38.7% slučajeva, a ateroskleroza u 20% slučajeva. U skupini pacijenata s netumorskim bolestima bubrega je fibromuskularna displazija nađena u 36%, a ateroskleroza u 12% slučajeva dok je u kontrolnoj skupini nađen samo jedan slučaj fibromuskularne displazije (2%), a u 20% slučajeva su nađene aterosklerotske promjene. Međusobnom usporedbom patoloških promjena bubrežnih arterija između skupine pacijenata s karcinomom bubrega i skupine pacijenata s netumorskim bolestima bubrega nije nađena značajna razlika u učestalosti ovih promjena.

Odnosi i učestalost nađenih patoloških promjena bubrežnih arterija (prvenstveno fibromuskularne displazije) ponajprije upućuju na zaključak da njihov nastanak ne prethodi nastanku karcinoma nego nastaju istodobno s karcinomom ili netumorskim bolestima bubrega ili kao njihova posljedica. Naime, u skupini bolesnika s netumorskim bolestima bubrega većina uzoraka bubrežnog parenhima sadrži umjereno gusti do obilan kronični upalni infiltrat. Poznato je da se tijekom kronične upalne reakcije luče brojne biološki aktivne tvari, kao što su: faktor rasta fibroblasta – FGF (od eng. fibroblast growth factor), transformirajući faktor rasta β - TGF β (od eng. transforming growth factor β), faktor rasta porijekla trombocita - PDGF (od eng. platelet-derived growth factor), VEGF te brojne druge. Izlučuju ih prvenstveno aktivirani makrofagi, ali i trombociti, limfociti, fibroblasti te glatko-mišićne i endotelne stanice (150). Navedeni spojevi na različite načine sudjeluju u mehanizmu upale; PDGF je kemotaktičan za neutrofile, makrofage, fibroblaste i glatko-mišićne stanice te ih stimulira i potiče angiogenezu; VEGF djeluje kao

mitogen za endotelne stanice i na taj način sudjeluje u angiogenezi; TGF β je također kemotaktičan za neutrofile, makrofage i fibroblaste te potiče fibroplaziju i angiogenezu (150). Pojedini od ovih spojeva se izlučuju i u brojnim malignim tumorima, pa tako i u karcinomima bubrežnih stanica. Tumorske stanice, između ostalog, luče VEGF koji je ključan u procesu angiogeneze unutar tumorskog tkiva, te TGF β i PDGF čija je, jedna od brojnih uloga, i modifikacija strome tumora čime se olakšava rast i invazivnost samog tumora (150,197). Obzirom da su patološke promjene bubrežne arterije u smislu fibromuskularne displazije znatno češće nađene i u skupini bolesnika s karcinomom bubrega i u skupini bolesnika s netumorskim bolestima bubrega, u kojoj je većina uzoraka pokazivala znakove kronične upale, postoji mogućnost da su ove promjene sekundarne i da nastaju kao posljedica lučenja i djelovanja gore navedenih, a i nekih drugih, biološki aktivnih tvari koje imaju utjecaj na proliferaciju fibroblasta i miofibroblasta u stijenkama krvnih žila te na taj način dovode do nastanka fibromuskularne displazije. Međutim, točna etiologija i mehanizam nastanka fibromuskularne displazije bubrežnih, a i drugih arterija u kojima se ova promjena javlja, ostaju nepoznati i potrebna su daljnja istraživanja kako bi se ove teorije razjasnile.

Učestalost aterosklerotskih promjena, kako u skupini pacijenata s karcinomom bubrega tako i u skupini netumorskih bolesti, nije bila visoka koliko bi se moglo očekivati obzirom na dob bolesnika. Glavni je uzrok u tome što su za analizu bili dostupni samo distalni dijelovi bubrežnih arterija, obzirom na operativnu tehniku pri kojoj se bubrežna arterija podvezuje u središnjem dijelu ili bliže hilusu bubrega, a poznato je da se aterosklerotske promjene najčešće nalaze na aortalnom ušću bubrežnih arterija ili njihovim proksimalnim dijelovima. Ovakav podatak postaje jasnijim kada se uoči da je nalaz aterosklerotskih promjena u kontrolnoj skupini bio izrazito češći u proksimalnim dijelovima arterije nego u distalnim.

Kako i fibromuskularna displazija i ateroskleroza dovode do suženja lumena bubrežne arterije, pretpostavka je bila da bi suženje lumena bubrežne arterije uzrokovalo određeni stupanj hipoksije bubrega i na taj način dovelo do nastanka izraženijih hipoksičnih uvjeta unutar samog tumorskog tkiva. Tako stvoreni hipoksični uvjeti trebali bi potaknuti povećano stvaranje HIF-1 α i VEGF-a, čije bi djelovanje, u konačnici, dovelo do pojačane angiogeneze, odnosno povećane gustoće malih krvnih žila unutar tumorskog tkiva. Dobiveni rezultati pokazali su da

je prosječna gustoća malih krvnih žila veća u tumorima koji su nastali u bubrezima čije arterije pokazuju fibromuskularnu displaziju i aterosklerozu u odnosu na tumore koji su nastali u bubrezima čije arterije ne pokazuju patološke promjene. Također je utvrđeno da svijetlostanični karcinom bubrega ima značajno veću gustoću malih krvnih žila u odnosu na ostale histološke tipove karcinoma. Međutim, razlika u gustoći malih krvnih žila između skupine s patološkim promjenama bubrežnih arterija i skupine bez promjena na arterijama nije se pokazala statistički značajnom. Jedan od razloga je što je statistička obrada podataka pokazala graničnu vrijednost gustoće malih krvnih žila („cut-off value“) od 113, uz specifičnost od 55% i osjetljivost od 60%, a ograničavajući čimbenik je bio broj ispitanih uzoraka. S druge strane, neka od novijih istraživanja pokazala su kako je mikrovaskulatura u karcinomu bubrežnih stanica heterogena i sastoji se od dva tipa malih krvnih žila: nediferenciranih, koje su imunohistokemijski pozitivne na CD31, a negativne na CD34 te diferenciranih, koje su imunohistokemijski pozitivne i na CD31 i na CD34 (193). Poput CD31 i CD34 je jedan od imunohistokemijskih markera endotelnih stanica koji se koristi u svrhu obilježavanja malih krvnih žila unutar parenhima nekog organa ili tumorskog tkiva. Nalaz gore navedenog istraživanja upućuje na mogućnost nove klasifikacije tumorske mikrovaskulature, obzirom na različite imunohistokemijske markere te njihovu varijabilnu izraženost i afinitet za označavanje endotelnih stanica. Najvažnija praktična primjena ovih saznanja je u procjeni preživljenja bolesnika oboljelih od ovog karcinoma te pri istraživanju različitog terapijskog učinka antiangiogenih lijekova (193).

Angiogeneza je ključan proces u razvoju karcinoma i neophodna je u procesu njegovog rasta i širenja. Do sada je poznato da središnju ulogu u procesu angiogeneze u karcinomu bubrega ima HIF-1 α koji, u hipoksičnim uvjetima, regulira tumorski rast i progresiju te metastatsko širenje karcinoma i to djelujući kao transkripcijski faktor za brojne proteine, između ostalih i za VEGF (197). U ovom je istraživanju potvrđena povezanost djelovanja HIF-1 α na povećano stvaranje VEGF-a jer su karcinomi s većim stupnjem izraženosti HIF-1 α pokazali i statistički značajan veći stupanj izraženosti VEGF-a. Zanimljivi su rezultati koji su pokazali značajnu povezanost većeg stupnja izraženosti HIF-1 α s povećanom gustoćom malih krvnih žila dok povezanost između stupnja izraženosti VEGF-a i gustoće malih krvnih žila nije nađena. Iako su brojna istraživanja potvrdila povezanost stupnja izraženosti VEGF-a i gustoće malih krvnih žila, postoje i

studije u kojima se ovakva povezanost nije dokazala (185-186,198-202). Razlozi za ovakve kontroverzne podatke mogu biti višestruki: upotreba različitih imunohistokemijskih markera kojima su se obilježavale male krvne žile, kvaliteta imunohistokemijske obrade, različite metode kvantifikacije krvnih žila, veličina uzorka te brojni drugi. Međutim, jedan od najvažnijih razloga bi mogao biti u činjenici da, kako je već spomenuto, unutar karcinoma bubrežnih stanica postoje najmanje dvije vrste krvnih žila (nediferencirane, koje su CD31+/CD34-; te diferencirane, koje su CD31+/CD34+) (193). Osim toga, dijele se i na zrele i nezrele krvne žile pri čemu su zrele uvijek okružene pericitima koji su nužni za formaciju lumena i stabilizaciju male krvne žile (203-204). Značaj ovakvih podjela malih krvnih žila se pokazao kao bitan u prognozi preživljenja i utjecaju na nekrozu tumorskog tkiva, a daljnja bi istraživanja trebala biti usmjerena na pronalaženje specifičnih antiangiogenih lijekova koji djeluju na različite krvne žile unutar tumora kao i na pericite (205-207).

Obzirom da u ovom istraživanju nije nađena povezanost izraženosti VEGF-a i gustoće malih krvnih žila, a istovremeno postoji pozitivna povezanost između izraženosti HIF-1 α i gustoće malih krvnih žila, može se zaključiti kako je mehanizam djelovanja HIF-1 α na angiogenezu kompleksan i da, osim VEGF-a postoji više spojeva kojima HIF-1 α regulira nastanak novih krvnih žila u tumoru. Neki od tih spojeva, kao što su PDGF i angiopoetini, su do sada istraživani, a značaj ovih rezultata je u usmjeravanju istraživanja terapijskih mogućnosti na otkrivanje lijekova koji bi djelovali na različite razine mehanizma djelovanja HIF-1 α u karcinomu bubrega (197,208-209).

Patološke promjene bubrežnih arterija koje su u ovom istraživanju pronađene u velikom postotku uzoraka bubrega s karcinomom bubrežnih stanica, nisu se pokazale povezanima s izraženošću HIF-1 α i VEGF-a unutar tumorskog tkiva. Iako ove promjene dovode do suženja lumena bubrežne arterije i moguće hipoksije, nalaz ovakvih odnosa govori u prilog tome da je aktivacija HIF-1 α neovisna o promjenama na bubrežnim arterijama, već ovisi o drugim faktorima od kojih je do danas najviše proučavan VHL gen i njegove mutacije. Naime, poznato je da je više od 50% slučajeva sporadičnog karcinoma bubrežnih stanica povezano s mutacijom VHL gena koje dovode do aktivacije HIF-1 α te se čini da je genetska podloga jedan od najvažnijih uzroka mehanizma i načina djelovanja HIF-1 α u karcinomima bubrega (210-211).

Tumorska nekroza u karcinomu bubrežnih stanica je odnedavno prepoznata kao jedan od važnih prognostičkih čimbenika, a istraživanja su pokazala da je njena prisutnost povezana s lošijom prognozom (114,116-117,212). U našem je istraživanju nekroza tumorskog tkiva utvrđena u 108/150 (72%) slučajeva, a njena prisutnost, kao ni opseg nisu se pokazali statistički značajno povezanim s patološkim promjenama bubrežnih arterija, niti sa stupnjem izraženosti HIF-1 α i VEGF-a. Međutim, u ovom smo istraživanju, kao i u prethodnima, bili ograničeni duljinom bubrežne arterije dostupne analizi (181, 184). Obzirom na operativnu tehniku pri nefrektomiji, za analizu su bili dostupni većinom distalni, relativno kratki segmenti bubrežne arterije pa se stoga učestalost patoloških promjena na bubrežnim arterijama temelji na pregledu nekoliko uzastopnih prereza distalnih dijelova bubrežne arterije. Rezultati jedne morfometrijske studije pokazali su da su stijenke bubrežnih arterija u pacijenata s karcinomom bubrežnih stanica deblje nego u pacijenata bez karcinoma, bez obzira na dodatne promjene koje se nalaze na arterijama (ateroskleroza, fibromuskularna displazija ili su bez vidljivih promjena), a ovakav nalaz govori u prilog hipotezi da su promjene na bubrežnim arterijama vjerojatno i učestalije, ali se u svim slučajevima ne mogu sa sigurnošću dijagnosticirati zbog ograničene dužine bubrežne arterije koja je određena operativnom tehnikom pri nefrektomiji (196). U kontrolnoj skupini je bilo moguće analizirati arterije cijelom duljinom te su one serijski preuzete i mikroskopski analizirane u svim segmentima. Nađen je samo jedan slučaj fibromuskularne displazije, podtip FMD-I, a od 10 uzoraka u kojima su nađene, aterosklerotske promjene su u većini slučajeva bile smještene u proksimalnim dijelovima arterija.

Značajna povezanost ustanovljena je između opsega tumorske nekroze i gustoće malih krvnih žila, pri čemu su manje nekrotični tumori imali veću gustoću malih krvnih žila, dok je u tumorima s većim područjima nekroze gustoća malih krvnih žila bila manja. Iako je mehanizam nastanka nekroze u karcinomima bubrežnih stanica do sada dosta istraživani, točan razlog i način njenog nastanka su i dalje nepoznati. Nalaz našeg istraživanja u skladu je s nalazom Hemmerleina i suradnika u kojemu su također došli do saznanja da su tumori s većim područjima nekroze imali manju gustoću malih krvnih žila (184). Na temelju takvih nalaza je nastanak nekroze tumačen kao posljedica akutne hipoksije zbog smanjene gustoće nezrelih malih krvnih žila, a ne kao posljedica kronične hipoksije (184). Novija saznanja o kompleksnosti tumorske mikrovaskulature u karcinomima

bubrežnih stanica uzimaju u obzir i mogućnost da se preegzistirajuće normalne krvne žile bubrega integriraju u tumorsku mikrovaskulaturu i da se u istraživanju ove mogućnosti krije mogući odgovor na pitanje nastanka tumorske nekroze u karcinomima bubrega (205).

Obzirom da je naše sadašnje istraživanje pokazalo da je u tumorima koji imaju manji opseg nekroze i koji su nastali u bubrezima čije arterije pokazuju patološke promjene gustoća malih krvnih žila veća, odnos patoloških promjena bubrežnih arterija bi se mogao uzeti u obzir u budućim istraživanjima nastanka nekroze tumorskog tkiva. Nadalje, u svjetlu novih saznanja o kompleksnosti tumorske mikrovaskulature, nužno je standardizirati način određivanja gustoće malih krvnih žila kako bi se izbjegle eventualne pogreške pri radu, a koje se odnose na kvalitetu imunohistokemijske obrade, izbor protutijela za imunohistokemijsku analizu, različite metode kvantifikacije krvnih žila i veličinu uzorka. Isto tako, način određivanja postojanja i procjene stupnja nekroze je u dosadašnjim istraživanjima bio različit te i sami autori naglašavaju da je procjena prisutnosti i postojanja nekroze u pojedinim studijama nedovoljno točno određena (117,184,213). Većina je autora prisutnost nekroze određivala samo na temelju histoloških prereza, bez uvida u makroskopski izgled i opis tumora, obzirom da su studije rađene na arhivskom materijalu (97, 108). Ovakav način procjene prisutnosti i stupnja nekroze nije pouzdan jer je pravilo pri patološkom, makroskopskom pregledu i preuzimanju materijala za mikroskopsku analizu da se izbjegavaju nekrotična područja, osobito ako se ne smatraju dokazanim značajnim prognostičkim faktorom, što je s tumorskom nekrozom u karcinomu bubrežnih stanica do u zadnjih nekoliko godina i bio slučaj. Isto tako, procjena prisutnosti i stupnja nekroze samo na temelju makroskopskog pregleda uzorka također nije dovoljno pouzdana jer i područja cistične promjene ili krvarenja mogu imati sličan izgled kao nekrotično tkivo (111). U našem se istraživanju procjena postojanja i opsega nekroze određivala na temelju makroskopskog izgleda tumora uz obaveznu potvrdu na mikroskopskim preparatima, a korišteni su jednaki principi kao i za određivanje nekroze u tumorima mekih tkiva te u radu Krušlina i suradnika (189-190,192). Jednako kao i određivanje gustoće malih krvnih žila, tako bi se i način određivanja prisutnosti i opsega nekroze u karcinomima bubrežnih stanica trebao standardizirati kako bi buduća istraživanja bila reproducibilna i ujednačena.

Usporedba stupnja izraženosti HIF-1 α i VEGF-a s histološkim tipom karcinoma nije pokazala značajnu povezanost, osim u slučaju kromofobnog karcinoma bubrega, u kojemu su oba markera bila izražena u više od 50% tumorskog tkiva. Međutim obzirom na vrlo mali broj uzoraka kromofobnog karcinoma (2 slučaja) ovakav se nalaz ne može smatrati značajnim.

Do sada je nekoliko autora proučavalo prognostičku važnost izraženosti HIF-1 α u karcinomima bubrežnih stanica, različitim metodama i s različitim rezultatima. Usporedba izraženosti HIF-1 α s drugim prognostičkim čimbenicima karcinoma bubrežnih stanica, u našem je istraživanju pokazala povezanost s TNM stadijem i nuklearnim gradusom karcinoma, dok povezanost s veličinom tumora nije ustanovljena. Tumori višeg TNM stadija imali su veću izraženost HIF-1 α , dok je u karcinomima s višim nuklearnim gradusom izraženost HIF-1 α bila slabija. Lidgren i suradnici su u jednoj od studija istraživali izraženost HIF-1 α u karcinomima bubrežnih stanica koristeći Western blot analizu. Iako u tom istraživanju nije nađena značajna povezanost izraženosti HIF-1 α s veličinom tumora, nuklearnim gradusom niti TNM stadijem, statistička analiza je pokazala kako je povećana izraženost HIF-1 α povezana s boljim preživljenjem (214). Proširujući svoju studiju su u slijedećem radu izraženost HIF-1 α istraživali imunohistokemijskom analizom na većem broju uzoraka, ali se u tom istraživanju nije našla statistički značajna povezanost između preživljenja i izraženosti HIF-1 α , iako su pacijenti s jačom izraženošću HIF-1 α pokazivali tendenciju boljeg preživljenja (215). Međutim, Klatte i suradnici su u svom istraživanju utvrdili da je povećana izraženost HIF-1 α povezana s lošijim preživljenjem bolesnika oboljelih od karcinoma bubrega (181). Oni su u svom istraživanju uzimali u obzir samo nuklearni pozitivitet tumorskih stanica, dok je u studiji Lidgrena i suradnika, kao i u našem istraživanju, analizirana difuzna citoplazmatska reakcija tumorskih stanica. Đorđević i suradnici su međutim ustanovili da je pojačani nuklearni pozitivitet, pri imunohistokemijskoj analizi s HIF-1 α , povezan s boljom prognozom, dok je povećana difuzna citoplazmatska reakcija tumorskih stanica nepovoljan prognostički čimbenik (216). Ovakvi kontroverzni rezultati dijelom se mogu objasniti metodologijom određivanja izraženosti HIF-1 α obzirom da se u pojedinim imunohistokemijskim analizama u obzir uzimao ili samo nuklearni ili samo citoplazmatski pozitivitet, a dijelom i odabirom same metode analize. Nalazi svih navedenih studija ukazuju kako bi HIF-1 α mogao imati važnu ulogu u procjeni prognoze oboljelih i odabiru kandidata

za dodatno, antiangiogeno liječenje, ali se odabir najbolje metode i način procjene izraženosti moraju dodatno proučiti.

Usporedbom izraženosti VEGF-a s drugim prognostičkim čimbenicima karcinoma bubrežnih stanica, u našem je istraživanju nađena povezanost s TNM stadijem, dok povezanost s nuklearnim gradusom i veličinom tumora nije ustanovljena. Tumori višeg TNM stadija imali su veću izraženost VEGF-a. Slični su rezultati dobiveni i u drugim studijama u kojima se veća izraženost VEGF-a pokazala povezanom s lošijom prognozom i preživljenjem bolesnika oboljelih od karcinoma bubrežnih stanica (198,201,212,216).

6 ZAKLJUČCI

Na temelju rezultata ovog istraživanja može se zaključiti slijedeće:

1. Patološke promjene bubrežnih arterija bile su statistički značajno učestalije u skupini pacijenata s karcinomom bubrežnih stanica u odnosu na kontrolnu skupinu, kao i u skupini netumorskih bolesti bubrega u odnosu na kontrolnu skupinu. Međusobnom usporedbom patoloških promjena bubrežnih arterija između skupine pacijenata s karcinomom bubrega i skupine pacijenata s netumorskim bolestima bubrega nije nađena značajna razlika u učestalosti ovih promjena. Odnosi i učestalost nađenih patoloških promjena bubrežnih arterija (prvenstveno fibromuskularne displazije) ponajprije upućuju na zaključak da njihov nastanak ne prethodi nastanku karcinoma bubrega nego da nastaju istodobno s karcinomom ili netumorskim bolestima bubrega ili kao njihova posljedica.
2. Dobiveni rezultati pokazali su da je prosječna gustoća malih krvnih žila veća u karcinomima koji su nastali u bubrezima čije arterije pokazuju fibromuskularnu displaziju i aterosklerozu u odnosu na tumore koji su nastali u bubrezima čije arterije ne pokazuju patološke promjene. Međutim, razlika u gustoći malih krvnih žila između skupine s patološkim promjenama bubrežnih arterija i skupine bez promjena na arterijama nije se pokazala statistički značajnom. Nalaz našeg istraživanja, a i kontroverzni podaci iz literature naglašavaju potrebu pronalaska standardiziranog načina određivanja gustoće malih krvnih žila obzirom na novootkrivenu heterogenost mikrovaskulature u karcinomima bubrežnih stanica. Značaj heterogenosti malih krvnih žila se pokazao kao bitan u prognozi preživljenja i utjecaju na nekrozu tumorskog tkiva, a daljnja bi istraživanja trebala biti usmjerena na pronalaženje specifičnih antiangiogenih lijekova koji djeluju na različite krvne žile unutar tumora kao i na pericite koji ih okružuju.
3. Karcinomi s većim stupnjem izraženosti HIF-1 α pokazali su i statistički značajan veći stupanj izraženosti VEGF-a što potvrđuje povezanost djelovanja HIF-1 α na stvaranje VEGF-a. Utvrđena je i značajna povezanost većeg stupnja izraženosti HIF-1 α s povećanom gustoćom malih krvnih žila

dok povezanost između stupnja izraženosti VEGF-a i gustoće malih krvnih žila nije nađena. Može se zaključiti kako je mehanizam djelovanja HIF-1 α na angiogenezu kompleksan i da, osim VEGF-a postoji više spojeva kojima HIF-1 α regulira nastanak novih krvnih žila u tumoru.

4. Patološke promjene bubrežnih arterija nisu se pokazale povezanima s izraženošću HIF-1 α i VEGF-a unutar tumorskog tkiva. Iako ove promjene dovode do suženja lumena bubrežne arterije i moguće hipoksije, nalaz ovakvih odnosa govori u prilog tome da je aktivacija HIF-1 α neovisna o promjenama na bubrežnim arterijama, već ovisi o drugim čimbenicima.
5. U našem je istraživanju nekroza tumorskog tkiva utvrđena u velikom postotku slučajeva, a njena prisutnost, kao ni opseg nisu se pokazali statistički značajno povezanima s patološkim promjenama bubrežnih arterija, niti sa stupnjem izraženosti HIF-1 α i VEGF-a. Način određivanja nekroze u karcinomima bubrežnih stanica trebao bi se standardizirati kako bi buduća istraživanja bila reproducibilna i ujednačena.
6. Značajna povezanost ustanovljena je između opsega tumorske nekroze i gustoće malih krvnih žila, pri čemu su manje nekrotični tumori imali veću gustoću malih krvnih žila. Obzirom da je naše sadašnje istraživanje pokazalo da je u tumorima koji imaju manji opseg nekroze i koji su nastali u bubrežima čije arterije pokazuju patološke promjene gustoća malih krvnih žila veća, odnos patoloških promjena bubrežnih arterija bi se mogao uzeti u obzir u budućim istraživanjima nastanka nekroze tumorskog tkiva.
7. Najvažniji ograničavajući čimbenik u proučavanju promjena bubrežne arterije je njena duljina dostupna analizi, obzirom na operativnu tehniku pri kojoj se bubrežna arterija podvezuje u središnjem dijelu ili bliže hilusu bubrega, te se na analizu dobiju samo njeni distalni dijelovi. Eventualna kombinacija preoperativne radiološke obrade bolesnika s rezultatima patohistološke analize mogla bi pomoći u preciznijem određivanju učestalosti navedenih patoloških promjena bubrežnih arterija, a time i njihovoj ulozi i povezanosti s karcinomima bubrežnih stanica.

7 SAŽETAK

Značajniji porast incidencije karcinoma bubrežnih stanica primjećen je u zadnjih 50-ak godina. Uz poznate, standardne prognostičke faktore se u novije vrijeme kao jedan od neovisnih prognostičkih faktora spominje i nekroza tumorskog tkiva, koja se povezuje s lošijom prognozom i kraćim doživljenjem. Većina autora nastanak nekroze u karcinomu bubrežnih stanica objašnjava promjenama na malim arterijama unutar i u neposrednoj okolini tumorskog tkiva. Pretpostavlja se da tumorsko tkivo preraste svoju vaskularnu opskrbu, što dovodi do kronične hipoksije koja povećava izraženost vaskularnog endotelnog faktora rasta (VEGF), koji se smatra glavnim uzrokom angiogeneze u zloćudnih tumora. Povećana ekspresija VEGF-a posljedica je povećane izraženosti hipoksijom induciranog faktora 1α (HIF-1 α) koji se pojačano stvara u karcinomu bubrežnih stanica kao odgovor tkiva na smanjenu opskrbu kisikom. Najčešće promjene koje zahvaćaju bubrežne arterije su ateroskleroza i fibromuskularna displazija (FMD).

Hipoteza ovog istraživanja je da karcinomi bubrega koji se nalaze u bubrezima kod kojih postoje promjene bubrežne arterije imaju povećanu izraženost VEGF-a i HIF-1 α , kao i povećan broj malih krvnih žila u području tumorskog tkiva, te da ove promjene koreliraju sa stupnjem nekroze tumorskog tkiva.

Korišten je arhivski materijal Kliničkog zavoda za patologiju „Ljudevit Jurak“, Kliničkog bolničkog centra „Sestre milosrdnice“. Analizirano je 150 uzoraka bubrega s karcinomom bubrežnih stanica i pripadajućim strukturama hilusa, 50 uzoraka bubrega s netumorskim bolestima i pripadajućim strukturama hilusa te 50 uzoraka bubrega bez patoloških procesa, s pripadajućim strukturama hilusa, dobivenih nakon rutinskih obdukcija, kao kontrolna skupina.

Patološke promjene bubrežnih arterija koje su pronađene su FMD i ateroskleroza. Utvrđena je statistički značajno veća učestalost patoloških promjena bubrežnih arterija u skupini pacijenata s karcinomom bubrežnih stanica u odnosu na kontrolnu skupinu, kao i u skupini netumorskih bolesti bubrega u odnosu na kontrolnu skupinu. Međusobnom usporedbom patoloških promjena bubrežnih arterija između skupine pacijenata s karcinomom bubrega i skupine pacijenata s netumorskim bolestima bubrega nije nađena značajna razlika u

učestalosti ovih promjena. Odnosi i učestalost nađenih patoloških promjena bubrežnih arterija (prvenstveno FMD) ponajprije upućuju na zaključak da njihov nastanak ne prethodi nastanku karcinoma bubrega nego da nastaju istodobno s karcinomom ili netumorskim bolestima bubrega ili kao njihova posljedica.

Dobiveni rezultati pokazali su da je prosječna gustoća malih krvnih žila veća u karcinomima koji su nastali u bubrezima čije arterije pokazuju FMD i aterosklerozu u odnosu na tumore koji su nastali u bubrezima čije arterije ne pokazuju patološke promjene. U ovom je istraživanju potvrđena povezanost djelovanja HIF-1 α na povećano stvaranje VEGF-a. Zanimljivi su rezultati koji su pokazali značajnu povezanost većeg stupnja izraženosti HIF-1 α s povećanom gustoćom malih krvnih žila dok povezanost između stupnja izraženosti VEGF-a i gustoće malih krvnih žila nije nađena. Može se zaključiti kako je mehanizam djelovanja HIF-1 α na angiogenezu kompleksan i da, osim VEGF-a postoji više spojeva kojima HIF-1 α regulira nastanak novih krvnih žila u tumoru. Patološke promjene bubrežnih arterija nisu se pokazale povezanima s izraženošću HIF-1 α i VEGF-a unutar tumorskog tkiva. Nalaz ovakvih odnosa govori u prilog tome da je aktivacija HIF-1 α neovisna o promjenama na bubrežnim arterijama, već ovisi o drugim čimbenicima. U našem je istraživanju nekroza tumorskog tkiva utvrđena u velikom postotku slučajeva, a njena prisutnost, kao ni opseg nisu se pokazali statistički značajno povezanima s patološkim promjenama bubrežnih arterija, niti sa stupnjem izraženosti HIF-1 α i VEGF-a. U ovom se radu procjena postojanja i opsega nekroze tumorskog tkiva određivala na temelju makroskopskog izgleda tumora uz obaveznu potvrdu na mikroskopskim preparatima. Različiti autori koji su proučavali nekrozu u karcinomima bubrežnih stanica nisu se koristili ujednačenim načinom procjene nekroze, obzirom da tek noviji nalazi prepoznaju nekrozu kao značajan čimbenik u prognozi preživljenja ovih bolesnika. Jednako kao i određivanje gustoće malih krvnih žila, tako bi se i način određivanja nekroze u karcinomima bubrežnih stanica trebao standardizirati kako bi buduća istraživanja bila reproducibilna i ujednačena. Značajna povezanost ustanovljena je između opsega tumorske nekroze i gustoće malih krvnih žila, pri čemu su manje nekrotični tumori imali veću gustoću malih krvnih žila.

Najvažniji ograničavajući čimbenik u proučavanju promjena bubrežne arterije je njena duljina dostupna analizi, obzirom na operativnu tehniku pri kojoj se bubrežna arterija podvezuje u središnjem dijelu ili bliže hilusu bubrega, te se na

analizu dobiju samo njeni distalni dijelovi. Eventualna kombinacija preoperativne radiološke obrade bolesnika s rezultatima patohistološke analize mogla bi pomoći u preciznijem određivanju učestalosti navedenih patoloških promjena bubrežnih arterija, a time i njihovoj ulozi i povezanosti s karcinomima bubrežnih stanica.

Obzirom da je naše sadašnje istraživanje pokazalo da je u tumorima koji imaju manji opseg nekroze i koji su nastali u bubrežima čije arterije pokazuju patološke promjene gustoća malih krvnih žila veća, odnos patoloških promjena bubrežnih arterija bi se mogao uzeti u obzir u budućim istraživanjima nastanka nekroze tumorskog tkiva.

Rezultati ovog istraživanja ukazuju na potrebu daljnjih istraživanja mogućnosti djelovanja antiangiogenih lijekova u liječenju karcinoma bubrežnih stanica, a mogli bi pomoći i u boljem razumijevanju patogeneze nekroze unutar tumorskog tkiva.

8 SUMMARY

CORRELATION OF VEGF AND HIF-1 α EXPRESSION WITH PATHOLOGICAL RENAL ARTERY CHANGES IN PATIENTS WITH RENAL CELL CARCINOMA

Some recent studies showed that necrosis of tumor tissue seem to be an independent prognostic factor. The aim of this study is to correlate expression of vascular endothelial growth factor (VEGF) and hypoxia inducible factor-1 α (HIF-1 α) with renal artery changes and necrosis in renal cell carcinoma (RCC).

We analyzed renal arteries from patients with RCC and compared them to group of patients with non-tumorous kidney diseases and control group without renal diseases. Also, the expression of VEGF, HIF-1 α and CD31 (determining microvascular density-MVD) was analyzed by immunohistochemistry and compared to renal artery changes and necrosis in patients with RCC.

In the groups of patients with RCC and non-tumorous kidney diseases renal arteries showed high incidence of fibromuscular dysplasia (FMD) when compared to control group ($p < 0.001$). Statistically significant difference was found between HIF-1 α expression and MVD (tumors with higher HIF-1 α expression had higher MVD) ($p = 0.028$) and also between tumor necrosis and MVD (less necrotic tumors had higher MVD) ($p = 0.016$). MVD was also higher in the tumors with renal artery changes, although not statistically significant ($p = 0.07$). Statistically significant difference in the presence and extent of tumor necrosis, VEGF and HIF-1 α expression regarding renal artery changes was not found ($p = 0.912$; $p = 0.333$; $p = 0.334$).

The results of this study indicate that renal artery changes should be considered in the future investigations of tumor necrosis. They also stress a need for further investigations of different modalities of antiangiogenic treatment.

Alma Demirović, Zagreb, 2011.

9 LITERATURA

1. Lipworth L, Tarone RE, McLaughlin JK. The epidemiology of renal cell carcinoma. *J Urol* 2006;176:2353-8.
2. Pathology and genetics of tumors of the urinary system and male genital organs, u World Health Organization classification of tumors, ur. Eble JN, Sauter G, Epstein JI, Sesterhenn IA. IARC Press: Lyon, 2004.
3. Mathew A, Devesa SS, Fraumeni JF, Jr., Chow WH. Global increases in kidney cancer incidence, 1973-1992. *Eur J Cancer Prev* 2002;11:171-8.
4. Chow WH, Devesa SS, Warren JL, Fraumeni JF, Jr. Rising incidence of renal cell cancer in the United States. *JAMA* 1999;281:1628-31.
5. Paglino C, Imarisio I, Rovereto B. Epidemiology, molecular epidemiology, and risk factors for renal cell carcinoma. *Oncol Rev* 2007;1:120-127.
6. Naito S, Tomita Y, Rha SY i sur. Kidney Cancer Working Group report. *Jpn J Clin Oncol* 2010;40 Suppl 1:i51-56.
7. Parkin DM, Whelan SL, Ferlay J. Cancer incidence in five continents. IARC scientific publication No 155. Lyon: IARC Press 2003.
8. Incidencija raka u Hrvatskoj 2008. Hrvatski zavod za javno zdravstvo, Registar za rak, Bilten 33 Zagreb: 2008.
9. McLaughlin JK, Lindblad P, Møller A i sur. International renal-cell cancer study. I. Tobacco use. *Int J Cancer* 1995;60:194-8.
10. McLaughlin JK, Lipworth L, Tarone RE. Epidemiologic aspects of renal cell carcinoma. *Semin Oncol* 2006;33:527-33.
11. Nelson EC, Evans CP, Lara PN. Renal cell carcinoma: current status and emerging therapies. *Cancer Treat Rev* 2007;33:299-313.
12. Bergstrom A, Hsieh CC, Lindblad P, Lu CM, Cook NR, Wolk A. Obesity and renal cell cancer--a quantitative review. *Br J Cancer* 2001;85:984-90.
13. Calle EE, Kaaks R. Overweight, obesity and cancer: epidemiological evidence and proposed mechanisms. *Nat Rev Cancer* 2004;4:579-91.
14. Dhote R, Thiounn N, Debre B, Vidal-Trecan G. Risk factors for adult renal cell carcinoma. *Urol Clin North Am* 2004;31:237-47.

15. Cheung CW, Vesey DA, Nicol DL, Johnson DW. The roles of IGF-I and IGFBP-3 in the regulation of proximal tubule, and renal cell carcinoma cell proliferation. *Kidney Int* 2004;65:1272-9.
16. Gago-Dominguez M, Castelao JE, Yuan JM, Ross RK, Yu MC. Lipid peroxidation: a novel and unifying concept of the etiology of renal cell carcinoma (United States). *Cancer Causes Control* 2002;13:287-93.
17. McLaughlin JK, Chow WH, Mandel JS i sur. International renal-cell cancer study. VIII. Role of diuretics, other anti-hypertensive medications and hypertension. *Int J Cancer* 1995;63:216-21.
18. Yuan JM, Castelao JE, Gago-Dominguez M, Ross RK, Yu MC. Hypertension, obesity and their medications in relation to renal cell carcinoma. *Br J Cancer* 1998;77:1508-13.
19. Stewart JH, Buccianti G, Agodoa L i sur. Cancers of the kidney and urinary tract in patients on dialysis for end-stage renal disease: analysis of data from the United States, Europe, and Australia and New Zealand. *J Am Soc Nephrol* 2003;14:197-207.
20. Farivar-Mohseni H, Perlmutter AE, Wilson S, Shingleton WB, Bigler SA, Fowler JE, Jr. Renal cell carcinoma and end stage renal disease. *J Urol* 2006;175:2018-20; discussion 2021.
21. Rosai J. Rosai and Ackerman's Surgical Pathology. izd. 9. Elsevier Inc: Mosby, St. Louis 2004.
22. Spargo BH, Haas M. The kidney, u Pathology, ur. Rubin E i Farber JL. J.B. Lippincot company: Philadelphia, 1994.
23. Moore LE, Wilson RT, Campleman SL. Lifestyle factors, exposures, genetic susceptibility, and renal cell cancer risk: a review. *Cancer Invest* 2005;23:240-55.
24. Goodman M, Morgan RW, Ray R, Malloy CD, Zhao K. Cancer in asbestos-exposed occupational cohorts: a meta-analysis. *Cancer Causes Control* 1999;10:453-65.
25. Sali D, Boffetta P. Kidney cancer and occupational exposure to asbestos: a meta-analysis of occupational cohort studies. *Cancer Causes Control* 2000;11:37-47.

26. Brauch H, Weirich G, Hornauer MA, Storkel S, Wohl T, Bruning T. Trichloroethylene exposure and specific somatic mutations in patients with renal cell carcinoma. *J Natl Cancer Inst* 1999;91:854-61.
27. Cohen AJ, Li FP, Berg S i sur. Hereditary renal-cell carcinoma associated with a chromosomal translocation. *N Engl J Med* 1979;301:592-5.
28. Pathak S, Strong LC, Ferrell RE, Trindade A. Familial renal cell carcinoma with a 3;11 chromosome translocation limited to tumor cells. *Science* 1982;217:939-41.
29. Kovacs G, Brusa P, De Riese W. Tissue-specific expression of a constitutional 3;6 translocation: development of multiple bilateral renal-cell carcinomas. *Int J Cancer* 1989;43:422-7.
30. Lonser RR, Glenn GM, Walther M i sur. von Hippel-Lindau disease. *Lancet* 2003;361:2059-67.
31. Linehan WM, Walther MM, Zbar B. The genetic basis of cancer of the kidney. *J Urol* 2003;170:2163-72.
32. Walther MM, Lubensky IA, Venzon D, Zbar B, Linehan WM. Prevalence of microscopic lesions in grossly normal renal parenchyma from patients with von Hippel-Lindau disease, sporadic renal cell carcinoma and no renal disease: clinical implications. *J Urol* 1995;154:2010-4; discussion 2014-5.
33. Neumann HP, Bender BU, Berger DP i sur. Prevalence, morphology and biology of renal cell carcinoma in von Hippel-Lindau disease compared to sporadic renal cell carcinoma. *J Urol* 1998;160:1248-54.
34. Ornstein DK, Lubensky IA, Venzon D, Zbar B, Linehan WM, Walther MM. Prevalence of microscopic tumors in normal appearing renal parenchyma of patients with hereditary papillary renal cancer. *J Urol* 2000;163:431-3.
35. Zbar B, Glenn G, Lubensky I i sur. Hereditary papillary renal cell carcinoma: clinical studies in 10 families. *J Urol* 1995;153:907-12.
36. Schmidt L, Duh FM, Chen F i sur. Germline and somatic mutations in the tyrosine kinase domain of the MET proto-oncogene in papillary renal carcinomas. *Nat Genet* 1997;16:68-73.
37. Linehan WM, Vasselli J, Srinivasan R i sur. Genetic basis of cancer of the kidney: disease-specific approaches to therapy. *Clin Cancer Res* 2004;10:6282S-9S.

38. Pavlovich CP, Walther MM, Eyer RA i sur. Renal tumors in the Birt-Hogg-Dube syndrome. *Am J Surg Pathol* 2002;26:1542-52.
39. Vocke CD, Yang Y, Pavlovich CP i sur. High frequency of somatic frameshift BHD gene mutations in Birt-Hogg-Dube-associated renal tumors. *J Natl Cancer Inst* 2005;97:931-5.
40. Launonen V, Vierimaa O, Kiuru M i sur. Inherited susceptibility to uterine leiomyomas and renal cell cancer. *Proc Natl Acad Sci U S A* 2001;98:3387-92.
41. Toro JR, Nickerson ML, Wei MH i sur. Mutations in the fumarate hydratase gene cause hereditary leiomyomatosis and renal cell cancer in families in North America. *Am J Hum Genet* 2003;73:95-106.
42. Skinner DG, Colvin RB, Vermillion CD, Pfister RC, Leadbetter WF. Diagnosis and management of renal cell carcinoma. A clinical and pathologic study of 309 cases. *Cancer* 1971;28:1165-77.
43. Cherukuri SV, Johenning PW, Ram MD. Systemic effects of hypernephroma. *Urology* 1977;10:93-7.
44. Donmez T, Kale M, Ozyurek Y, Atalay H. Erythrocyte sedimentation rates in patients with renal cell carcinoma. *Eur Urol* 1992;21 Suppl 1:51-2.
45. Muggia FM. Overview of cancer-related hypercalcemia: epidemiology and etiology. *Semin Oncol* 1990;17:3-9.
46. Gold PJ, Fefer A, Thompson JA. Paraneoplastic manifestations of renal cell carcinoma. *Semin Urol Oncol* 1996;14:216-22.
47. Lindop GB, Fleming S. Renin in renal cell carcinoma--an immunocytochemical study using an antibody to pure human renin. *J Clin Pathol* 1984;37:27-31.
48. Papworth K, Bergh A, Grankvist K, Ljungberg B, Rasmuson T. Expression of erythropoietin and its receptor in human renal cell carcinoma. *Tumour Biol* 2009;30:86-92.
49. Michael A, Politi E, Havranek E i sur. Prognostic significance of erythropoietin expression in human renal cell carcinoma. *BJU Int* 2007;100:291-4.
50. Blay JY, Rossi JF, Wijdenes J i sur. Role of interleukin-6 in the paraneoplastic inflammatory syndrome associated with renal-cell carcinoma. *Int J Cancer* 1997;72:424-30.

51. Aoyagi T, Mori I, Ueyama Y, Tamaoki N. Sinusoidal dilatation of the liver as a paraneoplastic manifestation of renal cell carcinoma. *Hum Pathol* 1989;20:1193-7.
52. Coakley FV, Hricak H, Presti JC, Jr., Small EJ. Diffuse retroperitoneal amyloidosis due to renal cell carcinoma. *Br J Radiol* 1999;72:412-3.
53. Ibrahim TM, Iheonunekwu N. Secondary amyloidosis of the conjunctiva and mucosa of upper respiratory tract associated with renal cell carcinoma: case report and review of literature. *Niger J Med* 2009;18:172-4.
54. Jobe BA, Bierman MH, Mezzacappa FJ. Hyperglycemia as a paraneoplastic endocrinopathy in renal cell carcinoma: a case report and review of the literature. *Nebr Med J* 1993;78:349-51.
55. Mohammed Ilyas MI, Turner GD, Cranston D. Human chorionic gonadotropin-secreting clear cell renal cell carcinoma with paraneoplastic gynaecomastia. *Scand J Urol Nephrol* 2008;42:555-7.
56. Holland JM. Proceedings: Cancer of the kidney--natural history and staging. *Cancer* 1973;32:1030-42.
57. Maldazys JD, deKernion JB. Prognostic factors in metastatic renal carcinoma. *J Urol* 1986;136:376-9.
58. Morvan JB, Veyrieres JB, Mimouni O, Cathelinaud O, Allali L, Verdalle P. Clear-cell renal carcinoma metastasis to the base of the tongue and sphenoid sinus: Two very rare atypical ENT locations. *Eur Ann Otorhinolaryngol Head Neck Dis* 2010.
59. Datta MW, Ulbright TM, Young RH. Renal cell carcinoma metastatic to the testis and its adnexa: a report of five cases including three that accounted for the initial clinical presentation. *Int J Surg Pathol* 2001;9:49-56.
60. Nishio S, Tsukamoto H, Fukui M, Matsubara T. Hypophyseal metastatic hypernephroma mimicking a pituitary adenoma. Case report. *Neurosurg Rev* 1992;15:319-22.
61. Matias-Guiu X, Garcia A, Curell R, Prat J. Renal Cell Carcinoma Metastatic to the Thyroid Gland: A Comparative Molecular Study Between the Primary and the Metastatic Tumor. *Endocr Pathol* 1998;9:255-260.
62. Melnick SJ, Amazon K, Dembrow V. Metastatic renal cell carcinoma presenting as a parotid tumor: a case report with immunohistochemical findings and a review of the literature. *Hum Pathol* 1989;20:195-7.

63. Pagano F, Dal Bianco M, Artibani W, Pappagallo G, Prayer Galetti T. Renal cell carcinoma with extension into the inferior vena cava: problems in diagnosis, staging and treatment. *Eur Urol* 1992;22:200-3.
64. Hatcher PA, Anderson EE, Paulson DF, Carson CC, Robertson JE. Surgical management and prognosis of renal cell carcinoma invading the vena cava. *J Urol* 1991;145:20-3; discussion 23-4.
65. Heidenreich A, Ravery V. Preoperative imaging in renal cell cancer. *World J Urol* 2004;22:307-15.
66. Gupta NP, Ansari MS, Khaitan A i sur. Impact of imaging and thrombus level in management of renal cell carcinoma extending to veins. *Urol Int* 2004;72:129-34.
67. Srigley JR, Delahunt B. Uncommon and recently described renal carcinomas. *Mod Pathol* 2009;22 Suppl 2:S2-S23.
68. Fuhrman SA, Lasky LC, Limas C. Prognostic significance of morphologic parameters in renal cell carcinoma. *Am J Surg Pathol* 1982;6:655-63.
69. McGregor DK, Khurana KK, Cao C i sur. Diagnosing primary and metastatic renal cell carcinoma: the use of the monoclonal antibody 'Renal Cell Carcinoma Marker'. *Am J Surg Pathol* 2001;25:1485-92.
70. Banner BF, Burnham JA, Bahnson RR, Ernstoff MS, Auerbach HE. Immunophenotypic markers in renal cell carcinoma. *Mod Pathol* 1990;3:129-34.
71. Yoshida SO, Imam A, Olson CA, Taylor CR. Proximal renal tubular surface membrane antigens identified in primary and metastatic renal cell carcinomas. *Arch Pathol Lab Med* 1986;110:825-32.
72. Avery AK, Beckstead J, Renshaw AA, Corless CL. Use of antibodies to RCC and CD10 in the differential diagnosis of renal neoplasms. *Am J Surg Pathol* 2000;24:203-10.
73. Fleming S, Lindop GB, Gibson AA. The distribution of epithelial membrane antigen in the kidney and its tumours. *Histopathology* 1985;9:729-39.
74. Leroy X, Copin MC, Devisme L i sur. Expression of human mucin genes in normal kidney and renal cell carcinoma. *Histopathology* 2002;40:450-7.
75. Amin MB, Corless CL, Renshaw AA, Tickoo SK, Kubus J, Schultz DS. Papillary (chromophil) renal cell carcinoma: histomorphologic

- characteristics and evaluation of conventional pathologic prognostic parameters in 62 cases. *Am J Surg Pathol* 1997;21:621-35.
76. Delahunt B, Eble JN. Papillary renal cell carcinoma: a clinicopathologic and immunohistochemical study of 105 tumors. *Mod Pathol* 1997;10:537-44.
 77. Motzer RJ, Bacik J, Murphy BA, Russo P, Mazumdar M. Interferon-alfa as a comparative treatment for clinical trials of new therapies against advanced renal cell carcinoma. *J Clin Oncol* 2002;20:289-96.
 78. Srigley JR, Eble JN. Collecting duct carcinoma of kidney. *Semin Diagn Pathol* 1998;15:54-67.
 79. Davis CJ, Jr., Mostofi FK, Sesterhenn IA. Renal medullary carcinoma. The seventh sickle cell nephropathy. *Am J Surg Pathol* 1995;19:1-11.
 80. Eble JN, Bonsib SM. Extensively cystic renal neoplasms: cystic nephroma, cystic partially differentiated nephroblastoma, multilocular cystic renal cell carcinoma, and cystic hamartoma of renal pelvis. *Semin Diagn Pathol* 1998;15:2-20.
 81. Parwani AV, Husain AN, Epstein JI, Beckwith JB, Argani P. Low-grade myxoid renal epithelial neoplasms with distal nephron differentiation. *Hum Pathol* 2001;32:506-12.
 82. Hes O, Hora M, Perez-Montiel DM i sur. Spindle and cuboidal renal cell carcinoma, a tumour having frequent association with nephrolithiasis: report of 11 cases including a case with hybrid conventional renal cell carcinoma/spindle and cuboidal renal cell carcinoma components. *Histopathology* 2002;41:549-55.
 83. Dhillon J, Amin MB, Selbs E, Turi GK, Paner GP, Reuter VE. Mucinous tubular and spindle cell carcinoma of the kidney with sarcomatoid change. *Am J Surg Pathol* 2009;33:44-9.
 84. Simon RA, di Sant'agnese PA, Palapattu GS i sur. Mucinous tubular and spindle cell carcinoma of the kidney with sarcomatoid differentiation. *Int J Clin Exp Pathol* 2008;1:180-4.
 85. Latif F, Tory K, Gnarra J i sur. Identification of the von Hippel-Lindau disease tumor suppressor gene. *Science* 1993;260:1317-20.
 86. van den Berg A, Hulsbeek MF, de Jong D i sur. Major role for a 3p21 region and lack of involvement of the t(3;8) breakpoint region in the development

- of renal cell carcinoma suggested by loss of heterozygosity analysis. *Genes Chromosomes Cancer* 1996;15:64-72.
87. Velickovic M, Delahunt B, Grebe SK. Loss of heterozygosity at 3p14.2 in clear cell renal cell carcinoma is an early event and is highly localized to the FHIT gene locus. *Cancer Res* 1999;59:1323-6.
 88. Kopper L, Timar J. Genomics of renal cell cancer-- does it provide breakthrough? *Pathol Oncol Res* 2006;12:5-11.
 89. Duan DR, Pause A, Burgess WH i sur. Inhibition of transcription elongation by the VHL tumor suppressor protein. *Science* 1995;269:1402-6.
 90. Gruber M, Simon MC. Hypoxia-inducible factors, hypoxia, and tumor angiogenesis. *Curr Opin Hematol* 2006;13:169-74.
 91. La Rochelle J, Klatte T, Dastane A i sur. Chromosome 9p deletions identify an aggressive phenotype of clear cell renal cell carcinoma. *Cancer* 2010;116:4696-702.
 92. Beroud C, Fournet JC, Jeanpierre C i sur. Correlations of allelic imbalance of chromosome 14 with adverse prognostic parameters in 148 renal cell carcinomas. *Genes Chromosomes Cancer* 1996;17:215-24.
 93. Kovacs G, Fuzesi L, Emanuel A, Kung HF. Cytogenetics of papillary renal cell tumors. *Genes Chromosomes Cancer* 1991;3:249-55.
 94. Schraml P, Muller D, Bednar R i sur. Allelic loss at the D9S171 locus on chromosome 9p13 is associated with progression of papillary renal cell carcinoma. *J Pathol* 2000;190:457-61.
 95. Akhtar M, Chantziantoniou N. Flow cytometric and quantitative image cell analysis of DNA ploidy in renal chromophobe cell carcinoma. *Hum Pathol* 1998;29:1181-8.
 96. Greene FL. *AJCC cancer staging handbook*. 6 izd. Lippincott Raven Publishers: Philadelphia 2002.
 97. Lerner SE, Hawkins CA, Blute ML i sur. Disease outcome in patients with low stage renal cell carcinoma treated with nephron sparing or radical surgery. *J Urol* 1996;155:1868-73.
 98. Belldegrun A, Tsui KH, deKernion JB, Smith RB. Efficacy of nephron-sparing surgery for renal cell carcinoma: analysis based on the new 1997 tumor-node-metastasis staging system. *J Clin Oncol* 1999;17:2868-75.

99. Lee CT, Katz J, Shi W, Thaler HT, Reuter VE, Russo P. Surgical management of renal tumors 4 cm. or less in a contemporary cohort. *J Urol* 2000;163:730-6.
100. Fergany AF, Hafez KS, Novick AC. Long-term results of nephron sparing surgery for localized renal cell carcinoma: 10-year followup. *J Urol* 2000;163:442-5.
101. Becker F, Siemer S, Humke U, Hack M, Ziegler M, Stockle M. Elective nephron sparing surgery should become standard treatment for small unilateral renal cell carcinoma: Long-term survival data of 216 patients. *Eur Urol* 2006;49:308-13.
102. Frank I, Blute ML, Leibovich BC i sur. pT2 classification for renal cell carcinoma. Can its accuracy be improved? *J Urol* 2005;173:380-4.
103. Leibovich BC, Blute ML, Cheville JC i sur. Prediction of progression after radical nephrectomy for patients with clear cell renal cell carcinoma: a stratification tool for prospective clinical trials. *Cancer* 2003;97:1663-71.
104. Libertino JA, Zinman L, Watkins E, Jr. Long-term results of resection of renal cell cancer with extension into inferior vena cava. *J Urol* 1987;137:21-4.
105. Zisman A, Wieder JA, Pantuck AJ i sur. Renal cell carcinoma with tumor thrombus extension: biology, role of nephrectomy and response to immunotherapy. *J Urol* 2003;169:909-16.
106. Parekh DJ, Cookson MS, Chapman W i sur. Renal cell carcinoma with renal vein and inferior vena caval involvement: clinicopathological features, surgical techniques and outcomes. *J Urol* 2005;173:1897-902.
107. Moinzadeh A, Libertino JA. Prognostic significance of tumor thrombus level in patients with renal cell carcinoma and venous tumor thrombus extension. Is all T3b the same? *J Urol* 2004;171:598-601.
108. Pantuck AJ, Zisman A, Dorey F i sur. Renal cell carcinoma with retroperitoneal lymph nodes: role of lymph node dissection. *J Urol* 2003;169:2076-83.
109. Vasselli JR, Yang JC, Linehan WM, White DE, Rosenberg SA, Walther MM. Lack of retroperitoneal lymphadenopathy predicts survival of patients with metastatic renal cell carcinoma. *J Urol* 2001;166:68-72.

110. Terrone C, Guercio S, De Luca S i sur. The number of lymph nodes examined and staging accuracy in renal cell carcinoma. *BJU Int* 2003;91:37-40.
111. Godley PA, Ataga KI. Renal cell carcinoma. *Curr Opin Oncol* 2000;12:260-4.
112. Gelb AB, Shibuya RB, Weiss LM, Medeiros LJ. Stage I renal cell carcinoma. A clinicopathologic study of 82 cases. *Am J Surg Pathol* 1993;17:275-86.
113. de Peralta-Venturina M, Moch H, Amin M i sur. Sarcomatoid differentiation in renal cell carcinoma: a study of 101 cases. *Am J Surg Pathol* 2001;25:275-84.
114. Frank I, Blute ML, Chevillie JC, Lohse CM, Weaver AL, Zincke H. An outcome prediction model for patients with clear cell renal cell carcinoma treated with radical nephrectomy based on tumor stage, size, grade and necrosis: the SSIGN score. *J Urol* 2002;168:2395-400.
115. Amin MB, Tamboli P, Javidan J i sur. Prognostic impact of histologic subtyping of adult renal epithelial neoplasms: an experience of 405 cases. *Am J Surg Pathol* 2002;26:281-91.
116. Lam JS, Shvarts O, Said JW i sur. Clinicopathologic and molecular correlations of necrosis in the primary tumor of patients with renal cell carcinoma. *Cancer* 2005;103:2517-25.
117. Sengupta S, Lohse CM, Leibovich BC i sur. Histologic coagulative tumor necrosis as a prognostic indicator of renal cell carcinoma aggressiveness. *Cancer* 2005;104:511-20.
118. Patard JJ, Rodriguez A, Rioux-Leclercq N, Guille F, Lobel B. Prognostic significance of the mode of detection in renal tumours. *BJU Int* 2002;90:358-63.
119. Kim HL, Belldegrun AS, Freitas DG i sur. Paraneoplastic signs and symptoms of renal cell carcinoma: implications for prognosis. *J Urol* 2003;170:1742-6.
120. Kim HL, Han KR, Zisman A, Figlin RA, Belldegrun AS. Cachexia-like symptoms predict a worse prognosis in localized t1 renal cell carcinoma. *J Urol* 2004;171:1810-3.

121. Patard JJ, Dorey FJ, Cindolo L i sur. Symptoms as well as tumor size provide prognostic information on patients with localized renal tumors. *J Urol* 2004;172:2167-71.
122. Ficarra V, Guille F, Schips L i sur. Proposal for revision of the TNM classification system for renal cell carcinoma. *Cancer* 2005;104:2116-23.
123. Madbouly K, Al-Qahtani SM, Ghazwani Y, Al-Shaibani S, Mansi MK. Microvascular tumor invasion: prognostic significance in low-stage renal cell carcinoma. *Urology* 2007;69:670-4.
124. Buchner A, Oberneder R, Riesenberger R, Keiditsch E, Hofstetter A. Expression of plakoglobin in renal cell carcinoma. *Anticancer Res* 1998;18:4231-5.
125. Phuoc NB, Ehara H, Gotoh T i sur. Immunohistochemical analysis with multiple antibodies in search of prognostic markers for clear cell renal cell carcinoma. *Urology* 2007;69:843-8.
126. Lam JS, Leppert JT, Figlin RA, Beldegrun AS. Role of molecular markers in the diagnosis and therapy of renal cell carcinoma. *Urology* 2005;66:1-9.
127. Dall'Oglio MF, Coelho RF, Leite KR, Sousa-Canavez JM, Oliveira PS, Srougi M. Gene expression profile of renal cell carcinoma clear cell type. *Int Braz J Urol* 2010;36:410-8; discussion 418-9.
128. Vasselli JR, Shih JH, Iyengar SR i sur. Predicting survival in patients with metastatic kidney cancer by gene-expression profiling in the primary tumor. *Proc Natl Acad Sci U S A* 2003;100:6958-63.
129. Tan MH, Rogers CG, Cooper JT i sur. Gene expression profiling of renal cell carcinoma. *Clin Cancer Res* 2004;10:6315S-21S.
130. Lam JS, Klatte T, Breda A. Staging of renal cell carcinoma: Current concepts. *Indian J Urol* 2009;25:446-54.
131. Novick AC. Laparoscopic and partial nephrectomy. *Clin Cancer Res* 2004;10:6322S-7S.
132. Gill IS, Meraney AM, Schweizer DK i sur. Laparoscopic radical nephrectomy in 100 patients: a single center experience from the United States. *Cancer* 2001;92:1843-55.
133. Ono Y, Kinukawa T, Hattori R i sur. Laparoscopic radical nephrectomy for renal cell carcinoma: a five-year experience. *Urology* 1999;53:280-6.

134. Ljungberg B, Hanbury DC, Kuczyk MA i sur. Renal cell carcinoma guideline. *Eur Urol* 2007;51:1502-10.
135. Escudier B, Kataja V. Renal cell carcinoma: ESMO Clinical Practice Guidelines for diagnosis, treatment and follow-up. *Ann Oncol* 2010;21 Suppl 5:v137-9.
136. Abel EJ, Wood CG. Cytoreductive nephrectomy for metastatic RCC in the era of targeted therapy. *Nat Rev Urol* 2009;6:375-83.
137. Sun M, Lughezzani G, Perrotte P, Karakiewicz PI. Treatment of metastatic renal cell carcinoma. *Nat Rev Urol* 2010;7:327-38.
138. Drucker BJ. Renal cell carcinoma: current status and future prospects. *Cancer Treat Rev* 2005;31:536-45.
139. DiBiase SJ, Valicenti RK, Schultz D, Xie Y, Gomella LG, Corn BW. Palliative irradiation for focally symptomatic metastatic renal cell carcinoma: support for dose escalation based on a biological model. *J Urol* 1997;158:746-9.
140. Cannady SB, Cavanaugh KA, Lee SY i sur. Results of whole brain radiotherapy and recursive partitioning analysis in patients with brain metastases from renal cell carcinoma: a retrospective study. *Int J Radiat Oncol Biol Phys* 2004;58:253-8.
141. Amato RJ. Chemotherapy for renal cell carcinoma. *Semin Oncol* 2000;27:177-86.
142. Steffens MG, Boerman OC, de Mulder PH i sur. Phase I radioimmunotherapy of metastatic renal cell carcinoma with 131I-labeled chimeric monoclonal antibody G250. *Clin Cancer Res* 1999;5:3268s-3274s.
143. Marshall FF, Stewart AK, Menck HR. The National Cancer Data Base: report on kidney cancers. The American College of Surgeons Commission on Cancer and the American Cancer Society. *Cancer* 1997;80:2167-74.
144. Gottam N, Nanjundappa A, Dieter RS. Renal artery stenosis: pathophysiology and treatment. *Expert Rev Cardiovasc Ther* 2009;7:1413-20.
145. Garovic VD, Textor SC. Renovascular hypertension and ischemic nephropathy. *Circulation* 2005;112:1362-74.
146. White CJ. Catheter-based therapy for atherosclerotic renal artery stenosis. *Circulation* 2006;113:1464-73.

147. Rimmer JM, Gennari FJ. Atherosclerotic renovascular disease and progressive renal failure. *Ann Intern Med* 1993;118:712-9.
148. Textor SC, Wilcox CS. Renal artery stenosis: a common, treatable cause of renal failure? *Annu Rev Med* 2001;52:421-42.
149. Safian RD, Textor SC. Renal-artery stenosis. *N Engl J Med* 2001;344:431-42.
150. Kumar V, Abbas AK, Fausto N. Robbins and Cotran pathologic basis of disease. 7 izd. Elsevier Saunders: Philadelphia 2005.
151. Dworkin LD, Cooper CJ. Clinical practice. Renal-artery stenosis. *N Engl J Med* 2009;361:1972-8.
152. Plouin PF, Perdu J, La Batide-Alanore A, Boutouyrie P, Gimenez-Roqueplo AP, Jeunemaitre X. Fibromuscular dysplasia. *Orphanet J Rare Dis* 2007;2:28.
153. Luscher TF, Lie JT, Stanson AW, Houser OW, Hollier LH, Sheps SG. Arterial fibromuscular dysplasia. *Mayo Clin Proc* 1987;62:931-52.
154. Lorenz EC, Vrtiska TJ, Lieske JC i sur. Prevalence of renal artery and kidney abnormalities by computed tomography among healthy adults. *Clin J Am Soc Nephrol* 2010;5:431-8.
155. Blondin D, Lanzman R, Schellhammer F i sur. Fibromuscular dysplasia in living renal donors: still a challenge to computed tomographic angiography. *Eur J Radiol* 2010;75:67-71.
156. Hefflinger MJ, Holley KE, Harrison EG, Hunt JC. Arterial fibromuscular dysplasia studied at autopsy. *Am J Clin Pathol* 1970;54:274.
157. Youngberg SP, Sheps SG, Strong CG. Fibromuscular disease of the renal arteries. *Med Clin North Am* 1977;61:623-41.
158. Olin JW. Renal artery disease: diagnosis and management. *Mt Sinai J Med* 2004;71:73-85.
159. Nicholson JP, Teichman SL, Alderman MH, Sos TA, Pickering TG, Laragh JH. Cigarette smoking and renovascular hypertension. *Lancet* 1983;2:765-6.
160. Sang CN, Whelton PK, Hamper UM i sur. Etiologic factors in renovascular fibromuscular dysplasia. A case-control study. *Hypertension* 1989;14:472-9.

161. Stanley JC, Gewertz BL, Bove EL, Sotturrai V, Fry WJ. Arterial fibrodysplasia. Histopathologic character and current etiologic concepts. *Arch Surg* 1975;110:561-6.
162. Bigazzi R, Bianchi S, Quilici N, Salvadori R, Baldari G. Bilateral fibromuscular dysplasia in identical twins. *Am J Kidney Dis* 1998;32:E4.
163. Pannier-Moreau I, Grimbert P, Fiquet-Kempf B i sur. Possible familial origin of multifocal renal artery fibromuscular dysplasia. *J Hypertens* 1997;15:1797-801.
164. Bofinger A, Hawley C, Fisher P, Daunt N, Stowasser M, Gordon R. Polymorphisms of the renin-angiotensin system in patients with multifocal renal arterial fibromuscular dysplasia. *J Hum Hypertens* 2001;15:185-90.
165. Fenves AZ, Ram CV. Fibromuscular dysplasia of the renal arteries. *Curr Hypertens Rep* 1999;1:546-9.
166. Nickeleit V, Moll S, Cynke E, Brunner FP, Mihatsch MJ. A young woman with high blood pressure on haemodialysis: it is never too late to evaluate hypertension. *Nephrol Dial Transplant* 1999;14:2734-7.
167. Kincaid OW, Davis GD, Hallermann FJ, Hunt JC. Fibromuscular dysplasia of the renal arteries. Arteriographic features, classification, and observations on natural history of the disease. *Am J Roentgenol Radium Ther Nucl Med* 1968;104:271-82.
168. Vasbinder GB, Nelemans PJ, Kessels AG, Kroon AA, de Leeuw PW, van Engelshoven JM. Diagnostic tests for renal artery stenosis in patients suspected of having renovascular hypertension: a meta-analysis. *Ann Intern Med* 2001;135:401-11.
169. Okayasu I, Kajita A. Histopathological study of congenital cystic kidneys with special reference to the multicystic, dysplastic type. *Acta Pathol Jpn* 1978;28:427-34.
170. Risdon RA. Renal dysplasia. I. A clinico-pathological study of 76 cases. *J Clin Pathol* 1971;24:57-71.
171. Grantham JJ. Polycystic kidney disease: hereditary and acquired. *Adv Intern Med* 1993;38:409-20.
172. Kimberling WJ, Kumar S, Gabow PA, Kenyon JB, Connolly CJ, Somlo S. Autosomal dominant polycystic kidney disease: localization of the second gene to chromosome 4q13-q23. *Genomics* 1993;18:467-72.

173. Reeders ST, Breuning MH, Davies KE i sur. A highly polymorphic DNA marker linked to adult polycystic kidney disease on chromosome 16. *Nature* 1985;317:542-4.
174. Bernstein J, Gardner KD. Cystic disease and dysplasia of the kidneys, urological pathology, ur. Williams MM. W. B. Saunders: Philadelphia, 1997.
175. Guay-Woodford LM, Muecher G, Hopkins SD i sur. The severe perinatal form of autosomal recessive polycystic kidney disease maps to chromosome 6p21.1-p12: implications for genetic counseling. *Am J Hum Genet* 1995;56:1101-7.
176. Stamey TA. Pathogenesis and treatment of urinary tract infection. Williams & Wilkins: Baltimore 1980.
177. Haase VH. Hypoxia-inducible factors in the kidney. *Am J Physiol Renal Physiol* 2006;291:F271-81.
178. Wang GL, Semenza GL. General involvement of hypoxia-inducible factor 1 in transcriptional response to hypoxia. *Proc Natl Acad Sci U S A* 1993;90:4304-8.
179. Iliopoulos O, Levy AP, Jiang C, Kaelin WG, Jr., Goldberg MA. Negative regulation of hypoxia-inducible genes by the von Hippel-Lindau protein. *Proc Natl Acad Sci U S A* 1996;93:10595-9.
180. Zhong H, Chiles K, Feldser D i sur. Modulation of hypoxia-inducible factor 1 α expression by the epidermal growth factor/phosphatidylinositol 3-kinase/PTEN/AKT/FRAP pathway in human prostate cancer cells: implications for tumor angiogenesis and therapeutics. *Cancer Res* 2000;60:1541-5.
181. Klatte T, Seligson DB, Riggs SB i sur. Hypoxia-inducible factor 1 α in clear cell renal cell carcinoma. *Clin Cancer Res* 2007;13:7388-93.
182. Schmid T, Zhou J, Brune B. HIF-1 and p53: communication of transcription factors under hypoxia. *J Cell Mol Med* 2004;8:423-31.
183. Greijer AE, van der Wall E. The role of hypoxia inducible factor 1 (HIF-1) in hypoxia induced apoptosis. *J Clin Pathol* 2004;57:1009-14.
184. Hemmerlein B, Kugler A, Ozisik R, Ringert RH, Radzun HJ, Thelen P. Vascular endothelial growth factor expression, angiogenesis, and necrosis in renal cell carcinomas. *Virchows Arch* 2001;439:645-52.

185. Iwata T, Miyata Y, Kanda S i sur. Lymphangiogenesis and angiogenesis in conventional renal cell carcinoma: association with vascular endothelial growth factors A to D immunohistochemistry. *Urology* 2008;71:749-54.
186. Paradis V, Lagha NB, Zeimoura L i sur. Expression of vascular endothelial growth factor in renal cell carcinomas. *Virchows Arch* 2000;436:351-6.
187. Breier G, Albrecht U, Sterrer S, Risau W. Expression of vascular endothelial growth factor during embryonic angiogenesis and endothelial cell differentiation. *Development* 1992;114:521-32.
188. Folkman J. Angiogenesis in cancer, vascular, rheumatoid and other disease. *Nat Med* 1995;1:27-31.
189. Costa J, Wesley RA, Glatstein E, Rosenberg SA. The grading of soft tissue sarcomas. Results of a clinicohistopathologic correlation in a series of 163 cases. *Cancer* 1984;53:530-41.
190. Trojani M, Contesso G, Coindre JM i sur. Soft-tissue sarcomas of adults; study of pathological prognostic variables and definition of a histopathological grading system. *Int J Cancer* 1984;33:37-42.
191. Stoeckle E, Coindre JM, Bonvalot S i sur. Prognostic factors in retroperitoneal sarcoma: a multivariate analysis of a series of 165 patients of the French Cancer Center Federation Sarcoma Group. *Cancer* 2001;92:359-68.
192. Kruslin B, Tomic K, Tomas D, Mladinov D, Trnski D, Belicza M. The correlation between the tumor necrosis and renal artery changes in renal cell carcinoma. *Int J Surg Pathol* 2006;14:312-9.
193. Yao X, Qian CN, Zhang ZF i sur. Two distinct types of blood vessels in clear cell renal cell carcinoma have contrasting prognostic implications. *Clin Cancer Res* 2007;13:161-9.
194. Yildiz E, Ayan S, Goze F, Gokce G, Gultekin EY. Relation of microvessel density with microvascular invasion, metastasis and prognosis in renal cell carcinoma. *BJU Int* 2008;101:758-64.
195. Tomic K, Tomas D, Tomaskovic I, Kos M, Belicza M, Kruslin B. Renal artery changes in patients with primary renal cell carcinoma. *Virchows Arch* 2006;448:24-8.

196. Tomic K, Mladinov D, Batelja-Vuletic L i sur. Morphometric analysis of renal arteries in patients with renal cell carcinoma. *Pathol Res Pract* 2007;203:647-52.
197. Pantuck AJ, Zeng G, Belldegrun AS, Figlin RA. Pathobiology, prognosis, and targeted therapy for renal cell carcinoma: exploiting the hypoxia-induced pathway. *Clin Cancer Res* 2003;9:4641-52.
198. Yilmazer D, Han U, Onal B. A comparison of the vascular density of VEGF expression with microvascular density determined with CD34 and CD31 staining and conventional prognostic markers in renal cell carcinoma. *Int Urol Nephrol* 2007;39:691-8.
199. Hemmerlein B, Galuschka L, Putzer N, Zischkau S, Heuser M. Comparative analysis of COX-2, vascular endothelial growth factor and microvessel density in human renal cell carcinomas. *Histopathology* 2004;45:603-11.
200. Zhang X, Yamashita M, Uetsuki H, Kakehi Y. Angiogenesis in renal cell carcinoma: Evaluation of microvessel density, vascular endothelial growth factor and matrix metalloproteinases. *Int J Urol* 2002;9:509-14.
201. Djordjevic G, Mozetic V, Mozetic DV i sur. Prognostic significance of vascular endothelial growth factor expression in clear cell renal cell carcinoma. *Pathol Res Pract* 2007;203:99-106.
202. Raica M, Cimpean AM, Anghel A. Immunohistochemical expression of vascular endothelial growth factor (VEGF) does not correlate with microvessel density in renal cell carcinoma. *Neoplasma* 2007;54:278-84.
203. Eberhard A, Kahlert S, Goede V, Hemmerlein B, Plate KH, Augustin HG. Heterogeneity of angiogenesis and blood vessel maturation in human tumors: implications for antiangiogenic tumor therapies. *Cancer Res* 2000;60:1388-93.
204. Jain RK. Molecular regulation of vessel maturation. *Nat Med* 2003;9:685-93.
205. Qian CN, Huang D, Wondergem B, Teh BT. Complexity of tumor vasculature in clear cell renal cell carcinoma. *Cancer* 2009;115:2282-9.
206. Gee MS, Procopio WN, Makonnen S, Feldman MD, Yeilding NM, Lee WM. Tumor vessel development and maturation impose limits on the effectiveness of anti-vascular therapy. *Am J Pathol* 2003;162:183-93.
207. Lu C, Sood A. Role of pericytes in angiogenesis, u Angiogenesis agents in cancer therapy, ur. Teicher BA i Ellis LM. Humana Press Inc: Totowa, 2008.

208. Yamakawa M, Liu LX, Date T i sur. Hypoxia-inducible factor-1 mediates activation of cultured vascular endothelial cells by inducing multiple angiogenic factors. *Circ Res* 2003;93:664-73.
209. Yamakawa M, Liu LX, Belanger AJ i sur. Expression of angiopoietins in renal epithelial and clear cell carcinoma cells: regulation by hypoxia and participation in angiogenesis. *Am J Physiol Renal Physiol* 2004;287:F649-57.
210. Krieg M, Haas R, Brauch H, Acker T, Flamme I, Plate KH. Up-regulation of hypoxia-inducible factors HIF-1alpha and HIF-2alpha under normoxic conditions in renal carcinoma cells by von Hippel-Lindau tumor suppressor gene loss of function. *Oncogene* 2000;19:5435-43.
211. Wiesener MS, Munchenhagen PM, Berger I i sur. Constitutive activation of hypoxia-inducible genes related to overexpression of hypoxia-inducible factor-1alpha in clear cell renal carcinomas. *Cancer Res* 2001;61:5215-22.
212. Minardi D, Lucarini G, Filosa A i sur. Prognostic role of tumor necrosis, microvessel density, vascular endothelial growth factor and hypoxia inducible factor-1alpha in patients with clear cell renal carcinoma after radical nephrectomy in a long term follow-up. *Int J Immunopathol Pharmacol* 2008;21:447-55.
213. Onishi T, Oishi Y, Goto H, Yanada S, Abe K. Histological features of hypovascular or avascular renal cell carcinoma: the experience at four university hospitals. *Int J Clin Oncol* 2002;7:159-64.
214. Lidgren A, Hedberg Y, Grankvist K, Rasmuson T, Vasko J, Ljungberg B. The expression of hypoxia-inducible factor 1alpha is a favorable independent prognostic factor in renal cell carcinoma. *Clin Cancer Res* 2005;11:1129-35.
215. Lidgren A, Hedberg Y, Grankvist K, Rasmuson T, Bergh A, Ljungberg B. Hypoxia-inducible factor 1alpha expression in renal cell carcinoma analyzed by tissue microarray. *Eur Urol* 2006;50:1272-7.
216. Dorevic G, Matusan-Ilijas K, Babarovic E i sur. Hypoxia inducible factor-1alpha correlates with vascular endothelial growth factor A and C indicating worse prognosis in clear cell renal cell carcinoma. *J Exp Clin Cancer Res* 2009;28:40.

10 ŽIVOTOPIS

Rođena sam 12.06.1980. godine u Tuzli (Bosna i Hercegovina). Osnovnu školu i gimnaziju završila sam u Zagrebu. 1999. godine upisala sam Medicinski fakultet u Zagrebu, te na istom diplomirala u rujnu 2005. godine s prosječnom ocjenom 4,23. Pripravnički staž odradila sam pri Kliničkom bolničkom centru Zagreb. U veljači 2007. godine položila sam stručni ispit pred ispitnom komisijom Ministarstva zdravstva i socijalne skrbi. Od travnja 2006. do rujna 2007. sam, na Kliničkom zavodu za patologiju „Ljudevit Jurak“ Kliničke bolnice „Sestre milosrdnice“, radila kao znanstveni novak na projektu «Organizacija i evaluacija patoanatomskog tumorskog registra i banke tumora». 2006. godine upisujem Doktorski poslijediplomski studij “ Biomedicina i zdravstvo” na Medicinskom fakultetu u Zagrebu koji završavam 2009. godine.

U rujnu 2007. godine započinjem specijalizaciju iz Patološke anatomije na Kliničkom zavodu za patologiju „Ljudevit Jurak“ Kliničke bolnice „Sestre milosrdnice“. 2009. godine upisujem i završavam Stručni poslijediplomski studij iz patološke anatomije na Medicinskom fakultetu u Zagrebu.

Autor sam i koautor više znanstvenih i stručnih članaka objavljenih u u indeksiranim časopisima (CC, SCI). Sudjelovala sam na brojnim međunarodnim kongresima i stručnim skupovima.

Služim se engleskim i njemačkim jezikom.